

Ministère de l'Enseignement Supérieur et de la
Recherche scientifique

REPUBLIQUE DU MALI

Un Peuple Un But Une Foi



UNIVERSITÉ DES SCIENCES DES TECHNIQUES ET DES TECHNOLOGIES DE BAMAKO

Faculté de médecine et d'odonto-stomatologie

FMOS

Année universitaire 2022-2023. **MEMOIRE**

**APPORT DE L'ECHOGRAPHIE DOPPLER
DANS LE DIAGNOSTIC DE LA
VARICOCELE DANS LE SERVICE DE
RADIOLOGIE ET D'IMAGERIE MEDICALE
DU CHU GABRIEL TOURE**

Présenté et soutenu publiquement le 11/01/2023 devant le jury de la faculté
de médecine et d'odonto-stomatologie Par :

DR. DIARRA YAYA

Pour obtenir du diplôme universitaire en échographie générale et spécialisée
(DIPLOME D'ETAT)

JURY :

Président : Pr. Adama Diaman Keita.

Membre : Dr Mamadou N'Diaye

Co-directeur : Dr Adama Dao

Directeur : Pr. Mahamadou Diallo

DEDICACES

Je dédie ce mémoire :

A mon Dieu ALLAH le tout puissant et miséricordieux et son prophète MOHAMED (PSL) pour m'avoir donné la sante et le courage de mener à bien ce modeste travail.

A mon père, feu Mamadou

Père exemplaire, très tôt tu nous as inculqué la valeur du respect et le travail bien fait ; tu t'es toujours battu pour la réussite de tes enfants en leur montrant ce que tu gagnes à la sueur de ton front est le tien.

Ce travail est le fruit de tes œuvres. Père, retrouve ici toute ma gratitude.

Que DIEU le tout t'accueille dans son immense paradis : Amen.

A ma mère, feu Maimouna Bagayoko dite AME.

Femme battante, courageuse, optimise ; tes conseils, tes encouragements, tes bénédictions et tes prières nocturnes ont fait de moi ce je suis aujourd'hui.

Tu m'as encouragé lors que je ne croyais plus à moi-même ; tu étais la lors que les autres m'ont abandonné aucun mot ou expression pourra exprimer ma gratitude à ton égard. Je te demande tout simplement pardon pour tous les petits désagréments causés pendant mon enfance je suis sincèrement désolé.

Merci pour tout ce que tu as fait pour tes enfants et ceux d'autrui.

Que Dieu le tout puissant t'accort son paradis : Amen

A mes frères et sœurs.

Merci pour votre soutien sans faille, votre sens élevé de responsabilité et d'amour les uns envers les autres me rassurent.

Retrouver ici l'expression de mon affection la plus profonde.

QUE le tout puissant renforce nos liens : Amen.

A mon épouse, et ma confidente Ramatou TOGOLA,

Femme respectueuse, soumise et courageuse je ne cesse de remercier Dieu de t'avoir comme épouse, je suis fier de toi.

Que le Tout Puissant continue de nous assister et nous accorder une longue vie remplie d'abondance. Ce travail est le vôtre.

REMERCIEMENTS

Mes remerciements vont à l'endroit de :

Monsieur Abdoulaye Bagayoko et famille,

Merci de tout cœur pour le soutien sans faille.

Je vous remercie infiniment.

Que le tout puissant vous accord une longue vie.

Dr Adama Daou, Dr Moussa Traoré, Dr Lasseni Diarra, merci pour votre aide dans la réalisation de ce travail.

Tous ceux qui ont participé à ma formation :

A Tous les personnels de la polyclinique de l'amitié.

C'est l'occasion pour vous remercier de l'amour, la fraternité et la confiance que vous placé a ma personne.

Recevez ici toute ma gratitude. Que Dieu vous récompense de nous garde uni

Les enseignants de la faculté de médecine et d'odonto-stomatologie et particulièrement ceux du diplôme universitaire d'Echographie générale et spécialisée.

Le personnel du service de Radiologie et d'imagerie médicale du centre hospitalier universitaire Gabriel Touré de Bamako.

Recevez mes sincères remerciements et toute ma gratitude.

Mes collègues médecins en formation.

C'est un immense plaisir de collaborer, travailler et d'apprendre auprès de vous dans un climat de joie. Puisse les valeurs acquises nous unir pour toujours.

A toutes les personnes de bonne volonté qui de loin ou de près ont contribué à la réalisation de ce travail. Merci.

HOMMAGES AUX HONORABLES MEMBRES DU JURY

A notre maître et président du jury, Professeur Adama Diaman Keita

- **Professeur titulaire de Radiologie et d'Imagerie Médicale à la Faculté de Médecine et d'Odonto-Stomatologie de Bamako.**
- **Spécialiste en Radiodiagnostic et Imagerie Médicale.**
- **Spécialiste en Imagerie médico-légale et parasitaire.**
- **Chef de service de Radiologie et d'Imagerie Médicale au Centre Hospitalier Universitaire du Point G.**
- **Ancien Recteur de l'Université des Sciences, des Techniques et des Technologies de Bamako (USTTB).**
- **Membre de plusieurs sociétés nationales et internationales de Radiologie.**

Cher maître,

Vous nous faites un grand honneur en acceptant spontanément de présider ce jury malgré vos multiples occupations.

Votre modestie, votre simplicité, votre rigueur scientifique, votre sens social élevé et votre disponibilité font de vous l'un des maîtres les plus appréciés.

Veillez accepter ici, cher maître, le témoignage de notre profonde admiration et de nos sincères remerciements.

A notre maître et juge, Dr Mamadou N'Diaye

- **Spécialiste en Radiodiagnostic et Imagerie Médicale.**
- **Maitre-Assistant en Radiodiagnostic et Imagerie Médicale à la Faculté de Médecine et d'Odonto-Stomatologie de Bamako.**
- **Colonel des Forces Armées du Mali.**
- **Chef du Centre d'Imagerie des Armées de Bamako.**
- **Membre fondateur de la société malienne de médecine militaire.**
- **Membre de plusieurs sociétés nationales et internationales de Radiologie.**

Cher maître,

En dépit de votre emploi du temps chargé vous avez accepté de juger ce travail. Votre disponibilité, votre ouverture d'esprit, votre humilité font de vous un maître apprécié.

Veillez accepter cher maître notre profonde gratitude et nos sincères remerciements.

A notre maître et co-directeur, Dr Adama Daou

- **Radiologue Praticien Hospitalier au service de Radiologie et d'Imagerie médicale du Centre Hospitalier Universitaire Gabriel Touré de Bamako.**
- **Spécialiste en Radiodiagnostic et Imagerie Médicale.**
- **Diplômé universitaire en Sénologie.**
- **Membre de la Société malienne de Radiologie (SOMIM), de la société de Radiologie d'Afrique noire francophone (SRANF).**

Cher maître,

Malgré vos multiples occupations vous avez accepté de porter un regard critique sur notre travail.

Nous avons été séduits par votre disponibilité, votre art de transmettre et votre simplicité.

Recevez ici l'expression de toute notre profonde gratitude et nos sincères remerciements.

Que Dieu vous bénisse.

A notre maître et directeur de mémoire, Professeur Mahamadou Diallo

- **Professeur titulaire de Radiologie et d'Imagerie Médicale à la Faculté de Médecine et d'Odonto-Stomatologie de Bamako.**
- **Spécialiste en Radiodiagnostic et Imagerie Médicale.**
- **Expert en Radioprotection et Sûreté des sources de rayonnement.**
- **Chef de service de Radiologie et d'Imagerie Médicale au Centre Hospitalier Universitaire Gabriel Touré.**
- **Membre de plusieurs sociétés nationales et internationales de Radiologie.**

Nous ne cesserons jamais de vous remercier de nous avoir offert cette opportunité. Humble, ouvert, modeste, vous avez été d'une grande disponibilité sans limite à nos multiples sollicitations.

Votre rigueur scientifique, votre simplicité font de vous une référence.

Veillez agréer cher maître l'expression de notre profonde reconnaissance.

SOMMAIRE.

INTRODUCTION -----08

Objectifs :

1-Objectif général.

2-Objectif spécifique

I-GENERALITES -----10

1- Définition

2- Intérêt

3- Epidémiologie

4- Rappel embryologique-----11

4-1 embryogenèse génitale

4-2-embryogenese veineuse gonadique

5-Rappel anatomique -----15

5-1-Testicule

5-2-Tunique du testicule

5-3-Epididyme

5-4-cordon spermatique-----19

5-5-Vascularisation

5-5-1-Système artériel testiculaire

--artère spermatique

--artère déférentielle

__artère Crem

astérique

5-5-2-Système veineuse testiculaire

a-Réseau profond

**Plexus pampiniforme

**Plexus cremasterien

b-Réseau superficiel

6-Physiologie du testicule-----	22
7—Physiopathologie de la varicocèle-----	24
8-Diagnostic-----	29
9-Diagnostic différentiels-----	43
II- MATERIEL ET METHODES-----	51
1-Cadre d'étude	
2-Materiel	
3-type d'étude	
III- RESULTAT :	
1-Tableau clinique	
IV- COMMENTAIRE ET DISCUSSIONS :	
CONCLUSION	
RECOMMANDATION	
REFERENCE BIBLIOGRAPHIQUE.	
RESUME	

Introduction

La varicocèle est la dilatation tortueuse du plexus pampiniforme, secondaire à un reflux veineux réno-spermatique. Elle a un effet délétère sur la croissance testiculaire et la spermatogenèse responsable d'une hypofertilité masculine réversible après traitement de la varicocèle.[1].

C'est une pathologie fréquente atteignant environ 15% des hommes pubères, 35% des hommes présentant une infertilité primaire et 75% de ceux présentant une infertilité secondaire. Une varicocèle primitive est due habituellement à une incontinence valvulaire de la veine testiculaire (ou veine spermatique interne), entraînant un reflux et une distension progressive du plexus pampiniforme.

Les lésions testiculaires sont d'intensité variable et s'aggravent avec le temps. Actuellement, la prise en charge d'un adolescent présentant une varicocèle n'est pas claire. Les indications thérapeutiques demeurent controversées.

Le diagnostic de la varicocèle est clinique. Elle est de découverte fortuite lors d'un examen de routine chez un adulte en position debout. Rarement le motif de consultation consiste en une déformation scrotale ou symptomatologie fonctionnelle : gêne ou une douleur en position debout surtout à l'effort physique intense [2].

Cliniquement les varicocèles se développent unilatéralement à gauche dans 85% à 90% des cas

Les examens d'imagerie ne sont pas indiqués pour caractériser la varicocèle, sauf si l'examen clinique ne peut conclure. L'échographie peut en revanche être utile chez l'homme infertile pour dépister les pathologies associées, notamment les tumeurs testiculaires.[3].

OBJECTIFS :

1-OBJECTIF GENERAL : Décrire l'apport de l'échographie doppler dans le diagnostic de la varicocèle.

2. OBJECTIFSSPECIFIQUES : Décrire la sémiologie de la varicocèle à l'échographie doppler dans notre pratique.

I- GENERALITES

1-Définition

La varicocèle est la dilatation tortueuse du plexus pampiniforme, secondaire à un reflux veineux réno-spermatique.

2-Intérêt

Elle a un effet délétère sur la croissance testiculaire et la spermatogenèse responsable d'une hypofertilité masculine réversible après traitement de la varicocèle.

3-EPIDEMIOLOGIE

La varicocèle est rare avant la puberté [3]. L'incidence de la varicocèle chez l'adulte est de 15% [04, 05]. L'incidence de la varicocèle chez l'adolescent rapportée dans la littérature va de 9 à 35% [6, 7]. Elle est découverte chez 35% des patients présentant une infertilité [8]. La varicocèle clinique se développe unilatéralement à gauche dans 85% à 90% des cas. Une varicocèle clinique droite est rare et s'observe en général dans le cadre d'une varicocèle bilatérale Elle est exceptionnellement isolée et fait alors évoquer un situs in versus ou une malformation veineuse (veine cave inférieure double implantation de la veine testiculaire droite dans la veine rénale droite) [9]

4. Rappels embryologiques [11]

4.1. Embryogénèse génitale

La différenciation sexuelle humaine se fait en plusieurs étapes selon l'âge gestationnel. Ainsi l'étude embryologique intéresse à la fois les gonades et leurs veines tributaires.

Dans un premier temps, les cellules germinales primordiales sont distinguées dès la 3ème semaine du développement embryonnaire dans la paroi de la vésicule vitelline, au niveau de l'allantoïde.

Au cours de la 5ème semaine, les gonocytes migrent dans le mésentère dorsal jusqu'au niveau de la région lombaire pour envahir dès la 6ème semaine, les crêtes génitales (épaississement épithélial coelomique situé à la face antéro-interne du corps de Wolff). Celles-ci prolifèrent alors autour des cellules germinales en donnant les cordons sexuels primitifs : stade de la gonade indifférenciée.

A partir de la 7ème semaine, apparaît la différenciation des gonades en testicules ou en ovaires, en fonction de la formule chromosomique de l'embryon. Entre le 3ème mois et le terme de la gestation, les testicules migrent depuis leur position lombaire primitive jusque dans le scrotum. Cette migration, réglée par un équilibre hormonal complexe et précis, s'accompagne d'un allongement progressif du cordon spermatique et en particulier des veines spermatiques et explique leur abouchement anatomique terminal cavo-rénal.

4.2. Embryogénèse veineuse gonadique

Elle dépend de la mise en place des différents réseaux veineux embryonnaires constituant le système cardinal. Elle se fait de manière différente à droite et à gauche.

Initialement, le système de drainage veineux embryonnaire est constitué par un réseau cardinal primitif :

- Les veines cardinales antérieures qui drainent la partie céphalique de l'embryon.
- Les veines cardinales postérieures qui drainent le reste du corps.
- De la 4ème à la 7ème semaine, apparaissent deux systèmes veineux additionnels :
- Les veines supra-cardinales au contact des chaînes sympathiques para vertébrales.
- Les veines sous-cardinales (veines internes du corps de Wolff).

Ces veines internes du corps de Wolff sont anastomosées entre elles, formant le sinus veineux sous-cardinal médian. L'évolution s'organise autour de la mise en place du système cave et passe par la régression du segment moyen des veines cardinales postérieures, et du segment proximal de la veine sous cardinale gauche.

La distribution se réalise comme suit :

- Le sinus veineux sous-cardinal médian donne la veine rénale gauche.
- Le segment distal (ou postérieur) de la veine sous-cardinale gauche constitue la veine gonadique gauche, qui se jette dans la veine rénale gauche.

La veine sous-cardinale droite évolue, quant à elle, dans sa portion distale en veine gonadique droite et dans sa portion proximale, en segment para-rénal de la veine cave inférieure.

Ainsi, les veines gonadiques se trouvent initialement en avant et à gauche de la veine cave inférieure sous rénale, se jettent dans la future veine rénale gauche.

Secondairement, la veine gonadique droite va migrer sur la face antérieure de la veine cave inférieure.

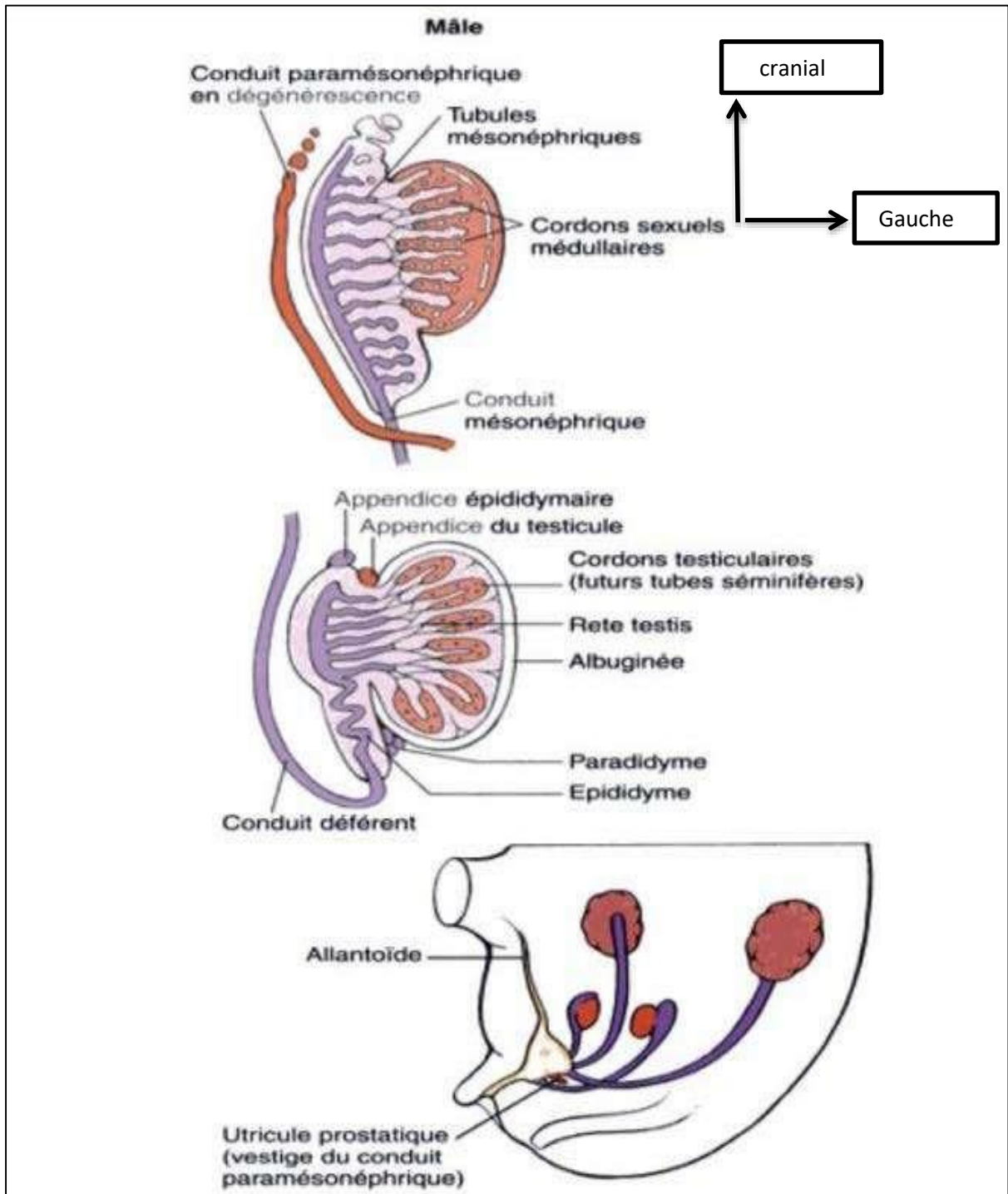


Figure 1: Développement embryologique de la gonade mâle.

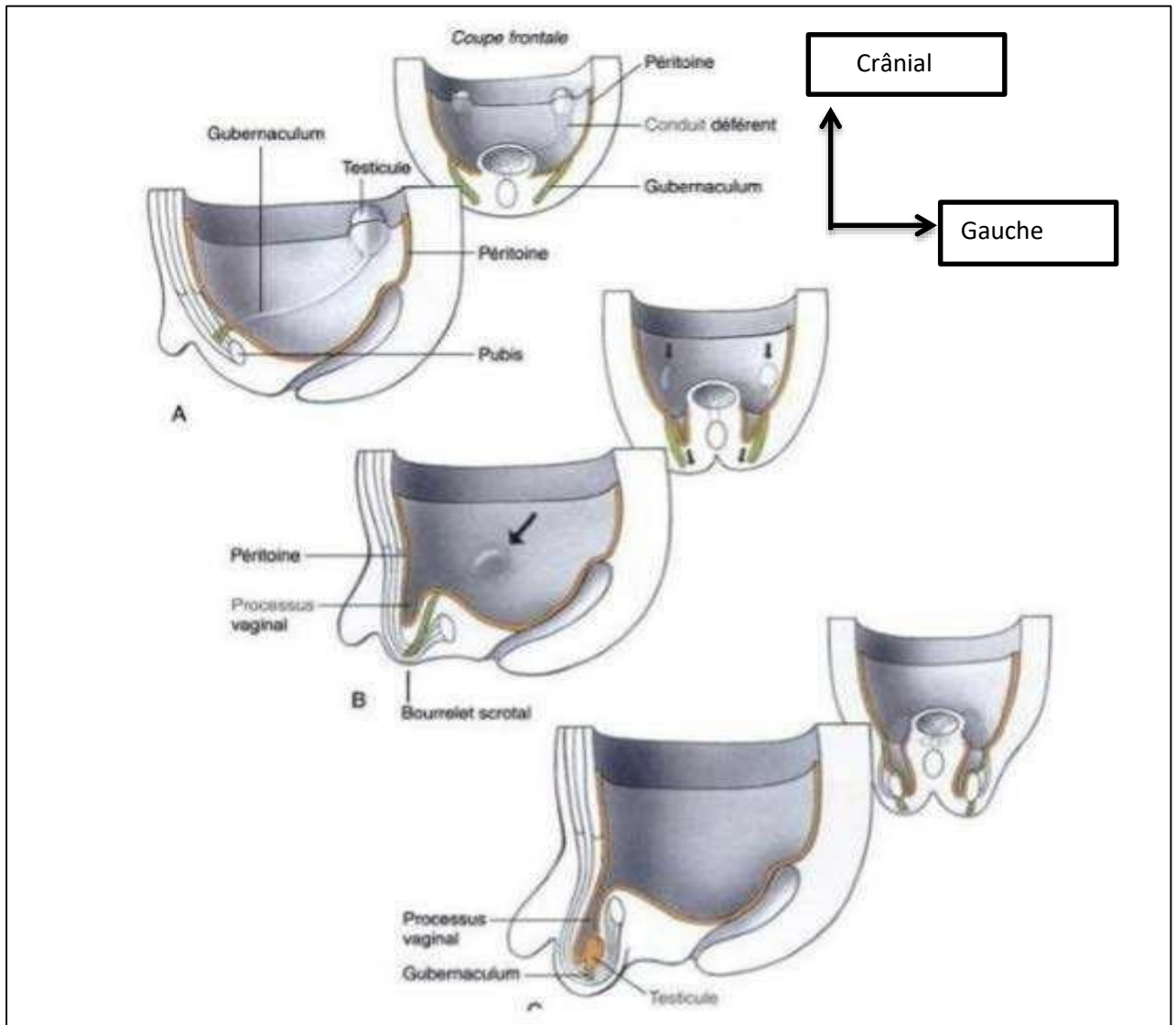


Figure 2 : Descente des testicules. A-C, Entre la naissance et la 7ème semaine et la naissance, le raccourcissement du gubernaculum testis provoque la descente des testicules, du niveau de la deuxième vertèbre thoracique jusqu'au scrotum.

5. Rappels anatomiques

5.1. Testicule

C'est une glande sexuelle masculine, paire, assurant la production des spermatozoïdes (sécrétion externe) et d'une partie des hormones sexuelles (sécrétion interne) ; le testicule est situé dans les bourses à la partie antérieure du périnée, sous la verge. Appendus aux cordons spermatiques, le testicule gauche en général situé un peu plus bas que le droit, ils sont mobiles sous l'effet des fibres du crémaster et de la pesanteur.

Ils sont au nombre de deux, l'un droit, l'autre gauche : rarement il n'en existe qu'un, l'autre ne s'étant pas développé (monorchidie) ; plus rarement il n'y en a aucun (anorchidie), ou au contraire plus de deux (polyorchidie).

Le testicule a la forme d'un ovoïde légèrement aplati dans le sens transversal, dont le grand axe est oblique de haut en bas et d'avant en arrière, faisant avec l'horizontale un angle de 45 à 60° et qui présente deux faces médiale et latérale, deux bords antéro-inférieur et postéro-supérieur et deux extrémités, ou pôles. Ses dimensions sont : 4 à 5 cm de longueur, 3 cm de hauteur, et 2,5 cm d'épaisseur pour un poids d'environ 20 grammes, épiddidyme compris.

Sa surface est lisse, brillante, blanc bleuâtre, cette coloration est celle de l'enveloppe, l'albuginée, le tissu testiculaire, ou pulpe, étant brun jaunâtre.

L'albuginée confère par ailleurs au testicule une consistance ferme liée à la tension du contenu, la palpation pouvant mettre en évidence la sensibilité très particulière de la glande.

5.2. Tunique du testicule

Elle présente deux feuillets, pariétal et viscéral, limitant un espace virtuel : la cavité vaginale.

Ses enveloppes sont au nombre de huit, elles sont en continuité avec les différentes couches de la paroi abdominale. De la superficie à la profondeur :

- Le scrotum : fine couche cutanée pigmentée, c'est le seul élément commun aux deux testicules.
- Le dartos : c'est une couche de fibres musculaires lisses. □ La tunique celluleuse : est formée de tissu conjonctif.
- La couche fibreuse superficielle.
- Le crémaster : fait de fibres musculaires striées.
- La fibreuse commune : sac résistant qui enveloppe testicule et épiddidyme.
- La vaginale : Tunique la plus profonde des bourses, qui constitue la partie inférieure du canal péritonéo-vaginal, elle n'est qu'une portion du péritoine, descendue dans le scrotum lors de la migration testiculaire.
- L'albuginée : envoie des cloisons à l'intérieur du testicule, le segmentant en lobules qui contiennent les tubes séminifères.

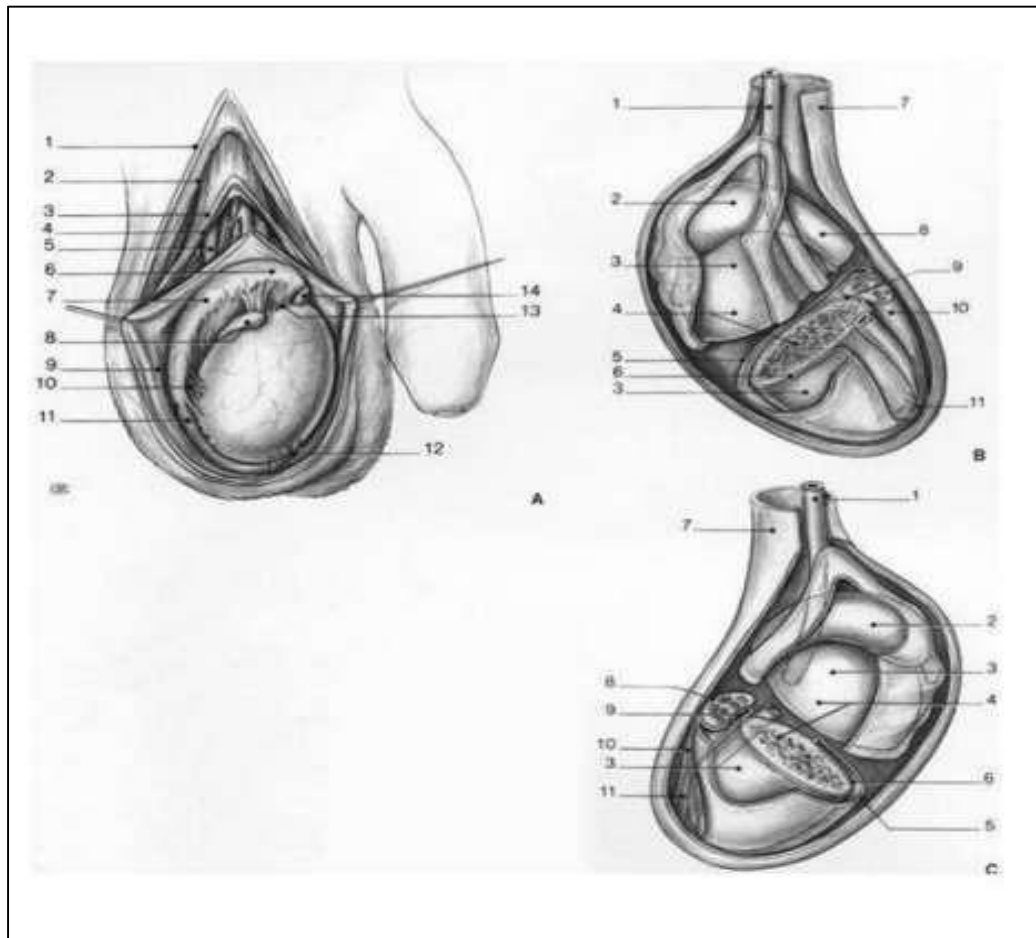


Figure 3 : Enveloppes du testicule et du cordon.

Enveloppes du testicule et du cordon.

- | | |
|----------------------------------|----------------------------|
| 1. Peau. | 8. épididymaire supérieur. |
| 2. Fascia spermatique externe. | 9. Corps de l'épididyme. |
| 3. Muscle crémaster. | 10. Hydatide |
| 4. épididymaire inférieur | 11. Vaginale |
| 5. Fascia spermatique interne. | 12. Testiculaire |
| 6. Conduit déférent. l'épididyme | 13. Queue de |
| 7. Tête de l'épididyme. scrotal. | 14. Ligament |

B. (vue latérale).

1. Canal déférent ;
2. Tête de l'épididyme ;
3. Cavité de la vaginale ;
4. Testicule ;
5. Lamé pariétale ;
6. Lamé viscérale ;
7. Fascia spermatique interne ;
8. Corps de l'épididyme ;
9. Sinus épидидymaire ;
10. Queue de l'épididyme ;
11. Ligament-scrotal

5.3. Epididyme

C'est une formation allongée d'avant en arrière, accolée au bord supérieur et empiétant un peu sur la face externe du testicule. Il mesure environ 5 cm de longueur, 12 mm de largeur et 5 mm d'épaisseur. On lui décrit trois parties d'avant en arrière : la tête, le corps et la queue.

□ La tête, partie antérieure et renflée, « globus major », est arrondie et lisse, reposant sur le pôle antérosupérieur du testicule auquel elle est unie par le feuillet viscéral de la vaginale passant de l'un à l'autre, une couche de tissu conjonctif, et surtout les conduits séminifères, cônes ou canaux efférents à ce niveau.

□ Le corps, aplati de haut en bas, présente deux faces, supérieure et inférieure, toutes deux tapissées par le feuillet viscéral de la vaginale, la face supérieure correspondant à la partie supérieure de la face externe du testicule. Son bord interne répond aux vaisseaux du hile du testicule. Il représente la partie mobilisable de l'épididyme, les deux extrémités étant fixes.

□ La queue (« globus minor »), repose sur le pôle postéro-inférieur du testicule auquel elle est unie par une couche de tissu conjonctif dense, étant reliée par ailleurs aux parois des bourses par le ligament scrotal. Sa face interne est longée par les éléments du cordon. Elle se continue sans limite nette avec le canal déférent.

5.4. Cordon spermatique

Il se compose de l'ensemble des éléments afférents au testicule et à l'épididyme ainsi que d'éléments efférents. Il débute au bord supérieur du testicule et se termine à l'orifice profond du canal inguinal. Les éléments qui constituent le cordon spermatique sont enveloppés par la tunique fibreuse des bourses. Il s'agit:

- Du canal déférent, qui fait suite au canal épидидymaire, se dirige en haut et en avant sur le bord supérieur du testicule en longeant la face interne de l'épididyme jusqu' à son corps (trajet épидидymo -testiculaire).
- Durant ce trajet, flexueux, il n'est pas recouvert par la vaginale.
- Ensuite, le canal déférent se coude et monte verticalement jusqu'à l'orifice inguinal superficiel, chemine le long du canal inguinal jusqu'à son orifice profond, d'où il se désolidarise des autres éléments du cordon.
- En avant du déférent, se trouve le volumineux plexus veineux spermatique antérieur qui donne naissance plus haut aux veines.
- Du ligament de Cloquet (vestige du canal péritonéo-vaginal qui se sclérose) ainsi que de multiples artères, veines et nerfs.

Le cordon est entouré de quelques fibres musculaires issues des muscles de la paroi abdominale, les faisceaux crémastériens (dont le seul "intérêt" est de remonter le testicule plus ou moins haut dans le scrotum...).

5.5. Vascularisation

5.5.1. Système artériel testiculaire

La vascularisation testiculaire est assurée par trois artères :

✓ Artère spermatique

Elle naît le plus souvent de l'aorte abdominale au-dessous des artères rénales ; parfois cette origine est variable. Son trajet est rétro péritonéal pour pénétrer

dans le canal inguinal au centre du cordon spermatique en arrière du groupe veineux antérieur et en avant du canal déférent, elle a deux collatérales, une antérieure qui vascularise la tête de l'épididyme et l'autre postérieure intéresse le corps et la queue de l'épididyme.

Elle se termine au-dessous du bord postéro supérieur du testicule en deux branches interne et externe assurant la vascularisation testiculaire.

✓ **Artère déférentielle**

Elle naît de l'artère vésiculodéférentielle branche de l'artère iliaque interne ; elle vascularise le déférent et se termine en deux branches au niveau de la jonction épидидymo-testiculaire ; elle établit une anastomose avec la branche épидидymaire de l'artère testiculaire.

✓ **Artère crémasterique**

Elle naît de l'artère épigastrique ; en arrière de l'ensemble des éléments du cordon ; elle crée des anastomoses avec l'artère spermatique et l'artère déférentielle.

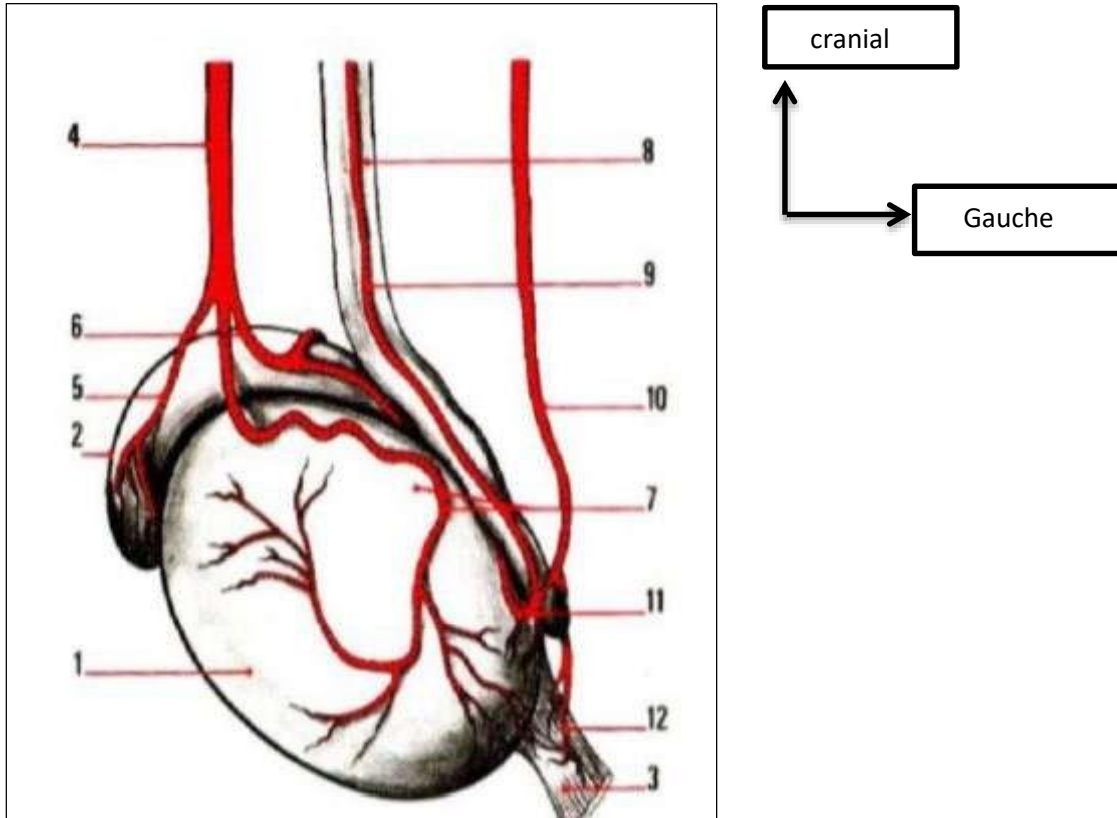


Figure 4: Vascularisation artérielle du testicule et de l'épididyme.

- | | |
|--|--|
| 1. Testicule. | 8. Canal déférent. |
| 2. Epididyme. | 9. Artère du conduit déférent. |
| 3. Ligament scrotal. | 10. Artère crémastérienne. |
| 4. Artère testiculaire. | 11. Anse artérielle
épididymodéférentielle. |
| 5. Branche épидидymaire antérieure. | 12. Rameaux anastomotiques du
ligament scrotal. |
| 6. Branche épидидymaire postérieure. | |
| 7. Branches parenchymateuses
médiale et latérale. | |

5.5.2. Système veineux testiculaire

Le drainage veineux des testicules est assuré par deux réseaux :

a. Réseau profond

Il comprend un réseau veineux antérieur ou pampiniforme , un groupe postérieur ou crémastérien et un groupe déférentiel selon la conception de Haberer et Gaudin (1988) [19] :

✓ **Plexus pampiniforme**

▪ **Origines**

Les veines du testicule correspondent à l'origine à deux courants ; l'un central, constitué de veines centrales montant dans le plexus pampiniforme à partir du médiastin du testicule ; l'autre constitué de veines périphériques qui gagnent le réseau sous-albuginée, visibles à la surface du testicule, puis les veines centrales. A la partie postérieure de la glande, elles constituent la veine marginale du testicule qui rejoindra le plexus pampiniforme. Celles de l'épididyme, à l'origine, sont des troncs veineux qui cheminent depuis l'anse épидидymodéférentielle jusqu'au plexus pampiniforme, notamment la veine marginale de l'épididyme qui reçoit sur son trajet les veinules qui en sont issues. Les veines du testicule et de l'épididyme forment donc le plexus pampiniforme qui, du hile du testicule au canal inguinal, est en fait constitué de plusieurs parties :

- Le plexus antérieur, formé des veines épидидymaires
- Le plexus intermédiaire correspondant au segment testiculaire céphalique.
- Le plexus postérieur au segment testiculaire caudal.

▪ **Trajet - terminaison**

Dans leur trajet ascendant autour de l'artère testiculaire, ces différents éléments veineux vont se réduire en nombre pour former la veine testiculaire au niveau de l'orifice interne du canal inguinal. La disposition en plexus à proximité du testicule permet éventuellement un processus d'échange des calories entraînant une diminution de la température. A partir de l'orifice inguinal interne, deux ou trois troncs veineux suivent le même trajet que l'artère testiculaire. Ils se réunissent dans la région lombaire pour former la veine testiculaire ou spermatique qui se place en dehors de l'artère, précroisée par l'uretère correspondant. Le mode de terminaison mérite quelques précisions.

A gauche, la veine testiculaire se jette dans la veine rénale, plus rarement dans une branche d'origine de cette veine, ou dans l'origine de l'arc rénoazygolombaire.

A droite, la veine testiculaire se jette le plus souvent dans la veine cave inférieure sous-rénale, plus rarement dans l'angle de réunion des deux vaisseaux, voire dans la veine rénale droite. Ces précisions anatomiques permettent de mieux comprendre la physiopathologie de la varicocèle, et d'identifier les difficultés opératoires.

✓ **Plexus crémastérien**

Il draine le sang du corps et de la queue de l'épididyme. Il est constitué de veines crémastériennes largement anastomosées entre elles et situées à la partie postérieure du cordon, en dehors de la fibreuse propre et entourant le pédicule artériel funiculaire.

Les veines se terminent dans la crosse de la veine épigastrique qui se jette dans la veine iliaque externe.

b. Réseau superficiel

Le réseau superficiel des veines scrotales comprend deux groupes :

- Groupe superficiel : Rejoignant la veine honteuse externe et la saphène interne d'une part, les veines périnéales superficielles et honteuses internes d'autre part.
- Groupe profond : Rejoignant le carrefour veineux du pôle caudal du testicule qui, en regard de l'anse épидидymo-déférentielle, met en relation plexus pampiniforme, crémasterien, la veine déférentielle et le réseau superficiel.

✓ **Anastomoses veineuses**

Elles sont nombreuses dans le testicule et le cordon et permettent ainsi une communication entre les deux réseaux veineux superficiel et profond, il existe aussi des anastomoses publiennes entre les veines scrotales droites et gauches.

Ces anastomoses permettent d'expliquer la bilatéralité des varicocèles qui prédominent surtout à gauche.

✓ **Anatomie valvulaire**

Les veines contiennent des valvules unidirectionnelles qui permettent le flux du sang, malgré la pesanteur, des testicules et du scrotum vers le cœur.

AHLBERG met en évidence, sur une population non sélectionnée, 50% de valves incompetentes à gauche. Elles sont absentes dans 40% des cas à gauche alors qu'elles ne sont absentes à droite que dans 23% des cas. Le nombre de valvules croit plus on s'approche de l'extrémité distale des veines.

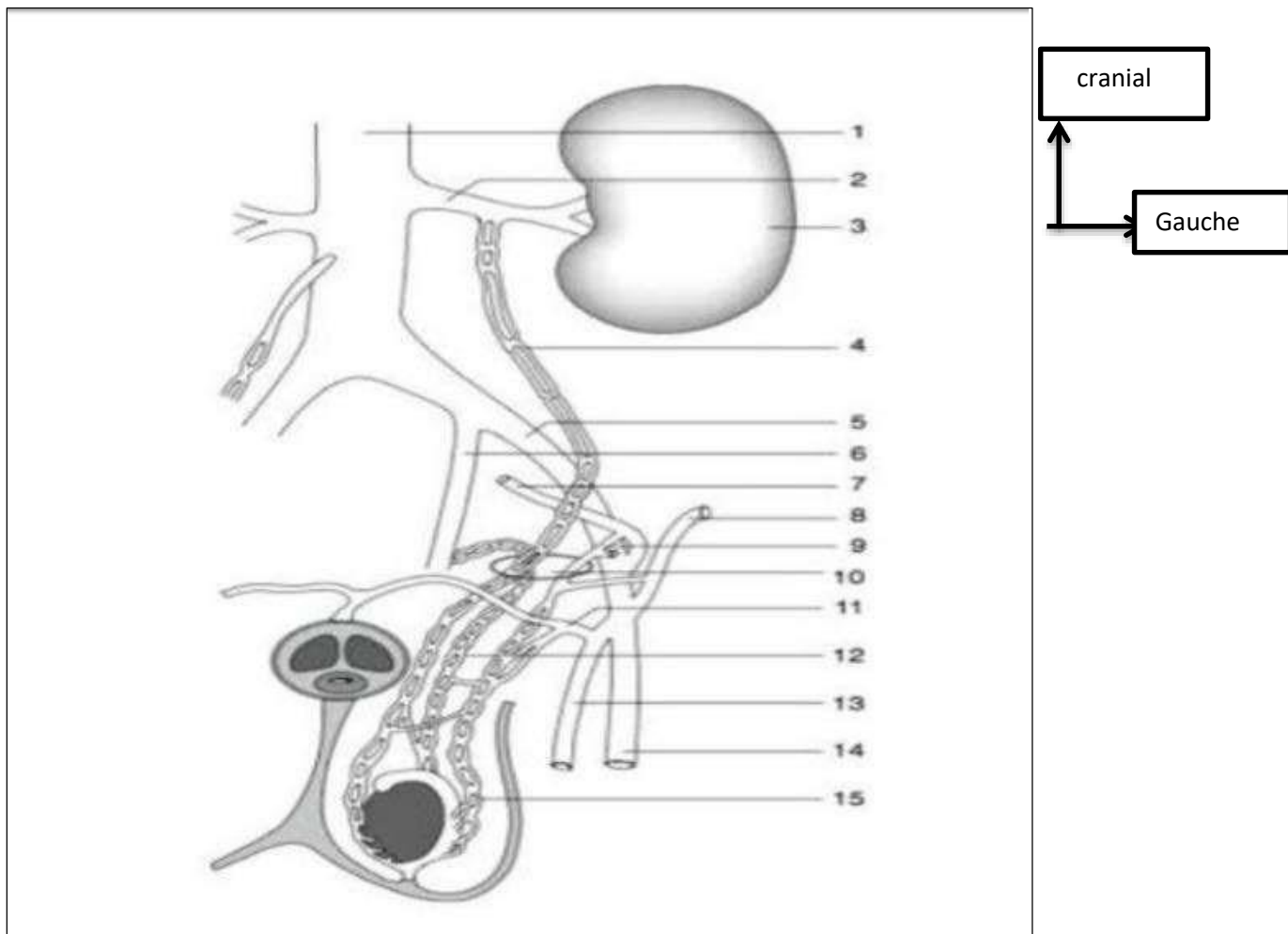
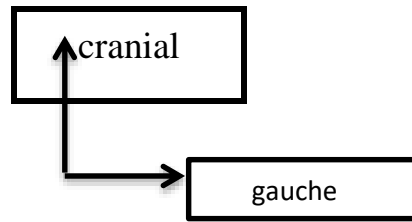
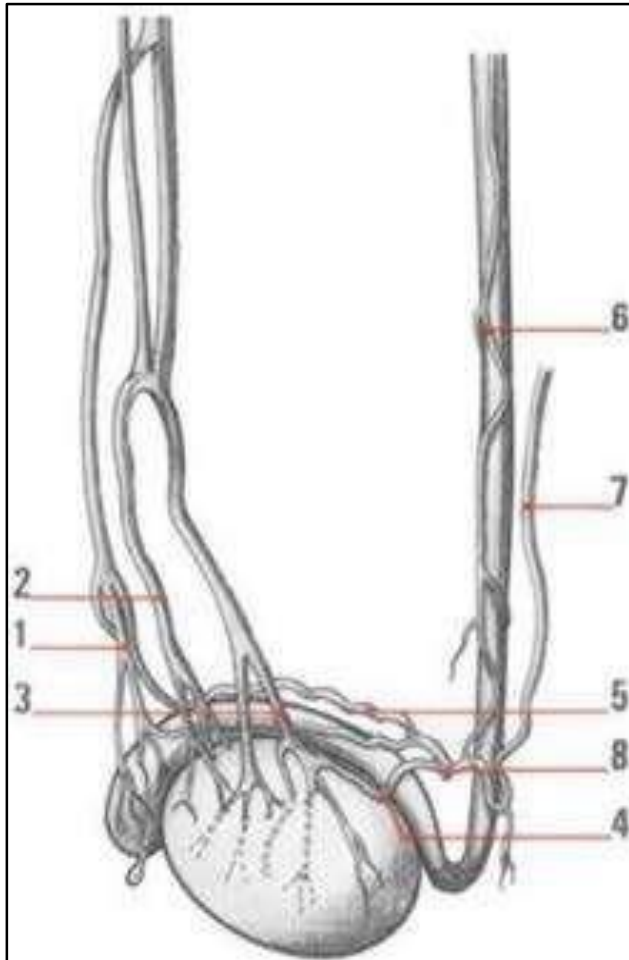


Figure 5 : Schématisation de la vascularisation veineuse testiculaire.

- | | |
|--------------------------------------|------------------------------|
| 1. Veine cave inférieure. | 14. Veine fémorale profonde. |
| 2. Veine rénale gauche. | 15. Plexus pampiniforme. |
| 3. Rein gauche. | |
| 4. Veine testiculaire gauche. | |
| 5. Veine iliaque externe. | |
| 6. Veine iliaque interne. | |
| 7. Veine épigastrique Inférieure. | |
| 8. Veine épigastrique superficielle. | |
| 9. Veine crémasterienne. | |
| 10. Canal inguinal. | |
| 11. Veine pudendale externe. | |
| 12. Veine déférentielle. | |
| 13. Veine saphène interne. | |



1. Plexus pampiniforme antérieur.
2. Plexus pampiniforme intermédiaire.
3. Plexus pampiniforme postérieur.
4. Veine marginale du testicule.
5. Veine marginale de l'épididyme.
6. Veine déférentielle.
7. Veine crémasterique.
8. Carrefour veineux du pôle Caudal.

Figure 6 : Veines épидидymo-testiculaires (d'après Gaudin).

6. Physiologie du testicule

6.1. Fonction endocrine

Elle consiste à élaborer et à sécréter les hormones dont la plus importante est la testostérone. La testostérone est sécrétée par les cellules de Leydig de façon discontinue en réponse aux impulsions des gonadostimulines hypophysaires particulièrement l'hormone lutéinisante (LH).

Elle circule dans le plasma en grande partie liée à une globuline la Sexual

Binding Protein (SBP) mais son action circulaire étant soumise à sa fraction libre, son métabolisme est hépatique avec élimination urinaire sous forme glucuro-conjuguée.

6.2. Fonction exocrine

C'est ici que se déroule la spermatogénèse qui est un processus par lequel les cellules souches ou spermatogonies deviendront des spermatozoïdes.

La spermatogénèse est un cycle de 74 jours qui se déroule en plusieurs étapes caractérisées par des divisions méiotiques et différenciations des spermatogonies en spermatides puis en spermatozoïdes.

La fonction testiculaire obéit elle aussi à une régulation : la régulation par l'axe hypothalamo-hypophysaire (voir figure 7) : Secrétée de manière pulsatile, la gonadotrophin releasing hormone (Gn-RH), transportée vers l'antéhypophyse qui sécrète les glycoprotéines LH et FSH. Au niveau de leurs cibles respectives, la LH et la FSH augmentent le cholestérol intracellulaire et son transport intramitochondrial, première étape de la stéroïdogénèse leydigienne et des synthèses sertoliennes.

La testostérone, l'inhibine B et le 17β -oestradiol assurent un rétrocontrôle long sur l'axe hypothalamohypophysaire, complémentaire et synergique pour le

maintien de la spermatogénèse. Les rétrocontrôles courts sont assurés par la cellule de Sertoli sur la stéroïdogénèse des cellules de Leydig

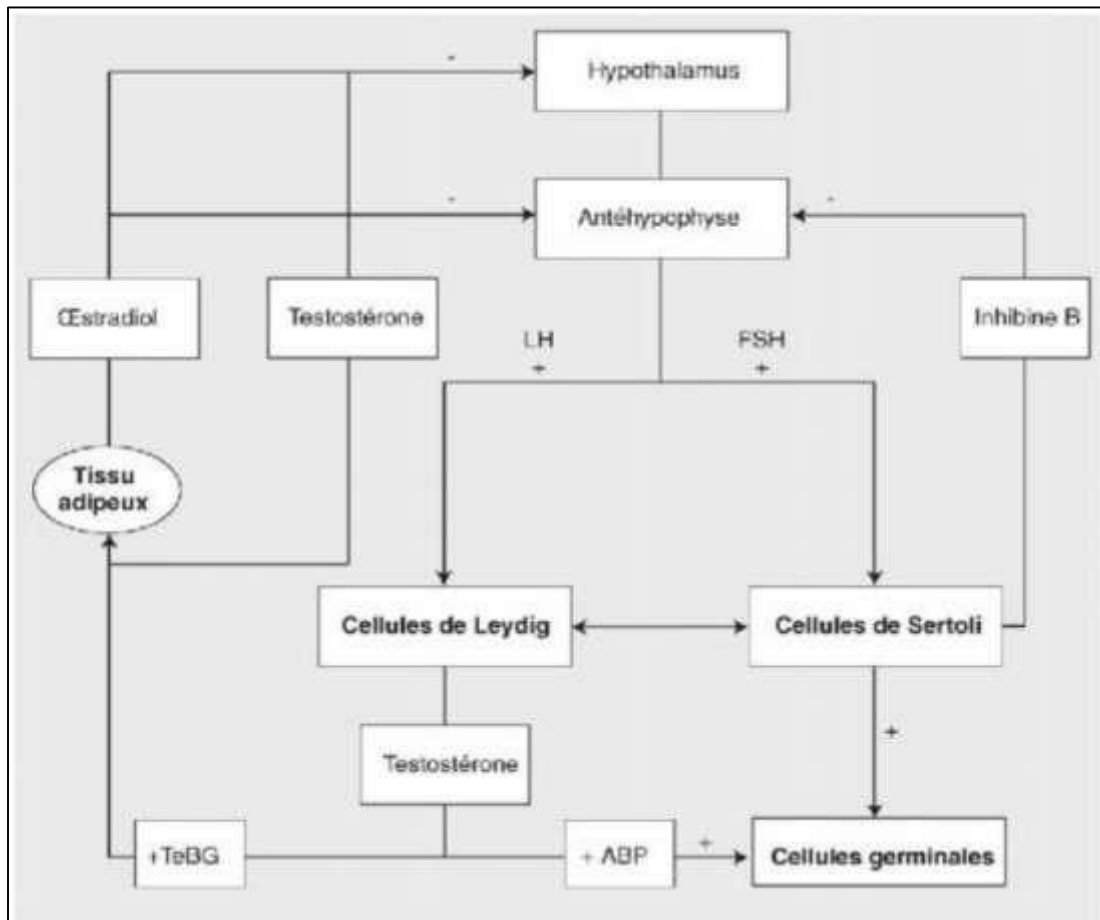


Figure 7 : Régulation hypothalamohypophysaire schématique des fonctions endocrines et exocrines de l'homme adulte.

LH: luteinizing hormon

FSH: follicle stimulating hormon

ABP : androgene binding protein (synthèse sertolienne)

TeBG: testicular binding globuline (synthèse hépatique).

7. Physiopathologie de la varicocèle

L'origine de la varicocèle est multifactorielle. Plusieurs mécanismes ont été proposés pour expliquer l'infertilité mais aucun n'est réellement prouvé. Les mécanismes suggérés incluent l'hypoxie et la stase, l'hypertension veineuse Testiculaire, l'augmentation de la température, et l'augmentation des catécholamines dans la veine spermatique ainsi que l'augmentation du stress oxydatif.

Il existe de nombreuses formes de varicocèle :

7.1. Varicocèle primitive

Parmi les éléments responsables de l'apparition d'une varicocèle, qui est bien liée à la station debout, on a pu évoquer :

- L'insuffisance du tube fasciomusculaire du cordon spermatique (par atrophie du crémaster).
- Le long trajet vertical de la veine spermatique gauche.
- Son abouchement à angle droit dans la veine rénale gauche.

Des valvules absentes ou incompetentes dans près de 50 % des cas; mais ces chiffres ne correspondent pas à l'incidence clinique de la varicocèle (15 %). Le gradient de pression entre veine cave, veine rénale et veine spermatique qui sont de taille différente.

En fait, il faut surtout retenir deux facteurs :

Le reflux rénospermatique, qui peut être dû soit à l'augmentation de pression dans la veine rénale, soit à la diminution de pression dans la veine spermatique (elle-même en rapport par exemple avec la dilatation du plexus pampiniforme).

L'existence de la pince aortomésentérique (« nutcracker phenomenon » ou phénomène du casse-noix), qui augmente la pression dans la veine rénale gauche. Ce phénomène a pu être authentifié par la mesure au cours de phlébographies du gradient de pression rénocave qui se majore d'ailleurs

APPORT DE L'ECHOGRAPHIE DOPPLER DANS LE DIAGNOSTIC DE LA VARICOCELE DANS LE SERVICE DE RADIOLOGIE ET D'IMAGERIE MEDICALE DU CHU GABRIEL TOURE.

nettement en position debout à cause des différences de mobilité relative de l'artère mésentérique supérieure et de la veine rénale gauche. Dans ces conditions, le reflux serait dû au gradient de pression, et l'apparition et la taille de la varicocèle dépendraient de la présence ou de l'absence de valvule compétente. D'autres auteurs récuse ce gradient réno-cave.

En tout cas, l'absence de phénomène comparable à droite, le gradient de pression important entre la veine spermatique et la veine cave inférieure, l'abouchement à angle aigu, l'existence plus fréquente de valvules à droite expliqueraient la moins grande fréquence de la varicocèle de ce côté.

Enfin, des réponses excessives à l'administration d'hormones GnRH (gonadotropin-release hormon) ont été obtenues chez des sujets porteurs de varicocèles, ces réponses témoignant de perturbations probables au niveau de l'axe hypothalamo-hypophyso-testiculaire.

La majorité des varicocèles sont d'origine congénitale. L'absence de valvule au niveau des veines spermatiques internes, ou une anomalie pariétale serait responsable de la transmission d'un gradient de pression élevée entre la lumière de la veine cave inférieure ou de la veine rénale gauche et la partie proximale de la veine spermatique interne. Cette explication a toutefois une valeur limitée tant il est vrai que le nombre de sujets ne présentant pas de valvule sur le réseau spermatique interne ne sont pas porteur de varicocèle.

La compression de la veine rénale gauche par l'aorte ainsi que la relation topographique de l'artère iliaque primitive et de la veine spermatique interne, seraient deux éléments de biomécanique qui contribueraient au développement des varicocèles.

7.2. Varicocèle secondaire

Elle est moins fréquente, et peut être secondaire à une obstruction de la lumière du vaisseau selon trois mécanismes :

- Une compression directe.
- Une obstruction d'origine pariétale.
- Une obstruction endovasculaire.

Et ce aussi bien au niveau des veines spermatiques que de la veine rénale ou de la veine cave inférieure. Le début brutal et le caractère permanent, non dépressible orientent généralement vers la présence d'une pathologie sous-jacente.

Citons également la possibilité de varicocèle secondaire à une hypertension portale sur cirrhose avec développement de collatérales, sur fistule artérioveineuse, ou secondaire à une tumeur rénale avec thrombus de la veine rénale gauche ou de la veine cave inférieure.

Le praticien sera particulièrement attentif à rechercher une étiologie organique si la varicocèle est unilatérale droite ou d'apparition rapide et prescrira une échographie abdominale de principe.

7.3. Conséquences de la varicocèle

7.3.1. Lésions histologiques

Les lésions histologiques du testicule chez un patient qui présente une varicocèle atteignent l'ensemble des types et des compartiments cellulaires: dégénération et desquamation des cellules germinales dans la lumière du tubule, arrêt de la spermatogenèse à différents stades, épaissement de la membrane basale des tubes séminifères, vacuolisation des cellules de Sertoli, hyperplasie ou plus rarement atrophie des cellules de Leydig, lésions

dégénératives des capillaires et des veinules (hypertrophie endothéliale, rétrécissement luminal, épaissement de la membrane basale).

Ces anomalies sont habituellement retrouvées dans les deux testicules d'un adulte présentant une varicocèle unilatérale gauche.

Les lésions histologiques testiculaires sont similaires chez l'adolescent mais sont habituellement moins sévères et n'affectant le plus souvent que le testicule homolatéral à la varicocèle. POZZA évalue la fréquence des lésions testiculaires à 90%. Elles précèdent probablement l'hypotrophie testiculaire.

7.3.2. Hypotrophie testiculaire

L'hypotrophie testiculaire est une des conséquences reconnues de la varicocèle chez un adolescent et chez un adulte. La mesure du volume testiculaire à la recherche d'une hypotrophie est une étape essentielle de la prise en charge d'un adolescent qui présente une varicocèle. Le volume d'un testicule normal avant la puberté est de 1 à 2 ml. Un volume supérieur à 3 ml témoigne du début de la puberté. Durant la puberté, le volume testiculaire augmente.

La fréquence de l'hypotrophie testiculaire est diversement appréciée de 29% à 87%.

Cette disparité est due à la diversité des critères définissant une hypotrophie testiculaire, aux méthodes différentes de mesure du volume testiculaire ainsi que probablement à l'importance de la varicocèle.

7.3.3. Infertilité

L'impact réel de la varicocèle sur la fertilité ainsi que l'intérêt de son traitement dans la prise en charge de l'infertilité masculine sont des sujets largement débattus dans la littérature, sans pour autant apporter de conclusions univoques. L'infertilité est définie par l'incapacité à procréer après un an de rapports sexuels fréquents non protégés. Elle est dite primaire si le couple n'a jamais eu d'enfant, secondaire si le patient a déjà un ou plusieurs enfants, mais ne peut

pas concevoir un nouvel enfant. L'organisation mondiale de la santé (OMS) a réalisé une étude sur 24 pays, qui a rapporté la présence d'une varicocèle chez 25 % des

3626 hommes qui avaient des anomalies spermatiques alors qu'elle n'était observée que chez 12 % des 3468 hommes à sperme normal.

Dans cette étude, l'atteinte spermatique consistait en une altération isolée du nombre de spermatozoïdes sans atteinte de la mobilité ni de la morphologie des spermatozoïdes.

En revanche, dans l'étude de Mori et al portant sur 360 adolescents, une diminution de la mobilité et de la concentration en spermatozoïdes est associée à une varicocèle, quel que soit le grade de celle-ci.

7.3.4. Effet sur la thermorégulation locale scrotale

Lors d'une varicocèle, la température augmente de plus de 2°C au niveau scrotal annulant ainsi la différentielle classique entre le scrotum et la température centrale. Cette augmentation de la température intra testiculaire semble être l'une des explications les plus plausibles pour rendre compte des altérations de la spermatogenèse chez les hommes présentant une varicocèle.

La température scrotale gauche est significativement plus élevée en position debout que couchée, témoignant de l'effet de la position sur la température scrotale dû à la varicocèle. Les malades ayant une température scrotale gauche égale à la température axillaire avaient une croissance testiculaire gauche significativement plus retardée. Cette température s'abaissait après une cure chirurgicale efficace. De même, le volume testiculaire était augmenté par rapport à celui du testicule droit. Il y a donc une perte de la thermorégulation scrotale locale associée à la varicocèle gauche, cause potentielle de diminution de volume du testicule homologue.

En effet, une augmentation de la chaleur intra testiculaire ou intra épiddymaire, même modérée, occasionnerait des cassures au niveau de la chromatine des spermatozoïdes, avant même d'entraîner une altération de leur production. Cependant, la mesure de la température intra scrotale est très difficile à systématiser chez l'homme. En fonction de la technique utilisée, certains auteurs mettent en évidence une augmentation de la température intra testiculaire alors que d'autres ne trouvent pas de différence significative entre les hommes infertiles présentant une varicocèle et les hommes infertiles sans varicocèle.

8. Diagnostic de la varicocèle

8.1. Circonstance de découverte

Le diagnostic d'une varicocèle est clinique. Il s'agit plus rarement d'une consultation pour une déformation isolée du scrotum ou une symptomatologie fonctionnelle :

- Sensation de pesanteur scrotale.
- Douleurs scrotales aiguës ou chroniques majorées ou déclenchées par l'effort.
- Hypofertilité primaire ou secondaire du couple.
- Chez l'adolescent souvent une hernie inguinale est révélatrice de varicocèle ou la découverte d'une asymétrie de taille ou de volume des testicules.

L'interrogatoire a une place prépondérante dans la stratégie diagnostique en essayant de faire préciser le retentissement de la varicocèle sur la vie quotidienne, les activités sportives et aussi sur la fertilité du couple, à propos de l'infertilité, l'interrogatoire permet de préciser :

- Les expositions professionnelles : chaleur, radiations, toxiques chimiques.
- Les habitudes toxiques : tabac, éthylisme chronique, stupéfiants...

APPORT DE L'ECHOGRAPHIE DOPPLER DANS LE DIAGNOSTIC DE LA VARICOCELE DANS LE SERVICE DE RADIOLOGIE ET D'IMAGERIE MEDICALE DU CHU GABRIEL TOURE.

- La nature de l'infertilité : primaire ou secondaire (paternité antérieure).
- La durée de l'infertilité et les résultats d'éventuels explorations et traitements entrepris.
- L'âge de la partenaire.
- La qualité et la régularité de la sexualité du couple.
- La présence de problèmes d'érection et/ou d'éjaculation.
- Les antécédents chirurgicaux : ectopie testiculaire, cure de hernie, varicocèle, traumatisme...
- Les antécédents médicaux : orchite ourlienne, orchi-épididymites, urétrites, radiothérapie, chimiothérapie, ...
- Les antécédents familiaux d'infertilité pouvant orienter vers une cause génétique.

8.2. Examen de la varicocèle

L'examen clinique de la varicocèle est capital et doit être le préalable à toutes explorations complémentaires plus ou moins sophistiquées, voire plus ou moins agressives, toujours coûteuses et pas forcément utiles. Il se pratique chez un patient en position debout afin de mieux évaluer l'importance de la varicocèle, avec et sans manœuvre de Valsalva, ensuite le patient en position allongée en décubitus dorsal afin de pratiquer une palpation et une mesure précise des deux testicules. On prendra garde à ne pas confondre une tuméfaction inguinale, funiculaire, secondaire à la présence d'un sac herniaire.

Nous ferons ici référence à la classification de Dublin et Amelar qui permet de classer la varicocèle en trois grades de sévérité croissante.

Grade 0 : varicocèle infra-clinique

Grade I : varicocèle non visible mais palpable pendant la Manœuvre de Valsalva.

Grade II : varicocèle non visible au repos en orthostatisme mais facilement palpable debout.

grade III: varicocèle visible et palpable au repos en orthostatisme.

Figure 8 : Classification clinique des varicocèles selon Dublin-Amelar.

Examen debout

L'inspection : montre l'abaissement franc de l'hémi-scrotum par rapport au côté opposé, une tuméfaction variqueuse à la partie postérieure et supérieure du scrotum, plus ou moins volumineuse et turgescence en arrière du testicule surtout du côté gauche qu'à droite.

La palpation : on perçoit une masse bosselée, mollaesse, formée de cordons mous, au-dessus et en arrière du testicule ; impulsive à la toux et à la manœuvre de

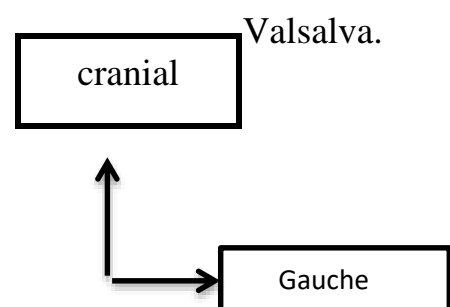
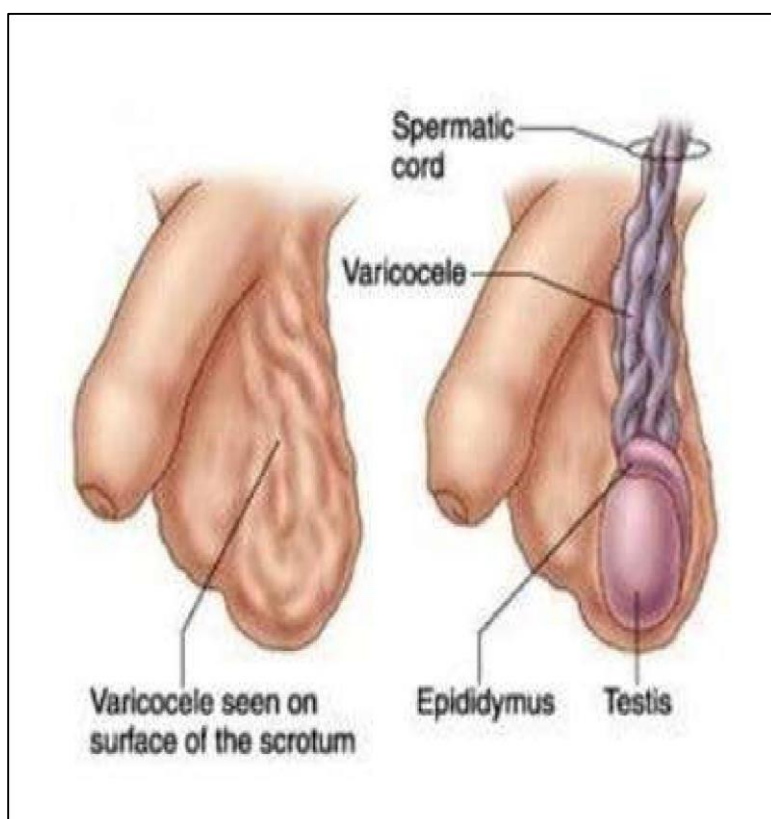


Figure 9 : L'inspection de la varicocèle en position debout.

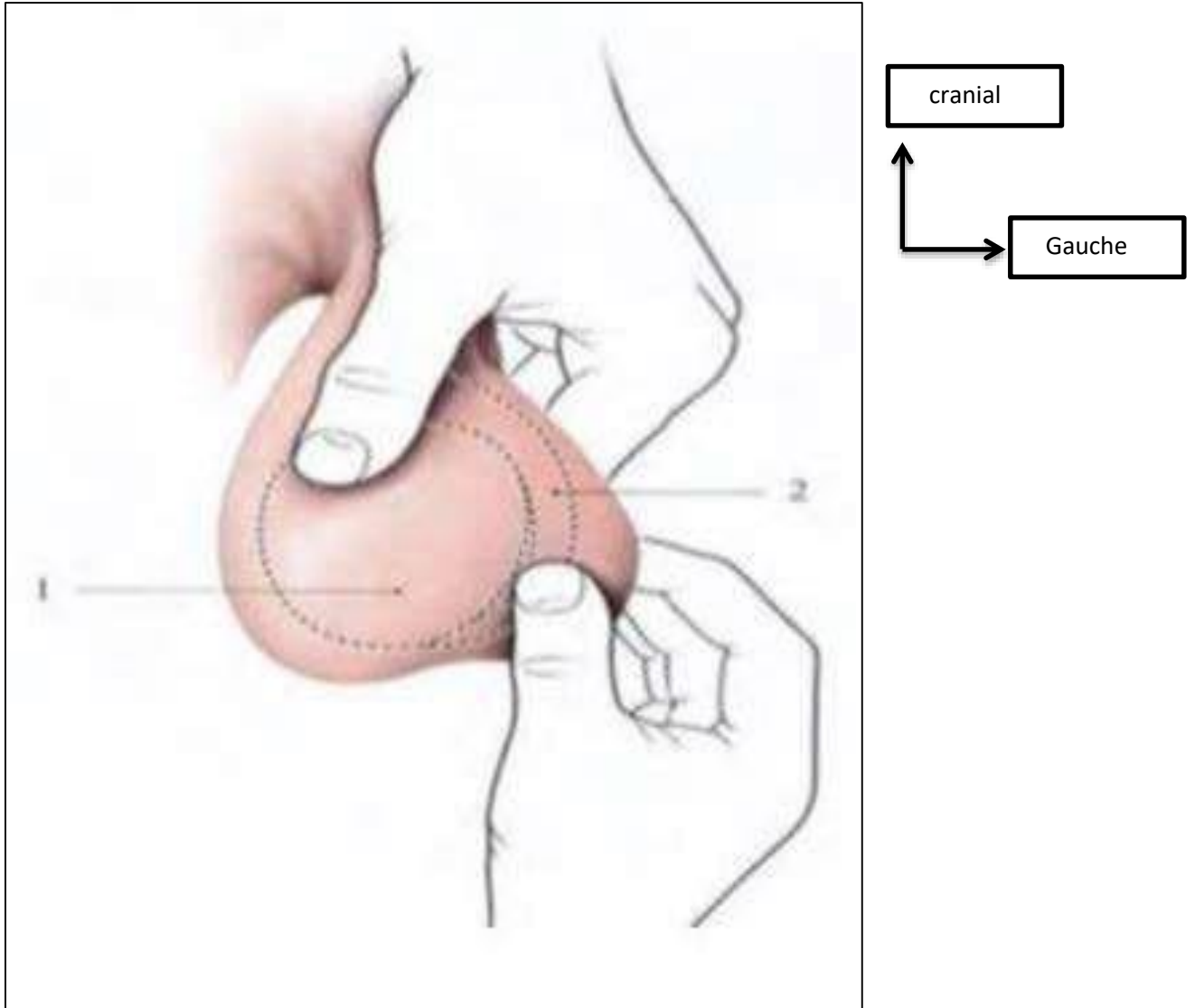



Figure 10 : Palpation du scrotum et du contenu scrotal.

1. Testicule

2. Épididyme

Examen en position couché

-  On observera l'affaissement de la tumeur variqueuse et l'on réalisera la palpation du testicule en notant de façon comparée la consistance molle du côté de l'anomalie. Il faudra aussi étudier les connexions épидидymo-testiculaires et palper les déférents.

Il est possible de rechercher cliniquement le reflux réno-spermatique par la manœuvre d'Ivanisevic : il faut faire à nouveau se lever le patient tout en comprimant le paquet spermatique entre pouce et index. On ressent alors la pression de la colonne sanguine qui s'accroît, notamment si l'on demande au patient de tousser. En relâchant la pression, on perçoit un frémissement et le paquet variqueux se remplit.

Recherche d'une hypotrophie testiculaire

Pour l'examen de la varicocèle, il est indispensable d'apprécier, cliniquement la taille testiculaire. Ceci a un intérêt diagnostique et pronostique, car l'hypotrophie testiculaire est considérée comme un facteur de gravité. Le volume testiculaire est apprécié cliniquement selon différentes méthodes :

- La palpation manuelle : elle se base sur la comparaison du volume testiculaire gauche et droit, mais qui reste une appréciation subjective.
- L'orchidomètre : utilisé par plusieurs auteurs, peut donner une approche correcte du volume testiculaire.

Dans l'étude de la relation entre le volume testiculaire et l'intensité de la varicocèle, plusieurs auteurs ont constaté que plus le grade de la varicocèle est élevé plus la taille testiculaire est petite [37]. Il ne faut pas oublier de compléter cet examen physique par une recherche systématique des signes de carence androgénique et de dysfonction endocrinienne.

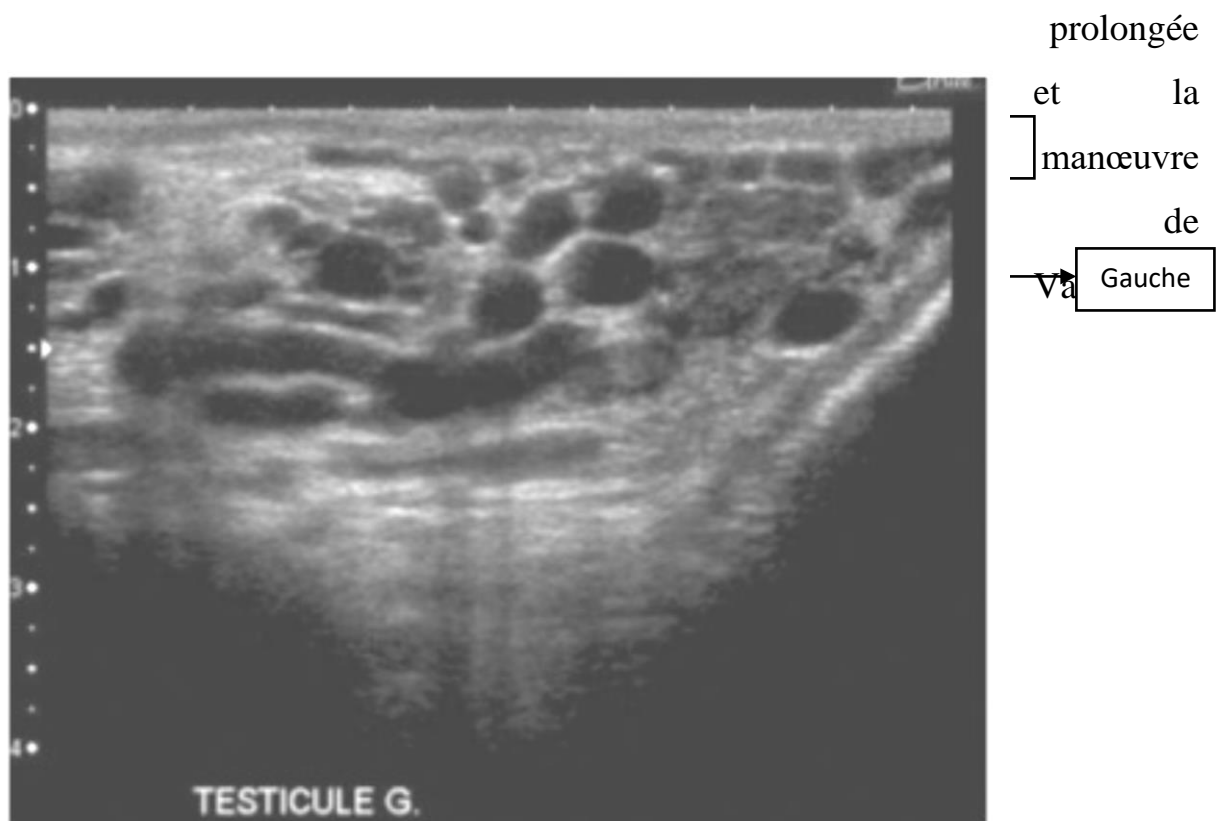
Palpation abdominale

La palpation des fosses lombaires et de l'hypochondre droit doit être systématique à la recherche de tumeurs développées au sein de la loge rénale qui comprime la veine spermatique ou la veine rénale, ceci peut se voir en cas de varicocèles secondaires.

8.3. Examens paracliniques

8.3.1. L'aspect échographique de la varicocèle

La varicocèle apparaît à l'échographie sous la forme de multiples structures anéchogènes, linéaires, serpentineuses, de plus de 2 mm de diamètre, séparées les unes des autres par un lacs d'interfaces linéaires peu échogènes, correspondant aux parois vasculaires (figure 12). L'ensemble du réseau donne une image alvéolaire en « nid d'abeille ». Cet aspect est majoré par la station debout prolongée et la manœuvre de Valsalva.



• Dilatation du plexus veineux pampiniforme péritesticulaire (> 3 mm).

Figure 11 : aspect échographique d'une varicocèle

Parfois, le cordon et le plexus peuvent avoir un aspect normal en décubitus, la varicocèle se révélant uniquement en position debout, ou par la manœuvre de Valsalva, sous la forme d'un élargissement des veines pampiniforme. A l'état normal, l'étude des plexus veineux péri testiculaires est limitée au seul plexus pampiniforme, il se présente sous la forme de veines discrètes, représentées par de très fines structures linéaires hypoéchogènes, de moins de 2 mm (entre 0,5 et 1,5 mm), en position couchée, ne se dilatant pas à la manœuvre de Valsalva. Le plexus veineux crémastérien est nettement plus grêle et non décelable à l'état normal.

-Extension de la varicocèle

Elle est limitée initialement au sein du segment distal du cordon qui surplombe le testicule. Puis elle s'étend le long de l'épididyme dans les tissus cellulograsseux de soutien. Elle peut ensuite s'étendre parfois vers :

- la tête de l'épididyme,
- le hile testiculaire (figure 12 a),
- au sein des enveloppes scrotales (sous capsulaire) (figure 12 b),
- sous l'albuginée par les veines péri-testiculaires,
- au sein même du testicule, formant des images tubulaires intra-testiculaires (varicocèles trans et intra-testiculaires) (figures 12 c et 12 d)

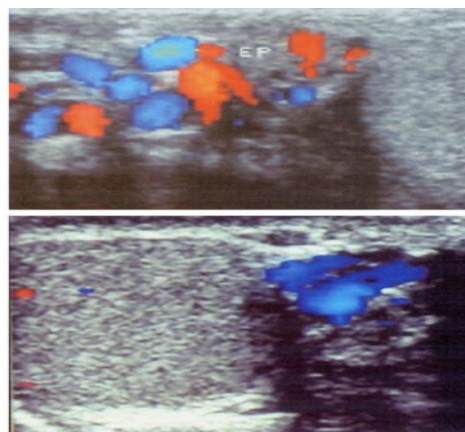
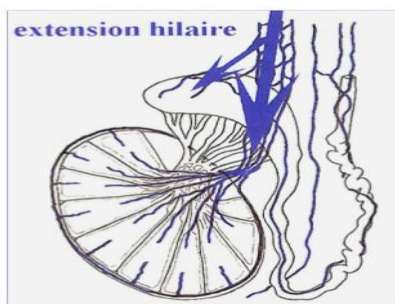
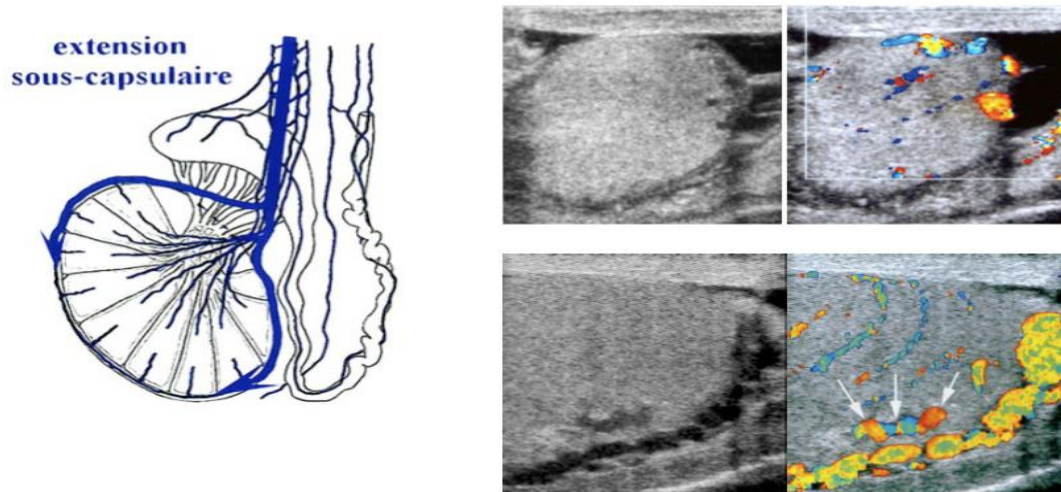


Figure (a) : extension hilaire d'une varicocèle (Ph GRENIER)



Figure(b) : extension sous-capsulaire d'une varicocèle (*Ph GRENIER*)

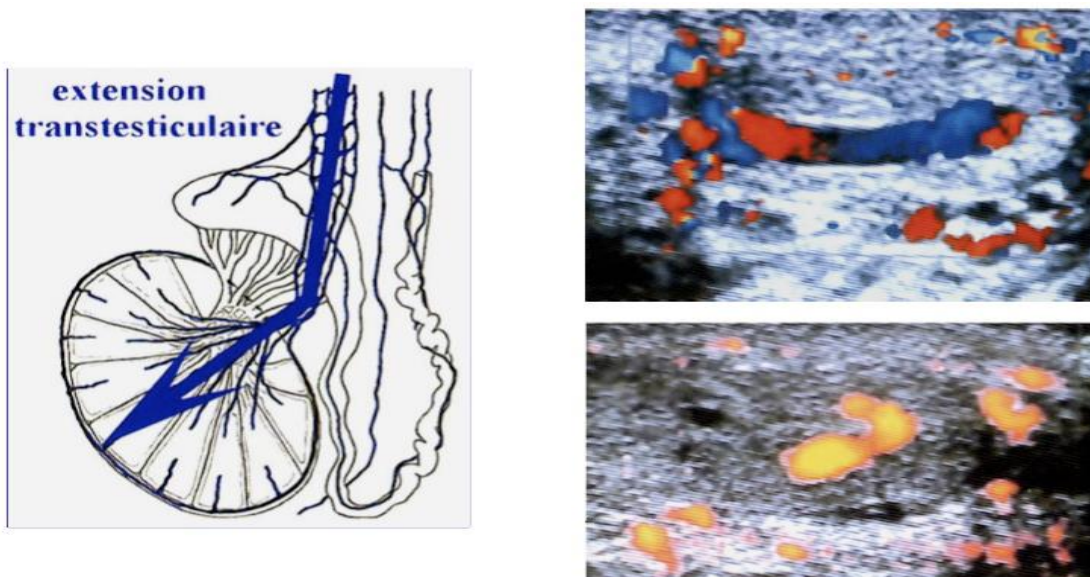



Figure (c) : extension trans-testiculaire d'une varicocèle (*Ph GRENIER*)



Figure(d) : extension intra-testiculaire d'une varicocèle (*Ph GRENIER*)

Scrotum

Son épaisseur est de 5 mm environ. L'intérêt est de rechercher une dilatation des veines scrotales superficielles accompagnant la varicocèle.

Epididyme

L'épididyme est un organe solidaire du bord postérieur du testicule. Il a une forme de grosse virgule et présente 3 parties :

- la tête, volumineuse et arrondie, souvent la seule partie visible à l'échographie,
- le corps, prismatique et triangulaire à la coupe,
- la queue.

Il mesure environ 5 cm de long et 1 cm de large. Son épaisseur décroît de la tête vers la queue. Il apparaît discrètement plus échogène que le parenchyme testiculaire.

L'objectif est d'éliminer une orchio-épididymite qui peut être responsable d'une trop bonne visualisation des plexus spermatiques (simple turgescence vasculaire). Mais aussi, une hypertrophie de la tête de l'épididyme (diamètre supérieur à 12 mm) qui peut évoquer une hypofertilité d'origine excrétoire ou sécrétoire (cause auto-immune) surtout s'il existe des images kystiques associées.

Cordon spermatique

Le cordon spermatique, visible jusqu'au niveau du canal inguinal, est une structure échogène, parcourue de quelques fines hypoéchogénicité linéaires correspondant aux vaisseaux lymphatiques, veines, et au canal déférent. Les structures vasculaires présentent un calibre normalement infra-centimétrique.

Le plexus pampiniforme dilaté est repéré sous la forme d'une veine de drainage principale accompagnée de petits vaisseaux.

Orda propose une classification en quatre (04) types [12]

APPORT DE L'ECHOGRAPHIE DOPPLER DANS LE DIAGNOSTIC DE LA VARICOCELE DANS LE SERVICE DE RADIOLOGIE ET D'IMAGERIE MEDICALE DU CHU GABRIEL TOURE.

	Diamètre de la veine principale de drainage (mm), en position debout	Majoration du diamètre veine principale de drainage lors du Valsalva (mm)
Normal	0,5 – 2,5	0,5 – 1
Petite varicocèle	2,5 – 4	1 – 1,2
Moyenne varicocèle	4 -5	1,2 – 1,5
Grosse varicocèle	> 5	5 > 1,5

Au total, le diagnostic échographique de varicocèle peut être posé si les éléments suivants sont associés :

- un aspect alvéolaire du plexus pampiniforme avec des veines de plus de 2 mm de diamètre,
- une veine de drainage dont le calibre est supérieur à 3 mm et se majorant de 1 mm au cours de la manœuvre de Valsalva.

8.3.2- L'écho doppler scrotal [3]

L'écho-doppler scrotal est aujourd'hui l'une des références dans le diagnostic de la varicocèle. Toutefois, comme l'échographie standard l'écho-doppler est opérateur-dépendant.

Doppler normal : Le système veineux est caractérisé par un système à basses pressions, à faibles vitesses circulatoires et à grands volumes de sang mobilisé. Le retour veineux est essentiellement modulé par les variations de pression intra-abdominale et intra-thoracique.

A l'étage scrotal, le plexus pampiniforme est sous pression plus élevée que le plexus crémasterien.

Normalement, il existe un flux circulant de type veineux, à sens unique caudo-cranial, sans inversion, quelle que soit la position ou la manœuvre.

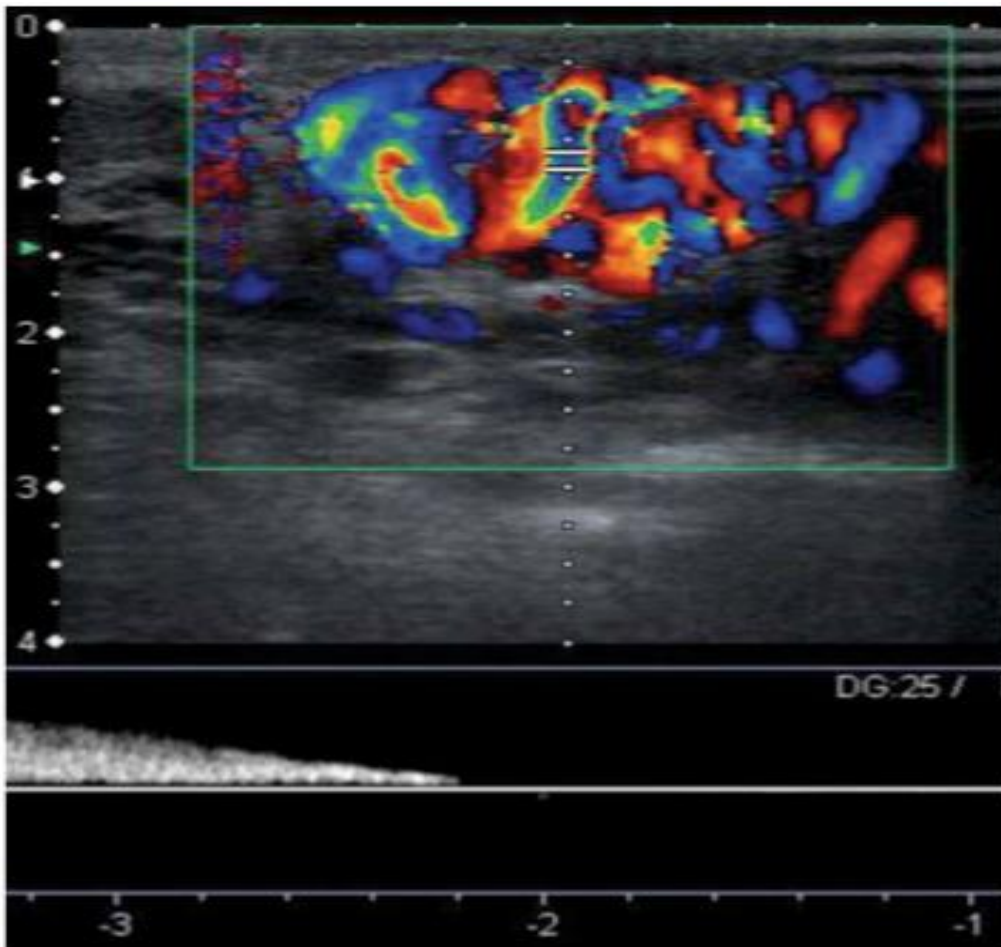
L'aspect normal des courbes vélocimétriques de la veine testiculaire sont :

- l'arrêt du flux veineux en inspiration,
- une accélération variable du flux en expiration.

Pendant la manœuvre de Valsalva :

- au tout début le flux peut s'inverser, avec un bref reflux décroissant durant environ une seconde et toujours inférieur à deux secondes (figure 14). On parle d'incontinence précoce, sans caractère pathologique. Elle traduit le temps nécessaire aux parois veineuses pour s'adapter à la soudaine variation de pression créée par la manœuvre.
- Puis durant toute la phase de la manœuvre se produit une neutralisation du flux veineux sans inversion.
- Au lâcher de la manœuvre, il se produit une accélération caudo-craniale du flux.

Un bref reflux au début de la manœuvre de Valsalva n'est donc pas pathologique, par contre sa persistance au cours de la manœuvre est toujours pathologique.



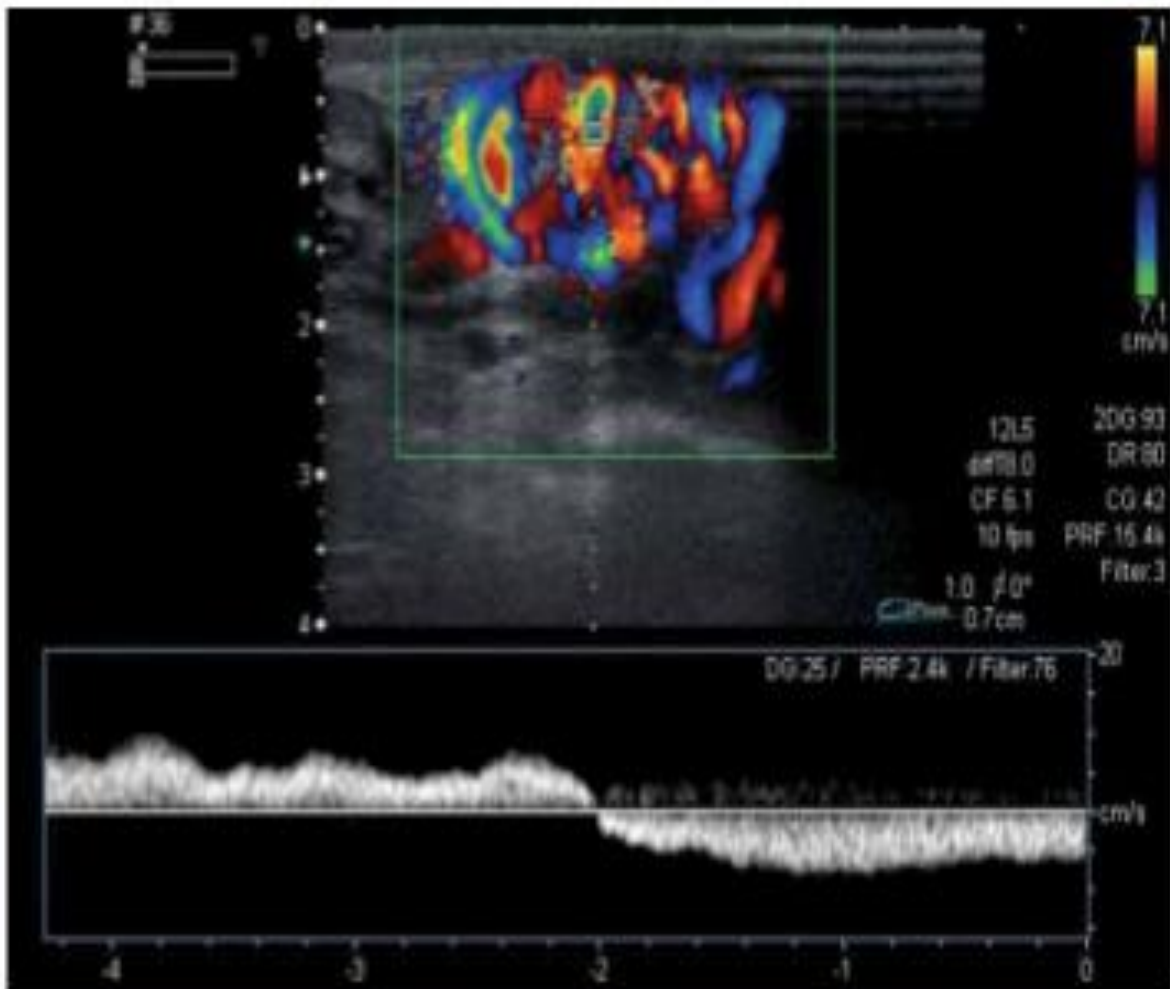
• Enregistrement du flux veineux spermatique au cours d'une manœuvre de Valsalva. Reflux veineux non significatif (<2sec et décroissant).

Figure 13 : reflux veineux non significatif lors d'une manœuvre de Valsalva (D. EISS)

Le doppler dans les varicocèles

Outre la dilatation veineuse précédemment décrite, la sonde enregistre un hyper débit franc spontané, lié à la distension veineuse et une inversion du flux persistant (plus de 2 secondes) à la manœuvre de Valsalva (figure 15).

1. En respiration spontanée, est visualisé un remplissage couleur modulé par la respiration, au niveau du cordon et des veines de l'espace péri testiculaire. La manœuvre de Valsalva entraîne un remplissage massif de flexuosités hypoéchogènes avec d'apparents changements de sens du flux, responsables d'une juxtaposition bicolore de bleu et de rouge, avec saturation des couleurs. Lors de la manœuvre de Valsalva, on observe dans la veine de drainage principal du plexus pampiniforme, un flux rétrograde authentifié par une inversion de couleur. Lors de l'analyse spectrale, le pic d'incontinence précoce se poursuit de façon plus ou moins intense, et plus ou moins prolongée, il devient alors pathologique et traduit un reflux avec une incapacité de la veine à le juguler. C'est le signe de l'insuffisance veineuse.



• Enregistrement du flux veineux spermatique au cours d'une manœuvre de Valsalva. Reflux veineux significatif (>2sec).

Figure 14 : reflux veineux significatif lors d'une manœuvre de Valsalva (D. EISS)

Suite à ces observations, Sarteschi a établi une classification en cinq grades de la varicocèle en écho doppler.

- Grade 1 : caractérisé par la détection d'un reflux prolongé dans les vaisseaux du canal inguinal uniquement pendant la manœuvre de Valsalva, alors que les varicosités scrotales n'étaient pas évidentes sur la seule échographie.

APPORT DE L'ECHOGRAPHIE DOPPLER DANS LE DIAGNOSTIC DE LA VARICOCELE DANS LE SERVICE DE RADIOLOGIE ET D'IMAGERIE MEDICALE DU CHU GABRIEL TOURE.

- Grade 2 : caractérisé par une petite varicosité postérieure atteignant le pôle supérieur du testicule et dont le diamètre augmente pendant la manœuvre de Valsalva.

L'analyse doppler couleur objective un reflux veineux uniquement pendant la manœuvre de Valsalva en région testiculaire supérieure.

- Grade 3 : caractérisé par la présence de vaisseaux dilatés jusqu'au pôle inférieur du testicule quand le patient est en position debout, alors qu'aucune dilatation n'est visible en position couchée. L'analyse doppler objective un net reflux uniquement pendant la manœuvre de Valsalva.

- Grade 4 : caractérisé par la présence de vaisseaux dilatés aussi bien en position debout qu'en position couchée. L'analyse doppler objective un reflux veineux spontané, et majoré par la manœuvre de Valsalva.

- Grade 5 : caractérisé par la présence de vaisseaux dilatés aussi bien en position debout qu'en position couchée. L'analyse doppler objective un reflux veineux massif spontané, non modifié par la manœuvre de Valsalva.

La classification de Battino fréquemment retrouvée dans la littérature tient compte de la durée du reflux. Elle classe la varicocèle en trois stades :

- Stade 1 : hyper débit spontané modéré, reflux franc dont la durée est inférieure au temps de la poussée mais supérieure à deux secondes.

- Stade 2 : hyper débit spontané important, reflux franc durant autant de temps que la poussée.

- Stade 3 : fort hyper débit spontané, reflux massif non seulement à la manœuvre de Valsalva mais aussi à chaque inspiration.

Diagnostiques différentiels de la varicocèle à l'écho-doppler

- la spermatocele : structure ovale, isolée sans flux veineux, parallèle au cordon spermatique.

- La hernie inguinale : aspect caractéristique de la paroi digestive, elle présente le plus souvent des mouvements péristaltiques, et pose surtout problème chez

l'enfant avec les hernies obliques externes congénitales liées à la persistance du canal péritonéo-vaginal qui se trouve au contact du canal déférent.

- Le kyste du cordon : structure arrondie, située au niveau du cordon spermatique, vide de flux, avec renforcement postérieur des échos.
- Le lymphangiome kystique : image kystique, souvent multi-loculée, anéchogène, dépourvue de flux en mode doppler (figure 16).
- Le tératome kystique : tumeur solide bénigne, porteuse de multiples formations kystiques dépourvues de flux en mode doppler (figure 17).
- L'ectasie tubulaire ou canaliculaire : le rete testis au niveau du hile testiculaire peut être visible chez certaines personnes, il constitue alors un réseau complexe tubulé, multiloculaire, hypoéchogène, adjacent à la tête de l'épididyme. Elle est vide de flux, non modifiée par la manœuvre de Valsalva souvent bilatérale associée à une spermatocele (figure 18).
- La dystrophie kystique épидидymaire : formations kystiques épидидymaires et paraépидидymaires, en général uniques, de plus gros calibre qu'une dilatation veineuse, vide de flux, non modifiée par la manœuvre de Valsalva.
- Une visibilité majorée des plexus veineux lors d'une pathologie infectieuse locale : veines non tortueuses, modérément dilatées et très peu visibles au niveau du cordon. Leur visibilité anormale témoigne d'un afflux veineux avec stase liée aux phénomènes inflammatoires locaux importants.

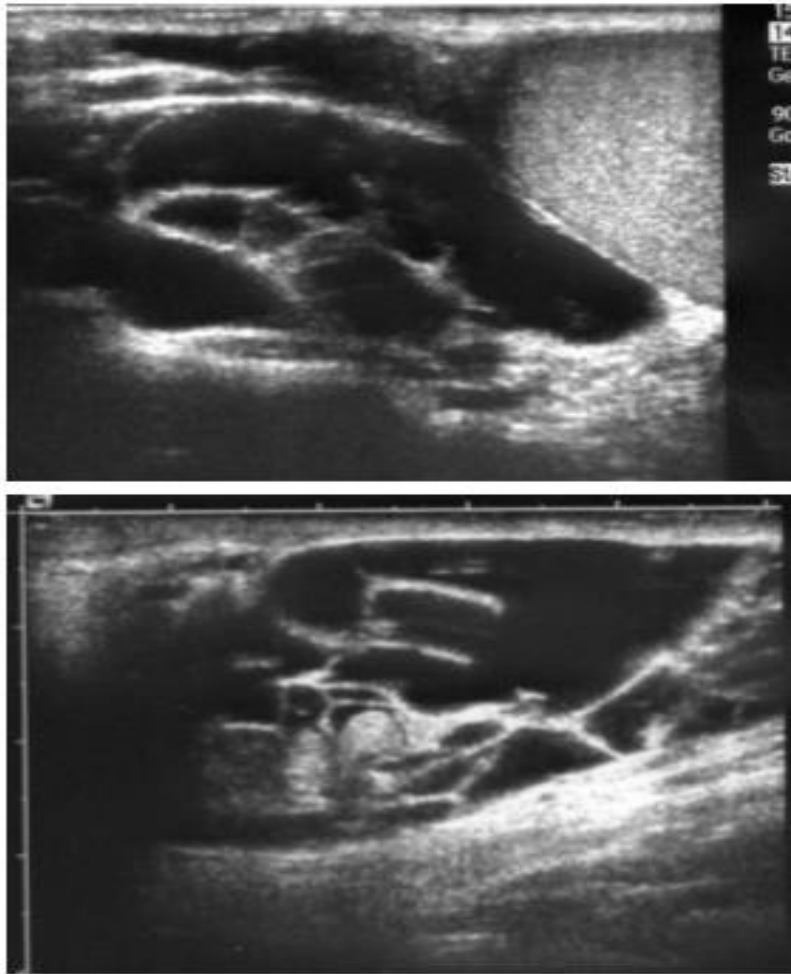


Figure 15: lymphangiome kystique

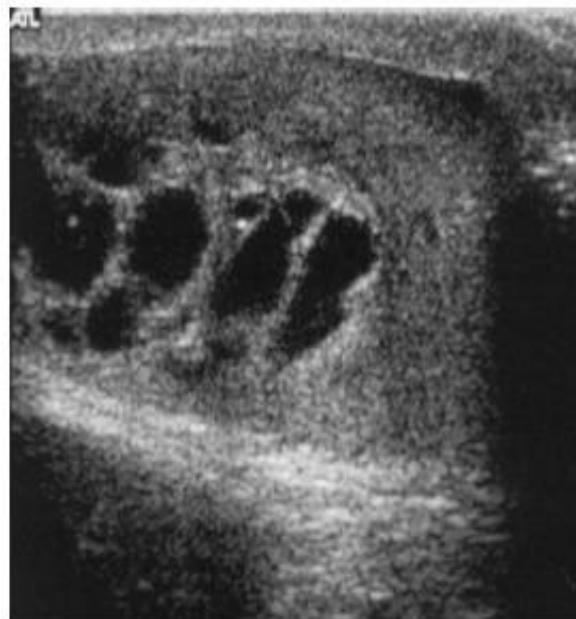

Figure 16 : tératome kystique

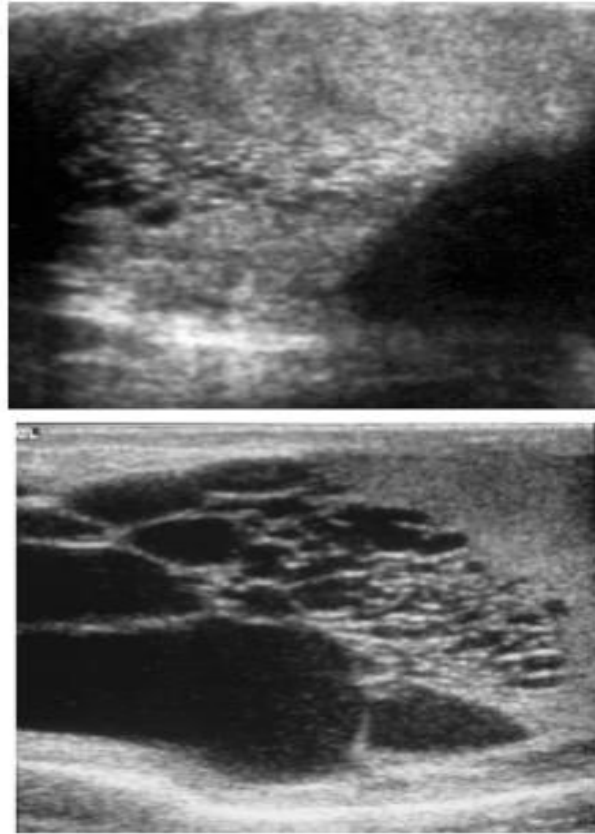


Figure 17 : dilatation du testis

10- La tomodensitométrie

En tomodensitométrie la présence d'une varicocèle est difficile à déterminer, même après une injection intraveineuse en bolus de produit de contraste, les informations recueillies sont insuffisantes pour objectiver clairement sa présence et obtenir une classification fiable [3]

De plus son utilisation est limitée par son irradiation excessive et par l'injection importante de produit de contraste. Le plus souvent lorsque le diagnostic de varicocèle est posé sur un examen tomodensitométrique, il s'agit d'une découverte fortuite.

Cet examen est par contre utile pour préciser un éventuel syndrome de la pince aortomésentérique.

11- L'IRM

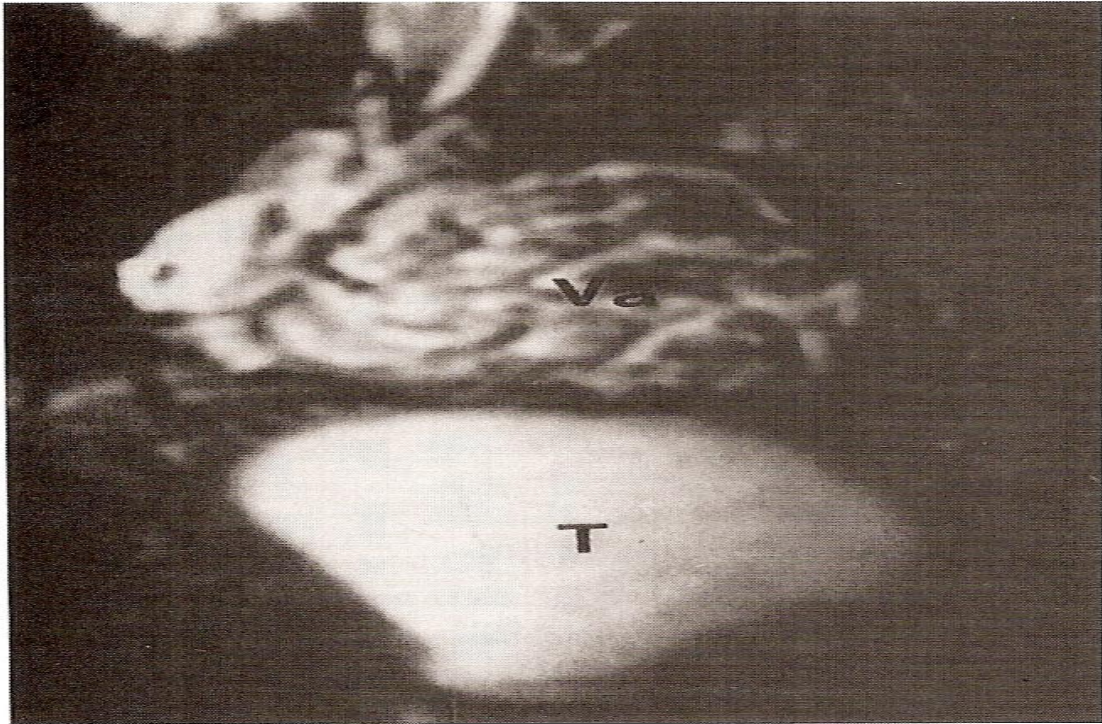
Les signes IRM de varicocèles ont été décrit, mais cet examen n'est quasiment jamais utilisé en routine.

APPORT DE L'ECHOGRAPHIE DOPPLER DANS LE DIAGNOSTIC DE LA VARICOCELE DANS LE SEVICE DE RADIOLOGIE ET D'IMAGERIE MEDICALE DU CHU GABRIEL TOURE.

L'intensité du signal varie en fonction de la vitesse du sang circulant.

En raison du flux très lent, on observe le plus souvent un signal intermédiaire en T1, et un hypersignal sur les séquences pondérées T2 (figure 23).

Figure 19 : aspect IRM de la varicocèle en pondération T2 (T : testicule, Va : varicocèle)



*Coupe IRM sagittale pondérée en T2 :
T = Testicule. Va = Varicocèle (89)*

Figure18 : aspect IRM de la varicocèle en pondération T2 (T : testicule, Va : varicocèle)

12-Etude clinique.

La stase veineuse peut être associée à une symptomatologie fonctionnelle algique dont les éléments les plus couramment retrouvés sont :

- la pesanteur d'une bourse s'intensifiant le soir,
- une sensation de tiraillement au niveau de la bourse,
- une douleur inguino- scrotale persistante, pouvant être responsable de névralgie aiguë,
- une gêne fonctionnelle à la pratique de certaines activités sportives,
- une tension scrotale,
- un gonflement intermittent voire permanent,
- une sensibilité accrue,
- une anxiété.

A côté de la douleur, la deuxième doléance des patients concerne l'infertilité ; en effet des altérations de la spermatogénèse peuvent être retrouvées, plus ou moins associées à une hypotrophie testiculaire. Nous en préciserons les mécanismes plus loin.

Sémiologie clinique [13] [14] [15][16]

Elle est relevée lors de l'examen bilatéral et systématique des régions lombaires et inguino- scrotales.

Examen en position debout :

- A l'inspection, aspect de « peloton vermiculaire » des veines dilatées et tortueuses du plexus pampiniforme (figure 11).
- A la palpation, masse de veines dilatées et tortueuses, dépressibles, souples, présentes au niveau des bords postérieurs et supérieurs du testicule, remontant jusqu'au niveau de l'orifice externe du canal inguinal.

Ensuite examen en décubitus avec manœuvre de Valsalva :

La manœuvre de Valsalva consiste à réaliser un effort bloqué d'expiration forcée, effectué nez et bouche fermés, après une inspiration profonde, ce qui

augmente la pression thoraco-abdominale et distend les structures veineuses par gêne au retour vers les oreillettes.

L'examen sera complété par une analyse testiculaire à la recherche d'un petit testicule abaissé et mou signant une atrophie testiculaire.

13-Complication de la varicocèle :

Le retentissement de la varicocèle sur la fertilité a été longtemps discuté.

Plusieurs facteurs sont incriminés [17] [18] [19] :

- stase veineuse avec accumulation de métabolites testiculaires ou de testostérone,
- hypoxie testiculaire,
- augmentation de la température scrotale,
- reflux de métabolites toxiques d'origine rénale ou surrénalienne (catécholamines, sérotonine, prostaglandines) [20],
- perturbation de l'axe hypothalamo- hypophysaire secondaire aux désordres hormonaux
- insuffisance testiculaire primitive.

Des données récentes incriminent d'autres facteurs [21] :

- atteinte de la microcirculation (augmentation de l'index de résistance),
- stress oxydatif : élévation des radicaux libres et déficit des mécanismes antioxydants,
- altération et fragmentation de l'ADN des spermatozoïdes,
- apoptose des cellules de la lignée spermatique,
- anomalies des aquaporines,
- anomalie de contraction des canaux déférents.

13.1.-Examens complémentaires :

Dans la plupart des cas, il n'y a pas d'examens complémentaires à proposer.

-Echographie :

Sauf éventuellement une échographie si l'on a un doute avec un autre diagnostic : hernie inguinale, hydrocèle, kyste du cordon spermatique, ou tumeur du testicule.

-Echographie rénale : Chez un homme de plus de trente ans, il est conseillé de faire une échographie rénale, car l'apparition d'une varicocèle à ou après cet âge, doit faire rechercher une éventuelle tumeur du rein.

-Spermogramme :

En cas de stérilité, un examen du sperme (spermogramme, spermoculture) est indispensable : on peut alors constater une diminution du nombre des spermatozoïdes (oligospermie), une moindre mobilité (asthénospermie), des formes anormales (tératospermie).

II. MATERIEL ET METHODES :

MATERIEL :

Le matériel était constitué :

Un appareil Echographique ACUSON NX3 Ultrasound System munie de quatre sondes : CH5-2 ; VF 16-5 ; 10MC3 et 11L4.

METHODES :

Patient couché en décubitus dorsal avec le pénis tire légèrement en haut par le patient.

L'examen a été réalisé par un radiologue du service avec une sonde à haute fréquence de VF 16-5.

CADRE ET TYPE D'ETUDE L'étude s'est déroulée dans le service d'imagerie médicale du CHU « GABRIEL TOURE » de Bamako au Mali.

III Résultats

TYPE D'ETUDE

Il s'agissait d'une étude descriptive à propos d'un cas clinique

Tableau clinique :

Il s'agissait d'un homme de 32 ans adressé au service d'imagerie médicale pour une échographie testiculaire.

2- Observation clinique

Identité du patient :

Il s'agissait d'un patient âgé de 32 ans, résidant à Bamako Profession :
électricien Statut Matrimonial : Marié

Histoire clinique Le patient avait été reçu pour désir d'enfant avec un bon état général.

Examen clinique : sans particularité.

Antécédents

-Médicaux : Néant

-Chirurgicaux : néant -Familiaux : néant urologique neant.

Bilan biologique : Créatininémie : 0,7mg/dl Glycémie : 6,00mmol/l Goutte épaisse : présence de plasmodium falciparum soit 75 Trophozoites Taux d'hémoglobine : 12 g/dl Leucocyte : 3,5 Mille/mm³ 12 Hématies : 5,08 Giga Plaquettes : 374 Mille/mm³.

- Spermogramme : volume : 3ml.

- Couleur : blanchâtre.

Mobilité : 1 heure : 60% de spermatozoïdes en mobilité progressive.

Vitalité : 1heure : 60% de spermatozoïdes vivants.

Numération : 78millions/ml.

Conclusion : NORMOSPERMIE.

Bilan radiologique

L'échographie testiculaire : a montré :

Les testicules étaient de tailles normales homogènes mesurant : 47x30x20mm à droite et 44x29x20mm à gauche

Les veines étaient dilatées sous la forme de structures tubulaires anéchogènes, tortueuses, situées le long du cordon spermatique et dont le diamètre moyen est supérieur à 3mm.

L'échographie étudie en plus le testicule en recherchant une hypotrophie testiculaire et elle constitue aussi une excellente méthode de dépistage des récurrences après traitement par embolisation ou ligature.

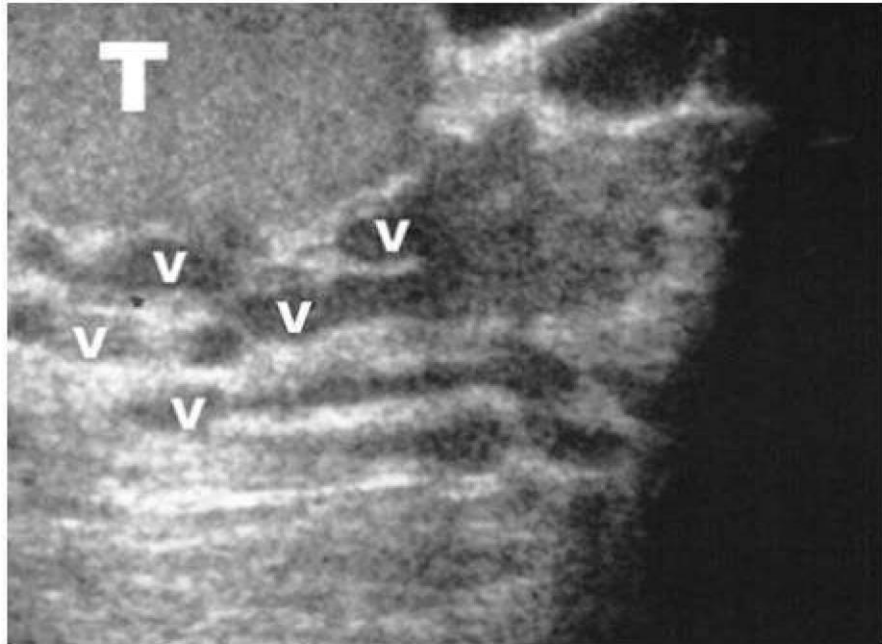


Figure 11 : échographie scrotale révélant d'importantes structures tubulaires anéchogènes « V ») adjacentes au testicule « T ».

APPORT DE L'ECHOGRAPHIE DOPPLER DANS LE DIAGNOSTIC DE LA VARICOCELE DANS LE SEVICE DE RADIOLOGIE ET D'IMAGERIE MEDICALE DU CHU GABRIEL TOURE.

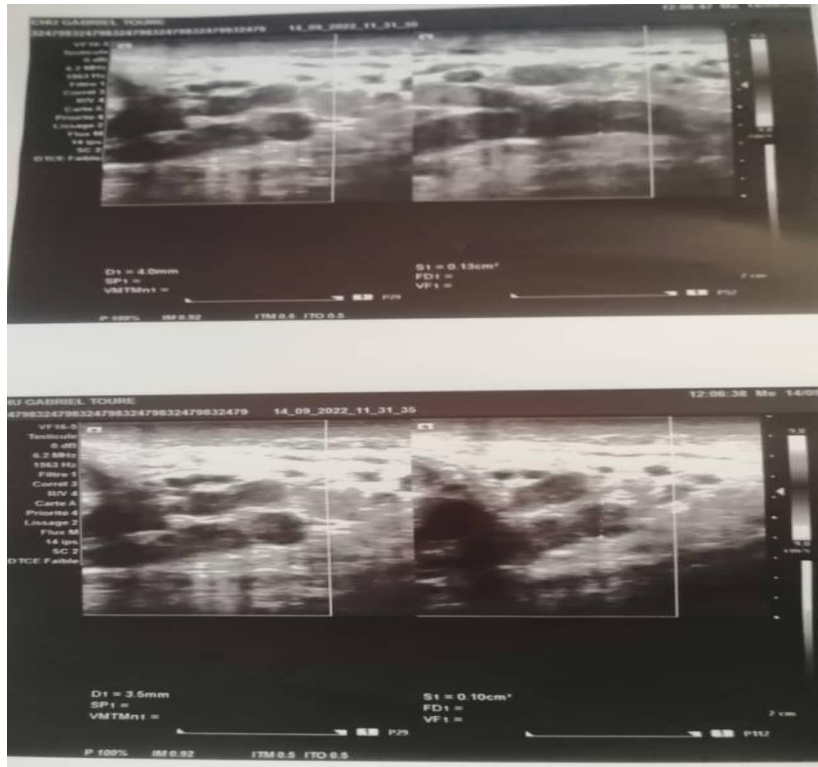


Figure 12 : Coupe longitudinale des vaisseaux du plexus pampiniforme dilatés.

IV – COMMENTAIRE ET DISCUSSION

La varicocèle est une anomalie fréquente avec des conséquences andrologiques potentielles : défaut de croissance et de développement testiculaire ipsilatéral, douleurs scrotales, infertilité.

Comme dans beaucoup d'autres études la varicocèle était fréquente dans la tranche d'âge de 13- 32 ans ce résultat corrobore avec notre étude car notre patient se situe dans cette tranche d'âge. Ces mêmes résultats ont été retrouvés dans les études réalisées par :

Kone.SC [3] , Traore O[11] , qui ont trouvé que la tranche d'âge la plus touchée par la varicocèle était respectivement de [13-32] et [12- 32,5] et ont trouvé respectivement 72 ,4% et 23,5% de cas. Ce qui explique que cette tranche d'âge demeure sexuellement active et par souci de procréer.

Bah et al.[22], Traore O [11], ont noté que l'infertilité était le motif de consultation la plus fréquente respectivement dans 52,9% et 86% de cas.

Dans notre étude ce même signe a été retrouvé.

Traore. O [11], Kone SC [3] ont trouvé une varicocèle bilatérale soit respectivement 55,9% et 55,2% de cas.

Dans notre étude le spermogramme était normal ce résultat est comparable à celui de Kone SC [3] qui montrait que la fréquence des patients dont le spermogramme était normal était plus représentés soit 20,7% de cas.

Sur le plan échographique la quantification du flux veineux au doppler était de stade 03 chez la majorité des patients dans les études de Kone SC [3], Traore O [11] et Battino [21] contrairement à notre étude dont la quantification du flux veineux au doppler était de state 01 selon la classification de Dubin et Amelar.

CONCLUSION :

La varicocèle est une pathologie masculine fréquente dont l'incidence est encore plus importante dans la population des hommes infertiles.

Son diagnostic est essentiellement clinique.

L'échographie doppler scrotale permet de quantifier le flux veineux et d'analyser le parenchyme testiculaire.

Le traitement chirurgical de la varicocèle semble indiqué chez les hommes infertiles présentant une varicocèle clinique et une altération significative du sperme.

RECOMMANDATION

À la population :

Information et communication pour la santé dans le cadre des problèmes d'infertilité.

La consultation précoce dans les structures sanitaires au moindre signe pouvant évoquer une varicocèle qui est entre autre : douleur testiculaire, douleur inguinale, tuméfaction scrotale, infertilité, éjaculation précoce et une sensation de tiraillement.

AU Ministère de la santé et des affaires sociales.

Multiplier la formation des médecins à l'échographie doppler pour une meilleure prise en charge de la varicocèle.

FICHE SIGNALÉTIQUE

NOM : DIARRA

PRENOM : YAYA

EMAIL : diarraya06@gmail.com

TEL : (+223) 76520937 / 6959 89 11

TITRE : Aspect de l'échographie doppler dans le diagnostic de la varicocèle au CHU GABRIEL TOURE de BAMAKO –MALI : à propos d'un cas

Année universitaire : 2021 - 2022

Pays d'origine : Mali

Ville de soutenance : Bamako

Secteur d'intérêt : Imagerie Médicale

Lieu de dépôt : Bibliothèque de la faculté de médecine et d'odontostomatologie du Mali.

Résumé : Il s'agit d'une étude descriptive à propos d'un cas clinique au service de radiologie et d'imagerie médicale du CHU GABRIEL TOURE de BAMAKO. Elle a permis d'établir l'apport de l'échographie doppler dans le diagnostic de la varicocèle.

La tranche d'âge de découverte de cette pathologie est de 18 et 32ans.

L'infertilité et la douleur scrotale sont le maître symptôme.

Les examens radiologiques jouent un rôle important dans la prise en charge de la varicocèle, particulièrement l'échographie doppler.

Mots clés : varicocèle, échographie doppler testiculaire, infertilité, douleur. -

REFERENCE BIBLIOGRAPHIQUES

- 1-Biserte J, Lemaitre I, rigot JM. Varicocèle. Encycl. Méd. Chir. Traité d'Urologie, 1992 ; 18-648-A-10
- 2-Bigot MJ, Tassart M, Blanche A, Kirsch F. Traitement endovasculaire des varicocèles. Encyl, Méd, Chir, Radiodiagnostic-Urologie-Gynécologie.2003,10 :34-450
- 3- KONE S.C : Apport de l'échographie doppler dans le diagnostic de la varicocèle au CHU du point.G. : thèse méd. Bamako-mali 2018-1p
- 4- Vasavada S., Ross J., Nasrallah P., kay R.:Prepubertal varicoceles. Urology, 1997; 50: 774-777
- 5-Clarke B.G.: Incidence of varicocele in normal men and among men of different ages. J.A.M.A., 1966; 198: 1121-1122
- 6-Saypol D.C: Varicocele. J. Androl., 1981; 2: 61-71
- 7- Berger O.G.: Varicocele in adolescence. Clin. Pediatr. (Phila.),1980; 19: 810-811
- 8- Niedzielski D, Paduch D.,Raczynski P: Assessment of adolescent varicocele. Ped. Surg. Int., 1997;12: 410-413
- 9- Olivier B, Prunet D, Gaschignard N, Buzelin JM. Chirurgie de la varicocèle : Résultats sur la mobilité et la morphologie des spermatozoïdes. ProgUrol1999;9: 703-6
10. Saypol D.C., Lipshultz L.I., Howards S.S.: varicocele, in: lipshultz, li, howards, S.S., eds. Infertility in the male. New york, churchill livingstone 1983
- 11 Traore: Aspect Clinique et thérapeutiques de la varicocele de l'adulte au service d'urologie au CHU Gabriel Toure. These. med: Bamako-Mali 2021;5-47
- 12-Naughton CK, Nangia AK, Agarwal A.Pathophysiology of varicoceles in male infertility. Hum. Reprod. Update. 2001 Oct;7(5):473-481

13-Nork JJ, Berger JH, Crain DS, Christman MS.

Youth varicocele and varicocele treatment: a meta-analysis of semen outcomes.

Fertil Steril. 2014 Aug;102(2):381-387.e6. doi: 10.1016/j.fertnstert.2014.04.049. Epub 2014 Jun 4. Review.

PMID: 24907913 [PubMed - indexed for MEDLINE] [Similar articles](#)

14- Fontaine E, Gerard B, Alain J, Beurton D. La varicocèle de l'adolescent.

Prog. Uro, 2001 ; 10 : 1099-107

15- Cornud F, Belin X, Amar E, Delafontaine D, Hélénon O, Moreau JF.

Varicocele: strategies in diagnosis and treatment. EurRadiol. 1999;9(3):536-545.

16- Hélénon O, Bellin M-F, Claudon M, Cornud F

Collectif. Imagerie de l'appareil génito-urinaire: appareil urinaire, appareil génital masculin. Flammarion médecine-sciences;2005

17-Cantatore C, Capuano P, Cobuzzi I, Vacca M, Coretti F, Falagario D, et al.

Semenquality and hormonal levels in infertile patients with varicocele. Arch ItalUrolAndrol. 2010Dec;82(4):291-293

18-Diamond DA, Zurakowski D, Bauer SB, Borer JG, Peters CA, Cilento BG Jr, et al

Relationship of varicocele grade and testicular hypotrophy to semen parameters in adolescents. J. Urol. 2007 Oct;178(4 Pt 2):1584-1588

19- Naughton CK, Nangia AK, Agarwal A

Pathophysiology of varicoceles in male infertility. Hum. Reprod. Update. 2001 Oct;7(5):473-481

20-Comhaire F, Vermeulen A.

Varicocele sterility: cortisol and catecholamines. Fertil.Steril. 1974 Jan;25(1):88-95.

21-Tanrikut C, Goldstein M. Varicocele repair for treatment of androgen deficiency. CurrOpin Urol. 2010 Nov;20(6):500-502

APPORT DE L'ECHOGRAPHIE DOPPLER DANS LE DIAGNOSTIC DE LA VARICOCELE DANS LE SERVICE DE RADIOLOGIE ET D'IMAGERIE MEDICALE DU CHU GABRIEL TOURE.

22-Bah OR : Infertilité masculine Fréquence, et aspect étiologique au service urologique – Andrologique du CHU de Conakry : Andrologie 2007 ; 17(3) ;241-3