

UNIVERSITE DES SCIENCES DES  
TECHNIQUES ET DES TECHNOLOGIES  
DE BAMAKO



FACULTE DE MEDECINE ET  
D'ODONTO-STOMATOLOGIE



ANNEE UNIVERSITAIRE 2018-2019

N° .....

**THESE**

**APPORT DE LA TOMODENSITOMETRIE  
DANS LA PRISE EN CHARGE DES  
TRAUMATISMES CRANIO-  
ENCEPHALIQUES AU SERVICE DE  
RADIOLOGIE DU CHME LE  
LUXEMBOURG.**

Présentée et soutenue publiquement le 22/02/2020 devant la  
Faculté de Médecine et d'Odonto-Stomatologie.

**Par M. Amadou DIARRA**

**Pour obtenir le grade de Docteur en Médecine**

**(Diplôme d'Etat).**

**Jury**

**Président : Pr Drissa KANIKOMO**

**Membre : Dr Mahamadoun COULIBALY**

**Co-directeur : Dr Issa CISSE**

**Directeur : Pr Siaka SIDIBE**

# DEDICACE

## **Dédicace :**

### **Je rends grâce**

A ALLAH le Tout Puissant, le Très Miséricordieux et à son prophète Mohamed (Paix et Salut sur Lui) que la paix de Dieu soit sur Lui.

O Seigneur ! Ce travail est une infime partie de tes immenses grâces.

Nous te devons toutes les louanges.

### **Je dédie ce travail**

#### **A mon père : Feu Yaya DIARRA et mes oncles**

Vos sens de responsabilité et d'éducation ont marqué à jamais vos enfants.

Ce travail est le fruit de votre dévouement pour la réussite de vos enfants.

Je vous remercie de m'avoir inscrit à l'école.

Trouvez ici chers pères, par ce modeste travail, ma reconnaissance et l'expression de mon affection envers vous.

#### **A mes maman : Kadiatou BOUARE et feu Rokia DIARRA**

Vous avez guidé mes premiers pas dans la vie et travaillé durement afin que toutes vos enfants aient une assise solide pour affronter le dur combat de la vie. Vos conseils, vos bénédictions m'ont toujours aidé dans les instants les plus durs de la vie. Vos sens élevé de l'honneur, votre amour pour le prochain, votre qualités humaines vos courage, votre générosité, vos affection pour vos enfants, vos sacrifices consentis, ont été le secret de notre réussite.

#### **A mon oncle : Modibo DIALLO**

Votre soutien moral, affectif et financier ne m'a jamais fait défaut.

Ce travail est le fruit de vos sacrifices.

#### **A toutes mes tantes**

Les soutiens moraux, les sages conseils, les bénédictions et les sentiments d'affections que vous ne cessez de m'apporter, sont sources d'encouragement et de motivation pour moi.

**A mes frères et sœurs**

**Souleymane, Adama, Abdoulaye, Aboubacar, Modibo, Alassane, Ahousesny, Fotigui, Issa, Nawa, Sadio, Djènèba, Aminata, Fatoumata et Hawa.**

Ma vie n'aurait de sens sans vous ; votre amour, votre tendresse, votre assistance matérielle et morale, vos conseils et suggestions ne m'ont jamais fait défaut.

Trouvez dans ce présent travail l'expression de mon indéfectible attachement fraternel.

**A mes amis (es) :** Mahamadou I DEMBELE, Sidiki DEMBELE, Abdoulaye TRAORE, Yaya SANOGO, Fabadjan DABO, Issa TRAORE, Sidy SANOGO, Bayini TRAORE, Mahamadou TRAORE, Cheick F KOITA, Youma BARADJI, Fatoumata N'DAOU, Amadou BALLO, Ampi KONE, Charle KONE, Moussa MALLE, SANOGO, Kadidiatou DIARRA, Sidi CISSE, Souleymane BARRY, Harouna COULIBALY, David DARA, Daman DOUMBIA, Bakary SAMAKE, Noumakan BAGAYOKO, Aboubacar DEMBELE.

Vous êtes très nombreux pour que je ne puisse vous nommer mais l'oubli de mot n'est pas celui du cœur. En témoignage de notre profonde amitié.

## **REMERCIEMENTS**

A mes encadreurs du service d'Imagerie médicale de l'hôpital Mère Enfant le Luxembourg.

**Dr CISSE Issa**

**Dr TRAORE Mahamadou Sylla**

**Dr LY Seydou**

**Dr KOUMA Alassane**

**Dr MARIKO Mahamane**

**Dr SOW Ousmane**

**Dr KONE Abdrahamane**

**Dr CISSE Adama**

**Dr TOURE Saran**

**Dr KOUYATE Mamadou**

Durant notre séjour dans le service, vous n'avez ménagé aucun effort pour nous former à l'art médical.

A l'ombre de vos pas j'ai appris l'art d'exercer la science médicale.

Que ce travail serve d'outil de témoignage de toute ma reconnaissance, mon profond respect et mon attachement fidèle.

Aux secrétaires du service, **DIALLO, Adam DIARRA, Sira SANGARE et Safi DIARRA** merci pour votre soutien indéfectible.

**A l'administration de l'hôpital Mère Enfant le Luxembourg et à tout le personnel**

Je suis fier d'être compté parmi vos étudiants hospitaliers, merci pour votre accueil.

**Aux corps professoral:**

- Enseignants de la faculté de médecine et d'odontostomatologie.
- Enseignants du secondaire et du primaire.

Pour vos qualités intellectuelles, votre disponibilité et votre amour du travail bien fait, Chers Maitres, recevez ici ma profonde gratitude.

A tous les camarades de la promotion et à tous ceux qui de près ou de loin ont pris part à la réalisation de ce travail. Puisse ce travail qui est le vôtre combler vos cœurs de joie.

# **HOMMAGE AUX MEMBRES DU JURY**

## **A NOTRE MAITRE ET PRESIDENT DU JURY**

### **Pr Drissa KANIKOMO**

- **Professeur de neurochirurgie à la FMOS ;**
- **Chef de service de neurochirurgie du C.H.U Gabriel Touré ;**
- **Praticien hospitalier au C.H.U Gabriel Touré ;**
- **Certificat d'étude spéciale en neurochirurgie à Dakar ;**
- **Certificat d'étude spéciale en médecine légale et en médecine du travail à Dakar ;**
- **Certificat de neuro-anatomie et de neurophysiologie ;**
- **Maitrise en physiologie générale;**
- **Médecin légiste, expert près les cours et tribunaux.**

### **Cher maitre**

Vous nous faites un grand honneur en acceptant de présider ce jury malgré vos multiples occupations. Votre rigueur scientifique, votre enseignement de qualité et votre simplicité, font de vous un grand maître admiré de tous.

Nous vous prions cher maître de trouver ici, l'expression de notre grand respect et nos vifs remerciements. Puisse le Seigneur vous accorder santé et longévité.



## **A NOTRE MAITRE ET JUGE**

### **Dr Mahamadoun COULIBALY**

- **Maître assistant à la FMOS ;**
- **Chef du département d'Anesthésie-Réanimation et des urgences de l'hôpital Mère Enfant le Luxembourg ;**
- **Praticien hospitalier au CHME ;**
- **Membre de la société Malienne d'anesthésie réanimation et des urgences.**

### **Cher maître**

Votre dévouement envers vos patients, votre simplicité, votre rigueur scientifique et votre amour pour le travail bien fait, font de vous un maître exemplaire.

Veillez accepter cher Maître nos sincères remerciements et soyez assuré de notre profonde gratitude.

## **A NOTRE MAITRE ET CO-DIRECTEUR DE THESE**

**Dr Issa CISSE**

- **Chef de service de radiologie feu Pr Mahamadou TOURE du centre ; hospitalier Mère-Enfant le ‘Luxembourg’ ;**
- **Maitre-assistant à la faculté de médecine et d odontostomatologie(FMOS) ;**
- **Médecin Radiologue et praticien au CHME.**

**Cher maitre**

Nous ne cesserons jamais de vous remercier pour la confiance que vous aviez placée en nous, pour effectuer ce travail. Vos conseils et critiques ont contribué énormément à la qualité de ce travail.

Vous avez tout mis en œuvre pour la réussite de ce travail et cela témoigne de votre générosité et de votre amour pour le travail bien fait. C'est le lieu pour nous de vous témoigner notre gratitude et notre respect.

**A NOTRE MAITRE ET DIRECTEUR DE THESE**

**Pr Siaka SIDIBE**

- **Professeur Titulaire de Radiologie et de Médecine Nucléaire à la faculté de Médecine et d'Odontostomatologie ;**
- **Chef de service de Radiologie et de Médecine Nucléaire du CHU point G ;**
- **rédacteur en chef de la revue Mali Médical.**

**Cher maitre**

Nous vous remercions de la confiance que vous nous avez faite en encadrant ce travail. La simplicité, la disponibilité et l'extrême courtoisie sont autant de qualités que vous incarné. La clarté de vos explications, la qualité de votre raisonnement ainsi que votre accueil fraternel font de vous un exemple à suivre. Trouvez ici l'expression de notre profonde reconnaissance.

## **LISTE DES ABREVIATIONS**

**TCE** : traumatisme crânio-encéphalique.

**TCG** : traumatisme crânien grave.

**TBI** : trauma braininjury.

**CHME** : hôpital Mère Enfant le Luxembourg.

**H** : homme.

**F** : femme.

**LCR** : liquide céphalo-rachidien.

**PIC** : pression intra crânienne.

**DSC** : débit sanguin cérébral.

**PPC** : pression de perfusion cérébrale.

**PAM** : pression artérielle moyenne.

**HED** : hématome extradural.

**HSD** : hématome sous-dural.

**TC** : traumatisme crânien.

**TDM** : tomodensitométrie.

**IRM** : imagerie par résonance magnétique.

**GSC** : Score de Glasgow.

**CBV** : coups et blessures volontaires.

**AVP** : accident de la voie publique.

**EMI** : Electro-Musical instruments.

**SAU** : Service d'Accueil des Urgences.

Introduction :	16
Objectifs :	19
Objectif General :	19
Objectifs Spécifiques :	19
I. Généralités	21
1. ANATOMIE.....	21
1.1.ANATOMIE DU CRANE ET DU CERVEAU .....	21
2. PHYSIOPATHOLOGIE DES TRAUMATISMES CRANIO-ENCEPHALIQUES :	34
3. MOYENS D'EXPLORATIONS .....	45
4.Tomodensitométrie répétée en phase aiguë .....	60
5. Tomodensitométrie répétée en phase subaiguë (2 <sup>e</sup> et 3 <sup>e</sup> semaines).....	61
6. L'imagerie par résonance magnétique :.....	61
7. Stratégie de la prise en charge : .....	62
II. Méthode :	69
1. Période et type d'étude :	69
2. Cadre et lieu d'étude :	69
3.Variables :	69
4. Population d'étude :	69
5. Critères d'inclusion :	69
6. Critères de non inclusion :	69
7. Matériel utilisé :	70
8. Collectes des données .....	70
9. Préparation et déroulement de l'examen :	70
10. Opérateurs.....	70
11. Ethique.....	71
12. Saisie et le traitement des données.....	71
13. Analyses des données : .....	71

14. Conflit d'intérêts : .....	71
III. Résultats : .....	73
VI. Discussions : .....	89
Conclusion : .....	96
Recommandations : .....	97
Bibliographie : .....	99
Je Le Jure ! .....	109

# INTRODUCTION

## Introduction :

Le traumatisme crânio-encéphalique est une atteinte de l'intégrité du crâne et de l'encéphale suite à une agression mécanique directe ou indirecte par un agent extérieur [1].

Devant la victime d'un accident, il convient de déterminer au plus vite la nature et l'étendue des lésions. Dans ce cas, le traumatisme crânio-encéphalique (TCE) constitue un cas particulier car il s'agit d'une affection potentiellement grave, même en l'absence de lésions cliniques et radiologiques. En effet la situation peut se dégrader très rapidement dans les jours suivants.

C'est un phénomène économique et social touchant les sujets jeunes. Les accidents de la circulation sont les plus grands pourvoyeurs de traumatisme crânio-encéphalique. La mortalité globale reste lourde et les séquelles fréquentes. Ce qui pose le problème de réinsertion socioprofessionnelle et familiale [5].

Le TCE reste une des premières causes de mortalité chez l'adulte jeune en France (22/100000 habitants) et de morbidité puisque plus de la moitié des TCG qui survivent présentent des séquelles importantes. On estime environ à 350 traumatisés crâniens graves (TCG) pour 100.000 habitants en France [1].

Au Mali, ils représentaient 2000 pour 100.000 hospitalisations [2]

La lésion cérébrale traumatique est un problème de santé publique grave, souvent désigné comme une épidémie silencieuse en raison d'un manque de sensibilisation du public [3].

Le trauma braininjury (TBI) est toujours la principale cause de mortalité et de morbidité dans le monde entier pour les personnes de moins de 45 ans [4].

Le traumatisme crânio-cérébral léger seul coûte à la France 17 milliards de dollars chaque année [6].

Le développement de la tomodensitométrie (scanner) et une meilleure compréhension de la physiopathologie ont permis d'améliorer la prise en charge des traumatismes crâniens.

Le scanner est l'examen primordial d'un traumatisé crânien en urgence [5].



Il permet de répondre à des questions simples sans retarder la prise en charge, en particulier :

-y a-t-il une collection et dans quel compartiment ?

-existe-il des signes d'engagement ?

-la collection hémorragique nécessite-t-elle une évacuation chirurgicale ?

C'est dans ce cadre que nous avons initié ce travail dont l'objectif était de préciser l'intérêt de la tomodensitométrie dans la prise en charge des traumatismes crano-encéphalique.

# OBJECTIFS

## Objectifs :

### Objectif General :

Préciser l'intérêt de la tomodensitométrie dans les traumatismes crânio-encéphaliques au service de Radiologie et de l'Imagerie Feu Pr Mahamadou Toure à l'Hôpital Mère Enfant le Luxembourg.

### Objectifs Spécifiques :

- Déterminer les aspects épidémiologiques des traumatismes crânio-encéphaliques dans le service.
- Décrire les aspects tomodensitométriques des lésions rencontrées.

# GENERALITES

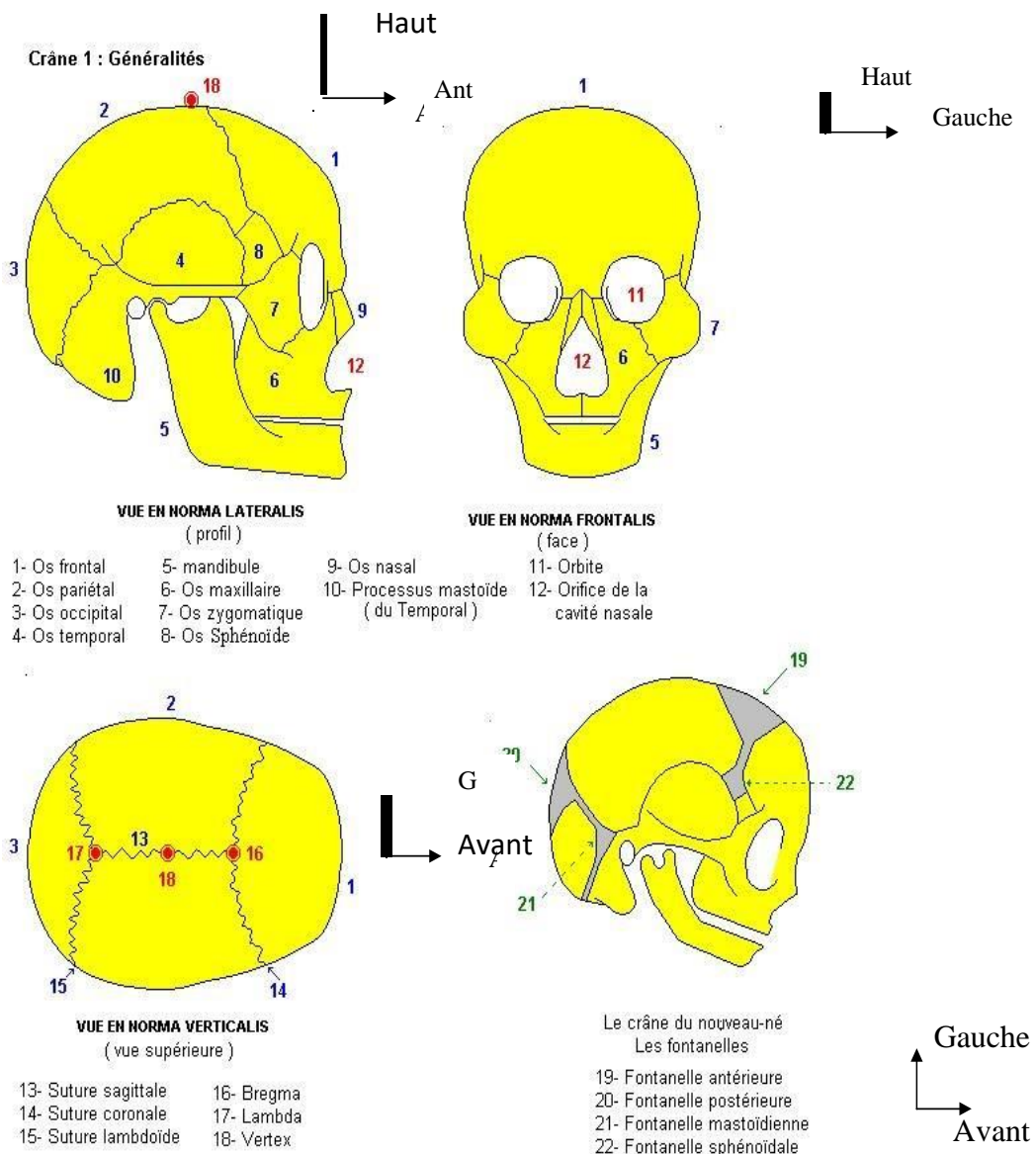
# I. Généralités

## 1. Anatomie

### 1.1. Anatomie du crâne et du cerveau

#### 1.1.1. Le crâne

Le crâne est une boîte osseuse dans laquelle on reconnaît une partie supérieure : la voûte et une partie inférieure : la base. Les différents éléments osseux constitutifs de la boîte crânienne sont représentés sur la figure 1.



**Figure1:Schéma anatomique des Différentes constituent des os du crâne [7]**

Les os du crâne sont percés de nombreux orifices ou canaux qui livrent passage à des vaisseaux ou à des nerfs. Les orifices peuvent être visibles soit sur la face endocrânienne, soit sur la face exocrânienne, mais aussi sur les deux faces. Les os du crâne sont constitués de deux lames de tissu osseux compact (la table externe et la table interne) enserrant une couche plus ou moins épaisse de tissu osseux spongieux (le diploé) qui contient dans ses mailles de la moelle osseuse. Les os du crâne (sauf le pariétal et l'occipital) sont creusés de cavités : des cavités pneumatiques (les cellules et les sinus), des cavités contenant une partie des organes de sens.

Les bords des os du crâne s'unissent selon les sutures (figure N°2)

### 1.1.1. La voûte

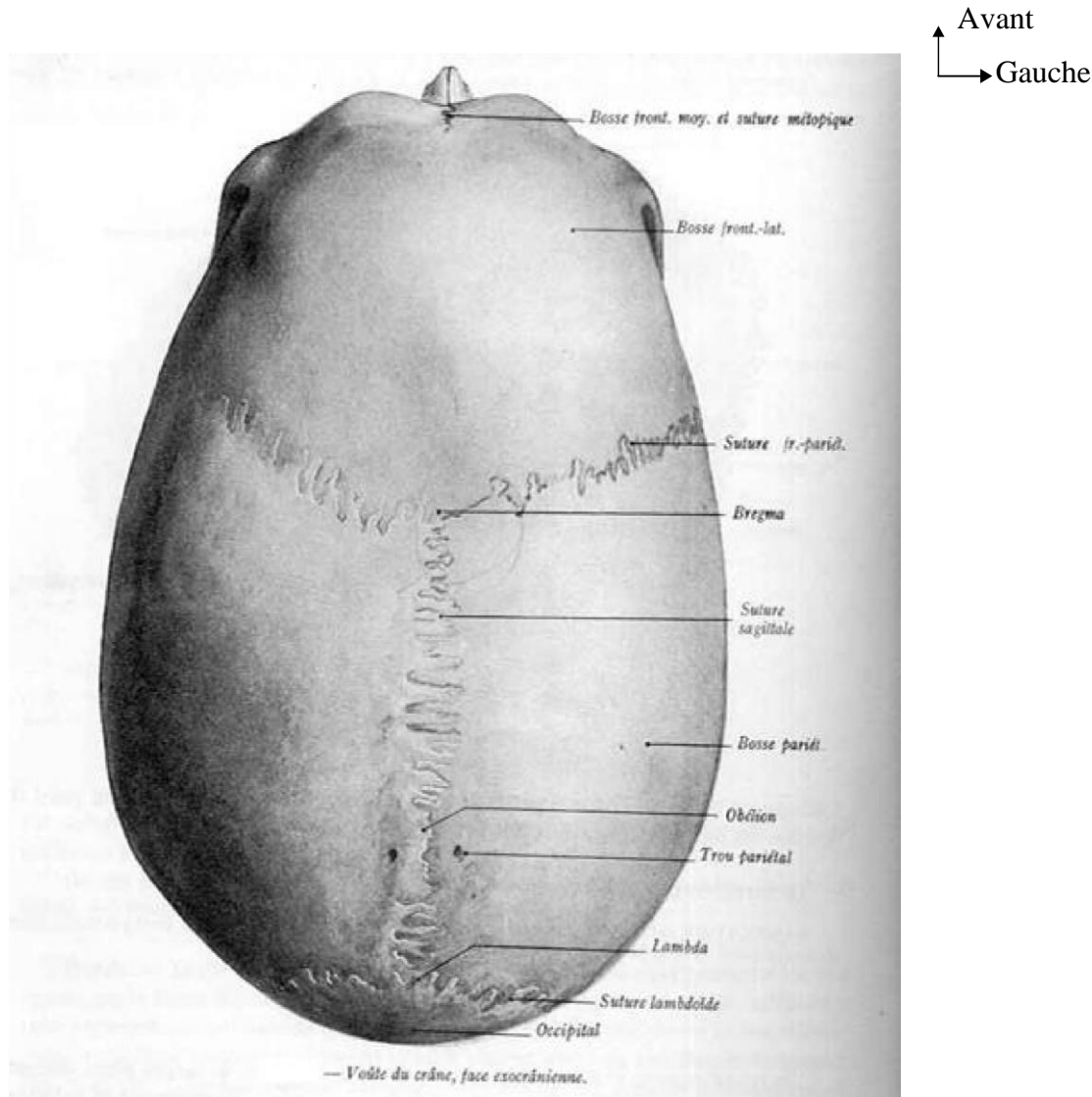
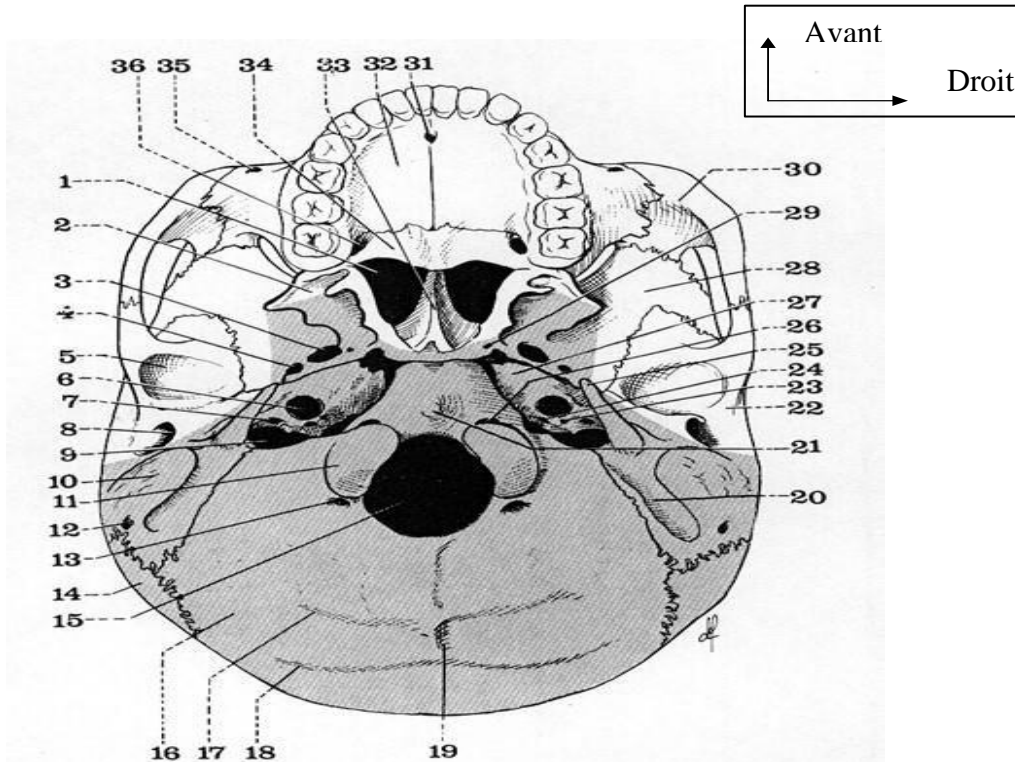


Figure 2 : Voûte crânienne, face exocrânienne, vue supérieure [8]



**Figure3 : Vue exocrânienne de la base du crâne [8]**

- 1- Choane droite 2- Apophyse ptérygoïde 3- Trou Ovale 4- Trou petit rond  
 5- Cavité glénoïde du temporal 6- Canal carotidien 7- Trou déchiré postérieur  
 8- Conduit auditif externe 9- Trou styloïdien 10- Apophyse mastoïde  
 11- Condyle de l'occipital 12- Trou mastoïdien 13- Trou condylien postérieur  
 14- Os pariétal 15- Trou occipital 16- Ecaille de l'occipital 17- Ligne courbe occipitale inférieure 18- Ligne courbe occipitale supérieure 19- Crête occipitale externe 20- Rainure digastrique 21- Tubercule pharyngien  
 22- Tubercule zygomatique  
 23- Canal de Jacobson 24- Orifice de l'aqueduc du limaçon  
 25- Apophyse styloïde 26- Trou condylien antérieur 27- Pointe du rocher  
 28- Grande aile du sphénoïde 29- Canal vidien 30- Os malaire  
 31- Fossette incisive 32- Voute palatine 33- Vomer  
 34- Lame horizontale du palatin 35- Trou sous orbitaire 36- Canal palatin postérieur.

### **1.1.1.2. La base du crâne**

La base du crâne est à peu près plane : réalisant en fait un plan incliné irrégulièrement disposé en marches d'escalier, elle est classiquement divisée d'avant en arrière et de haut en bas en trois étages (antérieur, moyen, postérieur).

#### **L'étage antérieur [7]**

Il intéresse trois éléments osseux, le frontal, l'ethmoïde et le sphénoïde et empiète sur l'étage moyen au niveau des apophyses clinoides antérieures. L'espace de communication de l'étage antérieur avec la face correspond aux orifices de la lame criblée de l'ethmoïde laissant passer les filets du nerf olfactif.

#### **L'étage moyen [8]**

L'étage moyen est formé par trois os : Le sphénoïde et la portion antérieure des temporaux. Il est limité : en avant par les petites ailes du sphénoïde en arrière par le bord supérieur des rochers.

#### **L'étage postérieur [7]**

Très étendu, excavé, l'étage postérieur se caractérise par des limites très apparentes. Elles sont représentées, d'avant en arrière, par la lame quadrilatère du sphénoïde. Le bord supérieur du rocher, déprimé en gouttière du sinus pétreux supérieur, enfin par la gouttière du sinus latéral dans son versant occipital.

L'étage postérieur est représenté par l'occipital et par la face postéro - supérieure du rocher. Il faut y adjoindre la lame quadrilatère du sphénoïde.

### **1.1.1.3. Les méninges [9]**

Les méninges recouvrent l'encéphale et constituent des enveloppes membraneuses entourant le système nerveux.

On distingue de haut en bas :

- la dure-mère ou couche externe ;
- l'arachnoïde ou couche moyenne ;
- la pie mère ou couche interne.

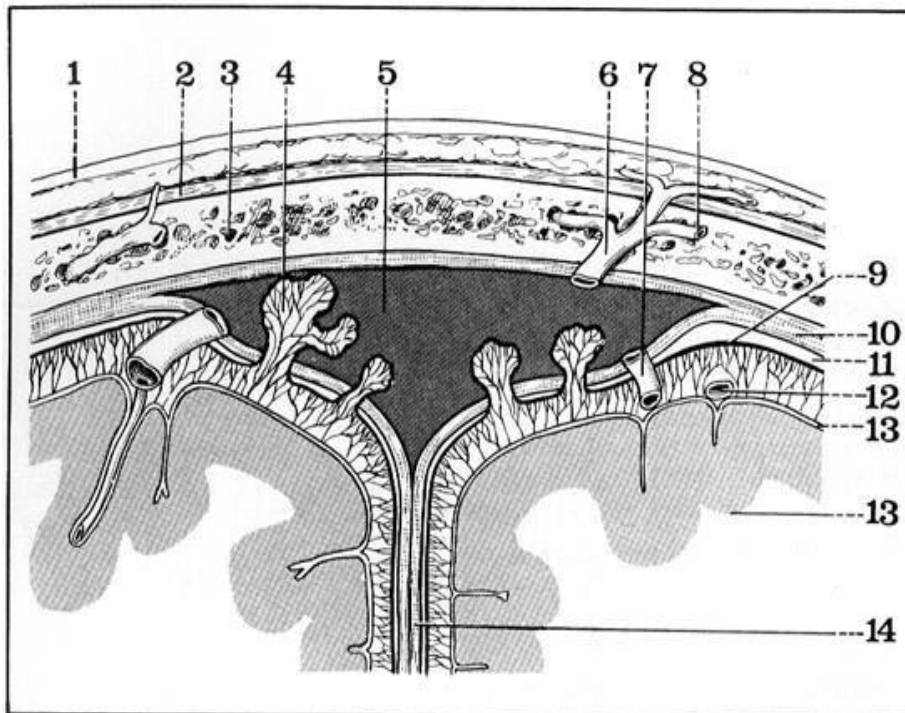


**La dure-mère :** c'est une membrane fibreuse résistante tapissant la face interne des os du crâne et le canal rachidien.

**L'arachnoïde :** est une fine membrane transparente située entre la dure mère et la pie mère.

L'arachnoïde est étroitement appliquée contre la dure mère mais est séparée de la pie mère par un espace étroit, l'espace sous arachnoïdien, qui contient le liquide céphalorachidien (LCR).

**La pie mère :** la pie mère est la couche la plus interne des méninges. Elle est étroitement appliquée contre l'extérieur de l'encéphale et de la moelle épinière. Elle est une structure très délicate qui comporte de nombreux vaisseaux sanguins irriguant la surface de l'encéphale et de la moelle épinière. La pie mère suit de près la surface de l'encéphale et plonge dans toutes les scissures entre les circonvolutions.



**Figure 4 : Coupe frontale du sinus longitudinal [10]**

- 1-Cuir chevelu 2-Aponévrose épicroânienne 3-Diploé 4-Granulation arachnoïdienne
- 5-Sinus longitudinal 6-Veine émissaire 7-Veine cérébrale 8-Veine diploïque
- 9-Arachnoïde 10-Dure mère 11-Espace sous dural 12-Artère cérébrale 13-cortex
- 14-Faux du cerveau

## **1.1.2. L'encéphale**

On distingue les structures infra tentorielles (ou étage sous tensoriel), les structures supra tentorielles (ou étage sus tentoriel), le système ventriculaire et les vaisseaux.

### **1.1.2.1. Les structures infra-tentorielles**

#### **Le Tronc cérébral**

C'est un important lieu de passage entre la moelle et le cerveau pour les grandes voies sensitives et motrices, les voies cérébelleuses et les voies d'associations.

#### **La configuration externe [9]**

Le Tronc cérébral est formé par :

-le bulbe ou myélocéphale qui fait suite à la moelle dont il apparaît comme une dilatation.

-la protubérance ou métencéphale ou Pont de Varole qui a deux faces : Une face antérieure latérale, creusée par un sillon médian : la gouttière longitudinale ou sillon basilaire où chemine le tronc basilaire. Une face postérieure qui n'est visible que si l'on sectionne les pédoncules cérébelleux.

-l'isthme ou mésencéphale qui a quatre faces : Une face antérieure constituée par les pédoncules cérébelleux. Une face postérieure au toit du mésencéphale constituée par la lame quadrilatère. Deux faces latérales constituées entre autre par les tubercules quadrijumeaux.

#### **La Configuration interne**

##### **La substance grise**

Elle est morcelée et est représentée par :

-les noyaux des nerfs crâniens qui prolongent la substance grise de la moelle qui sont de véritables centres segmentaires ;

-l'olive bulbaire est une lame de substance grise plissée à la façon d'une bourse ;

-les noyaux du pont ou noyaux arciformes appartiennent à la grande voie de liaison entre le cortex cérébral et cérébelleux ;

-le noyau rouge est une importante formation nucléaire située sous la lame quadrijumelle. Le locus niger ou substantianigra est une formation nucléaire formant

une lame véritable. Fonctionnellement il représente un noyau diencephalique, du groupe des noyaux sous optiques, relais des voies extrapyramidales ;

-la formation réticulée est une vaste coulée de substance grise s'étendant du diencephale à la moelle ;

### **La Substance blanche**

La substance blanche est dans le tronc cérébral, médiane et antérieure comme dans la moelle, elle est constituée par

- les voies longues de projection ascendante et descendante (dont les faisceaux de Goll et BURDACH, les faisceaux de Flechsig et de GOWERS) ;
- les voies cérébelleuses ;
- les voies courtes d'associations.

Le tronc cérébral est relié par l'intermédiaire de pédoncules cérébelleux au cervelet en arrière.

### **Le Cervelet**

C'est une volumineuse formation médiane située en arrière du bulbe et de la protubérance reliée au tronc cérébral, par les pédoncules cérébelleux supérieur, moyen et inférieur.

### **La configuration externe**

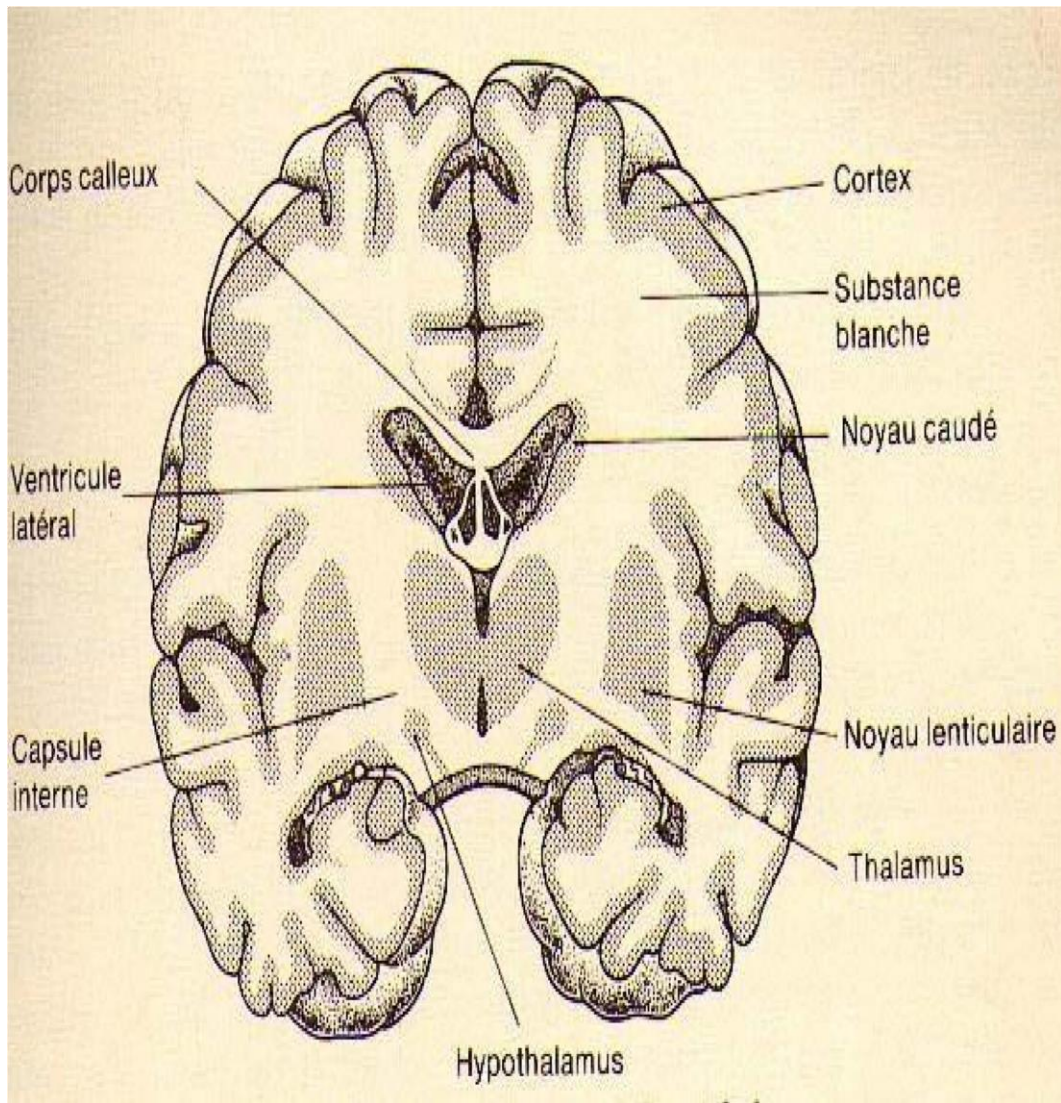
Le cervelet comprend quatre parties :

- Les amygdales cérébelleuses en arrière du bulbe (représentant la partie antéro - inférieure para - médiane des hémisphères cérébelleux) ;
- Les deux hémisphères cérébelleux ;
- Les vermis cérébelleux (ils sont divisés en vermis supérieur : éminence vermiculaire ; et en vermis inférieur : pyramide de Malacarne;
- Le cervelet joue un rôle important dans l'équilibration, le tonus de posture; la coordination des mouvements volontaires (rôle régulateur).

#### **1.1.2.2. Les structures supra- tentorielles [9]**

C'est le centre où s'intègrent et s'élaborent les grandes fonctions motrices sensitives et associatives. Ces structures comprennent:

- Le diencephale qui est médiane.
- Les hémisphères cérébraux droit et gauche latéralement.
- **Le diencephale** ou encore cerveau intermédiaire est formé par les noyaux gris centraux entourant le 3<sup>ème</sup> ventricule et par la substance blanche recouverte par la substance grise corticale.
- **Les noyaux gris centraux** sont des structures spéciales qui sont impliquées dans le contrôle des mouvements musculaires précis et fins. Parmi les noyaux gris centraux, le noyau caudé et le noyau lenticulaire font saillie et forment le corps strié. Il existe des relations entre les différentes parties des noyaux gris centraux et entre ceux-ci et le cortex cérébral, le thalamus et la substance réticulée mésencéphalique.
- **Le thalamus** : est une station de relais sensitif où arrivent les fibres venant de la moelle ou du tronc cérébral et où repartent les fibres se rendant au cortex cérébral. Une sensation et une douleur << brutes >> ne peuvent être appréciées que par les centres supérieurs encéphaliques, au niveau du cortex sensitif du lobe pariétal. Des lésions thalamiques provoquent une hypersensibilité particulière du côté opposé à la lésion.
- **L'hypothalamus** : comprend un certain nombre de structures au-dessous du thalamus, à la base du cerveau. Il assure une fonction neuro-glandulaire et joue un rôle capital dans la régulation des métabolismes et des régulations vitales.
- **L'hypophyse**: C'est un organe neuro - glandulaire situé dans une loge dure méridienne de la selle turcique.
- **L'épiphyse et l'épi thalamus** : l'épiphyse ou glande pinéale est appendue à la partie supérieure de la voûte du 3<sup>ème</sup> ventricule et reliée à différentes formations voisines : le système habénulaire (ou épithalamus).



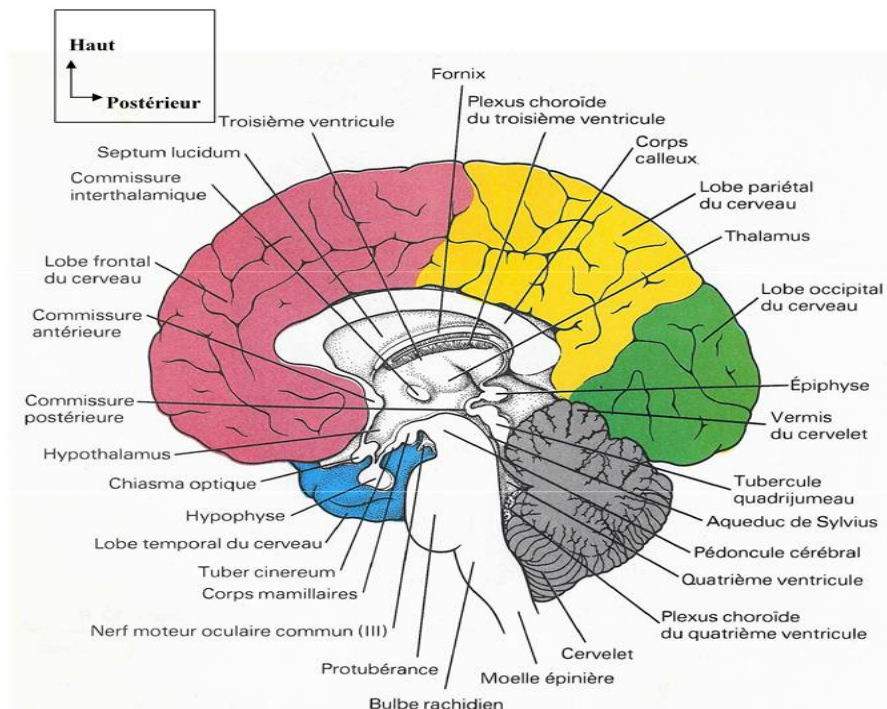
**Figure 5 : Coupe frontale de l'encéphale [10]**

### 1.1.2.3. Les hémisphères cérébraux :

La surface des hémisphères est parcourue par des scissures et des sillons qui délimitent sur cette surface les lobes et des circonvolutions.

Les hémisphères cérébraux ont 3 faces :

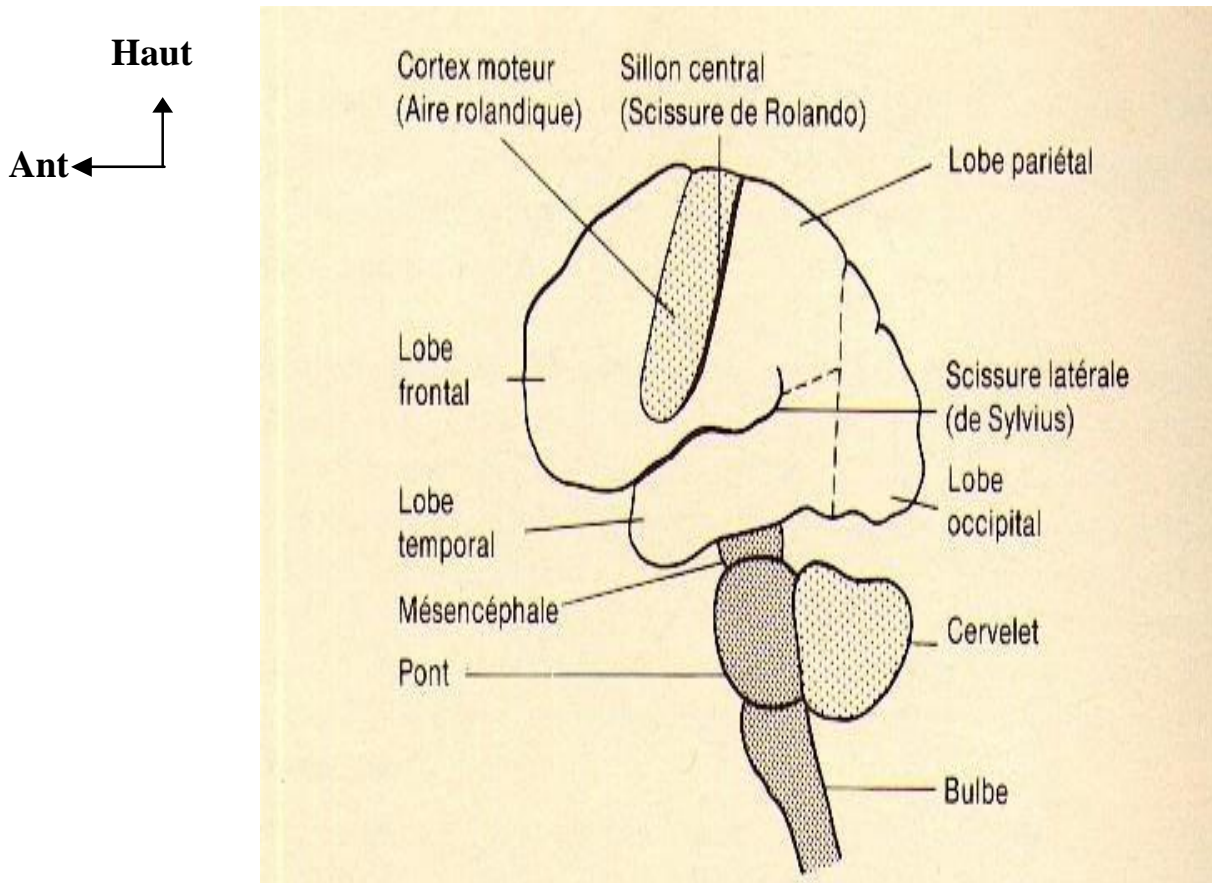
- une face externe convexe répond à la voûte crânienne ;
- une face inférieure concave repose sur la base du crâne et la tente du cervelet ;
- une face interne plane est unie à l'hémisphère opposé par les commissures inter hémisphériques et le diencéphale.



**Figure 6 : Coupe sagittale du cerveau [10]**

**1.1.2.4. Les scissures :** Ce sont des dépressions profondes qui délimitent les lobes cérébraux.

- La scissure de Sylvius(Latérale)
- La scissure de Rolando (centrale)
- La scissure perpendiculaire-La scissure pré-occipitale-La scissure calloso marginale  
-La scissure calcaire



**Figure 7 : face externe de l'hémisphère cérébral gauche, du cervelet et du tronc cérébral. vue sagittale [9].**

#### **1.1.2.5. Les ventricules cérébraux**

La partie centrale de chaque hémisphère est creuse. Cet espace est appelé ventricule latéral. Les ventricules latéraux droit et gauche communiquent entre eux et au-dessous avec une autre cavité de la ligne médiane appelée troisième ventricule qui, à son tour est en relation avec le quatrième ventricule par l'aqueduc de Sylvius. Le quatrième ventricule constitue la partie creuse de la protubérance et du bulbe. Son toit est en contact avec la face inférieure du cervelet. Il faut noter que tous les ventricules contiennent du liquide céphalorachidien qui est sécrété par le plexus choroïde dans les ventricules latéraux.

### 1.1.2.6. La Vascularisation de la tête et du cou

**La vascularisation artérielle :** est assurée principalement par deux artères carotides (droite et gauche) et deux artères vertébrales (droite et gauche).

**L'artère carotide externe :** Cette artère comme l'indique son nom, irrigue les régions superficielles de la tête et du cou.

Elle possède quatre branches principales: L'artère faciale, qui irrigue la partie inférieure de la face. L'artère temporale superficielle qui monte en avant de l'oreille pour irriguer les régions frontale, temporale et pariétale du cuir chevelu. L'artère occipitale, qui passe en arrière de l'oreille et irrigue la portion occipitale du cuir chevelu. L'artère maxillaire, qui irrigue les structures voisines des maxillaires et donne l'importante artère méningée moyenne qui pénètre à l'intérieur du crâne.

**L'artère carotide interne :** Celle-ci commence à la bifurcation de la carotide primitive puis se dirige vers le haut pour pénétrer à l'intérieur du crâne à travers le trou carotidien situé dans la portion pétreuse de l'os temporal (rocher). Dans le cou elle est située en profondeur, dans les muscles. Elle pénètre dans l'étage moyen de la base du crâne et se termine en deux branches, les artères cérébrales antérieure et moyenne, qui irriguent le cerveau. Elle donne naissance à l'artère ophtalmique. Les artères cérébrales antérieure et moyenne communiquent entre elles et avec le tronc basilaire, prolongement des vertébrales ; l'ensemble forment ainsi **le polygone de Willis** qui assure une distribution uniforme et régulière de sang à l'ensemble du cerveau.



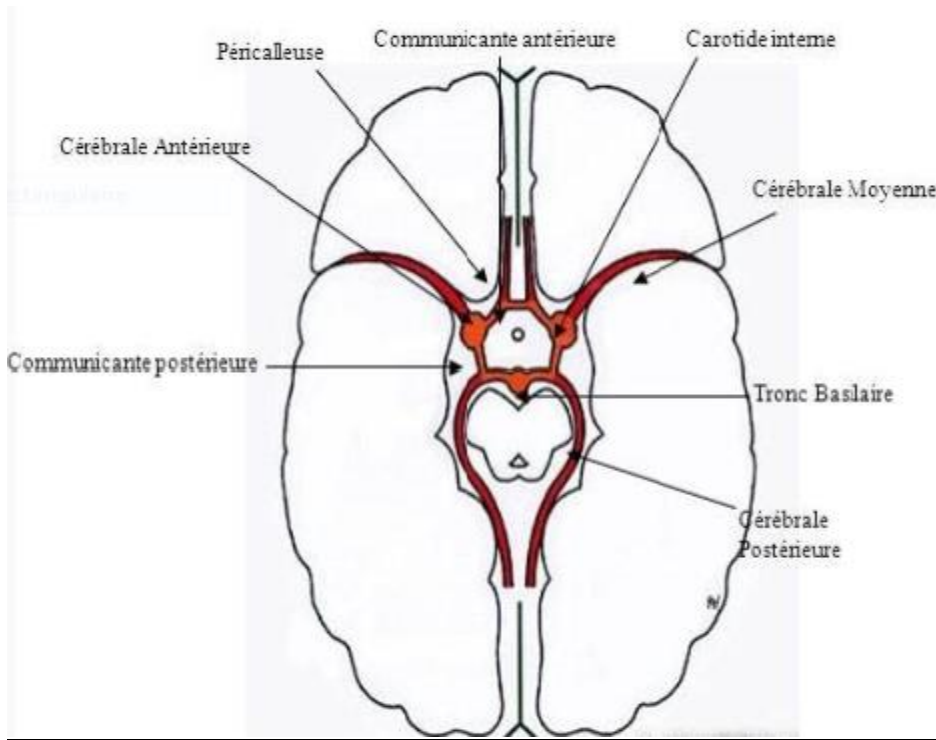


Figure 8 : Polygone de Willis [11]

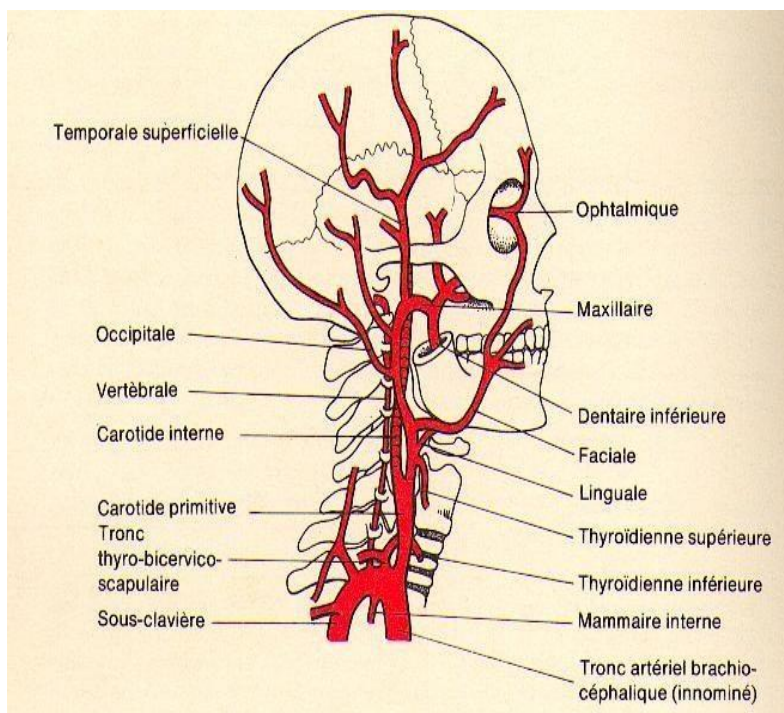
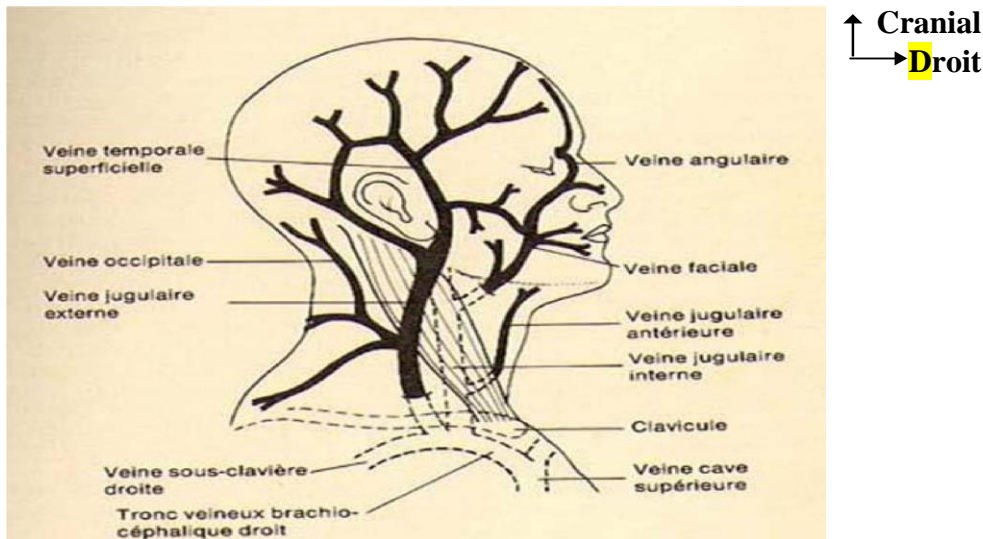


Figure 9 : Principales artères de la tête et du cou [10]

**La vascularisation veineuse** : les veines superficielles du cuir chevelure se réunissent juste en arrière de l'angle de la mâchoire pour former la veine jugulaire externe. Celle

-ci descend verticalement, en superficie par rapport au muscle sterno - cleïdo - mastoïdien qu'elle croise selon une ligne oblique puis se jette dans la veine sous-clavière. Les veines de la face, par contre, se collectent dans la veine faciale principale qui croise le maxillaire inférieur en avant de son angle, puis passe en profondeur où elle rejoint la veine jugulaire interne. En fait, la veine faciale commence par une petite veine proche de l'angle interne de l'œil (la veine angulaire). De plus il existe une communication entre la veine angulaire et les veines profondes du crâne, communication qui passe à travers le trou orbitaire.

Mises à part les veines du cerveau, qui déversent leur sang dans la veine jugulaire interne, il existe d'autres voies veineuses importantes à l'intérieur de la boîte crânienne. Ce sont les sinus veineux qui reposent entre deux couches de la dure -mère.



**Figure10: Schéma anatomique des principales veines de la tête et du cou [10].**

## 2. Physiopathologie Des Traumatismes Cranio-Encephaliques :

### 2.1. Le mécanisme:

Les traumatismes crano-encéphaliques proviennent de la résultante de plusieurs forces:

-l'accélération : Le choc direct sur la tête immobile ;

-la décélération : La tête en mouvement heurte un obstacle ;

-la compression : Le choc atteint la tête lorsque celle-ci est soutenue par un support.

### **2.1.1. Le mécanisme de la fracture du crâne [12]**

Elle est due à un choc qui paraît parfois peu important. Le traumatisme met en jeu des forces considérables : au moment d'un accident le crâne heurte des obstacles déformables mais l'ordre de grandeur demeure inchangé. L'architecture du crâne joue aussi un rôle : les ptérioriens et les rochers forment de chaque côté deux arcs résistants. Entre eux se trouvent des zones de moindre résistance : Le temporal en particulier qui est mince, fragile et est brisé facilement. Suivant le point d'impact du traumatisme mais aussi de la forme de l'agent traumatisant se produira une fracture isolée, linéaire, étoilée limitée ou filant vers la base ou bien un enfoncement (embarrure) ou un véritable éclatement de la boîte crânienne.

#### **2.1.1.1. Le mécanisme des lésions encéphaliques [13]**

Il est beaucoup plus complexe. Certaines lésions se trouvent au niveau du point d'impact : C'est une contusion du cerveau ou une déchirure par des fragments osseux enfoncés qui ont traversé la dure-mère. (Ils siègent en regard du point d'impact). D'autres lésions se trouvent dans la partie du cerveau opposé au point d'impact, c'est le << contre coup >> que connaissaient déjà Hippocrate et Galien. Ces lésions ont été particulièrement étudiées par ROWBOTHAM [14]. Lorsque le changement de vitesse (accélération ou décélération) se produit dans le sens antéropostérieur, deux types de lésions peuvent se produire. Elles sont dues aux faits que le cerveau qui a une masse plus grande que le crâne a tendance à se mettre en mouvement ou à s'arrêter plus lentement que lui. De plus, le crâne situé moins profondément est le premier à être arrêté ou mis en mouvement. Du côté où s'exerce le choc, le cerveau se rapproche du crâne et se trouve écrasé contre lui ou contre les prolongements rigides de la dure-mère qui sont dépendants de lui. Ceci explique que dans les traumatismes habituels dus à un arrêt brutal, le maximum des lésions se trouve au pôle frontal qui vient s'écraser contre la face postérieure de l'os frontal, le pôle temporal qui s'écrase contre le fond de la fosse temporale, à la jonction fronto-temporale qui est blessée par l'arrête

sphénoïdale et enfin à la partie antérieure du tronc cérébral qui est plaquée contre le cilvus. Lorsque le traumatisme imprime à la tête un mouvement de rotation, un autre phénomène entre en jeu : le cisaillement. En effet le tissu cérébral est incompressible et sa résistance aux changements de forme est très petite en comparaison de sa résistance aux changements de taille (il a un << module de rigidité très petit >>) [14].

Les études faites par Holbourn sur des modèles en gélatine, soumis à des mouvements de rotation ont permis de trouver des fissurations dont l'importance et la distribution étaient semblables à celles observées lors de l'autopsie de cerveaux de traumatisés. On peut donc comprendre le phénomène de la façon suivante : le crâne se met d'abord en mouvement, plus rapidement que le cerveau. La dure-mère suit le mouvement du crâne, la pie-mère et l'arachnoïde celui du cerveau. Ce dernier se met en mouvement plus lentement et à des vitesses différentes suivant la profondeur, aussi il se trouve en retard par rapport au crâne et des forces de cisaillements se développent dans la profondeur.

A la fin du mouvement de rotation de la tête, le crâne subit une décélération et des hémorragies pétéchiiales apparaissent dans le cerveau. Les veines qui vont du cortex aux sinus veineux sont arrachées dans la traversée de l'espace sous dural et saignent. Ainsi donc les lésions multiples peuvent être associées et siégées très loin du point d'impact et dans la profondeur du cerveau.

### **Le débit sanguin et pression de perfusion cérébrale [15]**

Dans les conditions physiologiques, le volume de la boîte crânienne d'un adulte est approximativement de 1900 ml. Le cerveau, le liquide céphalo-rachidien (LCR) et le sang représentent respectivement 80 à 85%, 5 à 15% et 3 à 6% du volume de la boîte crânienne.

La boîte crânienne et le cerveau étant non distensibles, seuls les compartiments sanguins et le LCR sont susceptibles de jouer le rôle d'amortisseur, permettant à la phase initiale d'un traumatisme crânien une augmentation du volume sans augmentation de la pression intracrânienne (PIC). Le débit sanguin cérébral

(DSC = 50 ml / 100 g de tissu cérébral) est parfaitement régulé.

Les déterminants du D.S.C sont :

- le métabolisme cérébral ;
- la pression de perfusion cérébrale ;
- le contenu artériel en oxygène ;
- la pression partielle en CO<sub>2</sub> (La PaCO<sub>2</sub>).

### **Le métabolisme cérébral**

Il existe un lien étroit entre le métabolisme cérébral et le débit sanguin cérébral (DSC). Les facteurs majorant le métabolisme cérébral (hyperthermie, stimulations neurosensorielles, douleur, crises convulsives) sont des facteurs d'augmentation du DSC et de la PIC. La pression de perfusion cérébrale : (PPC) : Correspond au gradient de pression qui permet au sang de circuler à travers le cerveau. Elle résulte de la différence entre la pression artérielle moyenne (PAM) et la PIC (la PIC normale est inférieure à 10 mm Hg). Par réflexe myogénique, toute augmentation de pression artérielle entraîne une vasoconstriction des vaisseaux cérébraux maintenant le DSC constant. Le contenu artériel en oxygène : Toute diminution du contenu artériel en oxygène (anémie, intoxication au monoxyde de carbone) entraîne une augmentation du DSC et de la PIC pour maintenir constant le transport en oxygène. La PaCO<sub>2</sub> : Ses variations ont une influence sur le DSC. L'hypercapnie aiguë entraîne une augmentation du DSC et de la PIC. L'hypocapnie aiguë entraîne une baisse du DSC.

## **2.2. Les Lésions Traumatiques [15,16]**

Nous allons distinguer :

Les lésions élémentaires, les lésions secondaires, et les séquelles post traumatiques.

### **2.2.1. Les lésions élémentaires**

#### **2.2.1.1. Plaies**

Elles relèvent le plus souvent d'un choc direct, leur diagnostic clinique est facile. Dans certains cas il peut s'agir de plaies crânio-cérébrales associant des lésions cutanées, des fractures souvent complexes de la voûte, des déchirures méningées parfois une issue de liquide cérébro-spinal ou de matière cérébrale.

### **2.2.1.2. Lésions osseuses :**

#### **Les Fractures simples :**

Elles sont les plus fréquentes. Elles intéressent la voûte (où il faut distinguer des éléments normaux : empreintes vasculaires et sutures), la base ou les deux. Au niveau de la voûte, le trait peut être unique ou multiple réalisant soit une fracture en étoile, soit une fracture comminutive ; une disjonction des sutures a par ailleurs la valeur d'une fracture et traduit l'éclatement de la voûte. Au niveau de la base, les lésions des étages antérieur et moyen, souvent responsables d'écoulements liquidiens, sont aux mieux précisées par des études tomographiques. Assez souvent les lésions sont associées notamment dans les disjonctions crânio-faciales ou les lésions fronto-basales, où pour NADEL [15], l'atteinte intéresse la voûte, les sinus frontaux, l'ethmoïde et les orbites.

Ces fractures sont mises en évidence par la radiographie standard. Le scanner ne met en évidence le trait de fracture que si les coupes sont perpendiculaires à celui-ci et si l'on utilise des fenêtres osseuses larges.

#### **Les Embarrures:**

Une embarrure est constituée par un détachement d'un fragment osseux de la boîte crânienne secondaire à une fracture, ce fragment osseux tendant à s'enfoncer à l'intérieur de la boîte crânienne [15].

Elle relève d'un traumatisme direct ; la déformation située au point d'impact siège en règle sur la voûte. Son aspect radiologique est caractéristique.

Les embarrures siégeant en regard des grands sinus veineux de la voûte sont particulièrement dangereuses et peuvent poser des problèmes d'hémostases difficiles. Un cas particulier est celui des enfoncements sans fractures en <<balle de ping-pong>>, du nourrisson.

#### **Les fractures de la base avec brèche ostéo-durale :**

Le diagnostic est parfois évident, devant un écoulement du LCR par le nez ou l'oreille, voir une issue de matière cérébrale. Ses écoulements peuvent être minimes et passer inaperçus ou apparaître secondairement. Tout traumatisé crânien avec brèche ostéo-

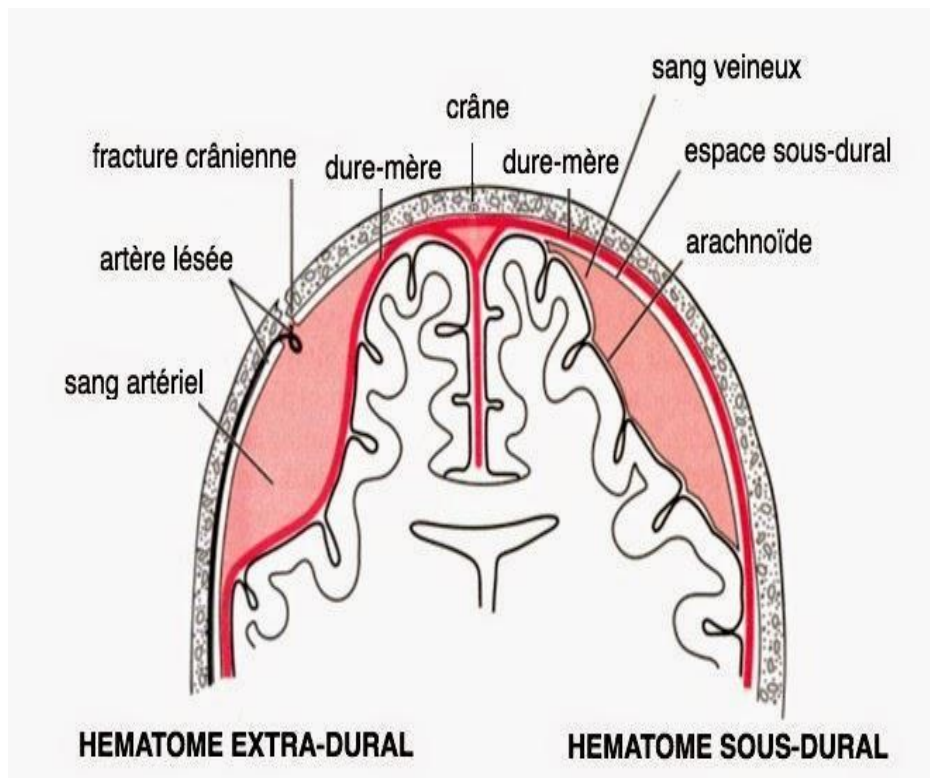
durale doit être transféré en milieu neurochirurgical quel que soit l'état neurologique du patient. En effet, le risque infectieux majeur lié à ces lésions impose le plus souvent un traitement chirurgical, après un bilan lésionnel précis.

## 2.2.2. Les hémorragies péri cérébrales

### 2.2.2.1. L'hématome extradural (H.E.D)

IL s'agit d'un épanchement de sang entre l'os et la face externe de la dure-mère. Il est secondaire le plus souvent à une lésion de l'artère méningée moyenne. L'adulte jeune est le plus souvent touché (enfant 1 /3 des cas, rare au-delà de 60 ans en raison de l'adhérence de la dure-mère à l'os).

Il existe une fracture associée dans 85% des cas.

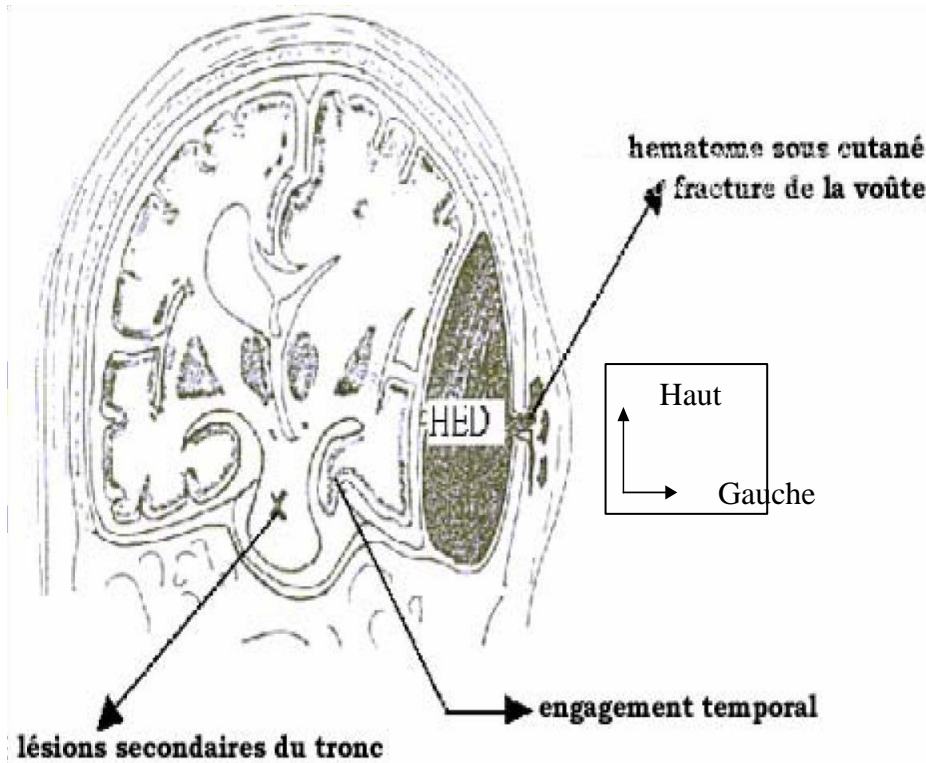


**Figure 11 : Hématome extra-dural et sous-dural [11]**

**-Sur le plan clinique**, céphalées et déficit focal sont notés, la perte de connaissance initiale est présente, la mydriase est un signe tardif traduisant un engagement tentorial. [15]

**-Sur le plan radiologique** l'hématome extra dural représente 4 à 5% des lésions intracrâniennes diagnostiquées [15], et se présente au scanner sous la forme d'une

collection hyperdense en lentille biconvexe ne franchissant pas les sutures et ne décollant pas les sinus veineux. Cette hyperdensité persiste très longtemps et le diagnostic tomodensitométrique est toujours évident. L'hématome extra dural est la vedette de l'urgence chirurgicale.



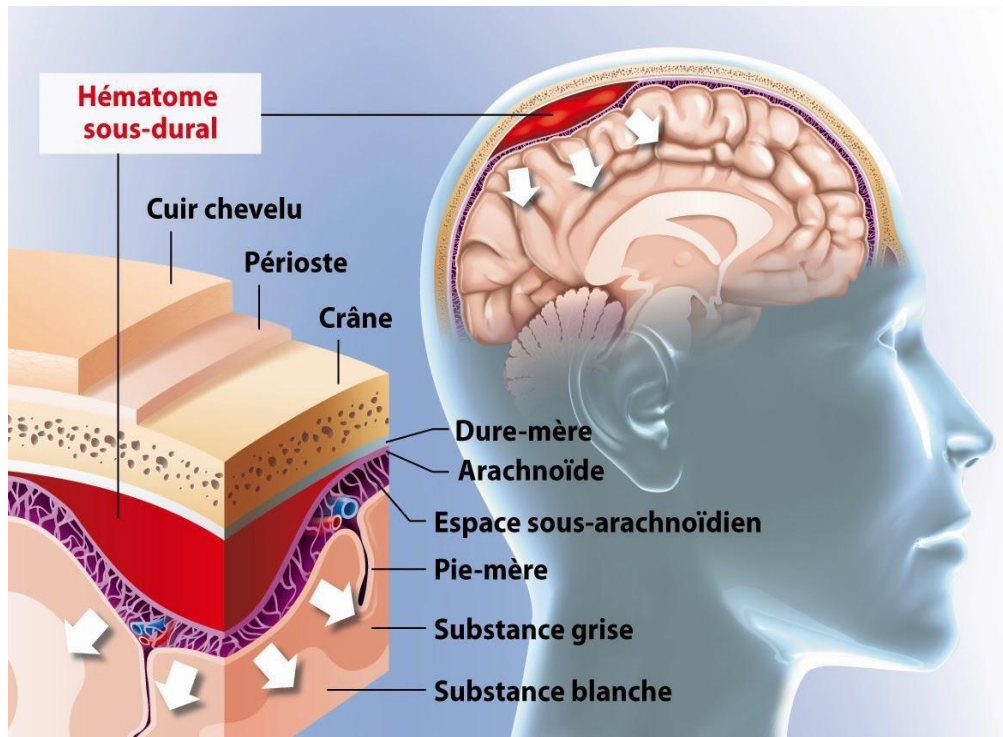
**Figure 12 : L'hématome Extra Dural Gauche [9].**

Collection temporale gauche en lentille biconvexe. Noter l'engagement temporel, la fracture de la voûte et l'hématome sous cutané en regard de l'HED.

#### **2.2.2.2. L'hématome sous dural : HSD [15]**

C'est une collection faite d'un mélange de sang et de LCR siégeant entre la dure-mère et l'arachnoïde. On distingue les HSD aigus (survient dans les 24 premières heures après le TC), les HSD subaigus (survenant entre le 2<sup>ème</sup> jour et le 10<sup>ème</sup> jour après le TC) et les HSD chroniques (survenant dans les mois qui suivent le TC). L'hématome sous dural est généralement secondaire à la rupture d'une veine corticale.





**Figure 13 : L'HEMATOME SOUS-DURAL [11]**

**Sur le plan radiologique : [17]**

Si le diagnostic tomodensitométrique de l'HED est toujours évident, celui de l'HSD l'est beaucoup moins. En effet, la densité de cette collection extra cérébrale est très variable d'un cas à un autre et surtout avec le moment de l'examen. L'HSD aigu se présente au scanner sans injection de produit de contraste comme une hyperdensité en demi-lune étendue sur la région fronto-temporale, l'atteinte parenchymateuse associée est fréquente en regard, l'indication opératoire est fonction de l'importance relative de ses lésions associées. Elle est le plus souvent associée à un syndrome de masse qui paraît plus important que ne le laisserait supposer l'épaisseur de l'hématome.

-A la phase subaiguë la densité de l'hématome sous-dural a très notablement diminué ; elle est comparable à celle du parenchyme. Le diagnostic à cette phase n'est possible que si l'hématome sous-dural est unilatéral et provoque un syndrome de masse.

Si l'hématome sous-dural est bilatéral ou s'il existe une contusion, de diagnostic devient alors très difficile. Dans certains cas la densité de l'hématome sous-dural est mixte : hypodensité à la partie supérieure, hyperdensité déclive, témoin de la persistance du saignement.

-A la phase chronique, l'HSD est hypodense.

### **2.2.3. Les lésions cérébrales :**

#### **2.2.3.1. Les contusions œdémateuses : [17]**

Il existe toujours un œdème cérébral lors des traumatismes crâniens. S'il est isolé on parle de contusion œdémateuse.

A l'inverse des lésions précédentes hyperdenses au moins en début d'évolution, les contusions sont sur le plan radiologique caractérisées par une plage d'hypodensité. Cette aire de faible densité est en général assez limitée, de forme grossièrement triangulaire à base corticale. Elle n'est pas ou peu visible dans les deux premiers jours d'évolution et peut disparaître complètement vers le quinzième jour sans laisser aucune séquelle apparente en tomodensitométrie.

Dans certains cas au contraire une hypodensité liquidienne de nécrose ou des signes plus ou moins localisés d'atrophie, peuvent s'observer.

#### **2.2.3.2. L'œdème cérébral diffus : [17]**

C'est un œdème bi hémisphérique ou unilatéral chez l'enfant.

#### **2.2.3.3. Les lésions axonales diffuses : [15]**

**-L'anatomo-pathologie :** Les lésions résultent d'une décélération brutale, des mouvements de cisaillements des axones et des vaisseaux sanguins au niveau des interfaces substance blanche - substance grise.

Il peut avoir pour siège ; le corps calleux, les noyaux gris centraux, les capsules interne et externe, le tronc cérébral, la jonction cortico - sous - corticale. Les lésions du cisaillement des axones ne se traduisent par aucune image tomodensitométrique directe. Par contre, les cisaillements des vaisseaux sont responsables d'une hémorragie plus ou moins importante et bien visible.

**-La clinique :** ces lésions sont responsables de la survenue immédiate d'un coma profond et d'une évolution souvent fatale.

#### **2.2.3.4. Les lésions hémorragiques : [15]**

Il s'agit de lésions de coups ou de contre coups le plus souvent temporal inférieur et fronto - orbitaire ou à la jonction substance blanche et substance grise.

Il s'agit de : contusions hémorragiques cortico-sous-corticales, d'attrition cérébrale, hématome intracérébral.

**Les contusions hémorragiques cortico-sous-corticales** : ce sont les lésions de contre coup, le plus souvent temporales et frontales inférieures.

#### **2.2.3.5. L'attrition cérébrale : [5]**

C'est une lésion de contre coup en général temporo-frontale inférieure. Le parenchyme cérébral est transformé en bouillie nécrotique avec des caillots sanguins. C'est la multiplicité où la dissémination des lésions hémorragiques qui fait parler d'attrition plutôt que d'hématome mais il n'y a bien sûr aucune différence dans les caractéristiques tomodensitométriques [14].

Il existe souvent un H.S.D associé et de l'œdème.

#### **2.2.3.6. L'hématome intra cérébral : [17; 5]**

Il correspond à une attrition bien limitée prédominant en profondeur. En général temporal ou frontal, il peut être localisé aux noyaux gris cérébraux [14].

Le diagnostic tomodensitométrique en est toujours évident : La collection de sang est caractérisée par une hyperdensité entourée ou non d'œdème. La réaction œdémateuse est à son maximum vers la fin de la première semaine d'évolution. Spontanément le volume et la densité de l'hématome diminuent. Il disparaît complètement après environ un mois d'évolution.

#### **2.2.3.7. Les associations lésionnelles : [19]**

Le traumatisé du crâne présente souvent des lésions encéphaliques multiples :

- contusions multiples à localisation surtout temporale et frontale, résultant du coup et du contre coup ;
- contusion associée à une zone d'attrition ;
- hématome sous- dural associé à une contusion ou surtout à un hématome intra cérébral accompagné d'une lésion encéphalique. Etant donné sa fréquence (50% des cas d'hématomes) JENNETT propose d'appeler hématome intra- dural l'association HSD hématome intra cérébral.

## **2.2.4. Les séquelles post – traumatiques :**

### **2.2.4.1. La porencéphalie :**

Correspond à une zone de destruction du tissu cérébral, elle renferme du LCR.

Le scanner met en évidence une région hypodense, de densité égale à celle du LCR.

### **2.2.4.2. Les atrophies : [19]**

Elles témoignent de la raréfaction du parenchyme cérébral que celle-ci soit diffuse ou localisé, symétrique ou asymétrique. Il s'agit d'un phénomène normal lorsqu'elle accompagne la sénescence, par contre avant 60 ans sa constatation doit être considérée comme pathologique notamment séquellaire.

### **2.2.4.3. L'hydrocéphalie :**

Les ventricules latéraux et le 3<sup>e</sup> ventricule sont dilatés. Cette dilatation est moyennement marquée sur le 4<sup>e</sup> ventricule.

Il peut exister une hypodensité péri ventriculaire témoin d'un trouble de la résorption du LCR.

### **2.2.4.4. La démyélinisation :**

On peut observer la constitution de zones de démyélinisation secondaire, elle se traduit par une hypodensité anormale de la substance blanche souvent associée à l'atrophie locale.

### **2.2.4.5. Les kystes leptoméningés :**

Ce sont les kystes leptoméningés ou fractures évolutives de l'enfant qui sont rares.

La TDM met en évidence :

- l'écartement des berges de la fracture qui ne s'est jamais consolidée ;
- l'existence d'une saillie sous cutanée hypodense, en continuité avec les espaces sous arachnoïdiens ;
- l'existence d'une cavité porencéphalique souvent en regard de la fracture.

### **2.2.4.6. Les fistules de LCR :**

Les fistules de LCR sont souvent l'apanage des lésions traumatiques osseuses passées inaperçues.

### **2.2.4.7. Les fistules carotido-caverneuses :**

Elles se traduisent à la TDM par une dilatation du sinus caverneux et une dilatation des veines intra-orbitaires. Son diagnostic est facile devant l'existence d'une exophtalmie pulsatile, d'une hyperémie conjonctivale associée à des paralysies oculomotrices et un souffle intracrânien.

## **3. Moyens D'explorations**

### **3.1. L'examen Clinique:**

L'examen clinique du traumatisé crânio - encéphalique est un élément capital de sa prise en charge. Il doit être répété (notion évolutive majeure). L'aggravation des signes cliniques a un caractère péjoratif car elle traduit une complication.

- les troubles de la conscience témoignent d'un dysfonctionnement cérébral diffus.
- Les signes de localisation neurologique sont en faveur d'une lésion focale.
- Une mydriase, une diplopie témoignent d'un engagement.
- Une notion d'intervalle libre avant l'apparition de signes neurologiques ou neuropsychiques est évocatrice d'hématome extradural.

On classe les malades en 2 grands groupes [19].

- Les traumatisés crâniens conscients.
- Les traumatisés crâniens comateux ou <<trauma graves >>

#### **3.1.1. Les traumatisés conscients :**

L'examen clinique surtout neurologique doit être mené de manière rigoureuse : Il doit apprécier :

- l'état de vigilance ;
- la motricité et le tonus musculaire ;
- les réflexes ;
- la sensibilité ;
- les troubles trophiques et troubles sphinctériens ;
- les crises d'épilepsie.

### **3.1.2. Les traumatisés crâniens graves : [20]**

Schématiquement, ce sont ceux qui ne répondent plus aux ordres simples.

Selon BAUDA [20] il y a :

- les malades graves d'emblée ;
- les malades dont l'état s'aggrave secondairement.

### **3.1.3. Les malades graves d'emblée : [20 ; 5]**

-Un TC grave est un traumatisé dont le score de Glasgow est inférieur à 8 et dont les yeux sont fermés. Cette définition s'entend après correction des fonctions vitales.

-En règle générale, ces TC graves sont dus à une contusion grave du cerveau hémisphérique ou du tronc cérébral. 50 à 60% des cas décèdent en moins de 72 H [19].

Le tableau clinique comporte : un coma et des troubles végétatifs, un myosis ou une mydriase bilatérale, une hypertonie de décérébration, des mouvements de mâchonnements.

### **3.1.4. L'aggravation secondaire :**

L'apparition d'une hypertonie (enroulement, episthotonos), d'une anisocorie (mydriase unilatérale) sont des signes d'aggravation. Ainsi tout traumatisé crânien grave dont le score de Glasgow est inférieur à 8 doit bénéficier d'une intubation trachéale et d'une ventilation contrôlée.

Le but est de maintenir une saturation supérieure à 95% [20].

### **3.1.5. Sur le plan clinique :**

Il est tentant d'essayer de prédire, le pronostic vital et fonctionnel du blessé. Certaines équipes, en particulier celle de Glasgow ont essayé de montrer par des études statistiques complexes, l'importance pronostique d'un certain nombre de critères de la phase initiale. Un score simple permet d'évaluer la profondeur du coma : c'est l'échelle de Glasgow cotée de 3 à 15. Plus le score est faible plus le traumatisme est grave. L'échelle de Glasgow intègre les critères cliniques suivants: l'ouverture des yeux, la réponse verbale, la meilleure réponse motrice.

**Tableau I: Echelle de GLASGOW [17]**

<b>Score</b>	<b>Paramètres</b>
	<b>Ouverture des yeux</b>
4	Spontanée
3	A la demande
2	A la douleur
1	Aucune
	<b>Meilleure réponse verbale</b>
5	Orientée
4	Confuse
3	Inappropriée
2	Incompréhensible
1	Aucune
	<b>Meilleure réponse motrice</b>
6	Obéit aux ordres
5	Localise la douleur
4	Evitement non adapté
3	Flexion à la douleur
2	Extension à la douleur
1	Aucune
15	<b>Total</b>

Dans la pratique l'échelle de Glasgow est difficilement applicable en cas d'intoxication (alcool, drogue). MASTERS a proposé une échelle de gravité clinique [21].

IL permet de classer les malades en trois groupes de risque.

**Tableau II : Groupe de malades à risque ou stade de gravité**

**Clinique (d'après MASTERS)**

<b>Groupe1</b> (risque faibles)	<b>Groupe2</b> (risque modérés)	<b>Groupe3</b> (risques élevés)
Patients asymptomatique	Modification de la conscience	Altération du niveau de la conscience
Céphalée	Céphalée progressives	Signes neurologique focaux
Sensation ébrieuses	Intoxication (drogue, alcool)	Diminution progressive de la conscience
Absence de signes des Groupes2et3	Crise comitiale après L'accident Lésions osseuses Enfant de moins de 2ans	Plaie pénétrante Embarrure probable

Nous avons vu que la souffrance cérébrale dont l'état clinique est la traduction, relevait de mécanismes et de lésions différentes et qu'il était par exemple très difficile de comparer un blessé décérébré d'emblée après le traumatisme avec un blessé présentant une décérébration secondaire à un engagement temporal. Aussi, il nous semble dangereux d'adopter une attitude où les « statistiques » et les « pourcentages » risqueraient de conduire à une position défaitiste devant certains blessés dont l'état apparaît au départ comme désespéré. Cette réserve que l'on peut faire sur la valeur pronostique des données cliniques peut également s'appliquer aux autres critères de la phase initiale.



### **3.2. Les Techniques D'imagerie :**

#### **3.2.1. La radiographie du crâne :**

La

radiographie du crâne est inutile chez le traumatisé grave car elle ne permet pas de prédire l'existence de lésions cérébrales [22].

- Normales, elles entretiennent une fausse sécurité.
- En cas de fracture, elles nécessitent un complément scanographique.

#### **3.2.2. Tomodensitométrie du traumatisé crânien :**

##### **2.1 Définition du scanner [23 ; 43]**

Le scanner est une chaîne radiologique tomographique assistée par ordinateur qui mesure les densités des structures anatomiques avec reconstruction en deux ou trois dimensions des images.

##### **2.2. Principe du scanner**

Le scanner, est une technique d'imagerie médicale qui consiste à mesurer l'absorption des rayons X par les tissus puis, par traitement informatique, à numériser et enfin reconstruire des images 2D ou 3D des structures anatomiques. Pour acquérir les données, on emploie la technique d'analyse tomographique ou « par coupes », en soumettant le patient au balayage d'un faisceau de rayons X.

##### **2.3. Historique du scanner [23 ; 43]**

L'introduction du scanner à rayon X en médecine est due, en grande partie, à **Godfrey HOUNSFIELD**. Il était ingénieur au laboratoire central de recherche dans la Société Electro-Musical instruments (EMI) à Londres. Il justifie pleinement l'introduction du scanner, en soulignant les limites des différentes méthodes radiologiques conventionnelles : effets de sommation et de superposition, insuffisances de contraste pour l'étude des parties molles, impossibilité de faire des mesures précises d'absorption au niveau des différents tissus lors de sa conférence inaugurale du Nobel de médecine en 1979.

## 2.4. Intérêt du scanner

Il est capital en traumatologie crânienne. Dans l'idéal, tout traumatisé crânien avec perte de connaissance ou signe neurologique focal doit faire une TDM. Il montre :

#Des signes directs:

- Hématome du scalp en regard du point d'impact ;
- Embarrure et retentissement sous-jacent ;
- Hématome extradural sous forme d'une image hyperdense en lentille biconvexe au contact de la voûte ;
- Hématome sous dural aigu : lame hyperdense aux bords parallèles en croissant de lune, au contact de la voûte, en règle accompagnant une lésion sous-jacente ;
- Hémorragie intra ventriculaire pouvant être responsable de dilatation ventriculaire aiguë ;
- Contusions cérébrales : lésions parenchymateuses hypo denses parsemées d'hyperdensités d'origine hémorragique ;
- Œdème : zones hypo denses difficiles à distinguer des lésions qu'il accompagne.

#Des signes indirects :

- Déplacement d'un ventricule latéral par un POE ;
- Ventricules anormalement petits par un œdème diffus ou "brainswelling" ;
- Engagement cérébral.

Il faut faire des TDM répétitifs, certains signes n'étant maximum qu'au 2<sup>e</sup> ou 3<sup>e</sup> jour. Le meilleur "timing" semble être d'emblée, au 3<sup>e</sup> puis au 7<sup>e</sup> jour et, bien sûr, chaque fois que se produit une aggravation clinique.

**Attention : Une TDM normale n'exclut pas des lésions cérébrales graves.**

## 2.5 Indication de la tomodensitométrie du traumatisé crânien en urgence :

Dans les heures qui suivent un traumatisme crânien grave, le patient doit bénéficier d'un bilan scanographique cérébral. Après un traumatisme crânien, les signes cliniques et l'état du patient sont déterminants pour l'indication d'une TDM cérébrale. Ainsi selon une étude rétrospective [24], dans les TC graves l'existence d'un déficit

neurologique, la présence d'une amnésie post traumatique ou d'une intoxication (alcool et/ou drogue) présentent des valeurs prédictives pour dépister une lésion chirurgicale dans 25% des cas pour le déficit ; 13% pour chacun des autres critères. L'association de ces 3 facteurs porte la valeur prédictive à 50-65%. Les trois critères ensemble portent la valeur prédictive à 93,5% [24].

Certains auteurs ont tenté de définir une ligne de conduite pour les patients avec GCS>13 ou entre 9 – 13 [25]. Dans cette situation tous insistent sur les limites de l'examen neurologique. Ces auteurs insistent sur la réalisation d'une TDM systématique en cas de perte de connaissance quel que soit la durée et en cas d'amnésie.

## **2.6. Considérations Techniques**

### **Technique de la tomodensitométrie cérébrale [26 ; 23]**

« Il n'existe aucune étude fiable comparant les mérites d'une technique par rapport à une autre.

Des conduites dangereuses préconisent une seule coupe passant par les ventricules [26].

Cependant les contraintes techniques et le maniement des facteurs de contraste et de résolution spatiale de l'image conduisent aux propositions suivantes :

-réalisation d'une vue latérale du crâne numérisée servant à déterminer les coupes à réaliser et permettant au clinicien un repérage précis ;

-exploration en coupes fines (3-5 mm) de la fosse postérieure et du foramen magnum inclus jusqu'au niveau des clinoides postérieures (exploration des citernes de la base) ; [46 ; 34]

-exploration de l'étage supra-tentorial en coupes de 7-10 mm d'épaisseur jusqu'au vertex (afin de ne pas méconnaître une fracture coronale lésant le sinus sagittal supérieur) ;

-les coupes doivent être visualisées avec un double fenêtrage, l'un adapté au système nerveux central (citernes comprises) et l'autre aux os du crâne (charnière cervico-occipitale, base, voûte et face) [43].

Toute lésion de petite taille attirant l'attention doit faire réaliser des coupes plus fines pour améliorer la résolution spatiale ». Les scanners récents, grâce à leur capacité d'acquisition rapide, doivent permettre cette exploration plus élaborée. Ainsi, en sus de la charnière cervico-occipitale, les patients dont le GCS est inférieur ou égal à 8 sont des candidats à une exploration de la charnière cervico-thoracique (l'acquisition spiralée est très rapide), essentiellement en raison de la difficulté à interpréter cette région sur les clichés radiographiques standard. À ces considérations techniques, il faut ajouter l'intérêt d'avoir un patient parfaitement immobile pour éviter les artefacts dus aux mouvements qui rendent difficile l'interprétation de la TDM. Pour cela, le patient doit être sous sédation et donc surveillé par un anesthésiste-réanimateur [35].

### **3. Les lésions tomodensitométriques dans les traumatismes crâniens :**

#### **3.1 Lésions parenchymateuses primaires**

La tomodensitométrie cérébrale initiale peut ne pas montrer de lésion parenchymateuse. Cette éventualité ne doit pas surprendre, même chez un blessé en coma profond. En effet, les lésions axonales diffuses de la substance blanche doivent s'accompagner de lésions hémorragiques suffisamment volumineuses pour être objectivées à la TDM. Ailleurs, la TDM ne montre que des lésions osseuses (de la base ou de la voûte) ou des lésions sous-cutanées témoignant de l'existence et du siège d'un impact.

#### **🚩 Lésions axonales diffuses (lésions de cisaillement de la substance blanche)**

Les lésions de cisaillement de la substance blanche représentent le degré le plus sévère des lésions axonales diffuses. Elles se traduisent par des petites flaques hyperdenses (hémorragies) réparties de façon centripète, de la jonction cortico-sous-corticale, à la partie haute du mésencéphale (centre ovale, corps calleux, capsule interne, région sous thalamique). La composante hémorragique est parfois très importante, réalisant un véritable hématome profond (dont le siège rappelle celui de l'hématome spontané de l'hypertendu artériel). Ces lésions de cisaillement sont fréquemment associées à une hémorragie ventriculaire, dont l'importance est variable (habituellement modeste). Dans certains cas, cette hémorragie ventriculaire représente la seule traduction en

TDM d'une lésion de cisaillement. C'est une éventualité rare (3 % des TC graves), mais sa présence est un facteur pronostique péjoratif [27].

### ✚ Lésions encéphaliques lobaires focales :

Leur image en TDM est fonction de l'importance de la composante hémorragique, des phénomènes ischémiques et œdémateux (le délai entre la réalisation de la scanographie et le moment du traumatisme joue un rôle important dans l'aspect des images). On observera ainsi soit des lésions purement hyperdenses, soit un mélange d'hyper- et d'hypodensité (aspect en mosaïque), voire des hypodensités isolées, dont la distinction avec des phénomènes purement ischémiques n'est pas toujours évidente (figure 1).

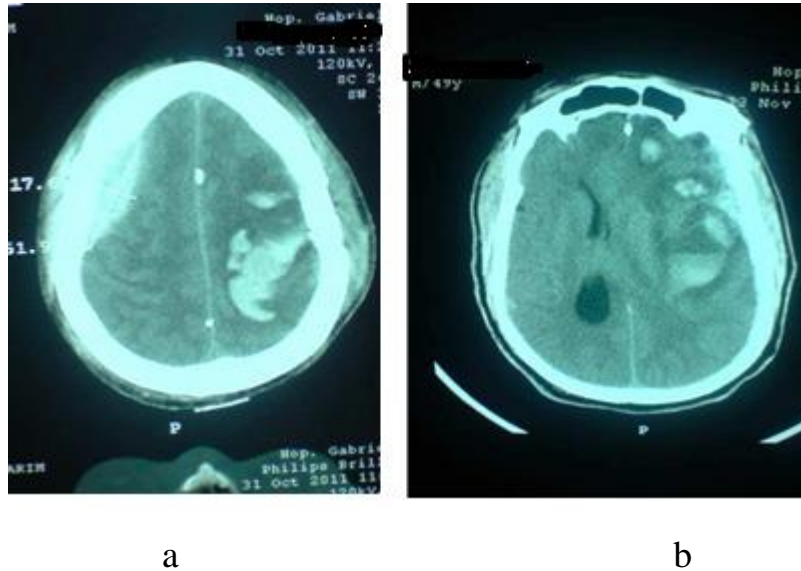
### Contusions cérébrales

Par définition superficielles, elles sont difficilement visualisables sur les TDM réalisées très précocement (compte tenu des effets de volume partiel). Elles deviendront mieux visibles vers la 24<sup>e</sup>/48<sup>e</sup> heure, du fait du développement de la réaction œdémateuse et des phénomènes ischémiques. Ces lésions encéphaliques lobaires focales peuvent être uniques, mais elles sont en fait le plus souvent multiples et bilatérales, associées parfois à des lésions extra-cérébrales (**HED**, **HSD**) et/ou à des lésions de cisaillement de la substance blanche. Leur topographie dépend du mécanisme lésionnel :

- a.) Les lésions d'impact et de contrecoup intéressent la convexité (frontale, temporo-pariétale, ou occipitale) ;
- b.) Les lésions d'accélération/décélération prédominent dans les régions fronto-temporo-basales en regard du plafond de l'orbite, de l'arrête de la petite aile du sphénoïde et de la fosse temporale.

La TDM précise le caractère expansif de ces lésions et apprécie leurs volumes (**hauteur x largeur x épaisseur x 0,5**). L'importance de l'œdème, des phénomènes vasomoteurs, le volume des hémorragies et la compliance cérébrale expliquent l'existence éventuelle et l'importance d'un effet de masse (figure 1). Ainsi, les lésions de petite taille, peu œdémateuses ou celles survenant chez des sujets dont le cerveau a une bonne compliance (personnes âgées, éthyliques chroniques) peuvent n'avoir aucun

caractère expansif. Ailleurs, les lésions encéphaliques locales exercent un effet de masse sur le système ventriculaire (effacement d'une corne frontale) ou sur les sillons de la convexité (qui deviennent invisibles), à un degré de plus, la lésion retentit sur la ligne médiane donnant une image de déplacement du septum inter ventriculaire, et enfin, leur retentissement sur les citernes de la base.



**Figures 14** : a) HIC et HED avec fracture en regard de l'hématome, b) Contusion hémorragique avec effet de masse et effacement du ventricule gauche

### **Plaies crâniocérébrales**

Elles se traduisent en TDM, par une atteinte des divers plans (cutané, osseux, cérébral). On observe souvent un foyer d'attrition parenchymateuse, avec des zones d'hyperdensité (hémorragie), d'hypodensité (nécrose, ischémie, œdème) et la présence d'air intracrânien voire celle de corps étrangers. Cette lésion cérébrale peut s'associer à la présence de sang sous- ou extra-dural. La TDM précise l'extension exacte des lésions, notamment en profondeur, et apprécie l'importance d'œdème cérébral réactionnel ainsi que son retentissement sur la ligne médiane et les citernes de la base.

### **Œdème cérébral diffus isolé brainswelling**

Il intéresse le plus souvent les deux hémisphères et apparaît très précocement après le traumatisme. Son intensité est variable. Les ventricules latéraux sont petits ou virtuels, le III<sup>e</sup> ventricule effacé ou absent, les citernes de la base mal visibles, déformées ou

totallement absentes. La densité du parenchyme cérébral est normale voire discrètement hyperdense (avec parfois un aspect de piqueté hémorragique). Cet œdème cérébral précoce, surtout fréquent chez l'enfant et l'adolescent, serait secondaire à un phénomène de vasodilatation précoce, diffuse et intense. Les tableaux cliniques qui correspondent à cet aspect en tomodynamométrie sont de sévérité variable, allant du respect de la conscience au coma profond avec signes axiaux. Une relation à l'élévation de la PIC n'est pas toujours retrouvée. Plus rarement, l'œdème cérébral isolé n'intéresse qu'un seul hémisphère. Ce diagnostic d'œdème cérébral, dit isoler, est souvent porté par excès chez un blessé dans le coma. Il faut se rappeler que les ventricules d'un enfant sont de petite taille et que les citernes de la base peuvent être iso denses, du fait de l'hémorragie sous-arachnoïdienne.

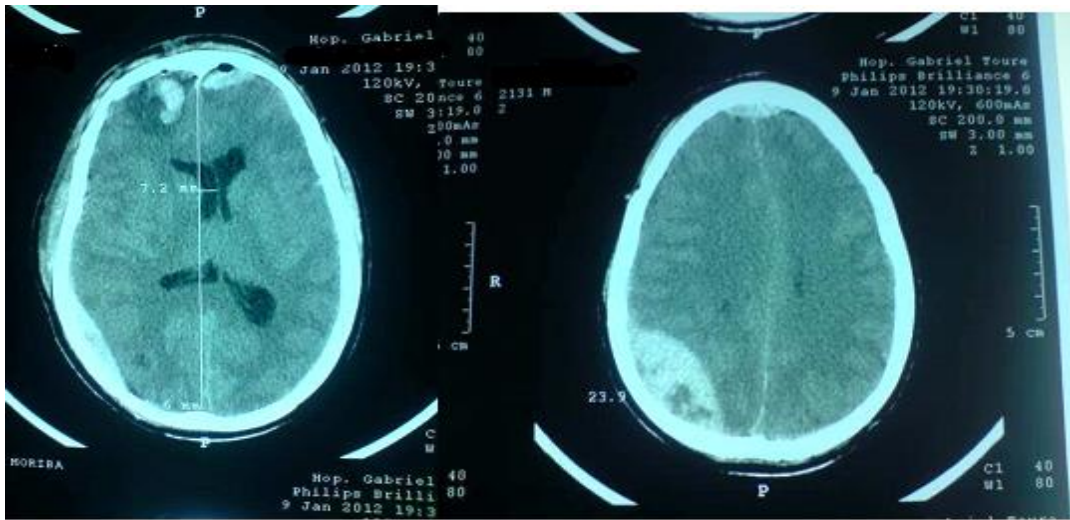
### **3.2 Lésions extra-cérébrales**

Le sang ou l'air peuvent s'accumuler entre le tissu cérébral et la table interne des os du crâne. La pression exercée par de telles collections peut entraîner des lésions cérébrales secondaires. Il peut s'agir des hématomes extraduraux, sous-duraux et des pneumocéphalies.

#### **Hématome extradural**

Classiquement, il s'agit d'une lésion hyperdense (sang coagulé) juxta-osseuse, de forme biconvexe, bien limitée. Ailleurs, l'image est moins typique, inhomogène, avec des zones hypo-ou iso denses témoignant de la présence de sang non coagulé (hémorragies très récentes ou présence de troubles de la crase sanguine) (figure 15). Parfois, la présence d'air (en cas de fracture ouverte ou par effet de cavitation) explique le caractère hétérogène de l'épanchement extradural. La TDM précise parfaitement l'étendue de l'hématome, son épaisseur, l'importance de l'effet de masse qu'il exerce (déplacement de la ligne médiane). Cet examen permet de porter facilement le diagnostic des HED de localisation rare ou atypique (fronto-polaire, occipitale, sous temporale, fosse postérieure, HED multiples). Enfin, la TDM retrouve fréquemment des lésions intracérébrales associées, qu'il s'agisse soit de lésions en

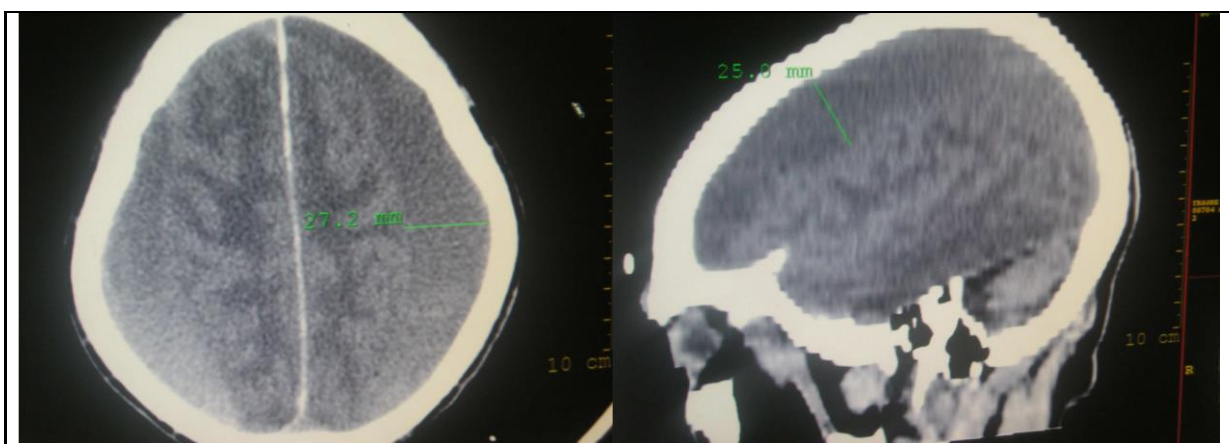
regard de l'HED, soit de lésions controlatérales (lésions de contrecoup). La répétition de TDM après évacuation de l'HED dévoile secondairement ce type de lésions.



**Figure 15** : hématome extra dural temporal droit et frontal gauche + contusion œdémato hémorragique frontal gauche et une déviation de la ligne médiane de 7,5mm

### Hématomes sous-duraux

Typiquement, l'épanchement coagulé se traduit par une hyperdensité juxtaosseuse, de morphologie falciforme ou biconcave et moins bien limité, ce qui l'oppose à l'HED, étendue à l'ensemble de la convexité hémisphérique mais respectant souvent les pôles frontaux et occipitaux (figure 16). Ailleurs, l'épanchement sous-dural est focalisé en regard d'un foyer d'attrition. La densité de l'HSD est souvent moins homogène (cf. HED).

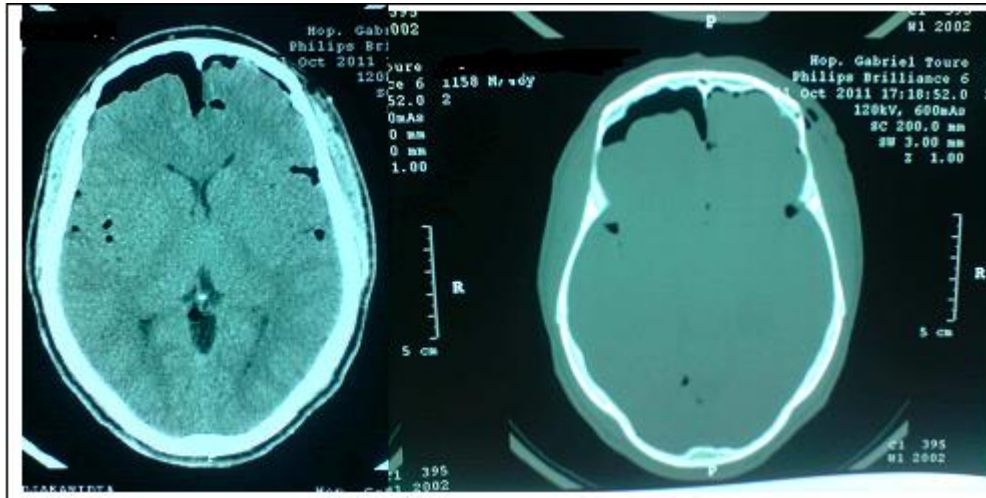


**Figure 16:** Hématome sous dural aigue sans effet de masse



## Pneumencéphalie

La présence d'air intracrânien signe habituellement l'existence d'une brèche ostéo-durale. Cette pneumocéphalie peut siéger dans l'espace sous-dural, les citernes de la base ou le système ventriculaire (plus rarement l'air est extradural) (figure 17)



**Figure 17** : Pneumocéphalie diffuse avec fracture frontale

## Hémorragies méningées

L'hémorragie méningée (hémorragie sous-arachnoïdienne) est fréquente. Elle est parfois isolée. Elle se traduit par un liseré hyperdense de la convexité, effaçant les sillons. Sa mise en évidence s'effectue préférentiellement dans la scissure inter-hémisphérique, le long de la faux du cerveau ou au niveau de la tente du cervelet, dont elle dessine l'image. Ailleurs, cette hémorragie sous-arachnoïdienne intéresse les citernes de la base, qui prennent un aspect iso- ou hyperdense, ces images peuvent être interprétées à tort, comme des signes d'engagement cérébral. Exceptionnellement, l'hémorragie ci sternale est massive, responsable d'un blocage de la circulation du LCR dont témoigne l'hydrocéphalie associée (dilatation ventriculaire). L'hémorragie sous-arachnoïdienne traumatique a une valeur controversée, mais la majorité des auteurs lui confère une nette aggravation du pronostic [28]. Cette hémorragie aggrave le pronostic, en déterminant une ischémie (où le rôle du vasospasme semble important), ou des signes indirects d'un traumatisme du tronc cérébral. Il convient avant de porter

ce diagnostic d'effectuer une angiographie des vaisseaux cérébraux pour éliminer la rupture d'une malformation vasculaire.

### **3.3. Lésions secondaires au traumatisme intracrânien**

Les effets secondaires des traumatismes crâniens fermés peuvent survenir quand une néoformation intracérébrale (hématome, œdème cérébral diffus ou localisé) et/ou une masse extra crânienne augmente de volume (effet de masse) dans l'espace confiné de la boîte crânienne. Il peut en résulter trois types de lésions :

La hernie cérébrale, infarctus cérébral post-traumatique et/ou des lésions ischémiques par compression vasculaire. Les fistules de LCR, les pneumocéphalies et les encéphalocèles post-traumatiques sont aussi des effets secondaires s'ils surviennent dans les suites des fractures d'os du crâne associées à des lacérations de la dure-mère.

#### **Engagements cérébraux**

L'engagement cérébral se produit quand une zone lésionnelle déplace les structures normales du cerveau. Cinq types de déplacements sont décrits :

Engagements sous-Falcoriel, central (descendant et ascendant), à travers les ailes sphénoïdales et amygdaliennes.

#### **Engagement sous-falcoriel**

Il est défini par l'engagement de la partie interne et basale du lobe temporal (T5) entre le bord libre de la tente du cervelet et le tronc cérébral. Il est dû à un déplacement de la ligne médiane, définie par la droite joignant la cristagalli à la protubérance occipitale interne. Ce déplacement est significatif d'un point de vue chirurgical quand il est supérieur ou égal à 5mm. La mydriase unilatérale et l'hémiplégie puis la décérébration en sont l'expression clinique habituelle. Les images observées en tomodensitométrie vont dépendre du degré d'engagement. Dans un premier temps, le ventricule homolatéral est comprimé. Au fur et à mesure que l'effet de masse augmente, du fait d'une obstruction mécanique du trou de Monro, une dilatation du ventricule controlatéral est observée. La compression du cerveau contre la faux entraîne une ischémie uni- ou bilatérale (hypodensité de forme triangulaire) correspondant au territoire de l'artère communicante antérieure (ACA). Les variations anatomiques

individuelles de la vascularisation de cette région déterminent les sites exacts des lésions.

### **Engagement central descendant**

Il correspond à la hernie de la partie inférieure et médiane du lobe temporal au travers de l'incisure tentorielle. Il est initialement antérieur (engagement de l'uncus de l'hippocampe dans la citerne crurale homolatérale) puis postérieur (engagement de l'hippocampe dans la partie postéro-latérale de l'incisure tentorielle). Ce type d'engagement décrit un déplacement, une compression puis une rotation du mésencéphale dont le sens varie selon la prédominance antérieure ou postérieure de la hernie et se traduit en tomodensitométrie par une encoche du bord homolatéral des citernes suprasellaires qui deviennent asymétriques [29].

Ensuite, une dilatation des citernes crurales, ambiantes et pontocérébelleuses homolatérales à l'engagement donne un aspect a priori paradoxal. La rotation du mésencéphale se visualise par la bascule de la plateforme quadrijumelle. À un stade plus tardif, les citernes de l'incisure tentorielle s'effacent totalement. Une hydrocéphalie sus-tentorielle, engendrée par la compression de l'aqueduc et l'oblitération des citernes de l'incisure tentorielle s'exprime par une dilatation du ventricule controlatéral, prédominant au niveau de la corne temporale. Des ramollissements des lobes occipitaux homos- ou controlatéraux sont secondaires à la compression des artères cérébrales postérieures ou de la zone herniaire elle-même contre l'incisure tentorielle. Ce type de lésion ischémique peut aboutir à une cécité corticale ou un syndrome d'Anton (cécité corticale avec dénégation du déficit). Si l'artère choroïde antérieure homolatérale est comprimée, une atteinte ischémique du lobe postérieur de la capsule interne est observée. Une compression du nerf oculomoteur adjacent (III) conduit à une dilatation pupillaire homolatérale [29].

### **Engagement central ascendant**

L'engagement central ascendant s'observe dans deux entités cliniques : dans la première, une lésion expansive de la fosse postérieure comprime le tronc, soit directement, soit par le biais d'un engagement des amygdales cérébelleuses, et, dans la

seconde, l'engagement est secondaire à une décompression rapide de l'espace sustentorien. La TDM met en évidence un amincissement et une distorsion de cette région. L'évolution terminale se fait vers une hydrocéphalie du troisième ventricule et des ventricules latéraux par compression de l'aqueduc de Sylvius. Ce type d'engagement ne s'observe que très rarement du fait de l'existence quasi-constante de lésions sustentorielles associées.

### **Engagement à travers les ailes du sphénoïde**

Ce type d'engagement résulte d'un mouvement du cerveau à travers l'aile du sphénoïde, consécutif à une lésion expansive de la fosse cérébrale antérieure (descendante) ou moyenne (ascendante). Une hémorragie sous-arachnoïdienne de la région sylvienne ou le rehaussement du segment horizontal de l'artère cérébrale moyenne après injection de produit de contraste sont des signes évidents tomographiques. Des ischémies dans les territoires des artères cérébrales moyenne et antérieure sont habituellement associées.

### **Engagement amygdalien transforaminal**

L'engagement amygdalien survient lors de lésions traumatiques sus-tentorielles, à la suite d'un engagement descendant trans-tentorien, ou en cas d'étranglement congénital de l'incisure tentorienne. En tomographie, une oblitération de la grande citerne secondaire à un déplacement vers le bas des amygdales cérébelleuses et une hémorragie de la région amygdalienne sont deux signes évocateurs. Ensuite, une hydrocéphalie obstructive au niveau du quatrième ventricule complique l'évolution. L'issue ultime de ce type d'engagement est l'arrêt cardiorespiratoire par compression du tronc cérébral.

## **4. Tomodensitométrie répétée en phase aiguë**

La TDM représente un élément de surveillance inestimable, pour plusieurs raisons : l'évolution des images peut précéder l'aggravation clinique ; certains traitements médicaux (la sédation) empêchent une surveillance clinique correcte ; et la PIC, lorsqu'elle est enregistrée, peut rester normale, alors que les lésions s'aggravent (lésions temporales).

## **Cas particuliers**

Toutes suspicions de lésions vasculaires (déficit neurologique non expliqué par les images scannographiques, mise en évidence d'une fracture de la base, cervicalgies et/ou syndrome de Claude Bernard-Horner) nécessitent une angioscanographie (ou une artériographie des vaisseaux du cou) en plus de l'imagerie morphologique, à la recherche d'une dissection carotidienne ou vertébrale [30].

Une rhinorrhée nécessite l'exploration scannographique à la recherche d'une brèche ostéoméningée, et, dès que l'état du blessé le permet, une IRM ou une TDM en procubitus [31].

## **5. Tomodensitométrie répétée en phase subaigüe (2<sup>e</sup> et 3<sup>e</sup> semaines)**

La TDM va mettre en évidence les épanchements sous-duraux : hématomes sous-duraux subaigus (l'injection intraveineuse de produit de contraste peut être utile car ces épanchements peuvent être iso denses), hydromes et hygromes sous-duraux. Elle permet également de suivre l'évolution de la taille ventriculaire et celle des espaces liquidiens sous-arachnoïdiens. Elle recherche enfin, certaines complications infectieuses : abcès cérébraux, empyèmes sus- ou extraduraux, ventriculites. Dans ce cas, il est recommandé de réaliser des TDM avec injection de produit de contraste.

## **6. L'imagerie par résonance magnétique :**

L'imagerie par résonance magnétique, en dépit d'une très grande sensibilité (en particulier pour la mise en évidence des lésions de la ligne médiane et de la substance blanche), n'a pas fait la preuve de son intérêt à la phase aiguë du traumatisme crânien.

**Exploration vasculaire (angio – scanner, angiographie conventionnelle) :** Cette indication peut se poser à la phase aiguë d'une dissection artérielle ou d'une fistule carotidienne caverneuse.

**La radiographie du rachis :** s'impose pour tout TC grave. L'intégrité du rachis cervical doit être vérifiée systématiquement chez tout TC grave. Le recours au bilan radiographique est justifié pour faire la preuve de cette intégrité.

## **7. Stratégie de la prise en charge :**

La prise en charge, des traumatisés crâniens ne doit plus être le fait du hasard. Ceci implique une efficacité et une rapidité d'action. Après un bilan clinique complet, mais succinct et une mise en condition de transport, le blessé doit être dirigé sur le service d'urgence de référence. Cette prise en charge du malade aux urgences doit être multidisciplinaire mais coordonnée [32].

Du lieu de ramassage du blessé, à l'hôpital en passant parfois par d'autres structures de santé. Chaque maillon de la chaîne a sa partition à jouer. Au niveau de l'hôpital, la prise en charge exige une étroite collaboration entre les différentes spécialités : urgentiste, neuro-réanimateur, radiologue et neurochirurgien.

### **7.1. La médecine pré-hospitalière :**

Si le développement de la médecine pré-hospitalière a permis d'améliorer considérablement la prise en charge des traumatisés crâniens dans beaucoup de pays par une prise en charge précoce [36], dans les pays en voie de développement de nombreux efforts restent à faire. En France, dans ce cadre, de nombreux progrès ont été réalisés, dans la prise en charge initiale par une médicalisation précoce (SAMU, centre 15) et dans la prise en charge secondaire, en réanimation, par le développement de technique de monitoring spécifique [32].

Le patient suit des « filières » garantissant la continuité des soins et l'accès à l'unité thérapeutique la plus opportune dans les meilleurs délais, puis son suivi jusqu'à la réinsertion complète. Les pays qui ont adopté une façon de travailler par des regroupements professionnels ou par des chartes régionales montrent en comparant les situations antérieures et présentes que, le temps de prise en charge et le nombre de décès (pouvant passer de 42 à 26 % en moins de deux ans) sont significativement diminués [33] ;

Au Mali, l'absence d'une prise en charge pré-hospitalière, fait que les malades ne reçoivent pas de traitements médicaux pendant le transport vers l'hôpital. Tout de même certaines structures interviennent dans le ramassage et le transport des blessés vers l'hôpital. Le transport des patients se fait, par les parents, les auteurs ou témoins

du traumatisme, parfois il est assuré par des structures paramédicales que sont : la protection civile ou plus rarement la Croix -Rouge. Les patients sont amenés soit directement à l'hôpital soit dans le centre le plus proche, qui peut le transférer secondairement si son état le nécessite.

#### **+La protection civile :**

Il existe cinq centres de secours à Bamako, trois (3) centres se trouvent sur la rive gauche, ce sont (**Sapeurs-Pompiers de Dravéla, ACI 2000 et Sotuba**) et deux (2) sur la rive droite (**Sapeurs-Pompiers de Sogoniko et Baco-Djikoroni ACI**). L'évacuation des blessés se fait essentiellement sur le **Service d'Accueil des Urgences** du **CHU Gabriel Touré**.

#### **+La Croix – Rouge Malienne :**

La croix rouge, Organisation Non Gouvernementale Internationale dont le principal objectif est d'alléger la souffrance de la population. Elle est basée sur la rive gauche, en commune I du district de Bamako.

Elle intervient surtout dans la couverture sanitaire des événements ou de certaines activités. Elle peut intervenir aussi dans le transport secondaire (des centres de santé vers les hôpitaux) en cas de sollicitation. [46]

### **7.2. Prise en charge globale :**

La réanimation précoce des traumatisés crâniens graves, associée à une prise en charge spécialisée, a permis l'amélioration du pronostic observé chez ces blessés. La réanimation initiale est un élément essentiel du pronostic et doit être débutée précocement, pour prévenir les agressions cérébrales secondaires d'origine systémique (ACSOS). [37]

Elle se donne comme objectifs d'assurer le plus précocement possible une oxygénation cérébrale optimale et le rétablissement d'une hémodynamique stable.

#### **7.2.1. Prise en charge respiratoire :**

Les causes de détresse respiratoire aiguë sont multiples après TC grave : troubles de la déglutition, inhalation, obstruction des voies aériennes supérieures, troubles de la commande ventilatoire ou traumatismes associés (pneumothorax, contusion

pulmonaire). L'intubation oro-trachéale et la ventilation mécanique tendent à améliorer le pronostic vital et fonctionnel des patients traumatisés crâniens graves [37].

L'intubation oro-trachéale doit donc avoir des indications larges. Réalisée de principe si le GCS est inférieur ou égal à 8, elle permet une oxygénation adaptée, une bonne ventilation alvéolaire ainsi qu'une protection des voies aériennes supérieures. En cas de lésions du massif facial, on proscrit l'intubation nasotrachéale et la mise en place d'une sonde nasogastrique. La mobilisation cervicale liée à l'intubation doit être limitée compte tenu du risque de lésion cervicale associée. Après l'intubation, les objectifs sont de maintenir une  $SaO_2 > 92\%$  (au mieux  $> 95\%$ ) en assurant la normo-capnie.

### **7.2.2. Prise en charge hémodynamique :**

La restauration d'une hémodynamique stable est une des priorités de la prise en charge (aggravation du pronostic des patients en cas d'hypotension artérielle) : maintien d'une pression de perfusion cérébrale (PPC)  $\geq 70$  mm Hg. La PAM visée à la phase initiale est entre 80 et 100 mm (PAS d'au moins 90 mm Hg). Chez l'adulte, le TC grave entraîne rarement à lui seul une hypotension. Cette hypotension si elle survient est en général associée à une lésion souvent hémorragique.

#### **Restaurer une volémie efficace :**

Le choix du soluté de perfusion doit tenir compte de son effet sur l'œdème cérébral, l'objectif est de ne pas le majorer.

**Solutions glucosées proscrites** (hypotoniques, elles favorisent l'entrée d'eau dans la cellule), l'hyperglycémie augmente l'acidose lactique cellulaire, aggrave le pronostic neurologique.

**Le sérum salé isotonique à 0,9 %** est le soluté de base idéal.

En cas d'hypovolémie, différents types de solutés de remplissage peuvent être utilisés :

–**Cristalloïdes** : solutés hypotoniques (Ringer Lactate) proscrits, aggravant l'œdème cérébral.

–**Le sérum salé isotonique à 0,9 %** est le soluté de remplissage à utiliser en première intention. Mais faible pouvoir correcteur de la volémie (200 à 300 ml par litre perfusé).



–**Le recours aux macromolécules** sera nécessaire en cas de persistance de l’hypotension artérielle, ou si la perte sanguine estimée dépasse 20 % de la masse sanguine.

–**Sérum salé hypertonique (SSH) à 7,5 %** : d’introduction récente, présente plusieurs avantages: expansion volémique, diminution de la PIC et augmentation de la PPC.

### **Sédation Analgésie :**

Ils ont pour objectifs, d’assurer l’analgésie, la pérennité d’une intubation bien supportée, de limiter l’agitation, l’hypertonie et les manifestations végétatives. Elle est initiée après évaluation clinique initiale. En absence d’hypovolémie, elle fait fréquemment appel aux benzodiazépines (Hypnovel®) et aux morphiniques (morphine, Fentanyl®),

**Benzodiazépines** (HypnoVel : midazolam ) fréquemment utilisées chez le TC pour leur effet sédatif associé à d’autres effets intéressants, en particulier anticonvulsivant. Le risque de baisse de la PPC doit conduire à une grande vigilance. [38]

**Thiopental** (Nesdonal) : c’est le plus ancien des anesthésiques intraveineux disponibles. Il réduit la CMRO 2 et diminue parallèlement le DSC et la PIC [46].

Son emploi pour juguler certaines HIC sévères est bien admis. Toutefois, il induit une hypotension artérielle et une diminution du débit cardiaque d’autant plus importantes que le patient est hypovolémique. Effets délétères sur la PPC le rendant dangereux, en dehors d’un contrôle continu de la PA et de la PIC. Le recours à un barbiturique (thiopental) est réservé aux HTIC réfractaires. [38]

**Fentanyl** reste le produit de référence, aussi bien pour l’induction anesthésique que pour l’entretien de la sédation. [38]

### **7.3. Indications neurochirurgicales**

Les indications neurochirurgicales formelles à la phase précoce du TC grave sont :

L’évacuation la plus précoce possible d’un hématome extradural symptomatique quelle que soit sa localisation

L'évacuation d'un hématome sous-dural aigu significatif (épaisseur supérieure à 5 mm avec déplacement de la ligne médiane supérieur à 5 mm), le drainage d'une hydrocéphalie aiguë, Le parage et la fermeture immédiate des embarrures ouvertes.

Un hématome intracérébral ou une contusion hémorragique, d'un volume supérieur à 15 ml avec déplacement de la ligne médiane supérieur à 5 mm et oblitération des citernes de la base, devrait être évacué le plus précocement possible. Une embarrure fermée compressive (épaisseur > 5 mm, effet de masse avec déplacement de la ligne médiane > 5 mm) devrait être opérée. [39]

#### **7.4. Autres thérapeutiques : [38]**

**Mannitol** : Mécanisme d'action reposant sur un phénomène osmotique. Le mannitol ne passe pas la barrière hémato encéphalique intacte, il crée un gradient osmotique transcapillaire, aboutissant à une déshydratation intracérébrale, donc à une diminution de la PIC. De plus, il influence l'hémodynamique cérébrale par une diminution de la viscosité sanguine, si l'autorégulation cérébrale n'est pas abolie. Un bolus de 0,25 g/kg en 20 min. est proposé en préhospitalier devant des signes d'engagement, si le patient est normovolémique, moyennant un contrôle rapide de l'osmolarité sanguine [38].

**Corticoïdes** : aucun argument ne justifie l'utilisation de corticoïdes dans le cadre du TC grave.

**Les catécholamines** : indiquées lorsque persiste une hypotension artérielle, malgré un remplissage vasculaire bien conduit.

**Plaies du scalp** : impérativement suturées rapidement, car très hémorragiques.

**Anticonvulsivant** : son administration systématique n'est pas justifiée, sauf chez les patients à haut risque.

**Les traitements spécifiques de l'HTIC** se justifient en cas de décompensation avec signes d'engagement. Ils comprennent en premier lieu des mesures générales : contrôle de l'hyperthermie, traitement des crises convulsives, prévention de la compression jugulaire, optimisation de la PaO<sub>2</sub> si hypoxémie, prévention de l'hypercapnie, maintien de la volémie.

**La position proclive** avec surélévation de la tête du lit, sans dépasser 30° [40].

### **Prise en charge du multi traumatisé :**

Des lésions extra cérébrales associées doivent être systématiquement recherchées chez tout TC grave. Leur description précise permet de hiérarchiser les urgences et les priorités thérapeutiques. Les lésions extra cérébrales sont particulièrement susceptibles d'engendrer des agressions cérébrales secondaires d'origine systémique (ACSOS) dont la prévention et le traitement rapide sont indispensables à toutes les étapes de la prise en charge. La TDM cérébrale ne doit pas retarder la réanimation symptomatique initiale d'un multi traumatisé ayant un TC grave, mais doit être réalisée dès que le patient est stabilisé.

# METHODE

## II. Méthode :

### 1. Période et type d'étude :

Il s'agissait d'une étude prospective réalisée d'Avril à Décembre 2019 soit une période de 9 mois.

### 2. Cadre et lieu d'étude :

Notre étude s'est déroulée dans le district de Bamako au service de radiologie de l'hôpital mère-enfant le Luxembourg.

### 3. Variables :

Les variables étudiées sont de trois ordres :

- Celles relatives aux données sociodémographiques (âge, sexe, profession, niveau d'inscription, type d'accident etc).
- Celles relatives aux données cliniques (céphalées, agitation, perte de connaissance, vomissement).
- Celles relatives aux résultats TDM (lésions osseuse, contusion, hématome, hémorragie méningée, association des lésions).

### 4. Population d'étude :

Notre étude a porté sur tous les examens TDM effectués dans le service pour traumatisme.

### 5. Critères d'inclusion :

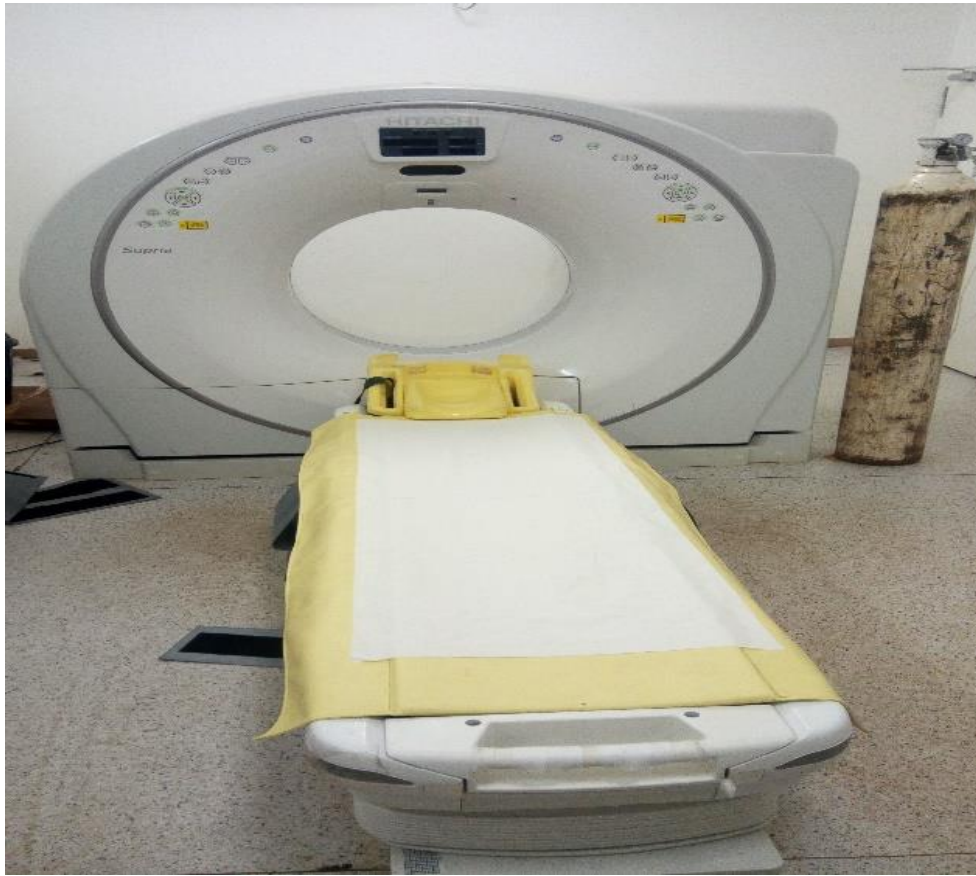Etaient inclus dans notre étude tout patient adressé au service de radiologie pour examen tomodensitométrique(TDM) dans un contexte de traumatisme crânien pendant la période de notre étude et ayant accepté d'y participer.

### 6. Critères de non inclusion :

Nous avons exclus de cette étude Tous les patients admis dans le service d'imagerie pour un autre examen scannographique ou pour autre cause et les cas de refus.

## 7. Matériel utilisé :

- Un appareil de tomodensitométrie de marque HITACHI® SUPRIA 16 BARETTES muni d'une imprimante de marque CARESTREAM DRY View 5950



**Figure 18 :** Image de l'appareil de scanner HITACHI SUPRIA

8. Collectes des données: Les données ont été recueillies à partir de fiche d'enquête individuelle préalablement établie et validé dans le service.

## 9. Préparation et déroulement de l'examen :

Le patient en décubitus dorsal, la tête immobile puis balayage du rachis cervical haut au vertex. Les coupes ont été reconstruites dans le plan axial en coupe fine de 05mm [18].

10. Opérateurs : les examens ont été réalisés par les assistants médicaux et les techniciens supérieurs de santé, coordonnés et interprétés par les médecins radiologues.

11. Ethique : au cours de l'étude le patient ou ses proches ont été éclairés des biens fondés de cette étude afin d'obtenir leur consentement avant tout enregistrement.

12. Saisie et le traitement des données : la saisie et le traitement des données ont été réalisés sur le logiciel Microsoft Word2010

13. Analyses des données :

Les données ont été analysées sur le logiciel SPSS version 20.

14. Conflit d'intérêts : Dans notre étude il n'y a pas de conflit d'intérêts.

# RESULTATS



III. Résultats :

1. Données générales :

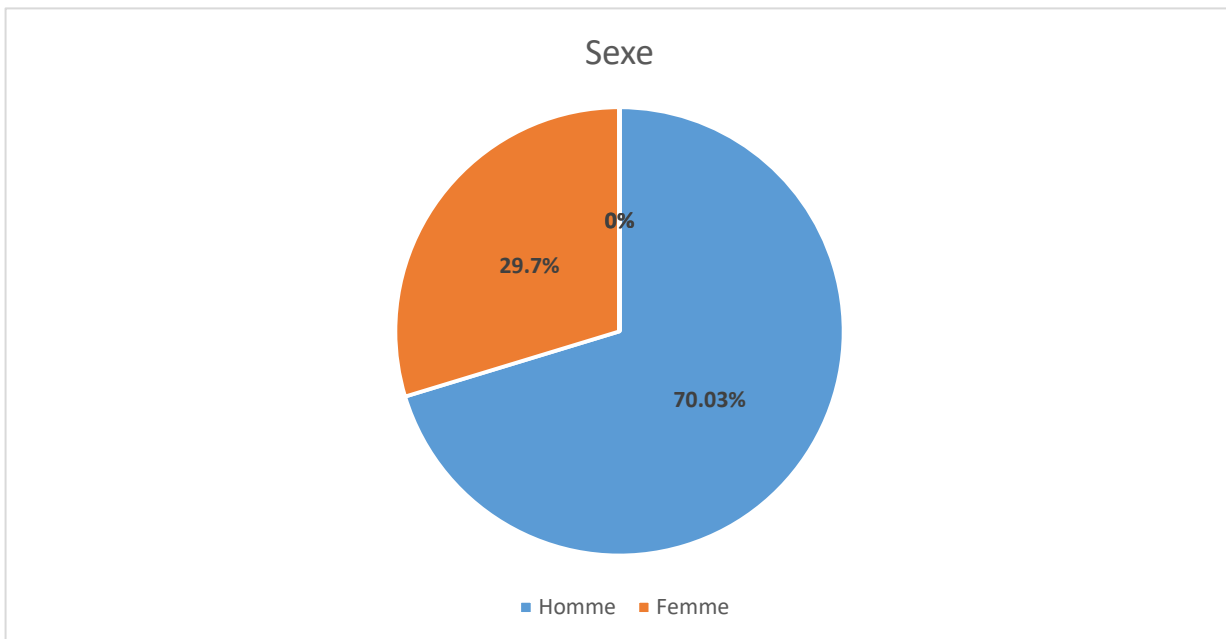
Au terme de notre étude, nous avons colligé 340 cas de traumatisme crânien sur 6984 scanner réalisés, dont 3282 concernaient le crâne et l'encéphale avec une fréquence de 10,36%(340 /3282).

**Tableau I : Répartition des patients en fonction de la tranche d'âge.**

TRANCHE D'AGE	EFFECTIF	POURCENTAGE
≤ 18ans	146	42,9%
19-29ans	100	29,4%
30-39ans	45	13,2%
40 et plus	49	14,4%
Total	340	100%

\* La moyenne d'âge de nos patients était de 22,14 ans avec les extrêmes allant de 2 à 70 ans.

1.2. Sexe : Répartition des patients selon le sexe.



\* Le sex-ratio était de 2.36%.

**Figure 19: Répartition des patients selon le sexe.**

**TABLEAU II : Répartition des patients en fonction de la situation matrimoniale.**

<b>SITUATION MATRIMONIALE</b>	<b>EFFECTIF</b>	<b>POURCENTAGE</b>
Marie	165	48,5%
<b>Célibataire</b>	<b>166</b>	<b>48,8%</b>
Veuf (veuve)	09	2,6%
Total	340	100%

**TABLEAU III: Répartition des patients en fonction de la résidence.**

<b>RESIDENCE</b>	<b>EFFECTIF</b>	<b>POURCENTAGE</b>
<b>Bamako</b>	<b>277</b>	<b>81,5%</b>
Hors Bamako	63	18,5%
Total	340	100%

**TABLEAU IV : Répartition des patients selon la profession.**

<b>PROFESSION</b>	<b>EFFECTIF</b>	<b>POURCENTAGE</b>
<b>Élève /Etudiant</b>	<b>151</b>	<b>44,4%</b>
Commerçant	67	19,7%
Chauffeur	06	1,8%
Cultivateur	17	5,0%
Ouvrier/artisan	14	4,1%
Fonctionnaire	16	4,7%
Femme au foyer	42	12,4%
Autre	27	7,9%
<b>Total</b>	<b>340</b>	<b>100%</b>

**TABLEAU V : Répartition des patients en fonction du niveau d'instruction.**

<b>NIVEAU D'INSTRUCTION</b>	<b>EFFECTIF</b>	<b>POURCENTAGE</b>
<b>Alphabétisé</b>	<b>187</b>	<b>55%</b>
Non alphabétisé	153	45%
<b>Total</b>	<b>340</b>	<b>100%</b>

**TABLEAU VI : Répartition des patients en fonction de vecteur d'évacuation.**

<b>VECTEUR D'EVACUATION</b>	<b>EFFECTIF</b>	<b>POURCENTAGE</b>
Ambulance médicalisée	118	34,6%
Véhicules de la protection civile	16	4,7%
<b>Véhicule personnel</b>	<b>138</b>	<b>40,6%</b>
Véhicule de transport en commun	68	20%
Total	340	100%

**TABEAU VII : Répartitions des patients en fonction de service d'origine**

SERVICE D'ORIGINE	EFFECTIFS	POURCENTAGE
Centre de santé communautaire de Kalaban	1	0,3%
Service de chirurgie de l'hôpital Mère Enfant le Luxembourg	1	0,3%
CHU de l'institut ophtalmologie de l'Afrique tropical	1	0,3%
Hôpital du point G	2	0,6%
Hôpital de Ségou	1	0,3%
Clinique Gavardo	1	0,3%
Clinique Goun koto	1	0,3%
Clinique Lafia	1	0,3%
Clinique le Serment	1	0,3%
Clinique Maha rouf	2	0,6%
Clinique Mohamed V	2	0,6%
Clinique Saiwa	1	0,3%
Centre national d'Odontostomatologie	2	0,6%
Centre de santé de référence commune I	4	1,2%
Centre de santé de référence commune II	2	0,6%
Centre de santé de référence commune III	1	0,3%
Centre de santé de référence commune IV	2	0,6%
Centre de santé de référence commune V	1	0,3%
Maternité ex Base	1	0,3%
Service de neurochirurgie Gabriel Touré	1	0,3%
Urgence de l'hôpital Mère Enfant le Luxembourg	49	14,4%
Service d'accueil des urgences Gabriel Touré	260	76,5%
Service des urgences de l'hôpital du Mali	2	0,6%
<b>Total</b>	<b>340</b>	<b>100%</b>

**TABLEAU VIII : Répartition des patients selon la cause du traumatisme.**

<b>INDICATION</b>	<b>EFFECTIF</b>	<b>POURCENTAGE</b>
<b>Accident de la voie publique</b>	<b>285</b>	<b>83,8%</b>
Accident du sport	4	1,2%
Accident de travail	2	0,6%
Accident domestique	30	8,8%
Coups et blessures volontaires	19	5,6%
<b>Total</b>	<b>340</b>	<b>100%</b>

**TABLEAU IX : Répartition des patients selon le mécanisme du choc.**

<b>MECANISME</b>	<b>EFFECTIF</b>	<b>POURCENTAGE</b>
<b>Choc direct</b>	<b>298</b>	<b>87,6%</b>
Choc indirect	28	8,2%
Chute	14	4,1%
<b>Total</b>	<b>340</b>	<b>100%</b>

**TABLEAU X : répartition des patients en fonction du point d'impact.**

<b>POINT D'IMPACT</b>	<b>EFFECTIF</b>	<b>POURCENTAGE</b>
<b>Frontal</b>	<b>235</b>	<b>69,1%</b>
Temporal	10	2,9%
Pariétal	6	1,8%
Occipital	20	5,9%
Multiple	69	20,3%
Total	340	100%

**TABLEAU XI: Répartition des patients selon le délai de réalisation du TDM.**

<b>DELAIS DE REALISATION DU TDM</b>	<b>EFFECTIF</b>	<b>POURCENTAGE</b>
Moins de 2h	41	12,1%
<b>[2-6h]</b>	<b>173</b>	<b>50,9%</b>
] 6-24h]	126	37,1%
Total	340	100%

**TABLEAU XII: Répartition des patients sur le plan clinique.**

<b>SIGNES CLINIQUES</b>	<b>NOMBRES</b>	<b>POURCENTAGE</b>
<b>Céphalées</b>	<b>317</b>	<b>93,2%</b>
Ecchymose	300	88,2%
Plaie	138	40,6%
Œdème des parties molles	171	50,3%
Saignement	129	37,9%
Perte de connaissance initiale	101	29,7%
Agitation	47	13,8%
Vomissements	17	5%
Perte de connaissance initiale et secondaire	10	2,9%
Rhinorrhée	4	1,2%
Otorrhée	2	0,6%
Perte de connaissance secondaire	1	0,3%

\*La perte de connaissance initiale et secondaire avec notion d'intervalle libre.



**TABLEAU XIII Répartition des patients selon le score de Glasgow.**

<b>GCS</b>	<b>Effectif</b>	<b>Pourcentage</b>
GCS $\leq$ 10	51	15%
<b>De 10 à 13</b>	<b>281</b>	<b>82,6%</b>
GCS $\geq$ 13	8	2,4%
Total	340	100%

**TABLEAU XIV : Répartition des patients selon le résultat du scanner.**

<b>EXAMEN TDM</b>	<b>EFFECTIF</b>	<b>POURCENTAGE</b>
<b>Normal</b>	<b>194</b>	<b>57,1%</b>
Pathologique	146	42,9%
Total	340	100%

**TABLEAU XV : Répartition des patients selon le type des lésions crâni-encéphaliques.**

<b>LESIONS</b>	<b>EFFECTIF</b>	<b>POURCENTAGE</b>
<b>Lésions osseuses</b>	<b>128</b>	<b>37,6%</b>
Œdème	120	35,3%
Lésions cutanées	93	27,4%
Lésions péri cérébrales	25	7,4%
Lésions cérébrales	25	7,4%
Association des lésions cérébrales et péri cérébrales	09	2,6%
Atteinte du massif facial	01	0,3%

**TABLEAUXVI : Répartition des lésions osseuses selon le type de fracture**

<b>TYPE</b>	<b>EFFECTIF</b>	<b>POURCENTAGE</b>
<b>Simple</b>	<b>100</b>	<b>29,4%</b>
Embarrure	28	8,2%
Absente	212	62,4%
Total	340	100%

**TABLEAU XVII : Répartition des lésions osseuses selon le siège de fracture**

<b>SIEGE DE LESION OSSEUSE</b>	<b>EFFECTIF</b>	<b>POURCENTAGE</b>
<b>Voute</b>	<b>116</b>	<b>34,1%</b>
Base	12	3,5%
Absente	212	62,4%
<b>Total</b>	<b>340</b>	<b>100%</b>

**TABLEAU XVIII: Répartition des patients selon les différents types de lésions péri cérébrales.**

<b>TYPE DE LESIONS PERI-CEREBRALES</b>	<b>EFFECTIF</b>	<b>POURCENTAGE</b>
<b>Hématome Extradural</b>	<b>12</b>	<b>3,5%</b>
<b>Hématome Sous Dural</b>	<b>12</b>	<b>3,5%</b>
Hémorragie Méningée	09	2,7%
Absence de lésions	307	90,3%
<b>Total</b>	<b>340</b>	<b>100%</b>

**TABLEAU XIX : Répartition des patients selon l'épaisseur de l'hématome extra dural.**

<b>EPAISSEUR</b>	<b>EFFECTIF</b>	<b>POURCENTAGE</b>
<b>Epaisseur ≤ 05mm</b>	<b>05</b>	<b>1,5%</b>
Epaisseur 06-10mm	04	1,2%
Epaisseur > 10mm	03	0,9%
Absent	328	96,4%
total	340	100%

\*La valeur moyenne de l'épaisseur de l'hématome extra dural était de 1mm avec un extrême allant à 13mm.

**TABLEAU XX : Répartition des patients selon les différents types de lésion cérébrale.**

<b>LESIONS</b>	<b>EFFECTIF</b>	<b>POURCENTAGE</b>
<b>CEREBRALES</b>		
Hématome intra cérébral	04	1,2%
Contusion Héorragique	20	5,9%
<b>Contusion Oedemato-Hémorragique</b>	<b>22</b>	<b>6,5%</b>
Hémorragie Ventriculaire	02	0,5%
Œdème Cérébral	04	1,2%
Engagement	03	0,9%
Absence De Lésions	285	83,8%
Total	340	100%

**TABLEAU XXI : Répartition des patients selon l'épaisseur l'hématome cérébral.**

<b>EPAISSEUR</b>	<b>EFFECTIF</b>	<b>POURCENTAGE</b>
<b>Epaisseur ≤ 10mm</b>	<b>04</b>	<b>1,2%</b>
Epaisseur 11-15mm	00	00%
Epaisseur ≥ 15mm	01	0,3%
Absent	335	98,5%
Total	340	100%

\* La valeur moyenne de l'épaisseur de l'hématome cérébral était de 1mm avec un extrême allant à 15mm.

**2. TABLEAUX ANALYTIQUES :**

**TABLEAU XXII : Relation entre l'âge et le type d'accident**

Age	Type d'accident					Total
	AVP	Accident du sport	Accident de travail	Accident Domestique	CBV	
≤18ans	109	3	1	22	11	146
19-29ans	89	1	1	4	5	100
30-39ans	43	0	0	2	0	45
40 et plus	44	0	0	2	3	49
Total	285	4	2	30	19	340

**Test exact de fisher = 18      ddl=12      p-Fischer=0,036**

**TABLEAU XXIII: Relation entre le vecteur d'évacuation et le délai de réalisation du TDM**

Vecteur d'évacuation	Délai de réalisation de TDM			Total
	Moins de 2	2-6h	6-24h	
Ambulance médicalisé	12	79	27	118
Véhicules de la protection civile	5	9	2	16
Véhicule personnel	20	56	62	138
Véhicule de transport en commun	4	29	35	68
Total	41	173	126	340

**Test exact de fisher = 32,48      ddl=6      p-Fischer=0,000000**

**TABLEAU XXIV : Relation entre la perte de connaissance et le résultat du TDM**

Perte de connaissance	TDM		Total
	Normal	Anormal	
Perte de connaissance initiale	43	58	101
Perte de connaissance secondaire	1	0	1
Initiale et secondaire	2	8	10
Absence de perte de connaissance	148	80	228
<b>Total</b>	<b>194</b>	<b>146</b>	<b>340</b>

**Test exact de fisher = 20, 43ddl=3      p-Fischer=0, 0000001**

**TABLEAU XXV : Relation entre le score de Glasgow et le résultat du TDM**

GCS	Résultat du TDM		Total
	Normal	Anormal	
≤10	11	40	51
De 10 à 13	179	102	281
≥13	4	4	8
<b>Total</b>	<b>194</b>	<b>146</b>	<b>340</b>

**Test exact de fisher = 31.76      ddl=2      p-Fischer=0, 0000001**

# DISCUSSIONS



## **VI. Discussions :**

### **1. Données générales :**

Dans notre série, le scanner pour TCE représentait 10,36% de tous les scanners réalisés. Notre taux est inférieur à ceux de KONATE Z et CISSE K [5;43] qui ont retrouvé respectivement 22,35% et 21,77%.

### **2. Sur le plan épidémiologique :**

#### **2.1. Age :**

Dans notre étude, l'âge inférieur ou égal à 18ans représentait 42,9%. Mais nous avons trouvé 29,4 % entre 19 à 29 ans et 13,2% entre 30 à 39ans. Notre taux est différent de ceux de KONATEZ et CISSE K [5;43] qui ont retrouvé respectivement 24% pour la tranche d'âge entre [20-29 ans] et 34,8% pour la tranche d'âge entre [17-35ans]. Par ailleurs nous avons noté (tableau XXII) qu'il y'a une relation significative entre l'âge et le type d'accident avec  $p < 0,05$ .

#### **2.2. Sexe :**

Dans notre série le sexe masculin a représenté 70,3% des cas, soit un sex-ratio de 2,36%. Nos résultats sont proches de ceux de HAFIDA B et COULIBALY M L [41 ; 42] qui avaient retrouvé respectivement 75,58% et 75%, mais inférieur à ceux de KONATE Z et CISSE K [5;43] qui ont retrouvé respectivement 82,5% et 81,1% en faveur des hommes. Ces résultats pourraient s'expliquer par le fait que les hommes, dans la plupart des cas exercent des activités les exposant plus aux traumatismes crano-encéphaliques que les femmes.

#### **2.3. Le statut matrimonial :**

Notre étude révélait que les célibataires sont les plus touchés avec 48,8% suivi de près par les mariés. Ailleurs ce constat a été fait par KONATE Z [5] qui a trouvé 55,7% pour les célibataires.

#### **2.4. La résidence :**

Dans notre étude nous avons enregistré plus de cas à Bamako avec 81,1%. Notre taux est supérieur à celui de CISSE K [43] qui a trouvé 67,8% à Bamako. Cette différence pourrait s'expliquer par le fait que nos patients résidaient majoritairement à Bamako.

#### **2.5. La profession :**

Dans notre série les élèves et les étudiants constituaient la couche socioprofessionnelle la plus touchée avec 44,4 % des cas, soit 151 patients. Ce résultat est proche de ceux de KONATE Z et CISSE K [5;43] qui avaient respectivement retrouvé 35,8% et 35,3%.

#### **2.6. Niveau d'instruction :**

Dans notre étude 187 de nos patients étaient alphabétisés soit 55%. Ce taux est inférieur à celui de KONATE Z [5] qui a trouvé un taux de 70,6% pour les alphabétisés.

Ceci pourrait s'expliquer par la négligence et l'incivisme des conducteurs sur le code de la route.

#### **2.7. Moyen de transport :**

Dans notre série, 138 de nos patients ont été transportés par un véhicule personnel soit 40,6%. Notre taux est comparable à celui de KONATE Z [5] qui a trouvé un taux de 41,6%.

Mais nous avons trouvé un taux de 4,7% pour les patients amenés par les véhicules de la protection civile et 34,6% pour ceux amenés par les ambulances médicalisées. Ce taux est différent de celui de KONATE Z [5] qui a trouvé respectivement 47,6% et 6,6% pour les véhicules de la protection civile et les ambulances médicalisées. Cette différence s'explique par le fait que les patients sont d'abord amenés par les véhicules de la protection civile dans d'autres structures hospitalières. Ces structures nous réfèrent ensuite pour un examen scanographique.

Nous avons noté (tableau XXIII) qu'il y'a une relation entre le vecteur d'évacuation et le temps écoulé avant la réalisation de la tomodensitométrie avec  $p < 10^{-4}$ .

## **2.8. Service d'origine :**

La majorité de nos patients provenait du service d'accueil des urgences de l'hôpital Gabriel Touré avec 76,5%. Ce taux est inférieur à celui de CISSE K [43] qui a trouvé 90,41%.

Cela pourrait s'expliquer par le fait que le service d'imagerie de l'Hôpital Gabriel Toure était en rénovation pendant notre période étude.

## **2.9. Etiologie :**

Dans notre étude les accidents de la voie publique avaient constitué la cause dominante des traumatismes crano-encéphaliques avec 83,8 %, suivi des accidents domestiques avec 8,8 %. Ces données concordent avec ceux retrouvés par Konaté Z [5] avec 79% pour les accidents de la voie publique et 9% pour les accidents domestiques. L'état des routes et des véhicules ainsi que l'incivisme et l'excès de vitesse, sont surtout incriminé pour expliquer cette prépondérance des accidents de la voie publique dans l'étiologie des traumatismes crano-encéphaliques. Chez Valery L [44] les chutes occupaient le second plan dans les étiologies des traumatismes, contrairement à notre étude dans laquelle les accidents domestiques constituaient la deuxième quant aux coups et blessures volontaires, ils occupaient la troisième cause des traumatismes crano-encéphaliques. Ce résultat pourrait s'expliquer par la recrudescence du banditisme dans notre capitale qui accueille depuis quelques années des réfugiés venant des pays d'Afrique Centrale et de L'Ouest.

## **2.10. Mécanisme :**

Le choc direct était le mécanisme le plus fréquent avec 87,6 %. Ce taux est inférieur à celui de KONATE Z [5] qui a trouvé 95,8% et supérieur à celui de CISSE K [43] avec 75,7%. Cela pourrait s'expliquer par l'excès de vitesse, les comportements irresponsables et l'absence de port du casque par les motocyclistes.

## **3. Sur le plan clinique :**

Les céphalées et l'ecchymose étaient les signes retrouvés à l'admission avec une fréquence de 93,2 % et 88,2 %. Nos résultats sont comparables à celui de KONATE Z

[5], qui a trouvé respectivement pour les céphalées et la plaie crânienne 92,2% et 65,6%.

#### **4. Donnée radiologique :**

L'avènement du scanner au Mali en 1998 a permis une meilleure exploration des lésions intracrâniennes d'origine traumatique et de faire une bonne description sémiologique et clinique.

Au cours de nos différents examens nous avons pu faire une classification des lésions crânio-encéphaliques.

Le tableau XV montre une prédominance des lésions osseuses avec 37,6%. Parmi ces lésions 31,2% étaient représenté par des fractures simples.

L'examen scanographique était réalisé chez 12,1% de nos patients avant 1heure et 50,9%entre la 02<sup>e</sup> et la 06<sup>e</sup> heure après l'accident traumatique. Ce résultat est supérieur à celui de KONATE Z [5] qui a trouvé 53,09 % entre 0-6heure.Cela a été obtenu grâce à la possibilité de faire un examen scanographique 24h/24h à l'hôpital Mère enfant le Luxembourg. Il faut noter qu'au Mali dans les accidents de la voie publique (1<sup>ère</sup> cause dans notre série) les frais relatifs à leur prise en charge sont à la charge non de la victime mais du propriétaire du véhicule responsable de l'accident. Sur le plan analytique les lésions osseuses occupent dans notre série la 1<sup>ère</sup> place (37,6%) suivies d'assez près par les œdèmes (35,3 %) et des lésions cutanées (27,4 %). Ces résultats sont différents de ceux de KONATE Z [5] qui a trouvé une prédominance des lésions péri-cérébrales avec 29,06 %, ensuite des lésions cérébral avec 26,9% et enfin les lésions osseuses avec 25,45%.

#### **4.1. Fracture osseuse :**

Les fractures représentaient 37,6% des cas occupants ainsi le premier rang. L'analyse des différents types de fracture a permis de montrer que dans notre série les embarrures qui représentaient 8,2 % et constituaient le 2<sup>ème</sup> type de lésion osseuse après les fractures simples. Ce résultat est inférieur à ceux de KONATE Z et CISSE K [5;43] qui ont retrouvé respectivement 22,4% et 17,64%.

## **4.2. Les lésions péri-cérébrales :**

Les hématomes extra dural et sous dural étaient au premier rang dans notre étude avec 3,5% chacun. Ces taux sont différents de ceux de KONATE Z et CISSE K [5;43] qui ont retrouvé respectivement au premier rang l'hémorragie méningée avec 63,15% et 50,50%. Cette différence s'explique par le fait que la plupart de nos patients étaient conscients et leur état n'était pas précaire.

### **4.2.1 Hématomes extra dural et hématome sous dural :**

L'hématome extra dural avait une épaisseur inférieure ou égale à 05mm dans 1,5% et située entre 06 à 10mm dans 1,2% des cas. Ce taux est différent de celui de KONATE Z [5] qui a trouvé 19,44% pour une épaisseur inférieure ou égale à 5mm et 66,67% pour une épaisseur supérieure à 10mm.

## **4.3. Les lésions cérébrales :**

Les contusions oedemato-hémorragiques et les contusions hémorragiques constituaient les principales lésions rencontrées dans notre série. Ces lésions sont rarement isolées.

### **4.3.1. Les contusions œdémato hémorragiques :**

Avec une fréquence de 6,5 %, elles constituaient la lésion cérébrale la plus fréquente dans notre série. Ce résultat est inférieur à celui de KONATE Z [5] qui avait montré 35,56 %. Selon GODLEWSKI [45] elles sont en rapport avec un traumatisme à grande vitesse. Elles siègent là où le parenchyme a été violemment projeté contre une aspérité osseuse. L'aspect tomodensitométrie classique est celui de la zone hyperdense spontanée punctiforme entourée d'une hypodensité (œdème), tous les intermédiaires sont possibles depuis la contusion superficielle sous piale, ou cortico-sous-corticale à l'aspect tomodensitométrique (aspect poivre-sel) jusqu'à l'attrition cérébrale où les hémorragies confluentes se traduisent par des traînées hyperdenses à contours irréguliers, de forme triangulaire à base corticale s'enfonçant "en coin" dans le parenchyme.

### **4.3.2. Hématome intracérébral :**

Il s'agit d'une collection sanguine isolée, bien circonscrite située à l'intérieur du parenchyme cérébral. Ces hématomes intracérébraux représentent 1, 2% des lésions

hémorragiques dans notre étude. Notre résultat est inférieur à ceux de KONATE Z [5] et CISSE K [43] qui avaient respectivement retrouvés 16,67 % et 09,64 % au cours de leur étude.

#### **4.3.3. L'œdème cérébral :**

Il était présent dans 1,2% des cas dans notre série. Notre résultat est proche de celui de KONATE Z [5] qui a trouvé 03% et inférieur à celui retrouvé par CISSE K [43] avec 85,71%.

#### **4.4. Association des lésions :**

L'association des lésions cérébrales et péri cérébrales était moins fréquente dans notre série avec 2,6% des cas. Ce taux est inférieur à celui de KONATE Z [5] qui a trouvé 61,33%.

#### **4.5 Atteinte du massif facial :**

Dans notre série, 0,3% de nos patients avaient une atteinte du massif facial. Ce taux est inférieur à celui de KONATE Z [5] qui a trouvé 14,4%.

# CONCLUSION

**Conclusion :**

Les traumatismes crânio-encéphaliques à présent constituent une urgence fréquemment rencontrée dans le service d'imagerie avec un taux à 10,36%. Elles touchent plus les sujets jeunes surtout à l'âge scolaire (inférieur ou égal à 18 ans). Les accidents de la voie publique (AVP) sont la première cause avec une fréquence de 83,8%.

Le scanner permet une exploration plus approfondie et une meilleure description des lésions. L'analyse de l'impact de la rapidité de la prise en charge et la survie des patients pourrait faire l'objet d'un travail ultérieur.



## **Recommandations :**

### **Aux autorités sanitaires (Ministère et Direction des hôpitaux) :**

- Former des spécialistes en radiologie et en neurochirurgie.
- Organiser la médecine pré hospitalière pour le cas des accidents de la voie publique.
- Doter les structures sanitaires des ambulances médicalisées.
- Mettre en place une campagne de formation de la population sur les méthodes de secourisme et leurs applications.
- Assurer un service de maintenance pour le scanner afin d'éviter les pannes intempestives.

### **Au personnel médical :**

- Renforcer la coopération inter disciplinaire.
- Référer aux services de neurochirurgie tous les malades traumatisés crâniens avec des fractures crâniennes.
- Eviter le transfert des patients avec les véhicules autre que les ambulances médicalisées.

### **A la population :**

- Communication pour le changement de comportement.
- Education civique et morale dans les familles.
- Respecter les règles de la circulation routière.
- Alerter les services de secours pour tous les cas de l'accident de la voie publique.
- Porter le casque et la ceinture de sécurité.

# **BIBLIOGRAPHIE**

## **Bibliographie :**

### **1. Nguyen JP, Keravel Y**

Traumatismes crâniens : Données statistiques récentes et prise en charge actuelle dans la région parisienne (CHU Henri Mondor, Créteil).

<http://www.persoweb.francenet.fr/~mondor/trauma.htm>(23-03-1998)

### **2. Samaké B.M, Coulibaly Y, Diallo A, Tchamko F.R.D, Sidibé S, Touré A.**

Traumatisme crânio-encéphalique à l'hôpital Gabriel Touré. Mali Med 2010,25(4) :1-3p

### **3. Campus de Neurochirurgie.**

Les traumatismes crâniens [Internet]. [Consulté le 05/04/2019]. Disponible sur

<http://campus.neurochirurgie.fr/spip.php.article165>

### **4. Sanou J , Bonkougou P. Z. , Kinda B , Kientéga NH , Da CS , Traoré SS.**

Traumatismes crâniens graves au Centre Hospitalier Universitaire Yalgado Ouédraogo : Aspects épidémiologiques, cliniques et facteurs limitant la réalisation du scanner cérébral. [Internet]. [Consulté le 05/04/2019]. Disponible sur <https://saranf.net/Traumatismes-craniens-graves-au.html>.

### **5. Konate Z.**

Profil épidémiologique et tomodensitométrique des traumatismes crânio-encéphaliques à L'Hôpital du Mali. Thèse Med Bamako FMOS : 2018, n°01-99p

### **6. Richard I, Luauté J, Boisson D.**

Traumatisme crânien grave. [Internet]. [Consulté le 05/04/2019]. Disponible sur <https://fr.scribd.com/document/127092938/Traumatisme-cranien-grave-Lyon-2008>

### **7. Bertrand B, Gerard O.** Anatomie humaine. [Internet]. [Consulté le 05/04/2019].

Disponible sur (<http://www.anatomie-humaine.com>).

### **8. Rouviere H.** Anatomie humaine descriptive topographique fonctionnelle

Tome I : Tête et Cou .11<sup>ème</sup>ed. Masson : Paris, 1978: 35-129p

**9. Sissako, A.**

Aspects tomodensitométrique dans les lésions traumatiques crânio-encéphaliques à Bamako.

Thèse médecine Bamako FMPOS, 2003 n°93 :1058p.

**10. M P McKinley, V D O'Loughlin, T S Bidle, D Bélanger, Me Cordeau.**

Anatomie et physiologie : une approche intégrée. Paris : Maloine, 2014, 1478p.

**11. Bougrine S.**

Traumatisme crânio-encéphalique en service de réanimation Alger.

Mémoire Med Algérie 2016. 98p.

**12. Launay M, Picard JD.**

Examen tomodensitométrique du crâne normal in : Travail du scanner inter clinique.

Hartmann : Paris, 1989 : 82- 89.

**13. Pertuiset B.**

La traumatologie neuro-chirurgicale crânio-cérébrale.

Rev Prat. 1973, (10) :21-28p.

**14. Pertuiset B, Fohanno D.**

Les traumatismes crânio-cérébraux.

Rev Prat. 1971, 21(8) :1141- 1158p.

**15. Trabold F, Cerfon J F, Levy F et Vigue B.**

Prise en charge des Traumatisés crâniens graves à la phase pré hospitalière :

Recommandations pour la pratique clinique.

Ann Fr AnesthReanim. 1999, 18 (1) : 384- 391p.

**16. Vignaud J, Boulin A.**

Tomodensitométrie crânio - encéphalique.

Rev Pra. 1989 Apr6, 39(10) :841-846p.

**17. Magadji JP, Touré O.**

Aspects épidémio- cliniques et prise en charge des hémorragies intracrâniennes à l'hôpital Gabriel Touré de Bamako de Juin 2003 à Mai 2004

These Med FMPOS 2005, n° 29

**18. Cardenas J.**

Scanner cérébral, définition et déroulement de l'examen. [Internet]. [Consulté le 31/10/2018]. Disponible sur (<http://www.doctissimo.fr>).

**19. Fohanno D, Houtteville J P, Phillipon J L.**

Contusion, attrition cérébrale, hématomes intracérébraux.  
Rev Prat. 1971, 21(8): 1207-1223p.

**20. Cissé A.**

Profil radiologique des accidents de la voie publique à propos de 300 cas au CHU Gabriel Toure. These Med Bamako FMPOS. 2005,124p, N°217.

**21. C Martini, R Domergue, et le groupe d'experts en médecine d'urgence du Sud-Est.** Les neurotraumatismes graves isolés. Prise en charge préhospitalière et au Sas d'urgence Annales Françaises d'Anesthésie et de Réanimation 1998 ; 17 : 1267-73.

**22. Ros SP.** Are Skull radiographs useful in the evaluation of asymptomatic infants following minor head injury Pediatremerg care 1992, 8 (6): 328-30p.

**23. ANAES** (Agence Nationale d'Accréditation et d'Evaluation en santé) Prise en charge des traumatisés crâniens graves à la phase précoce  
Recommandation pour la pratique clinique. Ann frAnesthRéanim 1999, 18 :1-172p.

**24. Cranshaw J, Hughes G, Clancy M.** Computerised tomography and acute traumatic head injury: time for change?  
J AccidEmerg Med 1996, 13: 80-5p.

**25. Wallace SA, Bennett J, Perez-Avila CA, Gulian RW.**

Head injuries in the accident and emergency department: are we using resources effectively.  
J AccidEmerg Med 1994, 11: 25-31p.

**26. The Brain Trauma Foundation.** Guidelines for the management of severe head injury. J Neurotrauma 1996, 13: 641-734p.

**27. Le Roux, Haglung MM, Newell DW, Grady MS, WinnHR.**

Intraventricular hemorrhage in blunt head trauma: analysis of 43 cases.

Neurosurgery 1992, 31 : 678-85p.

**28. Meyer CA, Mirvis SE, Thompson RK, Gutierrez MA.** Acute traumatic midbrain hemorrhage: experimental and clinical observations with CT. Radiology 1991, 179: 813-8p.

**29. Osborn AG.** Diagnosis of descending transtentorial herniation by cranial computed tomography. Radiology 1977, 123: 93-6p.

**30. Alimi Y, Di Mauro P, Tomachot L, Albanèse J, Martin C, Alliez B.** Bilateral dissection of the internal carotid artery at the base of the skull due to blunt trauma : incidence and severity. Ann Vase Surg 1998, 12: 557-65p.

**31. Eberhardt KEW, Hollenbach HP, Deimling M, Tomandl BF, Liuk WJ.** Cisternography: a new method for the diagnosis of CSF fistulae. EurRadiol 1997, 7 : 1485-1491p.

**32. Martin C.**

Evaluation à long terme des neuro-traumatisés graves traités par Thiopental à la réanimation de l'Hôpital Nord Marseille. Thèse Médecine Marseille 1999, 16-32p.

**33. ANAES (Agence Nationale d'Accréditation et d'Evaluation en santé)**

Prise en charge des traumatisés crâniens à la phase précoce Recommandation pour la pratique clinique 1998, 11 : 33-41p.

**34. ANAES (Agence Nationale d'Accréditation et d'Evaluation en santé)** Prise en charge des traumatisés crâniens grave à la phase précoce

Recommandation pour la pratique clinique. Ann frAnesthRéanim 1999, 18:1-172p.

**35. The Brain Trauma Foundation.** Guidelines for the management of severe head injury. J Neurotrauma 1996, 13: 641-734p.

**36. Hunt J, Hill D, Besser M, West R, Roncal S.** Outcome of patients with neurotrauma: the effect of a regionalized trauma system.

Aust N Z J Surg 1995, 65: 83-6p.

**37. Quinot JF.**

Prise en charge des traumatisés crâniens à l'Hôpital de Toulon. Thèse Médecine Toulon 1999, 122p.

**38. Gonzales T.**

Prise en charge d'un TC à la phase initiale : Protocole thérapeutique SAMU Régional de Marseille. *Reanimation* 2005; 14: S62–S215.

**39. The Brain Trauma Foundation.** Guidelines for the management of severe head injury. *J Neurotrauma* 1996, 13 : 641-734p.

**40. Trabold, Cerfon J. F, Levy F, Vigué B.** Traumatisme crânien grave isolés de l'adulte. *2001.18(1): 384-391p.*

**41. Hafida B.**

Prise en charge des traumatismes crânio-encéphaliques au service de neurochirurgie au CHU Mohammed VI de Marrakech. Thèse Med Mauritanie: 2010, n°55 :143p.

**42. Coulibaly M.L.**

Le traumatisé crânio-encéphalique au service d'anesthésie-réanimation de L'hôpital Nianankoro Fomba de Ségou. Thèse Med Bamako FMOS: 2012, n°232:124p.

**43. Cissé K.**

Apport de la tomodensitométrie dans le diagnostic des traumatismes crânio-encéphaliques à propos de 115 cas dans le service de radiologie et de l'imagerie médicale CHU Gabriel Touré. Thèse Med Bamako FMOS : 2013, n°198 :93p.

**44. Valery L Feigin, Theadom A, Barker-Collo S, Starkey NJ, McPherson K, Kahan M, Dowell A, Brown P, Parag V, Kydd R, Jones K, Jones A, Ameratunga S; BIONIC Study Group.** Incidence of traumatic brain injury in New Zealand: a population-based study. *Lancet Neurol* 2013, 12: 53-64p.

**45. Godlewki J, Freger P, Creissard P.**

Traumatismes crâniens de l'adulte : surveillance du traumatisé et indications neurochirurgicales d'urgences. *La revue du praticien*, 1958, 35 : 2257-2263p.

**46. Diakité M.S.**

Les lésions cérébrales scannographiques et la mortalité des patients traumatismes crâniens modérés et mineurs du CHU Gabriel Touré. Thèse Med Bamako FMOS : 2013:110p, N°110.



# ANNEXE

**Annexe :**

**Nom :** DIARRA

**Prénoms :** Amadou

**N° Tel :** 78505115

**Email :** amadoudiarra431@gmail.com

**Titre de la thèse :** Apport de la tomodensitométrie dans la prise en charge des traumatismes cranio-encéphaliques.

**Année de soutenance :** 2019

**Lieu de soutenance :** Bamako

**Pays d'origine :** Mali

**Lieu de dépôt :** Bibliothèque de la Faculté de Médecine et d'Odonto- stomatologie.

**Secteur d'intérêt :** Imagerie Médicale.

## **Résumé**

Apport de la tomodensitométrie dans la prise en charge des traumatismes crânio-encéphaliques au Service de Radiologie du CHME le Luxembourg.

## **Objectif**

- Préciser l'intérêt de la tomodensitométrie dans les traumatismes crânio-encéphaliques au service de Radiologie et de l'Imagerie Feu Pr Mahamadou Toure à l'Hôpital Mère Enfant le Luxembourg.

## **Méthode**

Il s'agissait d'une étude prospective dans le service d'Imagerie Médicale à l'Hôpital Mère Enfant le Luxembourg. Ont été retenus tous patient adressé au service de radiologie pour examen tomodensitométrique(TDM) dans un contexte de traumatisme crânien pendant la période de notre étude et ayant accepté d'y participer.

## **Résultats**

Nous avons colligés 340 cas de traumatisme crânio-encéphalique sur 3282 TDM cérébrale réalisées soit une fréquence hospitalière de 10,36 %. Nous avons noté une prédominance masculine avec un sex-ratio de 2H/1F. L'âge moyen de nos patients était de 22,14 ans. Les élèves et les étudiants constituaient la couche socio-professionnelle la plus touchée dans 44,4% et l'étiologie la plus fréquente était les accidents de la voie publique dans 83,8 % des cas. Les signes ou symptômes motivant la demande de l'examen TDM étaient dominés par les céphalées retrouvées dans 93,2% des cas. Le délai de réalisation du l'examen TDM était entre 2<sup>e</sup> et 6<sup>e</sup> après leur admission dans 50,9% des cas. Le résultat du scanner était normal dans 57, 1 % avec une prédominance des fractures osseuses (37, 6 %) suivies d'assez près par les œdèmes (35,3 %). Les lésions intracérébrales étaient dominées par les contusions oedmato- hémorragiques (6,5 %) et les lésions péri-cérébrales dominées par les hématomes extra dural et sous dural (3,5 %).

**Conclusion :** Les traumatismes crânio-encéphaliques à présent constitue une urgence fréquemment rencontrée dans le service d'imagerie avec un taux à 10,36%. Elles touchent plus les sujets jeunes surtout à l'âge scolaire (inférieur ou égal à 18 ans). Les accidents de la voie publique (AVP) en étaient la première cause avec une fréquence de 83,8%.

Le scanner permet une exploration plus approfondis et une meilleure description des lésions.

**Mots clés:** traumatisme crânio-encéphalique, TDM, Hôpital Mère Enfant le Luxembourg.

# Serment d'Hippocrate

-----0-----

En présence des Maîtres de cette faculté, de mes chers condisciples, devant l'effigie d'Hippocrate, je promets et je jure, au nom de l'Être suprême, d'être fidèle aux lois de l'honneur et de la probité dans l'exercice de la Médecine.

Je donnerai mes soins gratuits à l'indigent et n'exigerai jamais un salaire au-dessus de mon travail, je ne participerai à aucun partage clandestin d'honoraires.

Admis à l'intérieur des maisons, mes yeux ne verront ce qui s'y passe, ma langue taira les secrets qui me seront confiés et mon état ne servira pas à corrompre les mœurs, ni à favoriser le crime.

Je ne permettrai pas que des considérations de religion, de race, de parti ou de classe viennent s'interposer entre mon devoir et mon patient.

Je garderai le respect absolu de la vie humaine dès la conception. Même sous la menace, je n'admettrai pas de faire usage de mes Connaissances médicales contre les lois de l'humanité.

Respectueux et reconnaissant envers mes Maîtres, je rendrai à leurs enfants l'instruction que j'ai reçue de leurs pères.

Que les hommes m'accordent leur estime si je suis fidèle à mes promesses.

Que je sois couvert d'opprobre et méprisé de mes confrères si j'y manque !

Je Le Jure !