

Ministère de l'Enseignement
Supérieur et de la Recherche
Scientifique



UNIVERSITÉ DES SCIENCES, DES TECHNIQUES
ET DES TECHNOLOGIES DE BAMAKO



République du Mali
Un peuple Un But Une Foi

Faculté de Médecine et d'Odonto-Stomatologie

(FMOS)

Année universitaire : 2014-2015 Thèse N°/...../

**IMAGERIE DES MASSES KYSTIQUES ABDOMINO PELVIENNES
DE L'ENFANT (A PROPOS DE 40 CAS) DANS LE SERVICE DE
RADIOLOGIE ET D'IMAGERIE MEDICALE DU CENTRE
HOSPITALIER UNIVERSITAIRE GABRIEL TOURE**

THESE

Présentée et soutenue publiquement le...../...../2015 devant la Faculté de
Médecine et d'Odontostomatologie

Par :

M. COULIBALY Adama Mamadou

Pour obtenir le grade de Docteur en Médecine (DIPLOME D'ÉTAT)

Jury

Président : Pr. Mahamadou TOURE

Membre : Pr. Yacaria COULIBALY

Codirecteur : Dr. Mahamadou DIALLO

Directeur : Pr. Mamady KANE

Dédicace :

Je dédie ce travail à :

Mon père, feu Mamadou Coulibaly

Merci de m'avoir enseigné les vertus du travail bien fait, de l'amour de mon prochain et de la persévérance. Cher père je n'oublierai jamais tous les conseils que tu n'as jamais cessé de m'inculquer. Retrouve ici l'expression de tout mon amour. Que ton âme repose en paix, amen.

Ma mère, Feue Nana Bouare

Femme forte, courageuse, tu n'as ménagé aucun effort pour que tes enfants bénéficient de la meilleure éducation possible. Ce travail est le résultat de tes efforts constants, et tes bénédictions constantes. Chère mère je n'oublierai jamais tous les conseils que tu n'as jamais cessé de me dicter. Retrouve ici l'expression de tout mon amour. Que ton âme repose en paix, amen.

Remerciements :

A mes frères et sœurs : Tidiane Coulibaly, Yacouba Coulibaly, Arouna Coulibaly, Maimouna Coulibaly, feu Fatoumata Coulibaly, Mariam Coulibaly,

Chers frères et sœurs préservons l'unité et l'entraide qui ont toujours prévalu entre nous.

A la famille Dembélé, BOUARE, DIARRA, SANGARE, DOUMBIA à Niamakoro koko,

Papa, Mama ainsi qu'à toute la famille je dis merci pour tout le soutien moral et financier. Qu'Allah nous prête une longue vie accompagnée de santé et de bonheur.

A la famille Bouare à Niamakoro koko,

Vous m'aviez accueilli chaleureusement dans votre famille. Ma thèse fut une de vos préoccupations majeures. Recevez tout mon respect et ma reconnaissance.

A mon Tonton Enoc Dembélé,

Que Dieu le tout puissant te protège et t'accorde une longue vie couronnée de santé et de bonheur.

Mention spéciale à mes grands frères Alou Traore, Zana Coulibaly,

Merci pour votre soutien indéfectible. Ma thèse fut une de vos préoccupations majeures. Recevez tout mon respect et ma reconnaissance les plus sincères.

A mes amis et camarades de la FMOS : Adama M. Plea, Amadou L. Fofana, Bakoroba Ballo, Birahim Y. Gueye, Youba Kandako, Lassana Sanogo, Abdoul Rachid Ibrahim, Mamadou Gory, Mahamadou Sokona, Seydou Camara, Salif Konaté, Moussa S. Samaké, Mamadou Balam, Fatoumata Bomou, Djouma Kansaye, Aminata Nènè Konipo, Rokiatou Diarra, Aminata Dabo, Fatoumata M.B. Cissé, Chers amis et camarades, je n'ai pas de mots pour qualifier tous les bons moments et les difficultés que nous avons affronté ensemble. Tout simplement merci. Recevez ici toute ma gratitude.

A la grande famille RASERE,

Qui m'a accueilli comme un frère, saches que, je ne t'oublierai jamais. « LA PAROLE N'EST QUE LA PAROLE, LA PUISSANCE RESIDE DANS L'ACTION » « KUMA TE DOWERE KUMA KO BARIKA DE BE KEWA LE LA».

A tous mes maitres qui m'ont enseigné de l'école fondamentale jusqu'à la fin de mes études :

Retrouvez ici tout mon respect et toute ma reconnaissance.

A mes aînés, que je me priverai de citer les noms par souci de ne pas en oublier. Chers aînés votre soutien et vos conseils n'ont jamais fait défaut tout le long de notre cycle universitaire. Trouver ici l'expression de toute ma gratitude.

A mes amis d'enfance,

Adama Dembélé, Tidiane Doucoure, Chaka Sidibé, Bilali Cisse, Mamoutou Kane, Aboubacar Kane, Soungou Coulibaly, Binke Sylla, Mohamed L Traore, Abdoulaye Coulibaly dit More ka Fah, Aboubacar Sacko, Balla Kouyaté, Adama Coulibaly dit Bamana, Adama Coulibaly dit Adamani, Adama Diarra etc.....

Au personnel du Service de radiologie et d'imagerie médicale du CHU-GT,

Vous m'avez accueilli chaleureusement dans votre Service. Ma thèse fut une de vos préoccupations.

Une de vos qualités qui m'a beaucoup impressionné c'est votre unité. Que Dieu le tout puissant nous protège et nous accorde une longue vie couronnée de santé et de bonheur.

Recevez tout mon respect et toute ma reconnaissance pour le soutien sans faille que vous m'avez accordé.

Je n'oublierai jamais le temps qu'on a passé ensemble. Je prie le tout puissant Allah pour qu'il nous accorde une longue vie et une santé de fer afin de bien poursuivre nos activités quotidiennes.

A L'association des étudiants ressortissants de Ségou et sympathisant : AMERS, venu de la même région administrative nous nous sommes retrouvés ici à la FMPOS et avons toujours collaboré comme des frères.

Je suis fier d'être de Ségou, je prie Allah pour que l'entente et la solidarité puissent demeurer entre nous comme une famille.

Au REMAO : Réseau des étudiants en médecine de l'AFRIQUE de l'ouest.

Aux coordinations nationale du Mali et locale du CHU-GABRIEL TOURE.

A tous les pratiquants des arts martiaux et singulièrement au KUNG FU WUSHU (LUNG SUN CLUB) du point G à travers les grands maitres :

Moussa COULIBALY

Dr. SANGHO (CREDOS)

Madou KONARE (djatili)

Oumar SANOGO et Adama SANGARE ; Zoumana COULIBALY ; Aboubacar SANGHO mes promotionnels de la ceinture noire 2015.

A ma patrie le Mali,

Cher pays où j'ai vu le jour, tu m'as tous donné en commençant par l'enseignement, le droit d'avoir une nation à travers le monde etc.

Cher Mali, je prie Allah le tout puissant pour que nous puissions sortir de cette crise et retrouver l'unité de la nation.

Enfin à tous ceux qui ont, de près ou de loin, bien voulu participer à l'élaboration de ce travail,

Merci pour vos aides morales, financières et matérielles.

A notre maître et Président du Jury :

Professeur TOURE Mahamadou

- Maître de conférences à la FMOS ;
- Spécialiste en radiologie ;
- Coordinateur du projet de télé radiologie IKON ;
- Colonel-major des forces armées maliennes ;
- Chef de service de l'imagerie au CHUME

Malgré vos multiples occupations, vous nous avez fait l'honneur de présider ce jury.

Ceci témoigne de votre engagement à transmettre à la jeune génération l'immense savoir acquis au cours de votre brillante carrière, mais aussi de votre générosité.

En somme cher maître nous aimerions vous ressembler malgré le temps que cela prendra et demandons au Seigneur de vous garder longtemps pour l'Afrique en général et le Mali particulièrement.

Sachez que nous sommes très honoré de vous avoir comme Maître et de compter parmi les bénéficiaires de vos conseils si précieux.

A notre Maître et juge :

Pr. Yacaria COULIBALY

- Spécialiste en chirurgie pédiatrique au CHU Gabriel TOURE
- Maître de conférences à la FMOS
- Membre de la Société des Chirurgiens du Mali
- Membre de la Société des Chirurgiens pédiatres de l'Afrique francophone
- Chevalier de l'ordre de mérite en santé

Vous nous faites un grand honneur en acceptant de juger ce travail.

Votre exigence scientifique, votre disponibilité et votre abord facile font de vous un enseignant respecté et considéré.

Recevez cher Maître l'expression de notre profonde gratitude.

Que Dieu vous donne une longue vie afin que nous puissions continuer à bénéficier de vos enseignements.

A notre Maître et co-directeur :

Docteur Mahamadou DIALLO

- Maître-assistant en radiologie à la FMOS ;
- Médecin radiologue au CHU Gabriel Touré ;
- Chef de service de mammographie et radiologie du CHU G.T ;
- Expert en radioprotection et sûreté des sources de rayonnement ;
- Membre de la société française de radiologie.

Cher maître

Vous êtes sans doute un bon encadreur, rigoureux et très méthodique.

C'est un honneur pour nous de vous voir juger ce travail auquel vous-même avez participé.

Veillez accepter l'expression de notre sincère remerciement.

A notre Maître et directeur de thèse :

Le Professeur Mamady KANE

- Professeur titulaire en Radiologie ;
- Chef de service de Radiologie et Imagerie médicale du CHU

Gabriel Touré ;

- Coordinateur du CES de radiologie et d'imagerie médicale ;
- Secrétaire général du Syndicat National de la Santé, de l'Action

Sociale et de la Promotion de la Famille.

Cher maitre, ce travail est le vôtre.

Vous nous avez fait un immense honneur en nous confiant ce travail original tout en mesurant l'ampleur des difficultés.

Malgré vos multiples occupations vous nous avez ouvert grandement vos portes ce qui a donné à ce travail toute sa valeur.

Votre dévouement pour la formation continue des étudiants est sans limite.

J'ai découvert en vous un homme rigoureux au sens de responsabilité élevé.

Veillez agréer l'expression de notre profonde gratitude.

Liste des abréviations :

LES ABREVIATIONS :

- FMOS : Facultés de Médecine et Odontostomatologie
- **CHU-GT-BKO** : Centre Hospitalier universitaire Gabriel Toure de Bamako
- **K R** : kyste rénal
- **TDM** : Tomodensitométrie
- **IRM** : Imagerie par résonance magnétique
- **DKVBP** : Dilatation kystique des voies biliaires principales
- **VBIH** : Voies biliaires intra hépatique
- **VBP** : Voies biliaires principales
- **CPRM** : Cholangiopancreatographie
- **HASTE** : Half-fourier single shot turbo spin-echo
- **VBEH** : Voies biliaires extra hépatiques
- **PKRAD** : Polykystose rénale autosomale dominante
- **ENI** : Ecole nationale des ingénieurs
- **KF-VB** : kyste du foie et des voies biliaires
- **L K** : lymphangiome kystique
- **K M** : kyste méésentérique
- **FKP** : faux kyste du pancréas
- **T S** : tératome sacroccygien

PLAN	Page
INTRODUCTION	1
1. Objectif Général.....	2
2. Objectifs Spécifiques.....	2
I. GÉNÉRALITÉS.....	3
1. Définitions et intérêt.....	3
2. Rappels anatomiques.....	3-8
3. Clinique.....	8
4. Moyens d'imagerie.....	8
4.1. Techniques d'imagerie.....	8-9
4.2. Radio-anatomie.....	9-10
5. Etiologie des masses kystiques.....	10-19
II. MÉTHODOLOGIE	20-21
III. RESULTATS.....	22-27
IV. COMMENTAIRES ET DISCUSSION.....	28-30
CONCLUSION ET RECOMMANDATIONS.....	38-39
RÉFÉRENCES BIBLIOGRAPHIQUES.....	40-43

INTRODUCTION

Les masses kystiques abdomino-pelviennes se définissent comme des cavités néoformées possédant un revêtement propre, formées dans des organes ou tissus localisés au niveau de la région abdomino-pelvienne. Chez l'enfant elles regroupent de multiples entités, variées par leur expression clinique, leur prise en charge thérapeutique et leur retentissement fonctionnel [16].

Elles incluent le kyste du cholédoque; la duplication digestive, le lymphangiome kystique, le kyste hépatique, le kyste de l'ovaire, le kyste du rein et autres kystes du mésentère etc. C'est une situation clinique fréquente, la démarche diagnostique fait appel à la clinique mais surtout aux examens d'imagerie. Si l'examen clinique peut dans certains cas mettre le syndrome de masse en évidence, c'est l'échographie qui permet de préciser sa nature kystique.

Les masses kystiques peuvent être intra péritonéale ou retro péritonéale.

Plusieurs travaux dans le monde ont été consacrés à l'imagerie des masses kystiques abdomino-pelviennes de l'enfant.

En Afrique des études ont été réalisés :

NOUBEG [8] dans l'étude de l'exploration des masses pelviennes de l'enfant sur une série de 57 patients a retrouvé 49,1 % de kystes ovariens non tumoraux ;

Au Maroc Lakhssassi [17] dans une étude épidémiologique, clinique et étiologique des masses abdomino-pelviennes de l'enfant (à propos de 100 cas) a trouvé 10,5% de masse rénale d'allure liquidienne, 0,9% de kyste hydatique du rein, 0,9% d'abcès du rein, 0,9% de lymphangiome kystique du mésentère ;

Au Mali Sangaré et al dans une étude consacrée aux masses abdominales de l'enfant à l'hôpital Gabriel Toure (à propos de 15 cas) ont trouvé 5 cas d'hydronéphrose (soit 0,33%) et un kyste rénal.

Au Mali aucune étude spécifique n'a porté sur l'imagerie des masses kystiques abdomino-pelviennes de l'enfant .C'est pourquoi nous nous proposons de mener cette étude dans le service de radiologie et d'imagerie médicale du centre Hospitalier Universitaire du Gabriel Toure BAMAKO (C.H.U-GT -BKO), avec comme objectifs :

Objectifs

1. Objectif général :

- Etudier les masses kystiques abdomino-pelviennes de l'enfant de 0 à 15 ans au service de radiologie et d'imagerie médicale de l'hôpital Gabriel Touré.

2. Objectif spécifique:

- Déterminer les aspects épidémiologiques et radiologiques des masses abdomino-pelviennes dans notre pratique.
- Préciser les principales étiologies retrouvées.

I. GÉNÉRALITÉS :

1. Définition et Intérêt :

La définition de masses kystiques est macroscopique et histologique. Elles désignent des cavités néoformées possédant un revêtement propre, formées dans des organes ou tissus localisés au niveau de la région abdomino-pelvienne.

Notre étude a pour but de préciser l'apport de l'imagerie, notamment de l'échographie et de la TDM dans l'approche diagnostique des masses kystiques abdomino-pelviennes de l'enfant dans le service de radiologie et d'imagerie du C.H.U-GT (BAMAKO).

2. Rappels anatomiques:

La cavité abdomino-pelvienne est la région située en dessous du thorax et occupant toute la partie sous diaphragmatique du tronc, elle contient la plus grande partie de l'appareil digestif et de l'appareil uro-génital. Elle est composée de trois compartiments : la cavité péritonéale, la loge retro péritonéale, l'espace pelvis-sous péritonéal. [16]

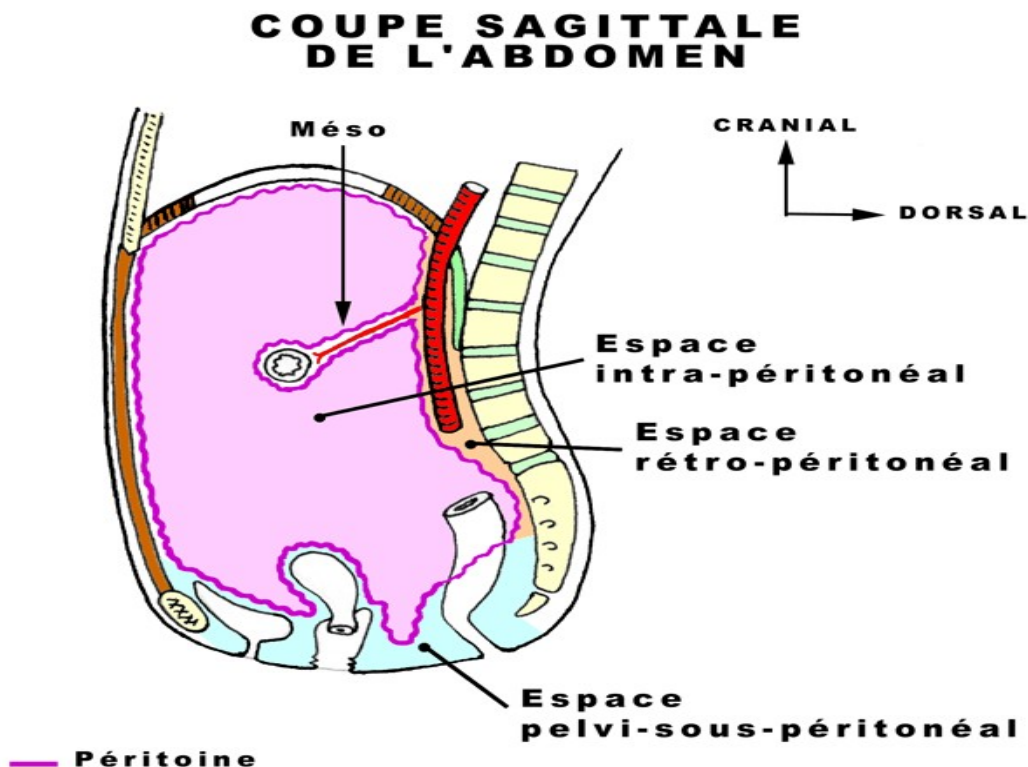


Figure I - Coupe sagittale de l'abdomen [15].

2.1 Parois de l'abdomen [28]

Ses parois en grande partie musculaire, sont fixées sur un squelette osseux représenté:

- Tout en haut par le rebord costal inférieur,
- Plus bas par une tige osseuse souple située en arrière et formée par le segment lombaire de la colonne vertébrale,
- Encore plus bas par la ceinture pelvienne.

Un ensemble de formations musculaires plus ou moins complexes complète ce cadre osseux et le transforme en une cavité presque entièrement close. Ces différents muscles sont disposés de plusieurs manières. Nous distinguons :

❖ En arrière :

- A la face postérieure du rachis : les muscles spinaux,
- Sur les faces antérolatérales du rachis, le muscle psoas qui descend vers la racine de la cuisse et le muscle carré des lombes.

❖ Latéralement, les trois muscles larges de l'abdomen, grand oblique, petit oblique et transverse.

❖ En avant, les muscles grands droits.

❖ En haut , le diaphragme qui forme une cloison concave en bas et qui sépare la cavité abdomino-pelvienne du thorax.

❖ En bas, le plancher de la cavité qui comprend deux étages :

- Un étage supérieur ou fosse iliaque interne formée par le muscle iliaque en dehors, le psoas en dedans.
- Un étage inférieur situé au fond de l'entonnoir pelvien et formé par les muscles releveurs de l'anus étendus transversalement depuis la paroi osseuse du bassin jusque sur la partie inférieure des viscères digestifs et génito-urinaires. Ils constituent un véritable diaphragme pelvien séparant la cavité abdomino- pelvienne de la région du périnée situé au-dessous.

2.2 Cavité péritonéale [12] : Elle est répartie en deux étages :

2.2.1 L'étage sus méso colique:

2.2.1.1 L'estomac : L'estomac est une vaste poche musculeuse qui constitue le segment initial du tube digestif sous-diaphragmatique. Il fait suite à la portion très courte de l'œsophage abdominal, il est l'organe essentiel de la loge phrénique gauche comprise entre :

- En haut: le diaphragme et le lobe gauche de foie.

- En bas: le colon transverse et son méso.

- En dedans: la région cœliaque de Luschka.

2.2.1.2 Le duodénum et le pancréas: Profondément situés contre le plan pariétal postérieur de la partie moyenne de la cavité abdominale, le duodénum et le pancréas sont deux organes étroitement solidaires puisqu'à leur communauté de situation et de rapports s'ajoutent une véritable relation de continuité, les canaux pancréatiques s'abouchant dans le deuxième duodénum, des connexions intimes avec la voie biliaire principale.

2.2.1.3 Le foie et les voies biliaires :La plus importante des glandes annexes du tube digestif, doué de fonctions métaboliques complexes indispensables à la vie, le foie est un organe volumineux situé à la partie supérieure et droite de la cavité abdominale dans l'étage sus méso colique, sous la coupole diaphragmatique droite.

Une de ses principales particularités est sa vascularisation très riche, à la fois artérielle par l'intermédiaire des artères hépatiques, et veineuse par l'intermédiaire de la veine porte qui lui apporte tout le sang veineux issu du tube digestif.

Le foie contient en outre un réseau de capillaires veineux interposés entre les branches de la veine porte et la veine cave inférieure ou système porte hépatique. Il possède, de plus, son propre appareil excréteur formé par les canaux biliaires donnant naissance aux voies biliaires extra-hépatiques par l'intermédiaire desquelles la bile se déverse dans le duodénum.

2.2.1.4 La rate : C'est un organe lymphoïde en étroite connexion avec le système porte, profondément située dans l'étage sus méso colique de l'abdomen, au-dessous de la coupole diaphragmatique gauche, en arrière et en dehors de l'estomac, en avant du rein gauche, au-dessous de l'angle colique gauche, dans une loge péritonéale, la loge splénique.

Entièrement masquée par la partie inférieure du gril Costal, c'est un organe à la fois thoracique et abdominal, dont la fragilité explique la fréquence des lésions traumatiques.

2.2.2 Etage sous méso colique:

3.2.2.1 Le grand épiploon : Formé par le cul de sac inférieur de méso gastre postérieur, le grand épiploon, unit la grande courbure au colon transverse et retombe comme un tablier devant les anses grêles.

2.2.2.2 Les anses grêles: Portion mobile de l'intestin grêle, les anses font suite à la portion fixe, le duodénum. Le grêle est formé par le jéjunum et l'iléon.

2.2.2.3 Le colon : Le colon est la portion de gros intestin qui fait suite à l'intestin grêle, et s'étend de l'angle iléo caecale au rectum. Il se distingue des anses grêles par son calibre, sa fixité partielle, et sa situation en cadre autour de l'étage sous méso colique. Il se comprend deux parties : le côté droit (Colon droit) et le cote gauche (Colon gauche).

Le colon droit s'étend de la terminaison de l'iléon à la moitié de colon transverse, et le colon gauche s'étend de la moitié de transverse au rectum.

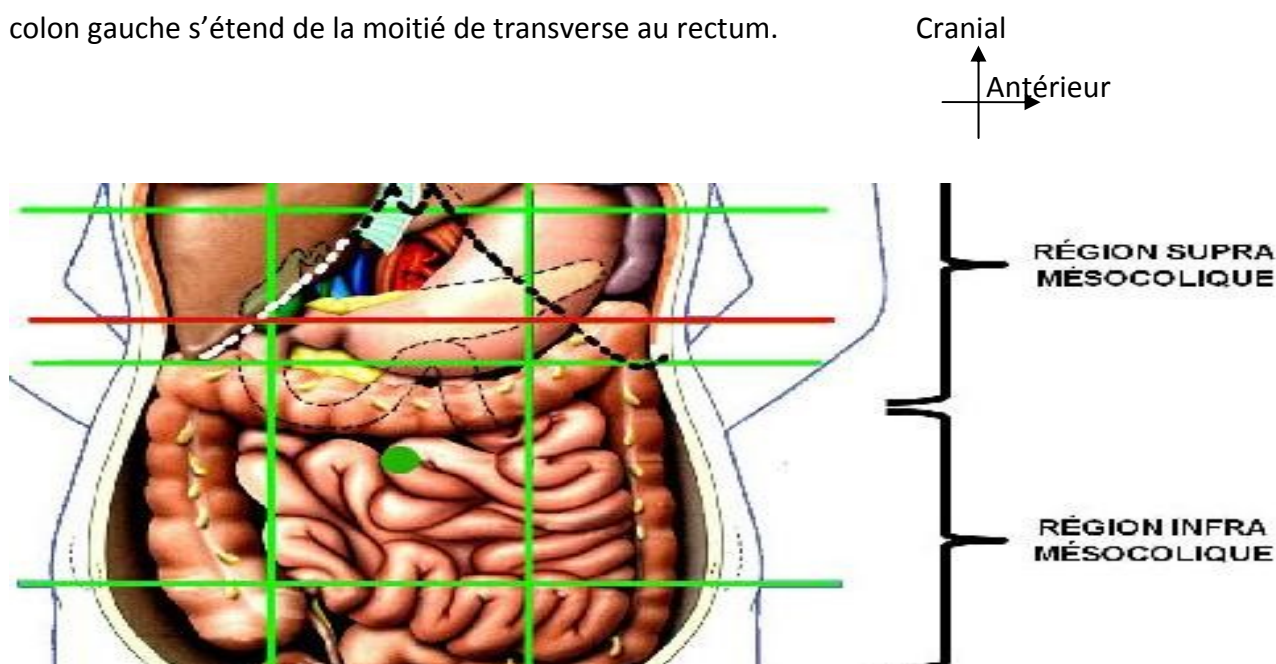


Figure II- Coupe frontale de la cavité péritonéale montrant les deux étages, sus et sous méso coliques (anatomie topographique viscérale DR GUY DUPIELLET) [15].

2.3 -La région rétro péritonéale : [28]

2.3.1-La région rétro péritonéale médiane :

Elle est située devant le rachis lombaire et constitue une importante voie de passage pour :

- L'aorte abdominale.
- La veine cave inférieure dans sa portion sous diaphragmatique.
- L'axe lymphatique : Situé essentiellement autour de l'aorte abdominale et de la veine cave inférieure. Il collecte non seulement les lymphatiques des viscères abdominaux,

mais aussi une partie des lymphatiques de la paroi abdominale et des viscères pelviens. Il comprend: les ganglions para aortiques, les troncs lymphatiques et le canal thoracique.

- Le système nerveux végétatif: avec les gros vaisseaux rétro péritonéaux descendent de très nombreux nerfs végétatifs destinés à la portion sous diaphragmatique du corps :

- Les uns longent les faces latérales du rachis lombaire, et forment la chaîne sympathique lombaire.

- Les autres plus complexes s'organisent en lacis nerveux pré-aortiques. Ils dépendent du plexus solaire.

2.3.2- La région rétro péritonéale latérale:

Elle est située immédiatement en dehors de la région pré vertébrale de gros vaisseaux, entre le PPP en avant et les muscles de la paroi lombo-iliaque en arrière.

La région rétro péritonéale latérale contient essentiellement les reins et leurs pédicules. Les glandes surrénales, les uretères, la deuxième portion duodénale et le pancréas.

Cette région peut être divisée en trois compartiments :

- L'espace para rénal antérieur: S'étendant entre le PPP et le fascia péri rénal antérieur. Il comprend le pancréas et les segments rétro péritonéaux du tube digestif (duodénum, colons ascendant et descendant).

- L'espace péri rénal : Contenant de chaque côté les reins, les glandes surrénales, la partie proximale des voies excrétrices urinaires, une partie des vaisseaux rénaux ainsi qu'une quantité variable de graisse. Cette loge est fermée en avant par le fascia rénal antérieur ou fascia de Gerota et en arrière par le fascia rénal postérieur ou fascia de Zuckerkandl. Vers le bas, la loge péri rénale se rétrécit progressivement et les deux feuillets ne présentent qu'une fusion très lâche. Cela explique la présence d'une ouverture inférieure de ce compartiment et sa communication avec la fosse iliaque.

- L'espace para rénal postérieur: limité en avant par le fascia de Zuckerkandl et en arrière par le fascia transversales. Cet espace ne contient que de la graisse. Il se poursuit latéralement et en avant par la graisse sous péritonéale. Les compartiments para-rénaux postérieur et antérieur communiquent au niveau des crêtes iliaques, en dessous des loges rénales.

2.4 La région sous-péritonéale :

Elle est cloisonnée par une série de formations fibreuses et vasculaires qui réalisent :

- L'espace pelvis-viscéral en dehors,

- Au milieu, trois loges qui sont d'arrière en avant,
- La loge rectale,
- La loge génitale,
- La loge vésicale.

2.4.1- L'espace pelvis-viscéral sous péritonéal: Il est compris entre la paroi pelvienne et les viscères pelviens. Cet espace peut être décomposé en quatre portions:

- Deux latérales, surplombées par le rebord supérieur du pelvis et les vaisseaux iliaques;
- Une postérieure, rétro rectale comprenant l'artère sacrée moyenne avec le plexus hypogastrique ;
- Un antérieur pré vésical.

2.4.2- La loge rectale: Elle est occupée par le segment pelvien du rectum et ses éléments vasculo-nerveux.

2.4.3-La loge génitale: Elle est occupée par les différents organes qui suivent:

- La prostate, les déférents et les vésicules séminales chez l'homme.
- L'utérus, ses annexes et une majeure partie du vagin chez la femme.

L'espace rétro péritonéale est un espace complaisant, comblé par un tissu conjonctif dont la connaissance est capitale car c'est à partir de celui-ci que prennent naissance la plupart des différentes tumeurs rétro péritonéales primitives.

2.4.4-La loge vésicale: Contient la vessie avec ses pédicules vasculo-nerveux et la portion terminale des uretères.

3. Clinique :

Elles sont très variables selon la nature et l'étiologie de la masse. Mais la manifestation clinique la plus fréquente est la distension abdominale, qui est retrouvée, la douleur abdominale, l'altération de l'état général, la fièvre, les vomissements, la constipation, la diarrhée, l'hématurie et l'exophtalmie, l'ictère, une lourdeur du membre inférieur, et les métrorragies. [15]

4. Moyens d'imagerie :

4.1. Techniques d'imagerie : Nous distinguons plusieurs catégories :

-**L'ASP :** Sur le cliché de face, les masses de volume important sont visualisées sous forme d'opacité régulière, donnant l'aspect d'un vide radiologique ou de grisaille, cette opacité peut refouler les clartés digestives. Elle peut montrer la présence d'air dans une cavité

anormale en cas d'une duplication digestive dans sa forme communicante, ou la présence des ossifications (dents...) au sein d'une opacité évoquant un tératome. [16]

-L'échographie : confirme la nature kystique de la masse ; elle est réalisée à l'aide d'une sonde 3,5 Mhz et systématiquement complétée par l'examen à l'aide d'une sonde de 5 ou 7,5 Mhz pour étudier notamment les parties les plus superficielles. Elle peut être complétée par un examen en mode Doppler pulsé ou mode Doppler couleur des vaisseaux.

Pour la sphère pelvienne, l'échographie permet une étude de l'ensemble de la cavité pelvienne par la voie sus pubienne, vessie pleine. [19]

-La Tomodensitométrie(TDM) : marqué le tube digestif par un opacifiant dilué en demandant au patient, environ une demi-heure avant l'examen, de boire plusieurs verres de produit.

Un scanner abdominal comporte initialement des coupes sans injection et une acquisition après injection. Les coupes réalisées sont axiales avec une épaisseur de 5 à 10 mm. Chaque point de l'image a une résolution d'environ 0,5mm.

-L'Imagerie par résonance magnétique (IRM) : L'examen comporte surtout des coupes axiales, de 10 mm d'épaisseur, avec une pondération "T1" et une pondération "T2" (c'est à dire des paramètres d'acquisition différents qui donnent des contrastes opposés pour la plupart des tissus).

Le diagnostic dépend largement de l'imagerie. Cependant l'échographie est l'examen de choix et de première intention, et parfois la seule suffisante au diagnostic particulièrement dans l'exploration des organes pelviens de l'enfant. L'indication des autres examens tels que la TDM et l'IRM dépend des résultats de l'échographie, clinique, biologie et de l'extension des lésions.

En pédiatrie, la radioprotection est obligatoire. Cependant le choix de la technique complémentaire dépend de la radioprotection, de l'accessibilité et du type de lésion à explorer.

4.2. Radio-anatomie :

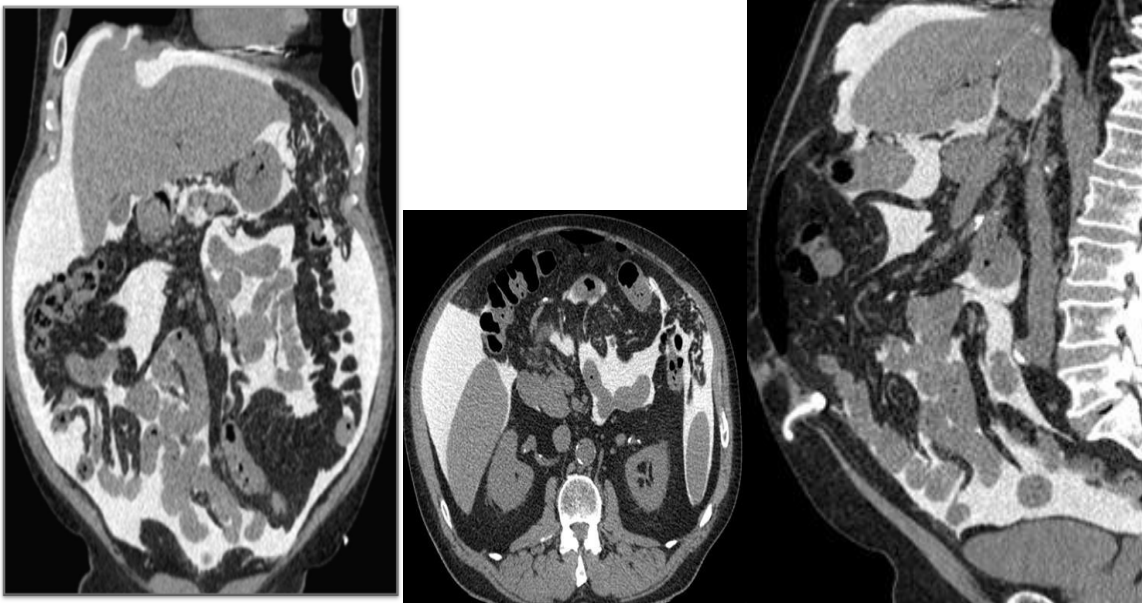
La cavité péritonéale est composée :

✚ D'une région principale, la grande cavité

La grande cavité contient :

- Le compartiment supramesocolique :
 - espace sous phrénique
 - espace sous hépatique

- Le compartiment inframésocolique :
 - espace infra colique
 - gouttière para colique
- Le pelvis (recéssus) :
 - compartiment antérieur
 - compartiment postérieur
- ✚ D'un diverticulum, la petite cavité (bourse omentale)
La petite cavité contient :
 - La poche retro-gastrique
 - Le vestibule [13]



Coupe frontale

coupe axiale

coupe sagittale

Figure VII- La grande cavité [13]

5. Etiologie des masses kystiques :

Nous distinguons plusieurs types d'étiologies kystiques reparties en rétro péritonéales, intra péritonéales, sous péritonéales.

5.1. Masses kystiques rétro péritonéales : [26]

5.1.2. Kystes rénaux :

5.1.2.1. Dysplasie rénale:

Elle se définit par un arrêt du développement embryonnaire anormal du métanéphros. Deux entités distinctes sont décrites: La dysplasie multi kystique et la dysplasie kystique obstructive.

5.1.2.1.1. La dysplasie multi kystique : l'affection est habituellement unilatérale avec des préférences pour le rein gauche. L'atteinte bilatérale est incompatible avec la vie. Son incidence est élevée et peut atteindre 1/4300 naissances vivantes.

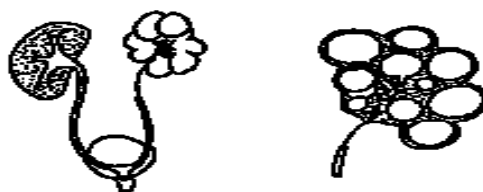

Figure IX- Schémas de la dysplasie multi kystique

5.1.2.1.2. La dysplasie kystique obstructive : est fréquemment associée à la persistance de la valve urétérale une urétérocèle ou une atrésie urétérale. [28]

5.1.2.2. La polykystose rénale:

Est une maladie héréditaire qui se caractérise par la présence de nombreux kystes au niveau du rein. Elle est très souvent bilatérale.

On distingue: La polykystose autosomique récessive, polykystose autosomique dominante et la maladie des kystes glomérulaires.

5.1.2.2.1. La polykystose autosomique récessive touche 1/6000-14000 enfants. Elle est transmise selon le mode autosomique récessif et touche le rein, le foie ou les deux en même temps. Elle se caractérise par une dilatation des tubes collecteurs, une fibrose hépatique congénitale et la présence de canaux biliaires multiples et dilatés [7].

5.1.2.2.2. La polykystose autosomique dominante affectant 0,1 à 0,3% de la population. Elle se caractérise par des dilatations kystiques multiples de taille variable et touche à la fois les tubes collecteurs et les néphrons. Elle est responsable d'une néphromégalie.

5.1.2.3. Diverticule pré- caliciel ou kyste pyélogénique : c'est une cavité parenchymateuse remplie d'urine et bordée par un épithélium transitionnel qui communique avec le fornix ou avec la tige d'un calice normal par un canal étroit. Il siège habituellement au pôle supérieur du rein. Il est le plus souvent unique que multiple [28].

Tableau : I- Classification TDM des masses kystiques du rein d'après Bosniak (1986)

Densité hydrique (< 20 UH) [25]

Classification de Bosniak				
Stade	Paroi du kyste	Cloisons	Calcifications	Rehaussement
I	Fine et régulière	Non	Non	Non
II	Epaississement régulier	Quelques une fines	Lisses et fines	Non
IIF	Epaississement régulier	Multiples, épaissements réguliers et fins	Nodulaires, épaisses	Non
III	Epaississement irrégulier	Mesurable et irrégulière	Nodulaires, Epaisses, irrégulières	oui
IV	Epaississement important et irrégulier	Très épaisses et irrégulières	Nodulaires, Epaisses, irrégulières	Oui, tissu et kyste
F pour follow-up : à surveiller. Un diamètre supérieur à 3 cm entraîne le passage en IIF				

5.1.3. Kystes extrarénaux :

5.1.3.1. Hématome surrénalien : Se traduit par une hémorragie locale dont l'étiologie est inconnue (ischémie par embolie ou par hypo débit ? anomalie vasculaire ? tumeur associée ?). Parfois, il est secondaire à l'extension d'une thrombose de la veine rénale gauche dans la veine surrénalienne. Il se traduit par l'apparition d'une masse sus-rénale, respectant le parenchyme rénal, dont l'écho structure peut être échogène plus ou moins hétérogène à la phase initiale, mais qui deviendra anéchogène [31].

5.2. Masses kystiques intra péritonéales [26] :

5.2. 1. Kystes extra hépatiques :

5.2.1.1. Kyste du cholédoque : C'est une entité rare. Sa fréquence est de 1/150000 plus fréquente en Asie et dans le sexe féminin. Elle est identifiable par les différents examens

- Echographie abdominale: Examen de choix initial : Elle permet de mettre en évidence la dilatation kystique des voies biliaires principales (DKVBP) sous forme d'une structure anéchogène, arrondie ou fusiforme au niveau du port hépatique, indépendante de la vésicule biliaire et semble être en communication avec un canal hépatique commun dilaté ou avec les voies biliaires intra hépatiques (VBIH).

- Préciser la taille et la morphologie du kyste, l'état de la vésicule biliaire et des VBIH et l'existence de lithiases biliaires ou intra kystiques

- TDM: n'est pas plus performante que l'échographie. Elle permet d'étudier en particulier la partie distale de la VBP qui peut être cachée par le gaz digestif à l'échographie.

- La cholangiopancréatographie par résonance magnétique (CPRM) : examen récent non invasif ne nécessitant aucune injection.

Elle utilise des acquisitions en écho de spin rapide T2 ou HASTE (half-fourier single shot turbo spin-écho): Poser le diagnostic, faire le bilan anatomique complet de la dilatation kystique, Rechercher une anomalie de la jonction biliopancréatique et des calculs intra kystiques.

Les limites de cet examen sont la partie terminale du cholédoque et le canal cystique.

Tableau : II-Les différentes Classifications du kyste extra hépatique selon Todani [5]

TYPES	CARACTERES
Type I:	Dilatation congénitale de la voie biliaire principale.
Type Ia:	Dilatation de l'ensemble de la VBP respectant la convergence biliaire.
Type Ib:	Dilatation segmentaire de la VBP.
Type Ic:	Dilatation diffuse de l'ensemble des voies biliaires extra hépatiques.
Type II :	Correspond à un diverticule de la voie biliaire principale.
Type III :	Correspond à une cholédococèle.
Type IV: Il existe deux sous types	
Type IVa :	Dilatations kystiques des VBH souvent péri hilaires et des voies biliaires extra hépatiques(VBEH).
Type IVb :	Dilatations kystiques multiples des VBEH avec présence possible d'une cholédococèle.
Type V :	Correspond à la maladie de Caroli

5.2.1.2. Kyste du pancréas : Les tumeurs kystiques du pancréas étaient considérées comme rares et leur diagnostic en imagerie était dominé par leur distinction des pseudos kystes post nécrotiques et retentionnels.

Nous distinguons plusieurs types : les tumeurs intracanalaires papillaires et mucineuses, les tumeurs kystiques mucineuses et les cystadenomessereux. Ils représentent 90% de l'ensemble des tumeurs kystiques du pancréas.

- **Tumeurs kystiques séreuses**

Cystadénomes séreux,

Variante oligokystique (macro kystique) du Cystadénome séreux,

Cystadénocarcinome séreux (exceptionnel).

- **Tumeurs kystiques mucineuses,**

Cystadénome mucineux,

Cystadénome mucineux avec dysplasie modérée,

Cystadéno carcinome mucineux,

Non infiltrant,

Infiltrant.

- **Tumeurs mucineuses papillaires intraductales**

Adénome mucineux papillaire intraductales,

TIPMP avec dysplasie modérée,

Carcinome mucineux papillaire intraductal,

Non infiltrant,

Infiltrant.

- **Tumeur solide pseudopapillaire**

- **Tumeurs pancréatiques solides kystisées :**

Adénocarcinome ductal kystisé Cystadenocarcinome à cellules acineuses,

Tumeurs endocrines kystisées (insulinome, gastrinome, glucagonome, etc.),

Métastases pancréatiques kystisées,

Tératome kystique mature (kyste dermoïde),

Tumeurs mésenchymateuses kystiques (schwannome), paragangliome,

- **Tumeurs kystiques rares**

Hamartome kystique,

Kyste entérogène,

Kyste endométriosique,

Hémangiome, lymphangiome,

- **Kystes pancréatiques non néoplasiques**

Kystes épithéliaux vrais (et kystes associés à la maladie de Von Hippel-Lindau, à la polykystose rénale héréditaire autosomique dominante, à la fibrose kystique du pancréas ou mucoviscidose),

Kystes retentionnels Kystes mucineux non néoplasiques, mucocèle,

Kystes lympho-épithéliaux. [6]

5.2.1.3. Lymphangiome kystique :

Ce sont des malformations congénitales bénignes très rares du système lymphatique qui représentent 5% des tumeurs bénignes de l'enfant.

Cette affection, de pathogénie mal élucidée, est généralement considérée comme une malformation dans laquelle existe une anomalie de connexion entre les vaisseaux lymphatiques et les sacs lymphatiques primitifs. Il en résulte une exclusion d'un bourgeon.

La topographie de ces malformations est dominée par la localisation cervicale : 75% des cas, et axillaire : 20% des cas.

Le lymphangiome kystique peut par ailleurs siéger rarement dans d'autres sites tels que le médiastin, l'abdomen ou le pelvis .Dans la littérature, la localisation abdominale et la localisation pelvienne ont été souvent confondues [17].

5.2.1.4. Duplication digestive :

Ce sont des malformations rares, elles représentent moins de 0,2% des malformations de l'enfant [27]. Elles sont tubulaires ou kystiques et siègent sur un segment du tube digestif, de la cavité buccale à l'anus. Elles comportent une paroi à double tunique musculaire tapissée d'une muqueuse de type digestif souvent ectopique (gastrique, pancréatique). Elles peuvent être communicantes ou non avec la lumière intestinale [18]. Ces duplications sont diagnostiquées le plus souvent avant l'âge de 1 an, mais peuvent rester asymptomatiques et ne se révéler qu'à l'âge adulte. Nous rapportons l'observation d'un adolescent qui a présenté une duplication iléale kystique qui s'est manifesté par une perforation. [10]

5.2.1.5. Abscess splénique : L'abcès splénique est une suppuration collectée dans la rate, secondaire à une infection intrinsèque de celle-ci ou par voie hématogène ou par infection de contiguïté. Sa particularité réside dans sa rareté et sa gravité du fait de ses complications et des risques d'infections foudroyantes favorisées par la splénectomie totale. Sous nos cieux, son traitement est le plus souvent radical malgré les actuelles vellités conservatrices [21].

5.2.2. Kystes intra hépatiques :

5.2.2.1. Kystes hépatiques :

Les kystes simples hépatiques sont fréquents avec une prévalence évaluée par échographie de 2.5 à 3.8 %. Cette prévalence augmente avec l'âge, le sex ratio est de 3 femmes pour 2 hommes. Dans la majorité des cas, les kystes sont asymptomatiques, seul les volumineux kystes ou les kystes compliqués peuvent s'exprimer cliniquement par des douleurs

abdominales ou par un syndrome de masse épigastrique ou de l'hypochondre droit .Le diagnostic est affirmé par l'échographie dont les critères sont : une image ronde ou ovale avec un contenu anéchogène et un contour net, sans paroi, et avec un renforcement postérieure. Il n'existe jamais de cloisons, d'images endokystiques ou de calcifications.

La tomodensitométrie ou l'IRM n'apporte pas de renseignements diagnostiques ajoutés.

Les complications sont très rares et ne concernent en pratique que les volumineux kystes de 8-10 cm. Il s'agit essentiellement d'hémorragie intra kystique, de compression d'organe de voisinage, de rupture, et d'infection [24].

5.2.2.2. Polykystose hépatique :

La polykystose hépatique est définie par la présence de plus de trois kystes au sein du parenchyme hépatique .Il s'agit d'une affection rare dont la prévalence est de 0.08% à 0.53% sur des séries autopsies. Elle est le plus fréquemment associée à la polykystose rénale auto somale dominante (PKRAD). Dans cette pathologie les kystes hépatiques se rencontrent dans 50 à 60% des cas et ce d'autant plus fréquemment qu'il s'agit d'une femme, dans la quatrième décennie de sa vie, ayant une insuffisance rénale sévère .Plus rarement il existe des formes familiales de polykystose hépatique, sans kyste rénal associé, transmises sur un mode autosomal dominant .Enfin quelques rares cas sporadiques de polykystose hépatique isolée ont été décrits.

Elle est le plus fréquemment asymptomatique 10 à 15 % des patients se plaignent de douleurs abdominales, de dyspepsie, d'augmentation de volume de l'abdomen liés à l'augmentation du volume hépatique .Le diagnostic morphologique est réalisé par l'échographie. L'IRM n'est d'aucun intérêt dans les formes non compliquées.

L'échographie et/ou la TDM explorent aussi le rein, à la recherche de kystes. L'atteinte rénale représente en effet toute la sévérité et le pronostic de cette maladie. [24]

5.2.2.3. Abcès du foie : survient chez l'enfant dans un contexte de septicémie et/ou de déficit immunitaire (granulomatose septique, chimiothérapie). Le germe en cause est le plus souvent le staphylocoque doré. L'échographie montre l'aspect unique ou multiple, mal limité, hypoéchogène de la lésion et permet de réaliser une ponction-drainage. [22]

5.2.2.4. Hamartomes : Toute tumeur bénigne développée aux dépens d'une structure normalement présente au niveau d'un organe est un hamartome.

De structure kystique, elles sont de plus en plus souvent dépistées en prénatal au niveau du foie et de la rate. Le plus souvent totalement asymptomatiques .La surveillance

échographique seule peut suffire, sinon le traitement consiste en une exérèse ou mieux en une résection simple du dôme saillant de la masse s'il affleure. Au niveau de la rate, la position centrale du kyste et ses rapports vasculaires doivent plutôt conduire à la surveillance et à l'abstention chez le jeune enfant.

5.2.2.5. Kystes biliaire :

Contrairement à l'adulte, il est rare chez l'enfant; se présente sous forme d'une lésion unique de grande taille. Les différents examens permettant de le détecter sont : l'échographie, le scanner et l'IRM.

5.2.2.6. Kyste hydatique :

Ce sont des parasitoses bénignes liées au développement de la forme larvaire d'Echinococcus granulosus. On le rencontre principalement dans les pays d'élevage du mouton, hôte intermédiaire privilégié. L'homme est un hôte intermédiaire accidentel, ils peuvent se développer dans tout l'organisme en particulier dans la cavité abdominale au niveau du foie, de la rate et au contact du mésentère. La biologie, les tests parasitaires, l'imagerie conduiront au diagnostic. En France, le chien est le seul hôte définitif impliqué.

La répartition selon l'origine de l'infestation est la suivante : Afrique du nord 58%, France 27% (principaux foyers en Corse, Provence, Gard et Pyrénées-Atlantiques), Espagne et Italie 11%, pourtour méditerranéen 2%, Yougoslavie 1% .Ceci étant l'atteinte rénale est rare, même dans les pays à forte endémie, estimée entre 2 et 4% de l'ensemble des localisations de la maladie [23 , 12] .

5.3. Masses kystiques pelviennes ou sous péritonéales [26] :

5.3.1. Kystes ovariens :

5.3.1.1. Les kystes fonctionnels : Ils représentent 90 % des cas. Ils résultent d'un hyperfonctionnement des hormones qui régulent l'ovaire. On distingue le kyste folliculaire, résultant de l'évolution anormale d'un follicule qui, au lieu d'éclater au 14^e jour du cycle, continue à grossir, et le kyste lutéal, dû à une distension du corps jaune (tissu formé par la transformation du follicule après l'ovulation). Ces kystes peuvent changer de volume, disparaissant avec les règles et réapparaissant au cycle suivant.

5.3.1.2. Les kystes organiques : Ils sont de cause inconnue et sont permanents ; Leur morphologie demeure identique quel que soit le moment du cycle. On en distingue différents types :

- le kyste dermoïde : formé d'une architecture cellulaire identique à celle de la peau,

- le kyste mucoïde, dû à une sécrétion locale de mucine (substance de consistance pâteuse composée de sucres complexes), et

- le kyste séreux (de contenu plus fluide).

5.3.2. Hydrocolpos et hydroméetrocolpos :

5.3.2.1. L'hydrocolpos : se définit par une dilatation kystique du vagin. Lorsque cette dilatation s'étend à l'utérus, elle constitue ce qu'on appelle hydroméetrocolpos.

5.3.2.2. Hydroméetrocolpos : Il représente malgré sa rareté, la troisième cause des masses pelviennes ou pelvis-abdominales du nouveau-né. Il existe deux types :

5.3.2.2.1. Le premier type: hydroméetrocolpos sécrétoire : est dû à une obstruction vaginale. L'obstacle mécanique responsable de l'obstruction peut être représenté par : Une imperforation de l'hymen, situation la plus fréquente, un diaphragme vaginal ou une anomalie du développement embryonnaire müllérien conduisant à une aplasie vaginale plus ou moins complète.

5.3.2.2.2. Le deuxième type: est l'hydroméetrocolpos urinaire : Celui-ci est lié à une persistance du sinus urogénital, une persistance de la membrane cloacale qui conduit à un seul canal commun représentant le rectum, le vagin et l'urètre.

Ainsi, devant toute masse pelvienne ou abdomino-pelvienne chez le nouveau-né ou le nourrisson de sexe féminin, la petite ou la jeune fille, l'hydroméetrocolpos doit être évoqué et l'examen des organes génitaux externes, est un temps capital de l'examen physique de l'enfant et doit être fait attentivement .Les constatations de cet examen sont variables selon l'étiologie. Dans les cas typiques d'un hymen imperforé, l'examen de la vulve retrouve un hymen tendu, violacé, parfois bombant [17].

5.3.3. Tératomes sacro-coccygiens :

Le tératome désigne une tumeur développée à partir de cellules embryonnaires restées présentes dans l'organisme .Les tératomes se forment au niveau des testicules (chez l'homme), des ovaires (chez la femme) et d'un petit os situé au niveau du bassin appelé sacrum (chez l'enfant) .On distingue les tératomes mûrs (bénins), les tératomes immatures (malins) et les tératomes mono dermiques. Le traitement est chirurgical par ablation de la tumeur [9].

II.MÉTHODOLOGIE :

1. Période et type d'étude : Il s'agissait d'une étude prospective allant de janvier 2013 à juin 2014 portant sur les enfants de 0 à 15 ans adressés au service pour l'examen radiologique.

2. Cadre et lieu d'étude :

Notre étude s'est déroulée dans le service de radiologie et d'imagerie médicale du CHU-GT. L'ancien dispensaire central de Bamako a été créé en 1951 et érigé en hôpital le 17 janvier 1959. Il a été baptisé « Hôpital Gabriel Touré » en hommage au sacrifice d'un jeune étudiant en médecine originaire du Soudan français (actuel Mali) mort lors d'une épidémie de peste, maladie qu'il contracta au cours de son stage en 1934.

L'hôpital est situé en plein centre ville de Bamako (capitale du Mali).

Il est limité à l'ouest par l'École Nationale des Ingénieurs (ENI) [École Abdramane Baba Touré], au nord par l'état major des armées, à l'est par le quartier Médina Coura et au sud par la gare du chemin de fer de Bamako.

Le service est situé dans la zone ouest de l'hôpital et comporte 4 bureaux, 4 salles d'examen avec toilette, un secrétariat, une salle de numérisation des images, une salle de garde avec toilette, deux salles d'attente et un petit jardin central. Le service est ouvert tous les jours, du lundi au vendredi, de 7 h 30mn à 16 heures avec un service de garde aux heures non ouvrables et les jours fériés assurés par les internes et manipulateurs (techniciens).

3. Critères d'inclusion : Tout enfant de 0 à 15 ans ayant une masse kystique abdomino-pelvienne retrouvée par l'examen radiologique, échographique et / ou tomodensitométrie (TDM) au CHU G T.

4. Critère de non inclusion :

Age supérieur à 15 ans,
Masse non kystique abdomino-pelvienne,
Examens normaux.

5. Matériels et personnels:

- Deux appareils de radiographie de marque SIEMENS Multi X Compact R et OPTI.
- Deux reprographes laser AGFA Dry STAR 5503 en réseau,
- Deux numériseurs AGFA CR85-X
- Quatre consoles AGFA de traitement des images numérisées dont une dédiée à la mammographie.

- Un appareil d'échographie de marque ESAOTE MYLab 50 muni de trois sondes multifréquence : une sonde endocavitaire (endovaginale) ; une sonde convexe de 3,5 Mhz ; une sonde linéaire de 7,5 Mhz et d'une imprimante de marque SONY,
- Un appareil de tomodensitométrie de marque SIEMENS SOMATOM Emotion 16 slices fonctionnant en réseau avec imprimante de marque AGFA Dry STAR 5503.

Les personnels de l'imagerie du CHU-GT sont:

- Un professeur d'université en radiologie chef de département d'imagerie,
- Un maître assistant en radiologie chef de service,
- Cinq assistants médicaux,
- Un secrétaire,
- Deux techniciens supérieurs,
- Un technicien de santé,
- Deux techniciens de surface.

A ceux-ci, il faut ajouter les étudiants en médecine faisant leur stage et leur thèse.

6. Conception de la fiche d'enquête : une fiche d'enquête a été établie (voir annexe).

7. Collecte des données :

Les données ont été collectées à partir des fiches d'enquête. Chaque malade était enregistré dans un registre dans lequel étaient portées les données socio-épidémiologiques ; cliniques et diagnostiques.

8. Saisie et analyse des données :

Les données recueillies ont été saisies sur le logiciel Word 2007, et analysées sur épi infos 3.5.3.

9. Technique :

Les examens radiographiques standards, spécialisés, scanner et échographie étaient réalisés selon les protocoles du service avec respect des normes de la radioprotection. La lecture de clichés était faite par les internes des hôpitaux et les médecins radiologues.

10. Critères diagnostiques :

Le diagnostic de masses kystiques abdomino-pelviennes était posé sur les critères clinique, radiographique, échographique et/ ou scanographique.

Pendant la période d'étude allant de janvier 2013 à juin 2014, 30888 examens ont été réalisés dans le Service de Radiologie et d'Imagerie du CHU Gabriel TOURE. Nous avons retenu 40 cas selon nos critères soit une prévalence de 0,12 % des activités du service dont 21 échographies et 19 scanners.

Tableau I : - Répartition des patients en fonction de la tranche d'âge :

Tranche d'âge (ans)	Fréquence	Pourcentage(%)
0-5	23	57,5
6-10	10	25
11-15	07	17,5
Total	40	100

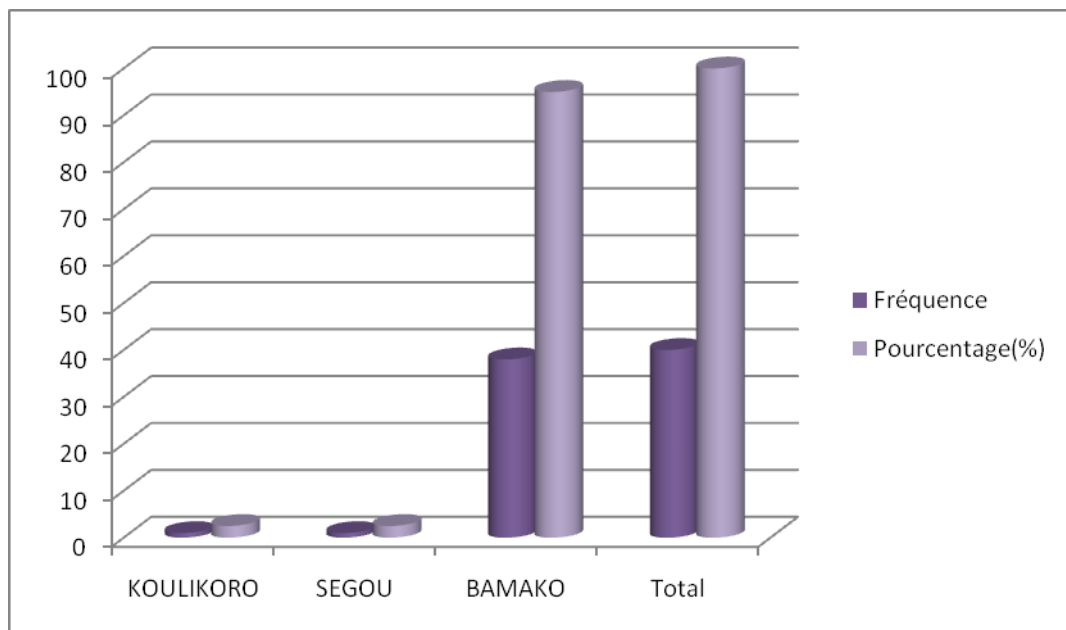
La tranche d'âge de 0 à 5 ans était la plus représentée soit 57,5%.

Tableau II: - Répartition des patients en fonction de l'âge et du Sexe.

AGE (ans)	SEXE				Total	%
	Masculin		Féminin			
	N	%	N	%		
0-5	16	40	7	17,5	23	57,5
6-10	4	10	6	15	10	25
11-15	1	2,5	6	15	7	17,5
Total	21	52,5	19	47,5	40	100

Le sexe masculin a été le plus touché dans la tranche d'âge 0-5 ans avec 40 %.

Figure I: - Répartition des patients en fonction de la résidence :



Bamako a été la résidence la plus représentée avec 95,0 %.

Tableau III : - Répartition des patients en fonction des examens réalisés et du diagnostic radiologique.

EXAMENS REALISES	DIAGNOSTIC RADIOLOGIQUE												TOTAL	
	KR		KF-VB		LK		KM		FKP		TS		N	%
	N	%	N	%	N	%	N	%	N	%	N	%		
ECHOGRAPHIE	7	17,5	9	22,5	2	5	0	0	1	2,5	2	5	21	52,5
TDM	6	15	3	7,5	4	10	4	10	2	5	0	0	19	47,5
TOTAL	13	32,5	12	30	6	15	4	10	3	7,5	2	5	40	100

Le kyste du foie et des voies biliaires a été le plus observé par l'échographie avec 22,5 %.

Tableau IV: - Répartition des patients en fonction de la scolarisation.

SCOLARISATION	Fréquence	Pourcentage
SCOLARISE	19	47,5%
NON SCOLARISE	21	52,5%
TOTAL	40	100,0%

Les patients non scolarisés ont représenté 52,5%.

Tableau V: - Répartition des patients en fonction des signes cliniques :

signes cliniques	Fréquence	Pourcentage(%)
Masse	15	37,5
Douleur abdominale	06	15
Masse+Douleur abdominale	19	47,5
Total	40	100

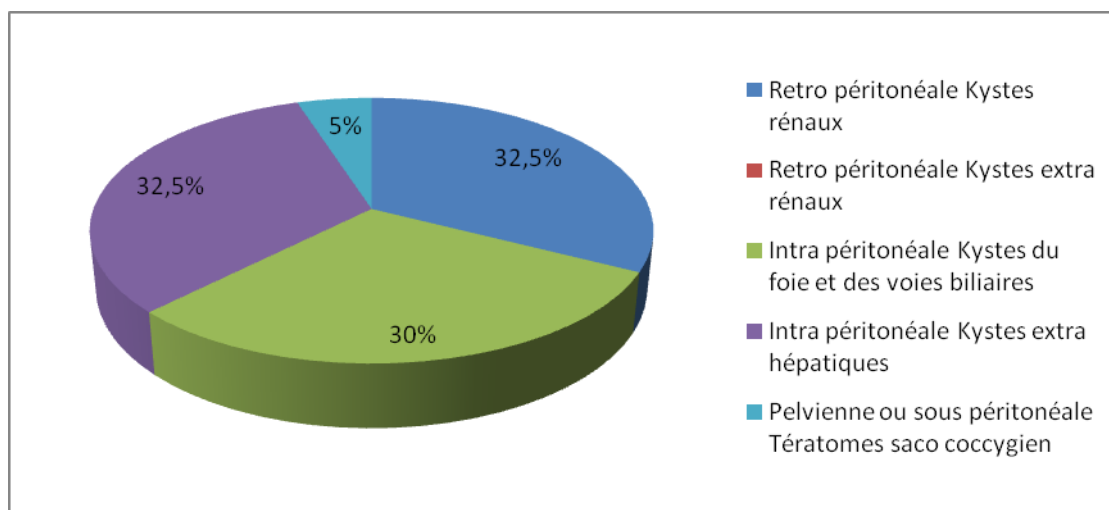
L'association masse et douleur a été retrouvée dans 47,5%.

Tableau VI: - Répartition des patients en fonction des examens réalisés :

Examens réalisés	Fréquence	Pourcentage
ECHOGRAPHIE	21	(52,5%)
SCANNER	19	(47,5%)
Total	40	(100 %)

L'échographie a été l'examen le plus réalisé avec 52,5%.

Figure II: - Répartition des pathologies kystiques en fonction de la topographie.



La cavité intra péritonéale a été la plus touchée avec 62,5 %

Tableau VII : - Répartition des patients en fonction des pathologies retrouvées :

Pathologies	Fréquence	Pourcentage(%)
Kyste rénal	13	32,5
Kyste du foie et des voies biliaires	12	30
Lymphangiome kystique	6	15
Kyste méésentérique	4	10
Faux kyste pancréatique	3	7,5
Tératome sacroccygien	2	5
TOTAL	40	100

Le kyste rénal a été le plus retrouvé avec 32, 5%.

Tableau VIII : - Répartition des patients en fonction des pathologies kystiques du rein.

Kystes rénaux	Fréquence	Pourcentage(%)
Kyste rénal gauche	6	15
Kyste rénal droit	3	7,5
Néphroblastome kystique bilatéral	1	2,5
Kyste rénal d'allure organique ou nephrome kystique	1	2,5
Dysplasie kystique des reins	2	5
Total	13	32,5

Le rein gauche a été le plus atteint avec 15 %.

Tableau IX : - Répartition des patients en fonction des pathologies kystiques du foie et des voies biliaires.

Kyste du foie et des voies biliaires	Fréquence	Pourcentage(%)
Kyste hépatique	4	10
Kyste biliaire	6	15
Abcès hépatique	2	5
Total	12	30

Le kyste biliaire a été le plus observé avec 15 %.

Tableau X: - Répartition des patients en fonction de l'âge et du diagnostic radiologique.

AGE (ans)	DIAGNOSTIC RADIOLOGIQUE												TOTAL	
	K R		KF- VB		L K		KM		FKP		TS		N	%
	N	%	N	%	N	%	N	%	N	%	N	%		
0-5	12	30	3	7,5	4	10	1	2,5	1	2,5	2	5	23	57,5
6-10	1	2,5	5	12,5	2	5	1	2,5	1	2,5	0	0	10	25
11-15	0	0	4	10	0	0	2	5	1	2,5	0	0	7	17,5
TOTAL	13	32,5	12	30	6	15	4	10	3	7,5	2	5	40	100

La tranche 0-5 ans a été la plus touchée par le kyste rénal avec 30%.

Tableau XI: - Répartition des patients en fonction du sexe et du diagnostic radiologique.

SEXE	DIAGNOSTIC RADIOLOGIQUE												TOTAL	
	KR		KF-VB		LK		KM		FKP		TS		N	%
	N	%	N	%	N	%	N	%	N	%	N	%		
MASCULIN	11	27,5	5	12,5	3	7,5	1	2,5	1	2,5	0	0	21	52,5
FEMININ	2	5	7	17,5	3	7,5	3	7,5	2	5	2	5	19	47,5
TOTAL	13	32,5	12	30	6	15	4	10	3	7,5	2	5	40	100

Le sexe masculin a été le plus touché par le kyste rénal avec 27,5 %.

COMMENTAIRES ET DISCUSSIONS

Notre étude a porté sur 40 cas de masses kystiques abdomino-pelviennes retenus selon nos critères d'inclusion. Nous avons retenus 21 cas en échographie et 19 cas au scanner sur un total de 30888 examens réalisés dans le service durant la période de janvier 2013 en juin 2014. La prévalence des masses kystiques abdomino-pelviennes était de 0,12 % durant notre étude.

I. DONNEES SOCIO- EPIDEMIOLOGIQUES :

L'analyse des variables retenues nous a permis les constants suivants :

Age : Nous avons trouvé, un âge moyen de 7,5 ans contre 6,66 ans dans la littérature [13].

Sexe : Nous avons trouvé une prédominance masculine avec un sex ratio de 1,1 en faveur des garçons, contre un sex ratio 2,5 en faveur des filles pour M.OUMOJAN MOHA [16] ; Elbe et Bonsib [6] ont retrouvé une répartition égale entre les sexes. Certaines études ont trouvé une prédominance masculine, notamment NWTSG qui sur une période de 20 ans, montre un sex ratio de 3,2 en faveur des garçons [22]. Notre étude est différente à celle de M.OUMOJAN MOHA [16] et le seul cas présentant le néphroblastome kystique dans notre étude est de sexe masculin.

Scolarisation : les nons scolarisés ont été les plus représentés avec 52,5% dans notre étude ce ci s'explique par le jeune âge de nos patients.

Résidence : Bamako est en tête avec 38 cas soit 95% due à l'étude de proximité.

II. RENSEIGNEMENT CLINIQUE :

Le tableau clinique était polymorphe selon la localisation de la masse kystique.

Dans notre étude la douleur abdominale isolée a représenté 15% des manifestations cliniques, la masse isolée a représenté 37,5 et l'association de masse avec douleur abdominale ont représenté 47,5%. La douleur abdominale, variable dans son expression clinique depuis la sensation de pesanteur, de crampe, d'inconfort ou gêne, de douleurs latentes avec poussées paroxystiques jusqu'aux crises violentes qui réalisent un tableau d'abdomen chirurgical a été parfois révélateur de l'affection. Elle constitue le mode de révélation le plus fréquent, dans une série publiée par BERNETT, avec 81,5% des cas [1]. La douleur abdominale a constitué la circonstance de découverte dans 68% des cas de duplications digestives dans la série d'Y.TEKLALI [9] et 38,5% des cas dans la série de MAESTRI. La douleur abdominale chronique est le mode de révélation d'une masse abdominale kystique dans l'étude de M.OUMOJAN MOHA [16].

III. MOYENS D'IMAGERIE :

Dans notre série 52,5 % ont bénéficié d'une échographie contre 70 %, pour M.OUMOJAN MOHA [16]. Ceci s'explique par l'accessibilité et le coût de cet examen.

La TDM a été réalisée chez 47,5 % des enfants dans notre étude contre 50% pour celle de M.OUMOJAN MOHA [16].

Nous avons classé les pathologies en fonction de la loge (abdominale) :

1. La loge rétro péritonéale: Elle a été le siège de 32,5% des masses kystiques dans notre étude (13 cas). Ces masses étaient toutes en rapport avec les reins (tableau IX).

Ces kystes étaient représentés par 22,5% de kyste simple ; 5% de dysplasie kystique ; 2,5% de nephrome kystique et 2,5% de néphroblastome kystique bilatéral.

Le kyste simple siégeait dans 7,5% sur le rein droit et 15% sur le rein gauche. Il s'agissait de formation kystique sans paroi propre avec contenu transsonique (type I de BOSNIAK) par contre BEAR JC et al ont trouvé 14% [2,3].

La dysplasie kystique a représenté 5%. Il s'agit de formation mutikystique de taille variable regroupées en grappe non communicante formant une masse dans la loge renale refoulant les anses avec un rehaussement des cloisons .

Le néphroblastome kystique bilatéral a représenté 2,5 %. Il s'agissait de volumineuse masse intra-rénale, bien limitée, hétérogène comportant des zones nécrotico-kystiques contre 10% des cas trouvé par M. OUMOJAN MOHA dont le diagnostic a été confirmé par anatomie pathologie [16].

Le nephrome kystique a représenté 2,5 % de cas. Il s'agissait de volumineux kyste polaire médio rénal, bien délimité, avec une paroi propre, qui était le siège de multiples cloisons fines qui étaient rehaussées après injection de produit de contraste, mesurant 10 x 7 cm , refoulant le parenchyme rénal en périphérie et sans dilatation des cavités contrairement à celle de Charles SAMBUI et al qui ont trouvé que néphroblastomes et néphromes kystiques représentent 90% des cas chez les enfants [30].

2. La loge intra péritonéale a été le siège de 62,5% pathologies kystiques.

Dans notre étude nous avons trouvé 12 cas de masses kystiques du foie et des voies biliaires soient 30 % (dont 15% de kyste biliaire ; 10% de kyste hépatique et 5% d'abcès hépatique) qui sont largement inférieur aux taux de H.BECHARI, R.DAFIRI et al qui ont trouvé 65% de cas dans une étude rétrospective de masses kystiques du foie [11].

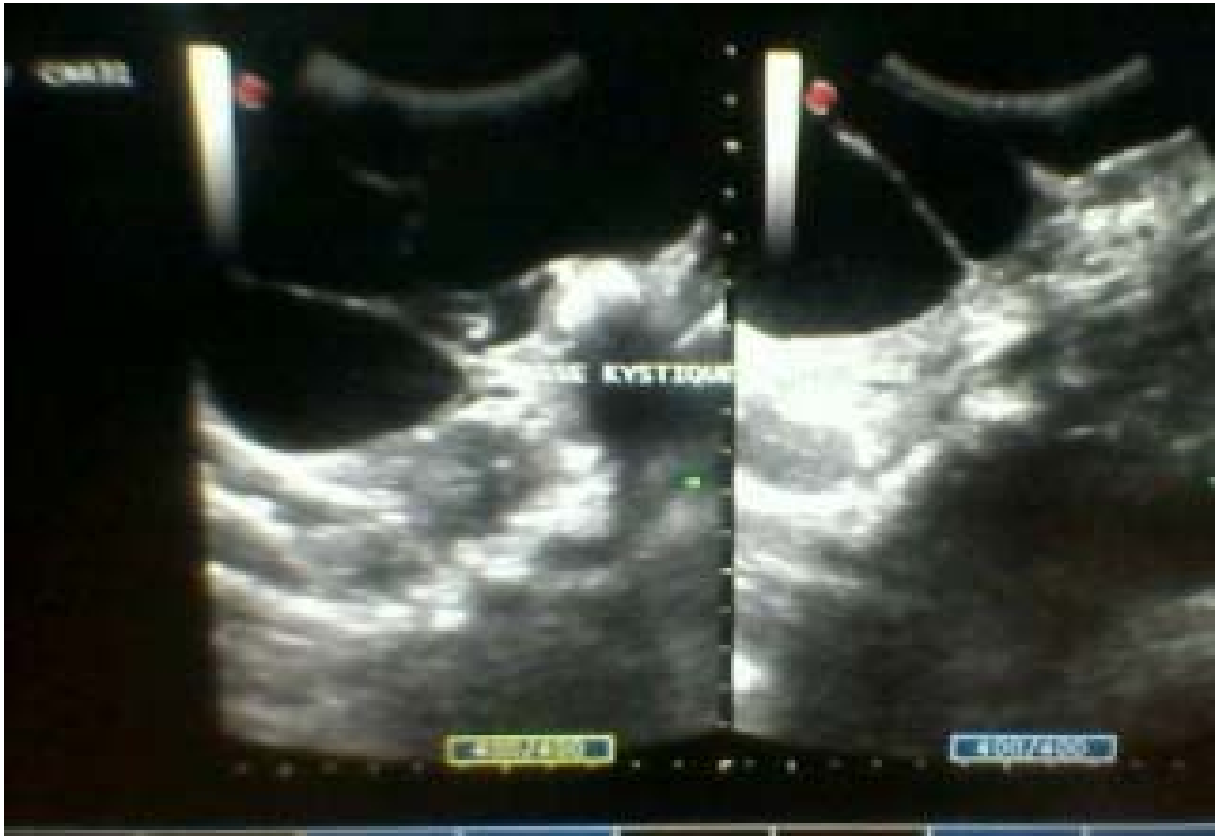Les lymphangiomes kystiques ont représenté 15%. Il s'agissait de formation kystique multiloculaire à contenu purement liquidien avec des calcifications pariétales intrapéritoneales du flanc gauche à la région périombilicale par contre M.OUMOJAN MOHA a trouvé 30% des cas dont le diagnostic a été posé par anatomie pathologie [16]. La prédominance des lymphangiomes kystiques selon le sexe est variable ; dans notre étude nous avons retrouvé une égalité de sexe. Certaines séries ont rapporté une prédominance masculine comme celle de SERMON et COL [14], SIAGO et COL [8], dans la série de HERBRETTEAU et de M.OUMOJAN MOHA ont trouvé une prédominance féminine [16]. Les kystes mésentériques ont représenté 10%. Il s'agissait de formation kystique abdomino-pelvienne à paroi fine à contenu purement liquidien et refoule les organes de voisinage.

Dans notre étude nous avons retrouvée 7,5% de faux kyste du pancréas (F K P) contre 1,2% trouvé par D. Regent et al [6]. Ceci s'explique par notre faible échantillon.

3. La loge sous péritonéale a été le siège de 5% de masses kystiques.

Dans notre étude le tératome sacrococcygien a représenté 5 %. Il s'agissait de formation kystique pré et retro sacré à composante mixte: kystique et charnue lysant le sacrum inférieur au 10,5% de Dr. NOUBEG Marie Laure [7].

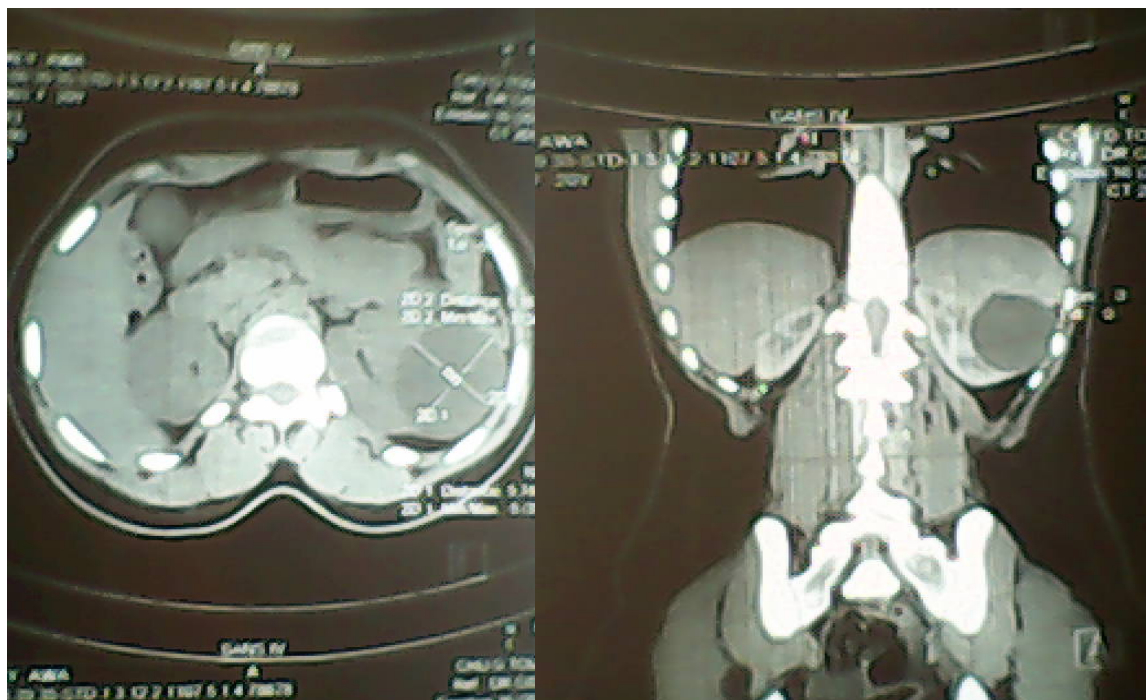
OBSERVATIONS (1) :



YD:1an, sexe masculin, admis le 28/01/2013 pour masse abdominale.

L'examen échographique objectif une volumineuse masse kystique abdomino-pelvienne multi cloisonnée a paroi fine, de contenu anéchogène avec renforcement postérieur exerçant un effet de masse sur les organes intra abdominaux évoquant un Lymphangiome kystique.

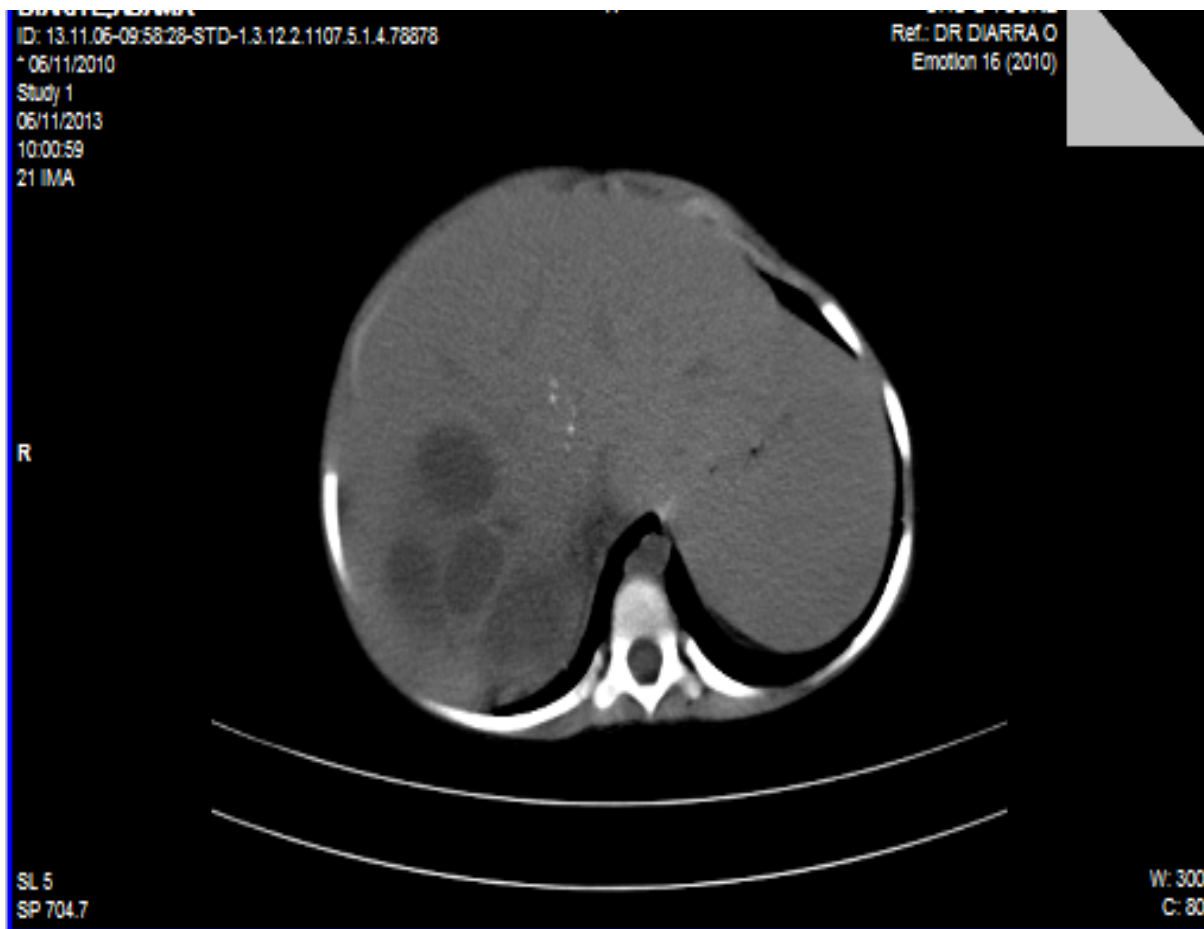
OBSERVATIONS (2) :



AC : 4 ans, sexe masculin, admis le 07/05/2013 pour douleur abdominale.

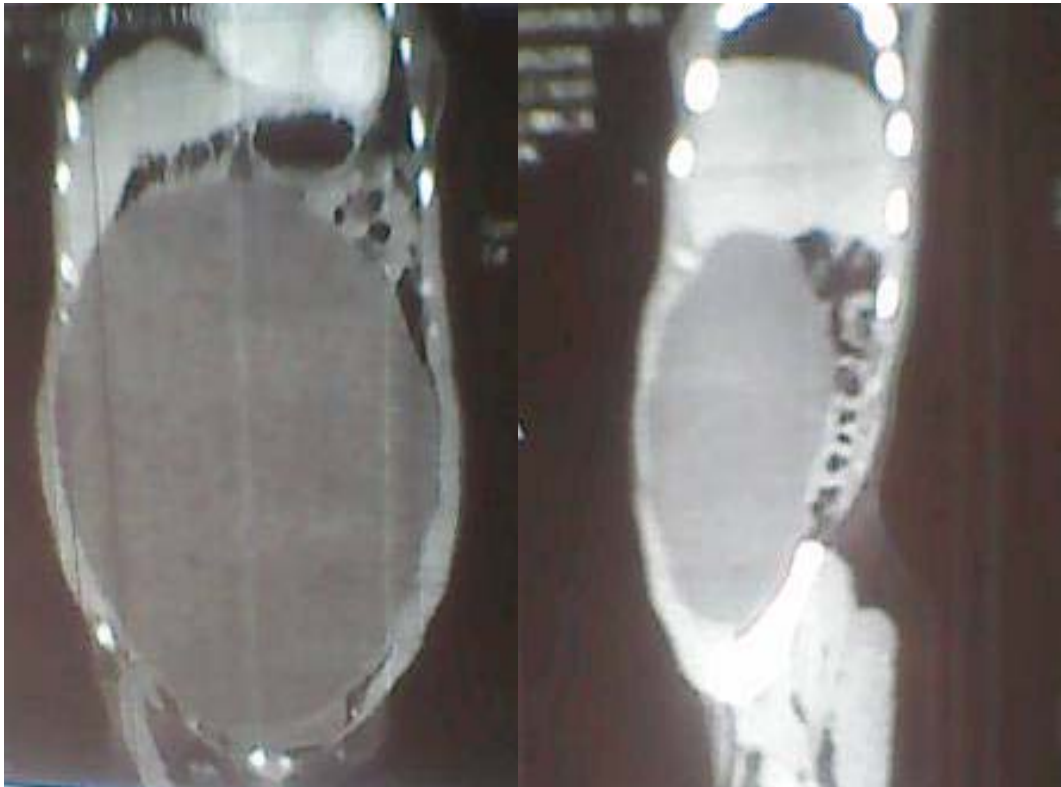
L'examen scanographique objective une masse rénale polaire inferieure gauche, hypodense de 43x30 mm bien limitée, arrondie sans paroi propre décelable évoquant kyste rénal gauche.

OBSERVATIONS (3) :



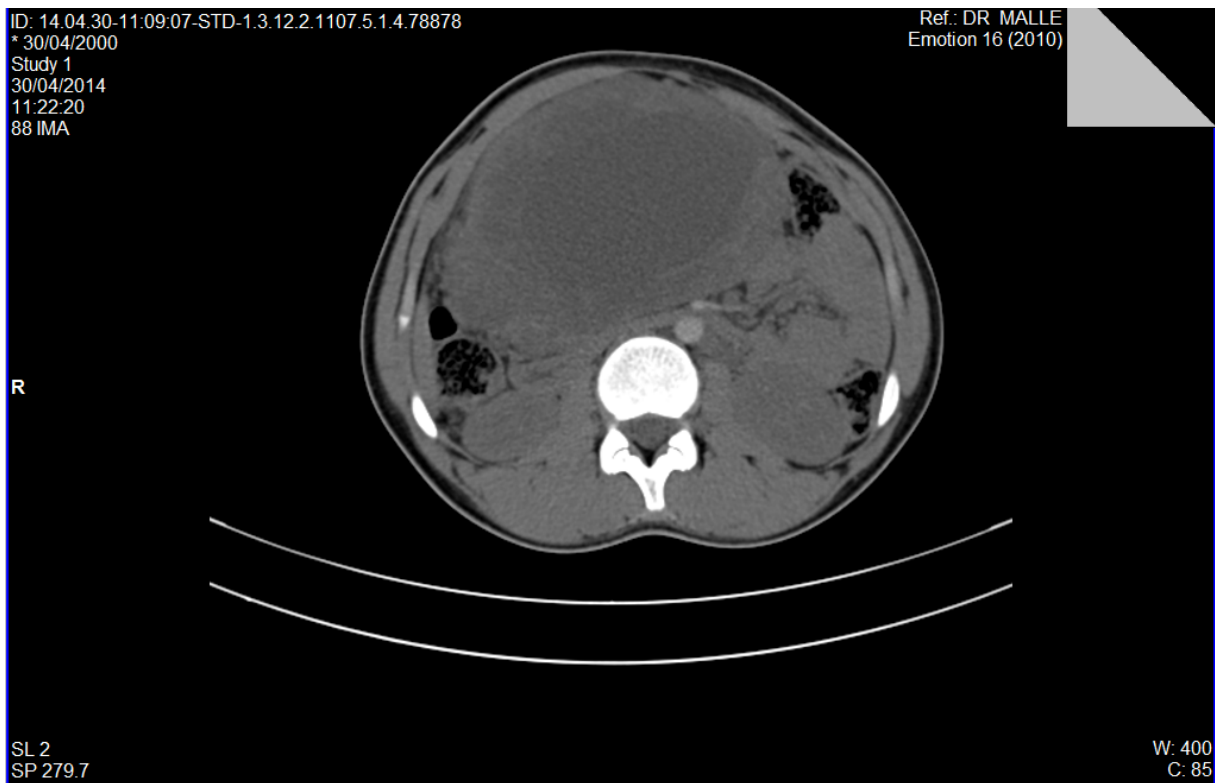
DA : 3 ans, sexe féminin, admise le 06/11/2013 pour masse plus douleur abdominale chez qui l'examen scannographique a mis en évidence des images hypodense sur le foie faisant évoquer de kystes biliaires.

OBSERVATIONS (4) :



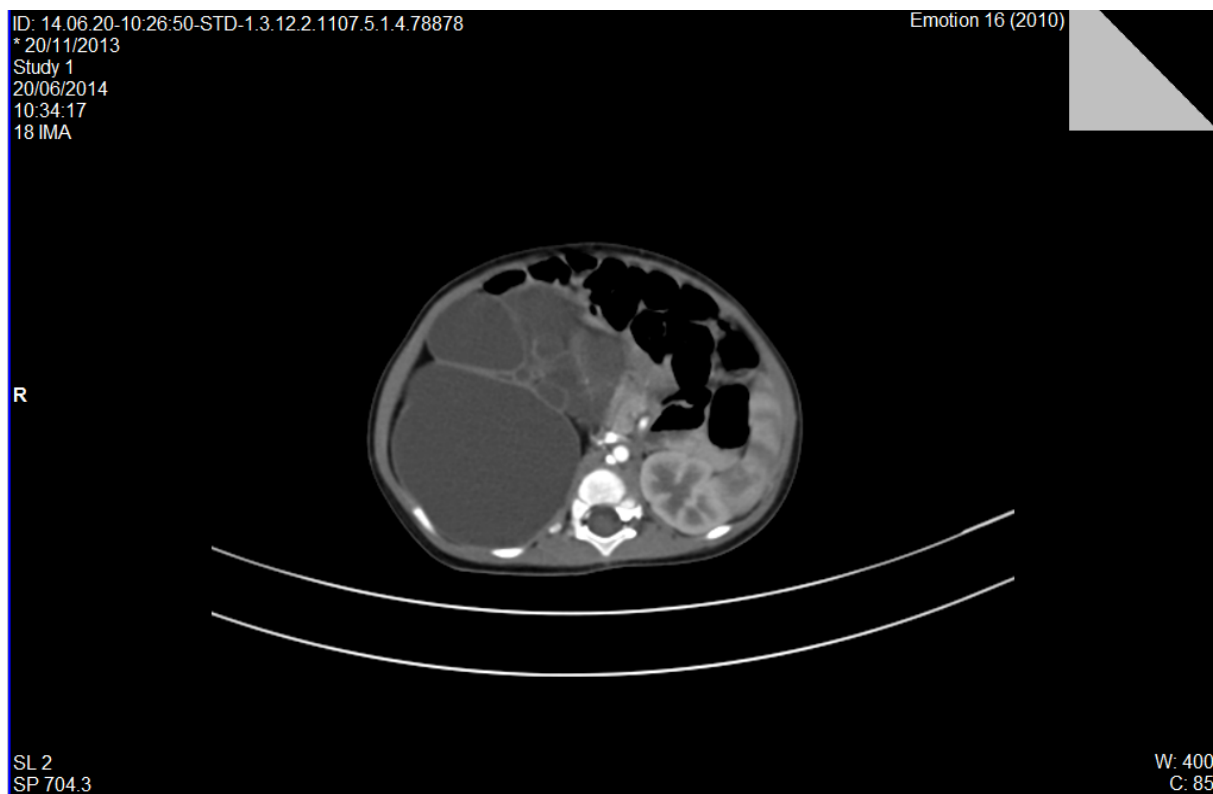TK : 4 ans, sexe masculin, admis le 23/01/2014 pour douleur abdominale, L'examen scanographique a mis en évidence une volumineuse masse kystique abdomino-pelvienne à paroi fine à contenu purement liquidien et refoule les organes intra abdominaux évoquant un kyste mésentérique.

OBSERVATIONS (5) :



TD :14 ans , sexe feminin , scolarisée , admise le 30/04/2014 pour masse abdominale .
L'examen scannographique a mis en evidence une image hypodense kystique médiane abdomino-pelvienne de la region sus mesocolique (mesenterique) mesurant 103 x 94 mm avec un effet de masse sur les structures de voisinage :évoquant un kyste mesenterique .

OBSERVATIONS (6) :

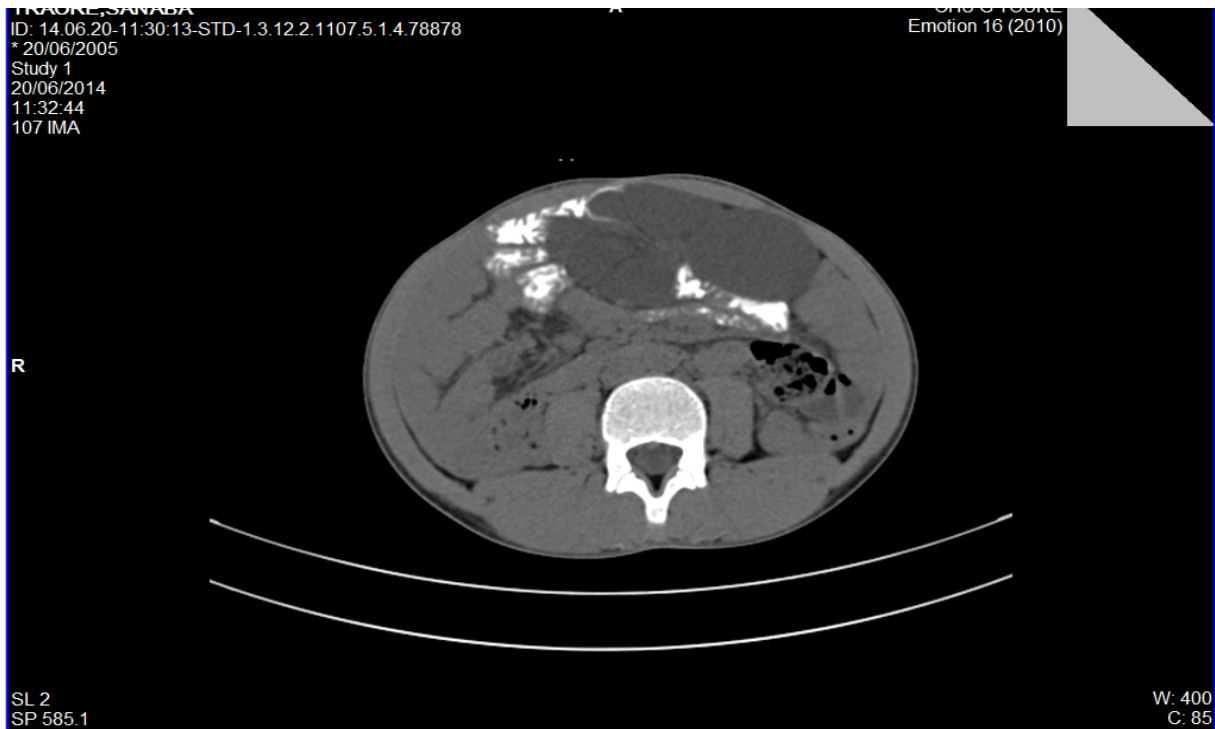


MB :1an , sexe masculin , admis le 02/05/2014 pour masse et douleur abdominale.

L'examen scannographique a mis en evidence plusieurs images kystiques de taille variable regroupées en grappe non communicante formant une masse dans la loge renale droite refoulant les anses.

Au temps urographique on note un rehaussement des cloisons ; aspect en faveur d'une dysplasie kystique du rein droit.

OBSERVATIONS (7) :



ST : 9 ans ,sexe masculin , admis le 20/06/2014 pour masse abdominale.

L'examen scannographique a mis en evidence une masse kystique multiloculaire à contenu purement liquidien avec des calcifications pariétales intrapéritoneales du flanc gauche à la région périombilicale évoquant un lymphangiome kystique.

CONCLUSION

Les masses kystiques abdomino-pelviennes sont des affections non exceptionnelles chez l'enfant avec un âge moyen de 7,5 ans. Elles regroupent diverses entités : Kyste rénal, Kyste du foie et des voies biliaires, Lymphangiome kystique, Kyste mésentérique, Faux kyste pancréatique et Tératome sacroccygien.

La localisation rénale a été la plus retrouvée au cours de notre étude qui semble plutôt rare dans la littérature chez l'enfant.

L'imagerie joue un rôle important dans la recherche et l'orientation étiologique de ces lésions.

L'échographie est l'examen de choix.

La TDM est complémentaire de l'échographie en cas de lésion kystique complexe ou à la recherche de complications.

RECOMMANDATIONS

Aux médecins généralistes :

Apprendre à réaliser des échographies générales chez les enfants dans les centres périphériques afin de les référer aux chirurgiens pédiatres.

Aux administrateurs des formations sanitaires :

Informatisation des services d'imagerie et la bonne tenue des dossiers médicaux.

Aux autorités :

Mettre des appareils d'imagerie de bonnes qualités à la disposition du personnel.

Mise en évidence d'un bon système de maintenance des appareils.

Aux personnels :

La formation continue pour une bonne connaissance des pathologies kystiques abdomino-pelviennes de l'enfant et une maîtrise parfaite des appareils pour une bonne prise en charge diagnostique.

Aux populations :

D'amener précocement les enfants en consultation voire faire un suivi échographique des grossesses.

REFERENCES BIBLIOGRAPHIQUES

1. Baumel H, GodLewiski B, Deixonne B, Giraudon M.

Les lymphangiomes kystiques gastro-epiploiques–Revue générale à propos de deux observations.

J Chir 2011 ; 10(115): 553-540.

2. Bear JC, Mc Manamon P, Morgan J, Payne RH, Lewis H, Gault MH, Churchill DN .

Age at clinical onset and at ultrasonographic detection of adult polycystic kidney disease: data for genetic counseling.

Am J Med Genet 1984; 18: 45-53.

3. Bear JC, Parfrey PS, Morgan JM, Martin CJ, Cramer B C.

Autosomal dominant polycystic kidney disease: new information for genetic counseling.

Am J Med Genet 1992; 43: 548-553.

4. Sambuis C, Albouy B, Riopel C, Gobet F, Grise P, PFister C.

Nephrome kystique multiloculaire de l'adulte : stratégie diagnostique et thérapeutique.

Prog Urol 2005, 315.

5. Congres.jfradio.cyim.com.

Apport de l'imagerie dans le diagnostic des masses kystiques intra péritonéales de l'enfant.

Etude rétrospective de 71 cas de masses intra péritonéales entre 1995 et 2004 ;

Consulter 16-06- 2013 à 19h19mn :38-39.

6. D. Regent, H. Ropion-Michaux, A. Fairise, A. Gervaise, F. Jausset, V.

Laurent.

Imagerie en coupes des tumeurs kystiques du pancréas ;

Service de radiologie adulte; Elsevier Masson-France 2011; 19:3-2.

7. Nabti S.

Uropathies et néphropathies congénitales chez l'enfant ; Manuel de chir Pédiat (Algerie)

1998 ; 80 : 49.

8. Noubeg M L.

Exploration des masses pelviennes de l'enfant. Thèse de Médecine Yaoundé I- Cameroun n°0081/2007 : 86

9. Horde P.

Tératome-Définition.

Santé médecine.net Juin2014 ; 1 :1.

10. El bouhaddouti Hi, Ousadden_A , Alaoui L Y , Benjelloun_B, Kamaoui I, Tizniti S, Mazaz K, Ait_Taleb K.

Duplication iléale chez l'adulte révélée par une perforation.

Pan Afr Med J. 2010; 5: 14.

11. Bechari H, Dafiri R.

Masses kystiques du foie chez l'enfant.

J Radiol 2009,90:59-62.

12. Hetet J-F, Vincendeau S, Rigaud J, Battist S, Buzelin J-M, Bouchot O, Mianne D.

Kyste hydatique du rein : diagnostic de présomption et implications thérapeutiques;

Progrès en Urologie 2004, 14 : 427.

13. L. Ouhadi, R Materne, O .Ghekiere, A. Nchimi.

Anatomie descriptive de la cavité péritonéale par la péritonéographie scannographique :

Implication diagnostiques pratiques ; Elsevier-Masson, 2007, 40 :3.

14. Losanoff JE, Kjossev KT.

Mesenteric cystic lymphangioma: unusual cause of intra-abdominal catastrophe in an adult.

Int J Clin Pract 2005; 59:986-132.

15. Lakhssassijaafar M.

Profils épidémiologiques, cliniques et étiologiques des masses abdomino-pelviennes de l'enfant (À-propos de 104 cas). Thèse n°167/13 :208 Fès-MAROC.

16. Oumoujan Moha M.

Masses kystiques abdominales chez l'enfant (A propos de 10 cas. Thèse de médecine Fès-MAROC N°066/ 12: 149.

17. Said M, Salem R, Brahem R, Hafsa C, Kriaa S, Golli M, Mekki M, Zakhama A, Nouri A, Gannouni A ..

Atlas d'imagerie des masses pelviennes kystiques de l'enfant.

Service d'Imagerie Médicale. Monastir-Tunisie ; 2009 ; 90 : 25 .

18. Macpherson RI.

Gastro-intestinal tract duplications: clinical, pathologic, etiologic, and radiologic considérations.

Radiographics. 1993; 13(5):1063–1080.

19. Sylla A.

Apport de la ponction a l'aiguille fine sous contrôle échographique dans l'exploration des masses abdomino- pelviennes .Thèse de médecine Bamako-MALI n°59 2005 :71.

20. Bouljrout J.

Dilatation kystique du cholédoque (A propos de 12 cas) Thèse de médecine RABAT-MAROC n°114 /2012 :160.

21. Kâ O , Dieng M , Cissé M, Sanou A , Konaté I , Ba P A , Touré A O , Dia A , Touré C T .

Abcès spléniques propos de 16 CAS.

e-mémoires de l'académie de chirurgie 2009 ; 8(3) :75-77.

22. Devred P, Faure F.

Diagnostic d'une masse abdominale et/ou pelvienne chez l'enfant.

AJR 1987, 148 : 43-76.

23. Sauvage P.

Masse abdominale ; Manuel de Chirurgie Pédiatrique (Chirurgie viscérale) Collège Hospitalo-universitaire de Chirurgie Pédiatrique 1998 ; 9 : 576 .

24. Pessaux P.

Diagnostic des kystes et polykystose hépatiques et orientations thérapeutiques ;

Chir Viscérale Anger 2004 ; 4 : 1-2.

25. Plante P, Soulie M.

Urologie ; DCEM III. 2006 ; 70 : 21.

26. Neunschwander S, Couanet D, Leclere J.

Tumeurs abdominales de l'enfant (foie et surrénales exclus).

EMC - Radiologie et imagerie médicale : Abdominale - Digestive 1991 ; 10 :5 [Article 33/887-489-D-10].

Ann Chir. 1995; 49(1):47–55.

27. Spinelli KS, Fromwiller TE, Daniel RA, et al.

Cystic pancreatic neoplasms: observe or operate.

Ann Surg 2004 ; 239:651–7.

28. Coulibaly T.

Place de l'imagerie dans le diagnostic des malformations congénitales de l'appareil urinaire chez l'enfant. Thèse de médecine Bamako-Mali N°131/ 2002 : 65 .

29. Vanneuville ScheyeTG, Dechelotte P, Queroy-Malamenaide C, Aufauvre B.

Duplication of the digestive tract in children: Apropos of 12 cases.

30. Teklali Y, Kaddouri N, Barahioui M.

Les duplications digestives chez l'enfant (à propos de19 cas).

Arch Pédiat, 2002 ; 9(9) : 903-906.

31. Robert D Y, Eurin M, Brasseur-Daudruy P, Vaast Ph, Bourgeot B, Guérin.

Pathologie de l'appareil génito-urinaire.

J ultra Sound med 2004 ; 30 :379.

DONNES SOCIO EPIDEMIOLOGIQUES :

N° d'enregistrement: /..... / Date de l'examen/ le /..... //..... //..... /

Nom : /..... / Prénom :/...../ Age : /..... /

1. 0 à 5ans 2. 5 à 10ans 3. Plus de 10 ans

Sexe : /..... /

1. masculin 2.Féminin

Adresse : /..... /

1. Kayes 2.Koulikoro 3.Sikasso 4.Ségou 5.Mopti 6.Tombouctou 7.gao
8.Kidal 9. Bamako 10.autres

Scolarisation : /..... /

1. scolarisé 2.non scolarisé

I. **RENSEIGNEMENT CLINIQUE :**

1. masse : /...../ 2.douleur abdominale: /...../ 3.ballonnement abdominal : /...../
4.diarrhée:/...../ 5. vomissement: /..... / 6.autres: /...../

II. **MOYENS D'IMAGERIE :**

1. ASP : /..... / 2.THORAX: /..... / UIV avec produits de contraste. /..... / 4.LB: /.....
/ 5.ECHOGRAPHIE DOPLER/...../ 6.SCANNER/...../ 7. Autres /..... /

III. **RESULTAT:**

RADIOGRAPHIQUE/.....

.....

.....

ECHOGRAPHIQUE/.....

.....

.....

SCANNOGRAPHIQUE /.....

.....

.....

.....

IV. **CONCLUSION :**

.....

Fiche signalétique :

Nom : Coulibaly

Prénoms : Adama Mamadou

Titre de thèse : *Imagerie des masses kystiques abdomino-pelviennes de l'enfant (A propos de 40 cas) au service de radiologie et d'imagerie médicale du centre hospitalier universitaire Gabriel TOURE de Bamako.*

Année universitaire : 2014 – 2015

Ville de soutenance : Bamako

Pays : Mali

Lieu de dépôt : Bibliothèque de la FMOS

Résumé : Les masses kystiques abdomino-pelviennes se définissent comme des cavités néoformées possédant un revêtement propre, formées dans des organes ou tissus localisés au niveau de la région abdomino-pelvienne. Chez l'enfant elles regroupent de multiples entités, variées par leur expression clinique, leur prise en charge thérapeutique et leur retentissement fonctionnel.

Elles incluent le kyste du cholédoque; la duplication digestive, le lymphangiome kystique, kyste hépatique, le kyste de l'ovaire, le kyste du rein et autres kystes du mésentère etc.

Il s'agissait d'une étude prospective allant de janvier 2013 en juin 2014 portant sur les enfants de 0 à 15 ans adressés au service pour l'examen radiologique.

Nos objectifs étaient de :

- Etudier les masses kystiques abdomino-pelviennes de l'enfant de 0 à 15 ans au service de radiologie et d'imagerie médicale de l'hôpital Gabriel Touré.
- Déterminer les aspects épidémiologiques et cliniques de la population d'étude dans notre pratique.
- Préciser les principales étiologies retrouvées.

Notre étude a duré 18 mois allant de janvier 2013 en juin 2014 portant sur 40 cas de masses kystiques abdomino-pelviennes diagnostiqués par l'échographie et le scanner.

Pendant la période d'étude 21 examens d'échographies et 19 scanners ont été réalisés sur 30888 examens soit 0,12 % de cas.

Mots clés : *masses kystiques. , enfants. ,*

Serment d'Hippocrate :

En présence des maîtres de cette faculté, de mes chers condisciples, devant l'effigie d'Hippocrate, je jure au nom de l'être suprême d'être fidèle aux lois de l'honneur et de la probité dans l'exercice de la médecine.

Je donnerai mes soins gratuits à l'indigent et n'exigerai jamais un salaire au-dessus de mon travail, je ne participerai à aucun partage clandestin d'honoraires. Admis à l'intérieur des maisons, mes yeux ne verront pas ce qui s'y passe, ma langue taira les secrets qui me seront confiés et mon état ne servira pas à corrompre mes mœurs ni à favoriser le crime.

Je ne permettrai pas que des considérations de religion, de nation, de race, de Parti ou de classe sociale viennent s'interposer entre mon devoir et mon patient. Je garderai le respect absolu de la vie humaine dès la conception.

Même sous la menace, je n'admettrai pas de faire usage de mes connaissances médicales contre les lois de l'humanité.

Respectueux et reconnaissant envers mes maîtres, je rendrai à leurs enfants l'instruction que j'ai reçue de leur père.

Que les hommes m'accordent leur estime si je suis fidèle à mes promesses.

Que je sois couvert d'opprobre et méprisé de mes confrères si j'y manque.

Je le jure