

MINISTÈRE DE L'ENSEIGNEMENT SUPÉRIEUR

REPUBLIQUE DU MALI

ET DE LA RECHERCHE SCIENTIFIQUE

UN PEUPLE - UN BUT - UNE FOI



U.S.T.T-B

Université des Sciences, des Techniques et des Technologies de Bamako

Faculté de Médecine et d'Odonto-Stomatologie

Année universitaire : 2021- 2022

Memoire N

MEMOIRE:

Carcinome épidermoïde primitif du sein au Mali : à propos de 03 cas et revue de la littérature

Mémoire présenté et soutenu publiquement le 31/ 03/ 2022 devant le jury de la Faculté de Médecine et d'Odonto-Stomatologie.

Par : *Dr Mamadou TOURE*

JURY

Président du jury: Pr Bakarou Kamaté

Membre du jury: Pr Drissa Traoré

Directeur de mémoire : Pr Cheik Bougadari Traoré

Co-Directeur de mémoire : Dr Bourama Coulibaly

DEDICACES
ET
REMERCIEMENTS

DEDICACES

Nous rendons grâce à ALLAH, le Tout Miséricordieux, l'omniprésent, l'omnipotent. YA RÄHIM, YA JABAAR,

Louange à ALLAH, Seigneur de l'univers.

Maitre du jour de la rétribution.

C'est Toi [Seul] que nous adorons, et c'est Toi [Seul] dont nous implorons secours.

Guide-nous sur le droit chemin, le chemin de ceux que Tu as comblé de faveurs, ni des égarés.

A son prophète Mohamed paix et salut sur lui.

Remerciements :

A mes parents : les mots me manquent pour exprimer ce que je ressens aujourd'hui ; vous m'avez enseigné le sens de l'honneur, de la dignité, la morale et le respect de soi. Tu es pour moi un exemple de courage, de persévérance. Voici l'un des moments tant attendus pour moi de vous remercier pour l'éducation, l'affection et l'amour que j'ai bénéficié auprès de vous. Vos sages conseils et bénédictions ont beaucoup contribué à la réalisation de ce travail. Puisse Allah vous garde encore longtemps près de nous et te combler de bonheur.

A mes collègues et tout le personnel du service Anatomie cytologie pathologiques : je vous remercie pour tout le soutien que vous avez fait à ma modeste personne. Puisse Allah vous récompense.

LISTE DES ABREVIATIONS

Liste des abréviations :

ACP : anatomie cytologie pathologiques

CEP : carcinome épidermoïde primitif

CK : cytokératine

IHC : immunohistochimie

RO : récepteur œstrogène

RP : récepteur progestérone

HER: human epidermal growth factor receptor

TDM : tomodensitometrie

Table des matières

Introduction 1

OBJECTIF..... 3

1. OBSERVATIONS :..... 6

 Observation n°1 :..... 6

 Observation n°2 :..... 8

 Observation n°3:..... 10

2. Discussion : 13

Conclusion : 24

Références bibliographiques 25

RESUME : 27

LISTE DES TABLEAUX ET DES FIGURES :

Tableau 1: Le résumé des 3 cas observés..... 12

Figure 1: Aspect histologique d'un carcinome épidermoïde moyennement différencié mature et invasif du sein(coloration à HE grossissement 40)..... 11

Figure 2: Immunohistochimie : marquage positif des cellules tumorales par la CK5/6 (A) ; marquage nucléaire de plus de 85% des cellules tumorales par le Ki 67 (B) 11

Introduction

Introduction

Le cancer du sein résulte d'un dérèglement de certaines cellules qui se multiplient et forment le plus souvent une masse appelée tumeur. Il en résulte différents types qui n'évoluent pas de la même manière. Certains sont agressifs et évoluent très rapidement, d'autres plus lentement. Les cancers du sein les plus fréquents (95%) sont des adénocarcinomes, c'est-à-dire se développe à partir des cellules de la glande mammaire. Il existe d'autres types rares de cancer du sein. On distingue les cancers in situ et les cancers infiltrants. Les formes rares sont : le carcinome médullaire, le carcinome mucineux, le carcinome tubuleux, le carcinome papillaire. Les cellules cancéreuses peuvent rester dans le sein. Elles peuvent aussi se propager dans d'autres organes par voies lymphatiques ou sanguines ce qui est une situation encore plus menaçante. On parle alors de métastases. Les métastases se font au niveau des os, foie, poumon. Le développement d'un cancer prend plusieurs mois, voire années. Le cancer du sein est le plus fréquent chez la femme. Il représente plus du tiers de l'ensemble de l'ensemble des nouveaux cas de cancers chez la femme. Lorsqu'une anomalie est découverte lors d'un examen de dépistage ou qu'une personne présente des symptômes, plusieurs doivent être réalisés. C'est l'examen anatomopathologique des tissus prélevés au niveau de l'anomalie qui établit le diagnostic de cancer du sein. Ce prélèvement au niveau de l'anomalie est le plus souvent réalisé par micro ou macrobiopsies à travers la peau. Différents types de traitements peuvent être utilisés pour traiter le cancer du sein : la chirurgie, la radiothérapie, l'hormonothérapie, la chimiothérapie et les thérapies ciblées. Le choix des traitements est personnalisé et adapté à votre situation.

Le carcinome épidermoïde primitif (CEP) du sein est une entité connue et réputée plus fréquente dans la peau et dans d'autres organes tapissés de cellules squameuses telles que l'œsophage et l'anus. Le CEP du sein est très rare, il représente 0,1 à 2% de tous les carcinomes invasifs du sein [1-3]. En raison de

Etude anatomopathologique du carcinome épidermoïde primitif du sein au Mali

sa rareté et de la confusion entourant sa définition, le CEP est difficile à analyser. Bien que son aspect morphologique et les variations histologiques soient identiques à ceux provenant d'autres tissus, son diagnostic n'est évoqué qu'après une biopsie. Peu de cas ont été signalés jusqu'à présent dans la littérature. Il s'agit d'une tumeur très agressive avec des récepteurs hormonaux négatifs et réfractaire au traitement, avec un mauvais pronostic. Le traitement chirurgical a les mêmes indications que les carcinomes infiltrants. L'indication et le type d'un traitement adjuvant restent controversés du fait de la rareté de la tumeur. Le pronostic semble être comparable à celui des carcinomes indifférenciés. Dans ce travail nous rapportons 3 cas diagnostiqués dans le service d'Anatomie et Cytologie Pathologiques du centre hospitalier universitaire Point G avec revue de la littérature.

OBJECTIF

- Décrire les trois cas avec revue de la littérature.

1. OBSERVATIONS :

Observation n°1 :

Il s'agissait d'une patiente de 52ans G3P3V2D1sans antécédent familial de cancers connus et sans notion de contraception. Elle avait subi une laparotomie pour fibrome utérin. La symptomatologie a débuté par une tuméfaction mammaire gauche dans les quadrants inféro-interne et inféro-externe (QII+QIE) d'évolution progressive sans notion de douleur conduisant à un abcès du sein gauche. Après l'évacuation du pus, la patiente a noté une légère amélioration. L'évolution fût marquée par la récurrence de la masse mammaire gauche sans notion de lésion cutanée, ni prurit, ni écoulement liquidien motivant une consultation au centre de santé de référence. La mammographie a objectivé, une opacité nodulaire du sein gauche d'allure suspecte. Devant ce résultat elle a consulté à l'hôpital où un scanner thoraco-abdomino-pelvien a objectivé une masse mammaire de 45x44x41mm avec un micronodule pulmonaire lobaire supérieur droit de 5mm. Aux vues de ces résultats, une tumorectomie a été réalisée et la pièce a été conditionnée dans du formol dilué à 10% puis envoyée pour examen histopathologique et immunohistochimique.

Etude macroscopique : la tumeur est parvenue en trois fragments dont la taille varie de 2x2 cm à 0,5 cm, de consistance ferme, et de coloration grisâtre. La tranche de section est grisâtre.

Etude histologique : La tumeur correspond à un carcinome épidermoïde réalisant une prolifération tumorale. La tumeur est faite de lobules et de travées centrés par des globes cornés. Les cellules sont polygonales présentant une anisocaryose, anisocytose, un hyperchromatisme, avec des figures de mitoses. Le stroma est abondant inflammatoire et hémorragique. A la périphérie il s'agit du tissu adipeux régulier. La limite d'exérèse est saine

Etude anatomopathologique du carcinome épidermoïde primitif du sein au Mali

Etude immunohistochimique : La cytokératine (CK+) marque les cellules tumorales, tant dis que, les récepteurs hormonaux (RO et RP) ne sont pas exprimés par les cellules tumorales avec témoin externe positif.

A la biologie, l'AgHbs était positif.

Avec tous ces résultats la patiente fût adressée au service d'oncologie médicale pour prise en charge de carcinome épidermoïde du sein gauche. Elle a bénéficié 4 cures de chimiothérapie néoadjuvante (EC80) et Tenofovir. L'évolution est marquée par une amélioration

Etude anatomopathologique du carcinome épidermoïde primitif du sein au Mali

Observation n°2 :

Il s'agissait d'une patiente de 60 ans G7P7V4D3 sans antécédent familial de cancers connus qui avait subi une laparotomie pour fibrome utérin. La maladie a débuté par une tuméfaction du sein droit sous forme de furonculose, sans masse palpable au début.

A l'inspection nous avons noté un aspect de peau d'orange et une rétraction du mamelon. L'évolution fût marquée par la suppuration et la fistulisation à la peau. Devant cette situation, elle consulte au CHU. Une biopsie fût réalisée avec examen histopathologique et immunohistochimique.

Etude macroscopique : il s'agissait d'un fragment mesurant 10x9cm de consistance ferme, et de coloration grisâtre. La tranche de section est grisâtre.

A l'histologie, il s'agissait d'un carcinome épidermoïde qui réalise une prolifération faite de lobules et de travées centrés par des globes cornés avec des lamelles de kératine. Les cellules sont polygonales avec anisocaryose, un hyperchromatisme, des mitoses anormales. Il s'y associe du tissu adipeux régulier.

A l'examen immunohistochimique, la cytokératine marque les cellules tumorales, tant dis que les récepteurs à l'œstrogène et à la progestérone (RO et RP) ne sont pas exprimés par les cellules tumorales avec témoin externe positif. Devant ces résultats la patiente fût adressée au service d'oncologie médicale pour prise en charge. La tomodensitométrie a retrouvé une masse tissulaire mammaire droite hétérogène de 108x95mm avec de multiples adénopathies axillaires droites dont la plus grosse mesure 27mm et deux adénopathies axillaires gauches dont la plus grande mesure 18mm. La rate est hétérogène par la présence de multiples nodules dont la plus grosse mesure 44mm. Elle retrouve également de multiples adénopathies cœlio-mésenteriques, hiliaire hépatiques, aortico-caves et para-aortique dont la plus grande mesure 29mm et une lame

Etude anatomopathologique du carcinome épidermoïde primitif du sein au Mali

d'épanchement liquidien intra-péritonéal dans le pelvis. La patiente a bénéficié de 5 cures de chimiothérapie néoadjuvante (Taxol-Carbo). Après six mois (6cures) l'évolution est marquée par le décès de la patiente

Observation n°3:

Il s'agissait d'une patiente de 37ans G8P7V6D1A1 avec notion de prise de contraceptif oral, sans antécédent familial de cancer connu. Le début de la maladie a été par la perception à l'autopalpation d'un nodule dans le quadrant supéro-externe du sein gauche indolore. Devant ce symptôme la patiente fait une consultation au service de gynéco-obstétrique. Une mammographie couplée à

l'échographie mammaire a permis de mettre en évidence deux petits nodules de 7,7mm et 8,2mm de diamètre au niveau de la région péri-aréolaire du sein gauche. Le sein droit était d'aspect normal. Devant la persistance de la symptomatologie, une autre échographie mammaire a retrouvé une masse tissulaire hétérogène de 36x30mm du quadrant supéro externe du sein gauche motivant une nodulectomie non carcinologique avec l'examen histologique et immunohistochimique. A l'examen macroscopique, il s'agissait d'une pièce de nodulectomie mesurant 8x6x2 cm de consistance ferme, de coloration gris jaunâtre. A la coupe il y avait un nodule de 80x60mm avec des remaniements nécrotiques. A l'examen histologique, la tumeur réalise une prolifération de lobules et de travées centrés par des globes cornés avec des lamelles de kératine. Les cellules sont polygonales présentent l'anisocaryose, l'hyperchromatisme, et des mitoses anormales. Ailleurs, il s'agit de glandes kystiques avec métaplasie apocrine.

L'immunohistochimie montre la cytokératine positive et les récepteurs hormonaux (RO et RP) négatifs.

Après la nodulectomie une autre mammographie objective une masse d'allure suspecte du sein gauche avec des adénopathies axillaires gauches. La TDM TAP montre un épaissement fibro-glandulaire du sein gauche prédominant dans la région retro-aréolaire avec quelques nodules dont le plus volumineux mesure 29mm, un épaissement du revêtement cutané de 12,5mm et des adénopathies axillaires gauches de 17mm et 15,6mm ; une adénopathie claviculaire gauche de 12,4mm. La patiente a bénéficié 4cures de chimiothérapie néoadjuvante (Taxoter).

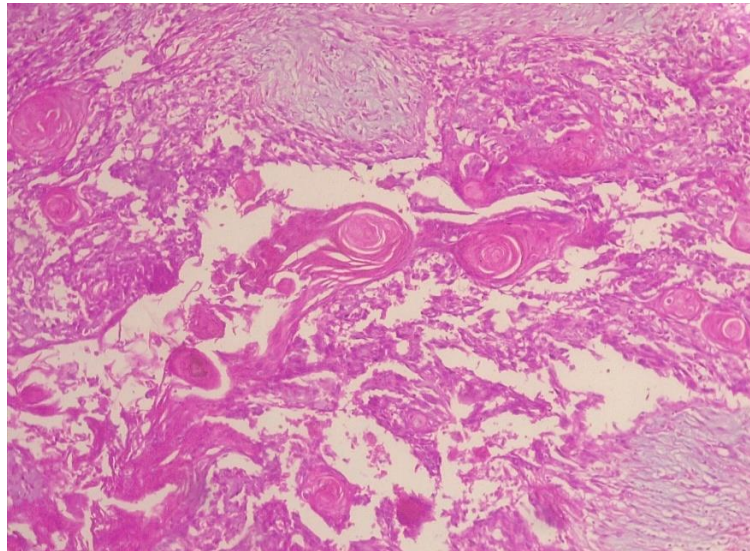


Figure 1: Aspect histologique d'un carcinome épidermoïde moyennement différencié mature et invasif du sein(coloration à HE grossissement 40)



Figure 2: Immunohistochimie : marquage positif des cellules tumorales par la CK5/6 (A) ; marquage nucléaire de plus de 85% des cellules tumorales par le Ki 67 (B)

Tableau de résumé des 3 observations :

Tableau 1: Le résumé des 3 cas observés.

	Cas N°1	Cas N°2	Cas N°3
Sexe	Féminin	féminin	féminin
Age	52ans	60ans	37ans
Topographie	sein G	sein droit	sein G
Taille de la tumeur	2x2cm	10x9cm	8x6x2cm
Infiltration de la graisse	Non	Non	Non
Emboles vasculaires	Non	Non	Non
Stade	pT1cNxMx	pT4bN2M1	pT4bNxMx.
Nombre de cure de chimiothérapie	4	6	4
Survie	En vie	décédé	En vie
Pathologies associées	Non	Hépatite B	Non

Discussion

2. Discussion :

Nous rapportons nos trois cas documentés. La rareté du carcinome épidermoïde du sein a été rapportée par plusieurs auteurs [1-3]. Il représente 0,1 à 0,2% des tumeurs mammaires malignes [1]. Nos patientes étaient des femmes. Ainsi, leurs âges variaient de 37 à 52 ans. Belaabidia et al ont rapporté que l'âge moyen de survenue est situé entre 30 et 80 ans avec un pic à 55ans [6]. Aucune de nos patientes n'avait un antécédent familial de cancer du sein, ainsi Tnargotz et al n'ont trouvé aucun facteur prédisposant, par contre la notion de traumatisme local a été observée [16]. Cliniquement, nos trois cas se présentaient sous forme d'une masse mammaire avec des extrêmes de 2 cm et 10 cm ce qui concorde avec les données de Rosen et al [7]; Watanabe [8]. et al qui ont rapporté une taille moyenne de 5 cm avec des extrêmes de 2 cm et 16 cm. Par ailleurs, les tumeurs de grande taille tendent à subir une dégénérescence kystique centrale avec envahissement et ulcération de la peau en regard, ce qui rend parfois difficile la distinction entre carcinome épidermoïde primitif et secondaire.

Radiologiquement, nos cas n'avaient pas d'aspect spécifique. Il s'agit généralement d'une masse arrondie. Belaabidia et al ; Cardoso et al ; Rokutanda et al ont décrit une masse arrondie sans spicule, partiellement irrégulière à centre nécrotique ou kystique [6, 17, 18], ce qui explique l'aspect pseudokystique ou abcédé. Le scanner garde une place importante pour le diagnostic et le bilan d'extension locorégionale et à distance. Les métastases ganglionnaires sont fréquentes, osseuses, pulmonaires ou hépatiques.

Le diagnostic préopératoire peut être réalisé par simple aspiration cytologique ou par une drill-biopsie. Toutefois, l'examen histopathologique est indispensable pour rechercher une éventuelle composante adénoïde et éliminer une éventuelle extension locale d'un carcinome épidermoïde de la peau en regard, du mamelon ou d'une métastase à distance.

L'immunohistochimie montre une expression des cellules tumorales épithéliales des cytokératines de haut poids moléculaire notamment les CK14, CK5/6 et CK17 [7]. Toutefois la majorité de ces tumeurs n'expriment pas les récepteurs hormonaux, de même que l'amplification de l'Her2, ce qui concorde avec les données de nos patientes. En revanche le caractère prolifératif (Ki67) a été fortement démontré par l'étude menée par Grenier et al [19]. Par contre Sheen et al [20] ont rapporté un cas de carcinome épidermoïde avec récepteurs hormonaux positifs. Le traitement est similaire à celui des carcinomes infiltrants de type non spécifique du sein de même taille et au même stade d'évolution. Il comporte habituellement une mastectomie avec curage ganglionnaire suivie d'une radiothérapie et d'une chimiothérapie [6]. En effet, la chimiothérapie néoadjuvante n'est pas justifiée pour envisager un traitement conservateur puisque ses résultats sont médiocres [14]. De même, l'hormonothérapie a peu de place compte tenu de l'absence de surexpression des récepteurs hormonaux dans cette forme histologique. Les principaux facteurs pronostiques représentent : la taille tumorale, l'envahissement ganglionnaire axillaire [15], la composante fusiforme, la nécrose, et l'acantholyse cellulaire [15]. Le pronostic des carcinomes épidermoïdes reste péjoratif avec une survie moyenne à 5 ans estimée entre 50 et 60% [15] ce qui concorde avec nos données (un décès sur trois cas). Les perspectives d'avenir seraient des thérapies ciblées, notamment du récepteur EGFR, pour améliorer le pronostic [15].

Conclusion

Conclusion :

Les carcinomes épidermoïdes du sein sont rares, ils n'ont pas de spécificité clinique ou radiologique. Le mauvais pronostic de cette entité peut être expliqué par le retard diagnostique et de prise en charge. Il est associé souvent aux maladies kystiques et aux traumatismes. Son traitement se repose sur la chirurgie, la radiothérapie et la chimiothérapie. Le pronostic reste controversé.

Recommandations :

Nous recommandons :

- **Au ministère de la santé et des affaires sociales, de**
 - ✓ Mettre tout en œuvre pour réduire le coût des bilans pré thérapeutiques ;
 - ✓ Mettre en place un programme national de lutte contre les cancers en général et du sein en particulier au Mali.
 - ✓ Organisation des séminaires de formation des agents de santé sur l'orientation des malades atteints de cancers notamment celui du sein.
- **Aux prestataires, de**
 - ✓ Promouvoir la prise en charge pluridisciplinaire des cancers du sein.
 - ✓ Apprendre aux femmes, les techniques d'autopalpation des seins et préciser les examens de dépistage nécessaires en cas de risque élevé de cancer du sein.
 - ✓ Référer précocement les cas suspects vers le service d'oncologie.
 - ✓ Faire un examen histologique de toute tumeur du sein chez l'adulte.
- **A la population, de**
 - ✓ Ne pas se laisser influencer par les préjugés entourant cette pathologie.
 - ✓ Identifier les facteurs de risque du cancer du sein et consulter un médecin devant tout signe d'alerte.
 - ✓ Respecter le calendrier de suivi.

Références

Références bibliographiques

1. Fischer ER, Gregorio RM, Fischer B. The pathology of invasive breast cancer. *Cancer* 1975; 36: 1-84.
2. Toikkonen S. Primary squamous cell carcinoma of the breast. *Cancer* 1981; 48: 1629-32.
3. Cornog JL . Squamous carcinoma of breast. *Am. J. Clin Pathol* 1971;55(4): 410-17.
4. [Http://www.uvp5.Univ-paris.fr](http://www.uvp5.Univ-paris.fr). tesein : de l'embryologie à l'allaitement.
5. Kamina P. Anatomie gynécologique et obstétricale 4ème éd. Paris : Maloine. 1984; 513p.
6. Belaabidia B, Sellami S, Hamdaoui A, Ait Ben Kadour Y, Abbassi H. Squamous cell carcinoma of breast review of the letterature illistrated by the report of a case. *J Gynecal obstet Biol Reprod.* 2002; 31(1): 34-9.
7. Rosen PP, Oberman HA. Atlas of tumor pathology: tumor of the mammary gland. 3th ed. Bethesda: Maryland Armed Forces Institute of Pathology. 1993; 203-06.
8. Watanabe K, Mukawa A, Saito K. Adenoid squamous cell carcinoma of skin overlying the right breast. An autopsy case clinically manifested with rapid growth and widely spreading metastases. *Acta Pathol jpn.* 1986; 36(12): 1921-29.
9. Uzan S, Garet R. Cancers du sein, épidémiologie, anatomie pathologie, evolution, principes de traitement. *La revue du praticien (Paris).* 1998; 48:787-96.
10. Jin Y, Campana F, Villoq R. Carcirome épidermoïde primitif du sein. Etude clinique histopathologique et pronostic de 14 patientes. *Bull. Cancer.* 1992; 79: 675-79.

11. Woodard BH, Brinkhous AD, McCarty KS. Adenoquamous differentiation in mammary carcinoma an ultrastructure and steroid receptor study. *Arch Patho Lab Med.* 1980; 104 :130-33.
12. Huvos AG, Lucas JC, Foote FW. Metaplastic breast carcinoma. Rare form of mammary cancer. *NYState J Med.* 1973; 73 (9): 1078-82.
13. Lafreniere R, Moskowitz LB, Ketcham AS. Pure squamous cell carcinoma of the breast. *J Surg Oncol.* 1986; 31: 113-19.
14. Hennessy B, Krishnamurthy S, Goirdano S, et al. Squamous cell carcinoma of the breast. *J Clin Oncol.* 2005; 23(31): 7827-35.
15. Tayeb K, Saâdi I, Kharmash M, Hadadi K, El Omari- Alaoui H, ELGhazi E, et al. Primary squamous cell carcinoma of the breast : report of three cases. *Cancer Radiother.* 2002; 6(6): 366-68.
16. Tnargotz ES, Norris HJ. Metaplastic carcinoma of the breast: IV Squamous cell carcinoma of ductal origin. *Cancer* 1990; 65 : 272-76.
17. Dejager D, Redicch PN, Dayer AM. Primary squamous cell carcinoma of the breast: sensitivity to cisplatinum-based chemotherapy. *J Surg Oncol* 1995; 59(3) :199-03.
18. Cardoso F, Leal C, Meira A, Azevedo R, Mauricio MJ, Leal da Silva JM et al. Squamous cell carcinoma of the breast. 2000; 9 (6):315-19.
19. Rokutanda N, Lino Y, Yokoe T, Maemura M, Horiguchi J, Takei H et al. Primary squamous cell carcinoma of the breast during lactation : a case report. *Jpn J Clin Oncol.* 2000; 30(6): 279-82.
20. Grenier J, Soria JC, Mathieu MC. Differential immunohistochemical and biological profile of squamous cell carcinoma of the breast. *Anticancer Res.* 2007; 27(1B): 547-55.
21. Bellini V, La Porta A, Berni C, Minelli M. Metaplastic tumors of the breast: a case of primary squamous cell carcinoma. *Clin Ter.* 1999; 150(2) :153-67.

Résumé

RESUME :

Introduction :

Le carcinome épidermoïde primitif du sein est très rare. Il représente 0,1 à 2 % de tous les carcinomes invasifs du sein. L'objectif était de décrire 3 cas.

Matériel et méthodes :

Nous rapportons 3 cas de carcinome épidermoïde du sein diagnostiqués et suivis pendant 19 mois. Les prélèvements étaient fixés dans du formol 10%, puis traités par la technique standard (coloration HE) et par l'immunohistochimie.

Observation :

N°1 : il s'agissait d'une patiente présentant une tuméfaction mammaire gauche d'évolution progressive non douloureuse conduisant à un abcès.

N°2 : il s'agissait d'une patiente présentant une tuméfaction mammaire droite sous forme de furonculose avec aspect de peau d'orange et rétraction du mamelon.

N°3 : il s'agissait d'une patiente présentant un nodule du quadrant supéro-externe gauche indolore. Tous les trois cas ont fait la mammographie couplée à une échographie mammaire objectivant une masse tissulaire hétérogène chez chacune. Une biopsie a été réalisée chez les patientes. L'histologie retrouve un carcinome épidermoïde. A l'immunohistochimie la cytokératine était positive, tant dis que les récepteurs hormonaux étaient négatifs. Une patiente a bénéficié d'une chimiothérapie néoadjuvante et les deux autres la chimiothérapie adjuvante. Au cours de l'évolution une patiente est décédée après 6 cures.

Conclusion : Les carcinomes épidermoïdes du sein sont rares. Ils n'ont pas de spécificité clinique ou radiologique. Le mauvais pronostic peut être expliqué par le retard diagnostique et thérapeutique.

Mots clés : Carcinome, Epidermoïde, Sein, Histopathologie.

ABSTRACT :

INTRODUCTION : Primary squamous cell carcinoma of the breast is very rare. It accounts for 0.1 to 2% of all invasive breast carcinoma. The objective was to describe 3 cases.

MATERIEL AND METHOD: We report 3 cases of primary squamous cell carcinoma of the breast diagnosed and followed for 19 months. The samples were fixed in formalin 10% and then treated by the standard technic and by immunohistochemistry.

RESULTS:

Case 1: it was a patient with a progressive, painlessly progressive left breast swelling leading to an abscess.

Case 2: it was a patient with right breast swelling in the form of furunculosis with orange peel appearance and retraction of the nipple.

Case 3: it was a patient with a painless left upper outer quadrant nodule. All three cases had mammography coupled with breast ultrasound objectifying a heterogeneous tissue mass in each. A biopsy was performed in the patients. The histology finds a squamous cell carcinoma. Cytokeratin is positive on immunohistochemistry, as long as the hormone receptors were negative. One patient received neoadjuvant chemotherapy. During the course, one of the patients died after 5 cures.

CONCLUSION : Primary squamous cell carcinoma of the breast is rare. They have no clinical or radiological specificity. The bad prognosis can be explained by the diagnostic and therapeutic delay.