

Ministère de L'Enseignement  
Supérieur et de la Recherche  
Scientifique

République du Mali

**Un Peuple Un But Une Foi**



**UNIVERSITE DES SCIENCES, DES TECHNIQUES  
ET DES TECHNOLOGIES DE BAMAKO**



**FACULTE DE MEDECINE ET D'ODONTO-  
STOMATOLOGIE (FMOS)**

Année académique 2020-2021

N.....

## **THÈME**

**LE PROFIL EPIDEMIO-CLINIQUE ET  
THERAPEUTIQUE DES OTORRHEES  
PURULENTES CHRONIQUES AU CHU  
GABRIEL TOURE A PROPOS DE 135 CAS**

## **THESE**

Présentée et soutenue publiquement le 13 / 01 /2022  
devant la Faculté de Médecine et d'Odonto-Stomatologie (FMOS)

**Par : M. Famagan BAH**

Pour obtenir le Grade de Docteur en Médecine (**DIPLÔME D'ETAT**)

## **JURY**

**PRÉSIDENT DU JURY** : Professeur Djibo Mahamane DIANGO  
**MEMBRES DU JURY** : Professeur Mohamed A. KEITA  
Docteur N'Faly KONATE  
**CO-DIRECTEUR DE THÈSE** : Docteur Kassim DIARRA  
**DIRECTEUR DE THÈSE** : Professeur Siaka SOUMAORO

# DEDICACES

## **DEDICACES**

Je dédie cette thèse :

A ALLAH, Le Tout Puissant, le Clément, Le Très miséricordieux et à son PROPHETE (Paix et salut sur lui) de m'avoir accordé la santé, le courage et la force pour mener à bien cette tâche.

### **A mon père Lassana Bah**

Papa, grâce à ton combat de tous les jours ce travail a vu le jour. Tu es pour nous un exemple à suivre, toujours présent pour nous aider à donner le meilleur de nous. Je ne pourrais te remercier pour tes sacrifices énormes et pour tout l'amour que tu nous donne. Je demande à Dieu de te donner une longue vie pleine de santé et de bonheur. Merci papa

### **A ma mère Salé Diakité**

Ma très chère mère, je ne saurais t'exprimer tout l'amour et toute la joie que j'ai de t'avoir comme mère. Tu es notre guide, notre source d'énergie, notre ange protecteur car au-delà de nous mettre au monde tu as toujours su trouver la force et les mots pour nous éduquer et nous accompagner même pendant les moments les plus difficiles.

Je ne peux que te dire merci, dire merci à Dieu de faire de toi ma mère.

### **A tonton Cheick Oumar Bah**

Tonton je ne saurais vous remercier pour tout l'effort que vous avez consenti pour notre éducation. Grace à vos conseils nous faisons aujourd'hui votre fierté.

### **A mes mamans : Hatoumata Sylla, Fatou Dicko, Djéneba Kané, feu Fanta Doumbia**

Les mots me manquent pour vous dire à combien je suis reconnaissant envers vous. Merci pour tout.

**A mes tontons et tantes : Feu Kalifa Keita, Solomane Keita, Bakary Konaté, Soumaila Traoré, Amadou Yattassaye, Bintou Cisse, Coumba Keita, Sayon Traore, Djarafa Diakité**

Les mots me manquent pour vous dire merci, merci pour l'éducation que j'ai reçue de vous.

Vous m'avez accueilli à bras ouvert et m'avez éduqué comme vos propres enfants. Aujourd'hui si je suis instruit c'est grâce à votre courage de tous les jours. J'ai été satisfait de ce que vous avez apporté et que vous continuez d'apporter dans ma vie.

**A mon tonton Oumar Keita**

Vous avez été pour moi plus qu'un tonton, vous êtes mon mentor grâce à votre merveilleuse façon de prendre soin de vos patients, j'ai aimé ce travail.

A vos côtés j'ai été éduqué, à vos côtés j'ai été enseigné, à vos côtés j'ai appris beaucoup de choses. Vous êtes une référence pour moi.

Un grand merci à vous pour m'avoir inspiré et m'avoir aidé à devenir ce que je suis aujourd'hui.

**A mes grand mères : Feue Badjekesoucko et Kadiatou Degoga**

Merci pour tout ce que vous avez apporté dans ma vie. Je me souviendrai chaque jour de vos conseils. Je souhaite à Kadiatou une longue vie et je prie pour le repos éternel de Badjeke Soucko.

**A mes frères et sœurs : Issa Bah, Amadou Bah, Gaoussou Bah, Bakary Bah, Abdoulaye Bah, Sidy Lamine Bah, Sokona Bah, Salimata Bah, Fatoumata Bah, Oumou Bah, Badjèkè Bah, Ramata Bah, Djeneba Bah, Kadiatou Bah, Assanatou Bah, Aissata Bah, Badjèkè Bah.**

Vous avez été plus que des frères et sœurs pour moi, mais des amis, des confidents.

Vos conseils, vos encouragements et vos soutiens dans toute chose ne m'ont jamais fait défaut. Vous avez été d'une source d'énergie inestimable tout au long

de ce trajet et dans la réalisation de ce travail qui est le vôtre. Je vous exprime toute mon affection et mon profond attachement.

Que nos liens fraternels se resserrent d'avantage.

**A mon cousin : Gaoussou Namakan Keita**

Je te dis merci pour tout, j'espère que ce travail te servira d'exemple.

Que perdure à jamais ces liens fraternels qui nous unissent.

**A mes femmes : Aicha Diarra et Djénéba Cissé**

Les mots me manquent pour vous dire merci de faire de nous des hommes comblés.

**A ma femme Fatoumata Zalla**

Merci mon cœur de ta patience, de ton soutien. Tu es cette femme que tout homme a besoin dans sa vie. Je suis très ému et très chanceux de t'avoir comme épouse. Je t'aime et merci d'être toujours là pour me soutenir et je remercie le bon Dieu de t'avoir connu.

Je t'aime.

**A mon fils Mamadou dit Mandjou Bah**

Fils, papa est fier de t'avoir dans sa vie car tu as apporté de la joie de vivre, du courage et surtout le bonheur. Tu es la meilleure chose qui me soit arrivée.

**A mes enfants : Lassana Bah ; Fanta Bah ; Cheick Oumar Bah, Oumar Bah**

Je vous aime beaucoup et vous me donnez le courage et la force de me battre chaque jour pour un avenir meilleur.

**A mes amis : Seydou Konaté, Amadou Yatassaye, Ali Yatassaye, Cheick Oumar Keita, Tiécoura Doumbia, Ousmane Keita, Amassiré Yattassaye, Mamadou Yattassaye, Kalilou Doumbia**

Vous êtes plus que des amis. Merci pour vos soutiens et vos encouragements. Que Dieu vous donne une vie meilleure.

**A mon ami Seydou Konaté**

Tu es plus qu'un ami pour moi, tu es un mon frère de sang. Si les amis avaient des étiquettes de prix, je serais millionnaire ! Tu es précieux dans mon cœur et ton amitié est inestimable.

# REMERCIEMENTS

## **REMERCIEMENTS**

Nous tenons à remercier :

Tous nos enseignants depuis l'école primaire (école fondamentale de Missira) jusqu'au lycée (Bouillagui Fadiga) et nos maîtres de la faculté de Médecine.

Le moment est venu pour moi de vous dire merci avec le cœur plein de reconnaissance pour la qualité de votre encadrement et de la transmission du savoir.

**Tous mes maîtres du service ORL-CCF du CHU Gabriel Touré :**

**Pr KEITA Mohamed Amadou, Pr TIMBO S Karim, Pr SINGARE, Pr SOUMAORO Siaka, Dr GUINDO Boubacar, Dr KONE Fatogoma Issa, Dr KONATE N'Faly, Dr DIARRA Kassim, Dr CISSE Naouma, Dr Coulibaly Kalifa.**

Travailler à vos côtés fût vraiment enrichissant ! Merci de m'avoir fait profiter de vos immenses connaissances médicales, pédagogiques et humaines.

**A Dr Oumou Coulibaly**

Je ne saurai te dire combien, merci pour tout ce que tu as fait pour moi lorsque je suis venu pour la thèse. Tu as été pour moi un guide, une grande sœur et plus que ça un mentor en ORL. Ton soutien financier m'a été d'une grande aide. Merci Dr que Dieu te bénisse.

**Tous les DES ORL-CCF particulièrement à Dr DIAKITE Zoumana, Dr TRAORE Kadiatou, Dr KONATE Idrissa, Dr DOUMBIA Mahamadou.**

Merci pour les conseils, les enseignements.

**A Dr DICKO Ibrahim, Dr GANABA Abdoulaye et Dr Hélène,** merci pour l'enseignement.

**Tous mes collègues thésards de l'ORL-CCF du CHU Gabriel Touré**

Mes frères et sœurs merci pour votre soutien, votre compréhension, l'esprit du groupe, la solidarité, la fraternité et le partage.

Que Dieu vous donne la chance et le courage de finir avec vos thèses.

**A tout le personnel de l'ORL-CCF du CHU GT.**



# HOMMAGE AUX MEMBRES DU JURY

## **A NOTRE MAITRE ET PRESIDENT DU JURY :**

**Pr DIANGO Djibo Mahamane**

- **Professeur titulaire en anesthésie réanimation à la FMOS**
- **Praticien hospitalier au CHU Gabriel Touré**
- **Chef du DARMU du CHU Gabriel Touré**
- **Chef du Service d'Accueil des Urgences du CHU Gabriel Touré**
- **Secrétaire générale adjoint de la société mondiale de PEC des  
brulures**
- **Membre de la Société d'Anesthésie-Réanimation d'Afrique  
Francophone (SARAF)**
- **Secrétaire générale de la SARMU-Mali**
- **Membre de la Société Française d'Anesthésie-Réanimation (SFAR)**
- **Chevalier de l'ordre du mérite de la santé**

**Cher maitre,**

Vous nous faites en ce jour un grand honneur en acceptant, de présider ce jury malgré vos multiples occupations. Nous avons également été comblé par vos qualités humaines et pédagogiques. Votre grande culture scientifique et votre amour du travail bien fait font de vous un modèle de maître souhaité par tout élève. Cher Maître recevez à travers ce travail le témoignage de notre profonde reconnaissance. Qu'Allah vous garde longtemps !

**A NOTRE MAITRE ET JUGE :**

**Pr Mohamed Amadou KEITA**

- **Professeur titulaire d'ORL à la FMOS**
- **DU d'otologie et d'otoneurologie de l'université de Bordeaux**
- **Chef de service d'ORL-CCF du CHU Gabriel Touré**
- **Chef de Département Chirurgie et Spécialités chirurgicales du CHU- Gabriel Touré**
- **Coordinateur du DES d'ORL-CCF à la FMOS de Bamako**
- **Président du Collège National d'ORL-CCF (CNORL)**
- **Membre de la Société Malienne d'ORL (SMORL)**
- **Membre de la Société d'ORL d'Afrique Francophone (SORLAF)**
- **Membre correspondant de la Société Française d'ORL et de Chirurgie Face et Cou**
- **Membre de Pan Fédération of ORL Societies.**

**Cher Maître,**

Nous sommes très sensibles à l'honneur de vous avoir comme jury. Votre simplicité, votre sens du devoir et votre humilité font de vous un maître admirable. Trouvez ici cher Maître le témoignage de notre profonde admiration et de notre respect.

Qu'ALLAH vous garde longtemps !

**A NOTRE MAITRE ET MEMBRE DU JURY :**

**Dr KONATE N'faly**

- **Spécialiste ORL et CCF**
  
- **Ancien interne des hôpitaux du Mali**
  
- **Membre de la SMORL**
  
- **Membre du Collège National d'ORL-CCF (CNORL)**

**Cher maitre,**

Nous sommes fiers de vous avoir comme jury.

Vos compétences scientifiques, votre abord facile et votre modestie font de vous un exemple.

L'opportunité nous est offerte pour vous témoigner notre haute considération.

Qu'ALLAH vous garde longtemps !

**A NOTRE MAITRE ET CO-DIRECTEUR DE THESE :**

**Dr DIARRA Kassim**

- **Spécialiste ORL et CCF**
  
- **Ancien interne des hôpitaux du Mali**
  
- **Membre de la SMORL**
  
- **Membre du Collège National d'ORL-CCF (CNORL)**

**Cher maitre,**

Ce fut pour nous une grande fierté de compter parmi vos élèves.

Votre amour pour la profession, votre souci pour le travail bien fait, votre engagement pour nous procurer une bonne formation, votre simplicité, votre disponibilité, votre générosité, vos qualités d'homme de science très méthodique font de vous une référence, un ORL admiré et très sollicité. Si ce travail est une réussite il le doit à votre compétence et à votre savoir-faire.

Soyez rassuré cher maître de notre haute considération et de notre profond respect

Qu'Allah vous donne longue vie et vous accorde tous ceux dont vous désirez.

**A NOTRE MAITRE ET DIRECTEUR DE THESE :**

**Pr SOUMAORO Siaka**

- **Professeur – Maitre de conférence ORL et CCF**
- **Praticien hospitalier au CHU Gabriel Touré**
- **Membre de la société malienne d’ORL (SMORL)**
- **Membre de la société Bénino-togolaise d’ORL (SOBETORL)**

**Cher maitre,**

Nous sommes touchés de pouvoir vous compter parmi ce jury. Votre amour pour l’ORL, votre maîtrise de cette discipline et votre souci de former les étudiants avec rigueur nous ont fortifié, encouragé et rassuré dans notre apprentissage. A vos côtés nous n’avons pas manqué de repère.

Acceptez cher maître notre gratitude et notre sincère remerciement. Que Dieu vous accorde la grâce de continuer vos œuvres. Amen !

# LISTE DES ABREVIATIONS

## **LISTE DES ABREVIATIONS**

**ATM** : articulation temporo-mandibulaire

**CAE** : Conduit Auditif Externe

**CCF**: chirurgie cervico-faciale

**CHU-GT** : Centre Hospitalier-Universitaire Gabriel Touré

**DES** : diplôme d'études spécialisées

**ECB** : examen cyto bactériologique

**FMOS** : Faculté de Médecine et d'Odontostomatologie

**MAE** : méat acoustique externe

**OE** : oreille externe

**OI** : oreille interne

**OM** : Otite Moyenne

**OMC** : Otite Moyenne Chronique

**ORL** : Oto-Rhino-Laryngologie

**SAU** : service d'accueil des urgences

**TDM** : tomodynamométrie

**LM**: labyrinthe membraneux

**LO** : labyrinthe osseux



# TABLE DES ILLUSTRATIONS

## Liste des tableaux

Tableau I : Répartition des patients selon l'âge.....	80
Tableau II : Répartition des patients selon le sexe.....	81
Tableau III : Répartition des patients selon l'ethnie.....	81
Tableau IV : Répartition des patients selon la profession.....	82
Tableau V : Répartition des patients selon leur origine géographique.....	82
Tableau VI : Répartition des patients selon le siège de l'otorrhée purulente chronique.....	83
Tableau VII : Répartition des patients selon l'abondance de l'otorrhée purulente chronique.....	83
Tableau VIII : Répartition des patients selon la durée d'évolution de l'otorrhée purulent chronique...84	
Tableau IX : Répartition des patients selon les signes associés.....	84
Tableau X : Répartition des patients selon l'aspect du méat acoustique externe.....	85
Tableau XI : Répartition des patients selon l'aspect du tympan.....	85
Tableau XII : Répartition des patients selon la taille de la perforation.....	86
Tableau XIII : Répartition des patients selon le siège de la perforation.....	86
Tableau XIV : Répartition des patients selon le résultat de l'audiométrie tonale.....	87
Tableau XV : Répartition des patients selon la perte auditive.....	87
Tableau XVI : Répartition des patients en fonction du résultat scannographique.....	88
Tableau XVII : Répartition des patients en fonction du diagnostic.....	88
Tableau XVIII : Répartition des patients selon le type de chirurgie réalisée.....	89
Tableau XIX : Répartition des patients en fonction des complications post opératoires immédiat.....	90
Tableau XX : Répartition des patients en fonction des complications post opératoires à long terme....	90
Tableau XXI : Répartition des patients en fonction du gain auditif post opératoire.....	91

## LISTE DES FIGURES

Figure 1 : Coupe frontale de l'oreille externe droite vue antérieure.....	7
Figure 2 : Vue latérale et médiale du cartilage du pavillon droit.....	11
Figure 3 : A. Coupe transversale du MAE B. Coupe coronale du MAE.....	14
Figure 4 : Représentation schématique de l'oreille moyenne coupe frontale.....	17
Figure 5 : La membrane tympanique : forme, dimensions et orientations.....	20
Figure 6 : Malleus (marteau) a. vue antérieure b. vue postérieure.....	23
Figure 7 : Incus (enclume) a. vue latérale b. vue médiale.....	24
Figure 8 : Etrier dans la fossette de la fenêtre vestibulaire.....	25
Figure 9 : Vue schématique de la trompe auditive.....	28
Figure 10 : Systématisation des annexes mastoïdiennes.....	30
Figure 11 : Vue schématique de l'oreille interne.....	32
Figure 12 : Vue schématique de la cochlée.....	38
Figure 13 : Organe de Corti.....	41
Figure 14 : A. Réseau artériel du pavillon de l'oreille vue latérale B. Réseau artériel du pavillon de l'oreille vue postérieur .....	47
Figure 15 : Innervation sensitive de l'oreille externe.....	53
Figure 16 : Modification de la pression acoustique induite par le volume corporel et l'oreille externe chez l'homme.....	57
Figure 17 : Fonction de transfert de l'oreille moyenne du cobaye a bulle fermé.....	58

# SOMMAIRE

## SOMMAIRE

I.	INTRODUCTION .....	1
II.	OBJECTIFS .....	3
III.	RAPPELS .....	5
IV.	METHODOLOGIE.....	73
V.	RESULTATS.....	79
VI.	COMMENTAIRES ET DISCUSSIONS.....	92
VII.	CONCLUSION.....	99
VIII.	RECOMMANDATIONS.....	101
IX.	BIBLIOGRAPHIES.....	103
X.	ANNEXES.....	108

# INTRODUCTION

## I. INTRODUCTION

L'otorrhée purulente chronique est l'écoulement de liquide purulent par le méat acoustique externe évoluant depuis plus de 3 mois [1].

C'est l'écoulement de l'oreille le plus fréquent en consultation ORL [2].

Les signes associés sont entre autre les otalgies, les céphalées, l'hypoacousie, les vertiges, les acouphènes, les prurits auriculaires, la fièvre.... [2].

La principale pathologie en cause est l'otite moyenne chronique dont la plus redoutable est l'otite chronique dangereuse [3].

La clé du diagnostic est donnée par l'otoscopie [4].

Si le diagnostic d'OMC paraît aisé grâce à un bon examen clinique, l'approche thérapeutique de cette affection fait encore l'objet de difficultés souvent ardues surtout dans sa forme cholestéatomateuse [5].

Sa prévalence était de 44,7%, dans une étude réalisée sur les complications des otites moyennes chroniques à l'Hôpital Gabriel Touré au service d'ORL et de chirurgie cervico-faciale [6].

A Douala sa prévalence est de 70,8% à l'Hôpital Laquintinie de Douala [3].

Son incidence et sa prévalence dans le monde ne sont pas connues. Elle se rencontre chez les deux sexes confondus. Le jeune enfant est le plus souvent touché [3].

Dans notre contexte il n'y a pas de données épidémiologiques, cliniques et thérapeutiques sur les otorrhées purulentes chroniques. C'est ainsi que nous initions ce travail en nous fixant les objectifs suivants.

# OBJECTIFS



## **II-OBJECTIFS**

### **➤ Objectif général**

- Etudier les aspects épidémiologiques, cliniques et thérapeutiques des otorrhées purulentes chroniques au service d'ORL et CCF du Centre hospitalier universitaire de Gabriel Toure.

### **➤ Objectifs spécifiques**

- Déterminer le profil sociodémographique des patients consultant pour otorrhées purulentes chroniques dans le service ORL.
- Déterminer la fréquence hospitalière des otorrhées purulentes chroniques.
- Enumérer les données cliniques et les principales étiologies.
- Déterminer les modalités thérapeutiques des principales étiologies.
- Déterminer les aspects évolutifs des principales étiologies.

# RAPPELS

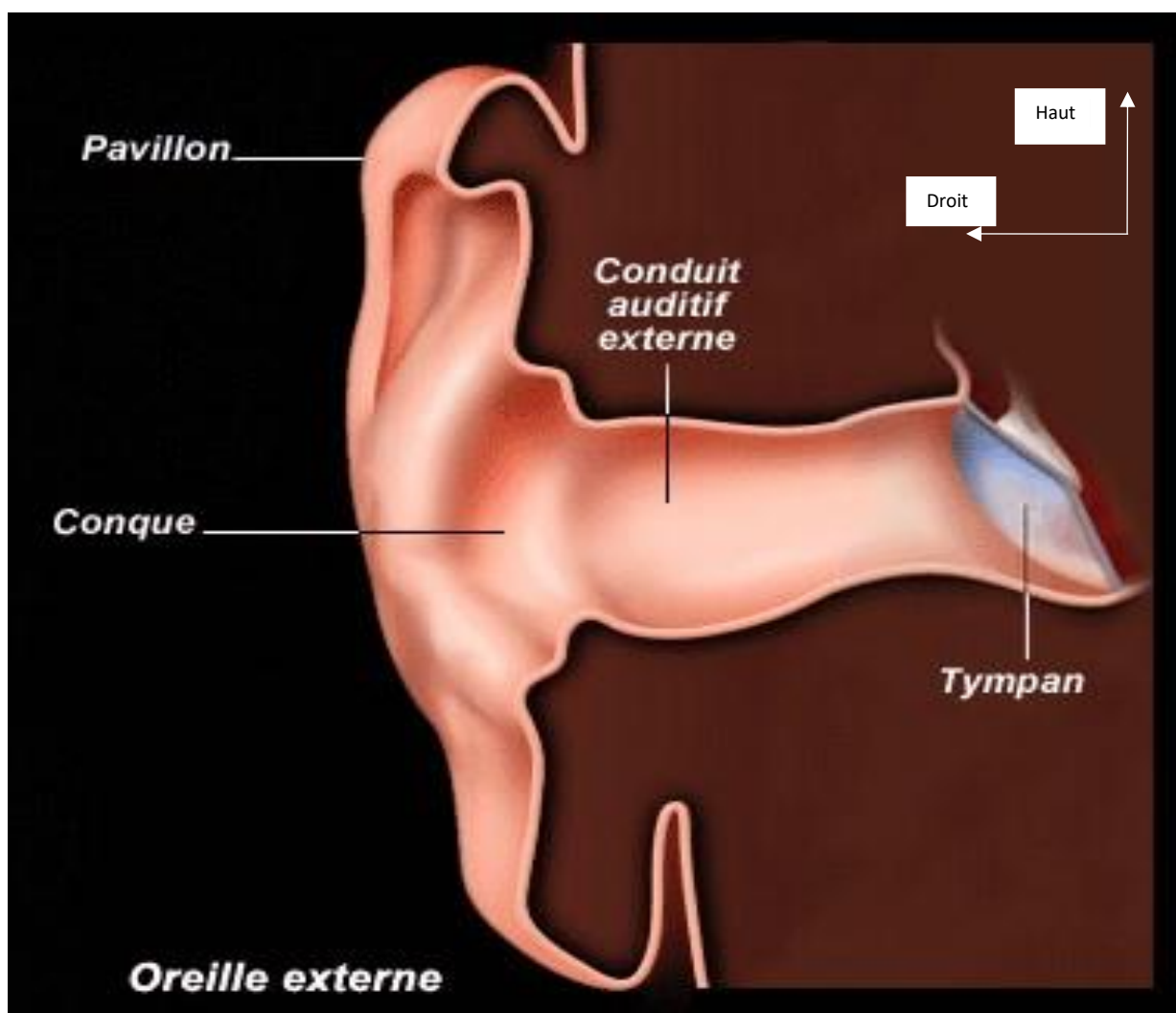
### **III. RAPPELS**

#### **1 RAPPEL ANATOMIQUE :**

L'oreille est un organe paire et symétrique, situé latéralement de chaque côté du crâne dans l'os temporal. Elle représente l'appareil auditif périphérique. Elle joue un rôle important dans l'équilibre par son appareil vestibulaire. On lui distingue trois parties : l'oreille externe, l'oreille moyenne et l'oreille interne ; chaque structure assure une fonction précise [7].

##### **1.1. OREILLE EXTERNE (fig. 1)**

L'oreille externe (OE) est composée du pavillon et du méat acoustique externe. Elle représente une double entité fonctionnelle et esthétique. Cet organe d'architecture complexe intervient en effet dans la localisation et la transmission de l'onde sonore, et participe à l'amplification de certaines fréquences. De plus, l'OE possède une position stratégique dans l'esthétique et l'harmonie de la face, et occupe de ce fait une place importante dans le domaine de la chirurgie réparatrice. La bonne connaissance de son anatomie est également indispensable pour toute chirurgie de l'oreille moyenne (OM)[8].



**Figure 1 : Coupe frontale de l'oreille externe droite vue antérieure**

Source :Mlle. Soukaina HOUARI .Anatomie tridimensionnelle de l'oreille, Thèse N° 92 .UNIVERSITE CADI AYYAD  
FACULTE DE MEDECINE ET DE PHARMACIE MARRAKECH ,Année 2013.[8]

### 1.1.1. PAVILLON [9] Fig.2

#### 1.1.1.1. Situation :

Le pavillon siège en arrière de l'articulation temporomandibulaire et de la région parotidienne, en avant de la région mastoïdienne, en dessous de la région temporale. Il s'inscrit entre deux lignes horizontales dont la supérieure passe par le sourcil et l'inférieure par la lèvre supérieure.

#### 1.1.1.2. Forme :

Le pavillon est ovalaire à grosse extrémité supérieure, à grand axe vertical ou légèrement oblique en bas et en avant. Il est composé de plusieurs replis.

#### 1.1.1.3. Dimension :

De 30 mm à la naissance, son développement est complet vers l'âge de 7 ans. Le pavillon adulte dont il existe de très nombreuses variations individuelles, raciales et sexuelles, mesure en moyenne 60 à 65 mm de hauteur pour 30 à 35 mm de largeur, le rapport de ces deux nombres constituant l'indice auriculaire de Topinard, longtemps utilisé en médecine légale.

#### 1.1.1.4. Face latérale :

Elle présente une série de saillies et de dépressions ; elle est schématiquement constituée de plusieurs segments.

- **Conque** : elle occupe la partie moyenne, c'est une large et profonde dépression antérieure, qui prolonge le MAE. Elle est subdivisée en deux portions par la racine de l'hélix : la **cymba** de la conque, diverticule supérieur de la conque et le **cavum** de la conque, partie large de la conque qui se continue avec le conduit, situé au-dessous de la racine de l'hélix, en arrière du tragus et en avant de l'anthélix et de l'antitragus.
- **L'hélix** : est un repli curviligne qui occupe la partie antérieure, supérieure et postérieure du pavillon avec sa racine, sa queue et sa gouttière.
- **L'anthélix** : Est un relief situé entre l'hélix et la conque avec ses deux branches.

➤ **Le tragus** : est le seul relief antérieur protégeant le conduit. Il s'avance à la manière d'un opercule au-devant du CAE et le dissimule à l'œil d'une façon à peu près complète. Cette lame cartilagineuse implantée en avant de la conque s'étend, en effet, d'avant en arrière et de dedans en dehors, surplombant et protégeant l'orifice du conduit. Sa forme de valve semble interdire un traumatisme direct du tympan.

#### **1.1.1.5. Face médiale**

Elle est composée de deux parties : le tiers antérieur, adhérent à la paroi latérale de la tête, et la partie postérieure, libre ; la jonction des deux zones est marquée par le sillon rétro-auriculaire. On retrouve les trois portions précédentes avec des reliefs inversés et atténués. La saillie représentée par la dépression de la conque forme l'eminentiaconchae. En arrière, le sillon nommé fossaanthelcis répond au relief de l'anthélix, et l'eminentiascapae à la gouttière du scapha. Le sillon céphalo-auriculaire, par sa discrétion et son amplitude, est l'emplacement de choix pour les audioprothésistes permettant d'accueillir et dissimuler les appareillages auditifs externes.

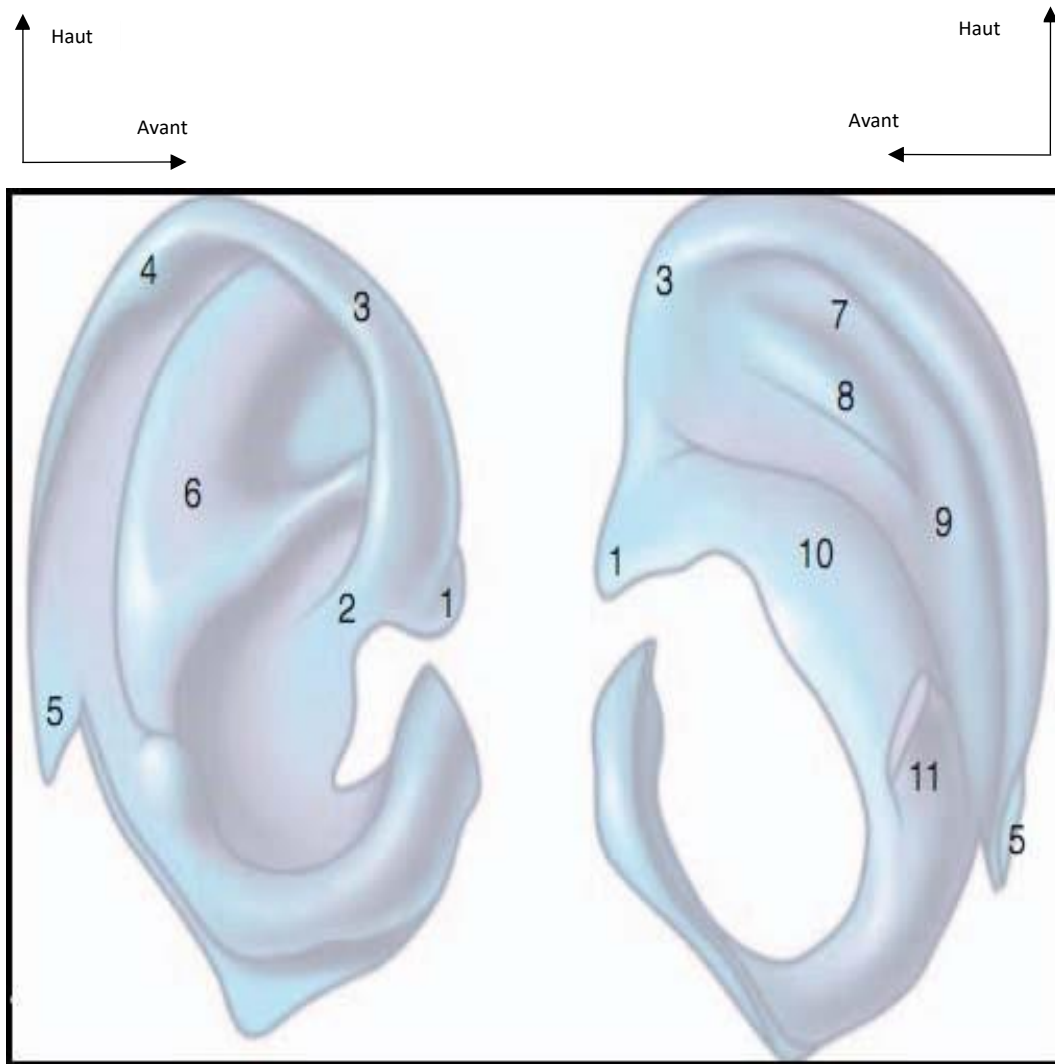
#### **1.1.1.6. La charpente cartilagineuse :**

La structure cartilagineuse de l'OE est responsable des reliefs et dépressions du pavillon, à l'exception notable du lobule, et lui assure son élasticité. C'est un cartilage réticulé, entouré d'un périchondre épais et nacré, d'une épaisseur de 0,5 à 1mm, maximale au niveau de la conque.

#### **1.1.1.7. Revêtement cutané et tissu cellulaire sous-cutané :**

Sur la face latérale du pavillon la peau est mince, épousant les moindres reliefs, adhérent intimement au périchondre excepté sur le tragus et la partie antérieure de la racine de l'hélix. Sur la face médiale, la peau est mobile, séparée du périchondre par un tissu cellulaire lâche et quelques pelotons graisseux permettant un décollement facile, notamment pour l'otoplastie. Le lobule est formé de deux lames cutanées épaisses séparées par un matelas celluloadipeux abondant.

Son accessibilité et cette particularité anatomique expliquent en partie qu'il a été l'objet depuis l'Antiquité jusqu'à nos jours d'innombrables variations ornementales (boucles, piercings, écarteurs, etc.). Cette peau contient des glandes sudoripares surtout à la face médiale et des glandes sébacées particulièrement développées au niveau de la conque.



**Figure 2 : Vue latérale et médiale du cartilage du pavillon droit**

1.Epine de l'hélix. 2. Racine de l'hélix ; 3. Hélix ; 4. Tuberculumauriculae ; 5. queue de l'hélix ; 6. Anthélix ; 7. Eminentiascapa ; 8. Fossaanthélicis ; 9. Sillon postérieur de l'anthélix ; 10. Eminentiaconchae ; 11. Ponticulus

**Source** Mlle. Soukaina HOUARI .Anatomie tridimensionnelle de l'oreille, Thèse N° 92 .UNIVERSITE CADI AYYAD FACULTE DE MEDECINE ET DE PHARMACIE MARRAKECH ,Année 2013 .[8]



### 1.1.1.8. Appareil ligamentomusculaire :

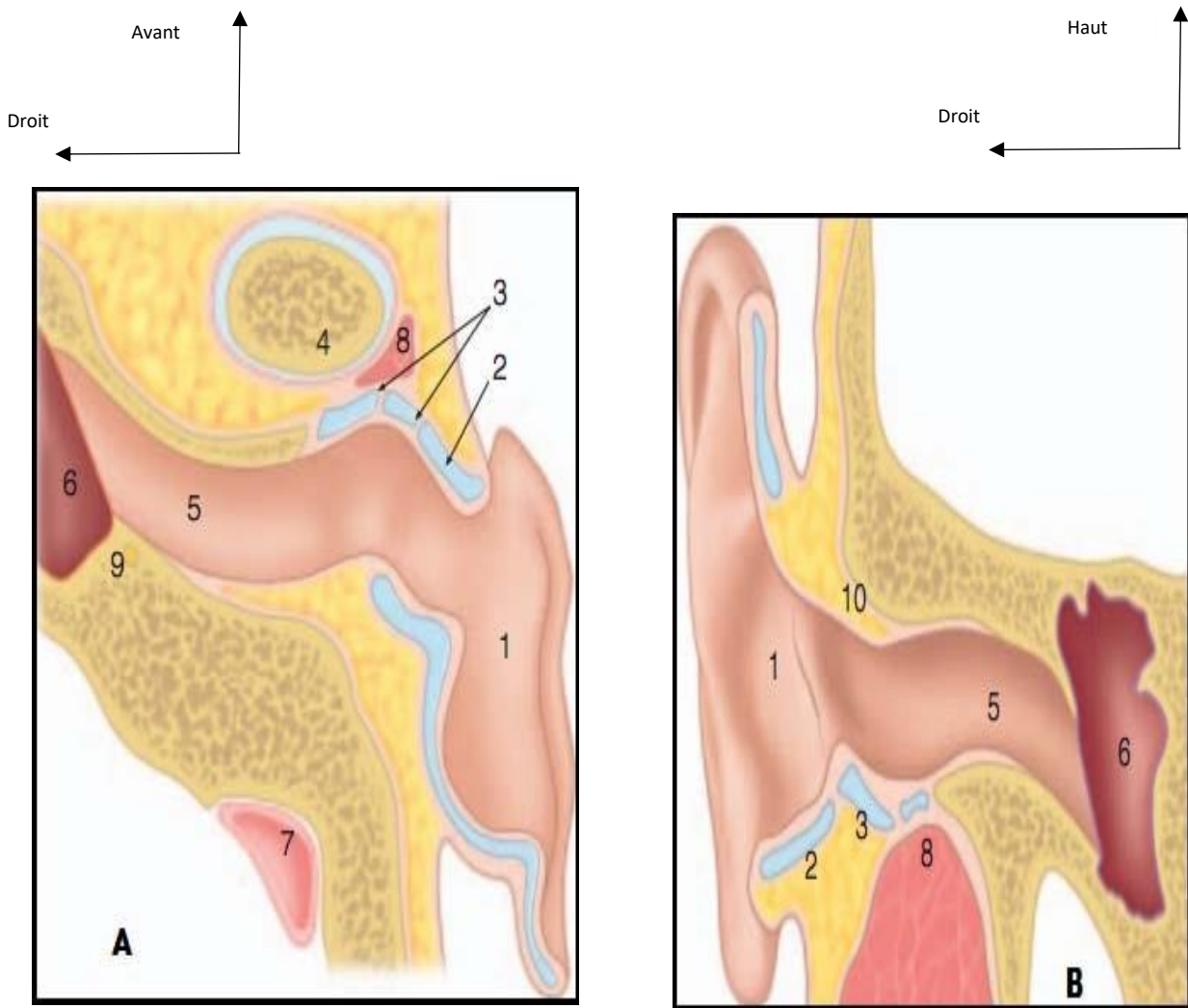
- **Ligaments** : Ils se distinguent en :
  - **Intrinsèques**, mal individualisables, au nombre de quatre, maintenant les plicatures et comblant les incisures. Les Deux premiers sont tendus sur la face interne entre la convexité de la conque et la fossette de l'anthélix d'une part, l'eminentiascaphae d'autre part. Les deux autres comblent la fissure anti-trago-hélicéenne et le sillon antérieur de l'oreille ;
  - **Extrinsèques**, au nombre de deux, ils unissent le crâne au pavillon :
    - ✓ L'antérieur se fixe en avant sur le tubercule zygomatique et l'aponévrose temporale, en arrière sur l'épine de l'hélix, la conque et le tragus,
    - ✓ Le postérieur unit la base de l'apophyse mastoïde à la convexité de la conque et la paroi supérieure du MAE.
- **Les muscles** : Ils se superposent presque aux ligaments :
  - **Intrinsèques** (atrophiques chez l'homme) au nombre de six ; Ils vont d'un point à un autre du pavillon ou de celui-ci à la peau. On distingue le grand et le petit muscle de l'hélix, les muscles du tragus et de l'antitragus, les muscles transverse et oblique sur la face interne ;
  - **Extrinsèques**, au nombre de trois, théoriquement destinés à orienter le pavillon ; ils sont en réalité très minces et sans action :
    - ✓ **L'auriculaire antérieur**, mince, superposé au ligament antérieur, situé en avant du pavillon. Il s'insère en avant sur l'aponévrose épicroânienne ; en arrière sur l'apophyse de l'hélix
    - ✓ **L'auriculaire supérieur**, large et épais, s'étend de l'aponévrose temporale à la partie supérieure de la face interne du pavillon ; dans la recherche de l'aponévrose temporale pour Tympanoplastie, il doit être incisé pour la dissection de cette aponévrose qu'il cache entièrement,
    - ✓ **L'auriculaire postérieur**, composé de deux ou trois petits faisceaux, est superposé au ligament postérieur ; il unit la base de l'apophyse mastoïde à la partie moyenne de la convexité de la conque et porte le pavillon en arrière.

### **1.1.2. MEAT ACOUSTIQUE EXTERNE :[9]**

Le MAE proprement dit succède au pavillon de l'oreille sans ligne de démarcation bien tranchée. Il est constitué par une charpente fibreuse et cartilagineuse en dehors, osseuse en dedans tapissée par un prolongement de la peau du pavillon, fermé à son extrémité par la membrane tympanique.

#### **1.1.2.1. Dimensions et morphologie :**

Sa longueur, variable, oscille entre 25 et 30 mm Le calibre diminue progressivement de dehors en dedans jusqu'à l'union des trois quarts externes et du quart interne ; puis il augmente de nouveau jusqu'au tympan, le segment rétréci ou isthme étant dans le conduit osseux, ce qui lui confère grossièrement la forme d'un sablier asymétrique ou cornet acoustique. On peut admettre en moyenne un diamètre vertical de 10 mm à l'entrée du conduit et de 8 mm dans la partie osseuse, et un diamètre antéropostérieur de 7 à 9 mm à l'entrée du conduit et de 4 à 5 mm dans la partie osseuse où le conduit est beaucoup plus aplati d'avant en arrière. La hauteur et la largeur moyennes de l'entrée du MAE, ainsi que la profondeur de la première courbure sont généralement plus longues, larges et profondes chez l'homme que chez la femme. L'axe du conduit est oblique d'arrière en avant et de dehors en dedans, formant avec un plan sagittal un angle de 80° ouvert En arrière. Il est identique à celui du méat auditif interne.



**Figure 3 :A. coupe transversale du MAE.B. coupe coronale du MAE.**

1,conque ; 2.tragus ; 3.incisure cartilagineuse du MAE ; 4.condyle mandibulaire ; 5.MAE ; 6.caisse du tympa ; 7.sinus lateral ; 8.prolongement parotidien ; 9.Nerf facial((troisième portion) ; 10.Pars cupularis(mur de la logette).

**Source :** Mlle. Soukaina HOUARI .Anatomie tridimensionnelle de l'oreille, Thèse N° 92 .UNIVERSITE CADI AYYAD FACULTE DE MEDECINE ET DE PHARMACIE MARRAKECH ,Année 2013 .[8]

#### **1.1.2.2. Conduit fibrocartilagineux :**

Il forme le tiers externe du CAE et prolonge en dedans l'armature du pavillon ; sa longueur moyenne est de 8 mm Ce cylindre est constitué de deux gouttières opposées : l'une inférieure et cartilagineuse, l'autre supérieure et fibreuse.

#### **1.1.2.3. Conduit osseux :**

La partie osseuse du MAE mesure en moyenne 16 mm de longueur et représente à peu près les deux tiers du conduit auditif. Elle est constituée de deux formations osseuses : la gouttière de l'os tympanal en bas et en avant et l'écaille du temporal en haut.

#### **1.1.2.4. Revêtement :**

- **L'épiderme** est un épithélium pavimenteux, stratifié, kératinisé. Au niveau du conduit osseux et sa réflexion tympanique, il possède comme particularité une capacité migratoire étudiée du fait de son importance en pathologie (cholestéatome).

- **Le derme** : est épais, dense et résistant dans toute la portion cartilagineuse (0,5–1 mm) ; il s'amincit au niveau de la portion osseuse, diminue de plus en plus (0,2 mm) à mesure que l'on s'approche de la membrane du tympan, se confond intimement dans ce trajet avec le périoste, devenant très fragile et mince, source de déchirure quand on décolle la peau en direction de l'annulus tympanique.

À la peau sont annexés des poils et des glandes sébacées existant en grand nombre à l'entrée du conduit. Ils diminuent à mesure que l'on pénètre plus avant, pour disparaître au niveau de la portion osseuse.

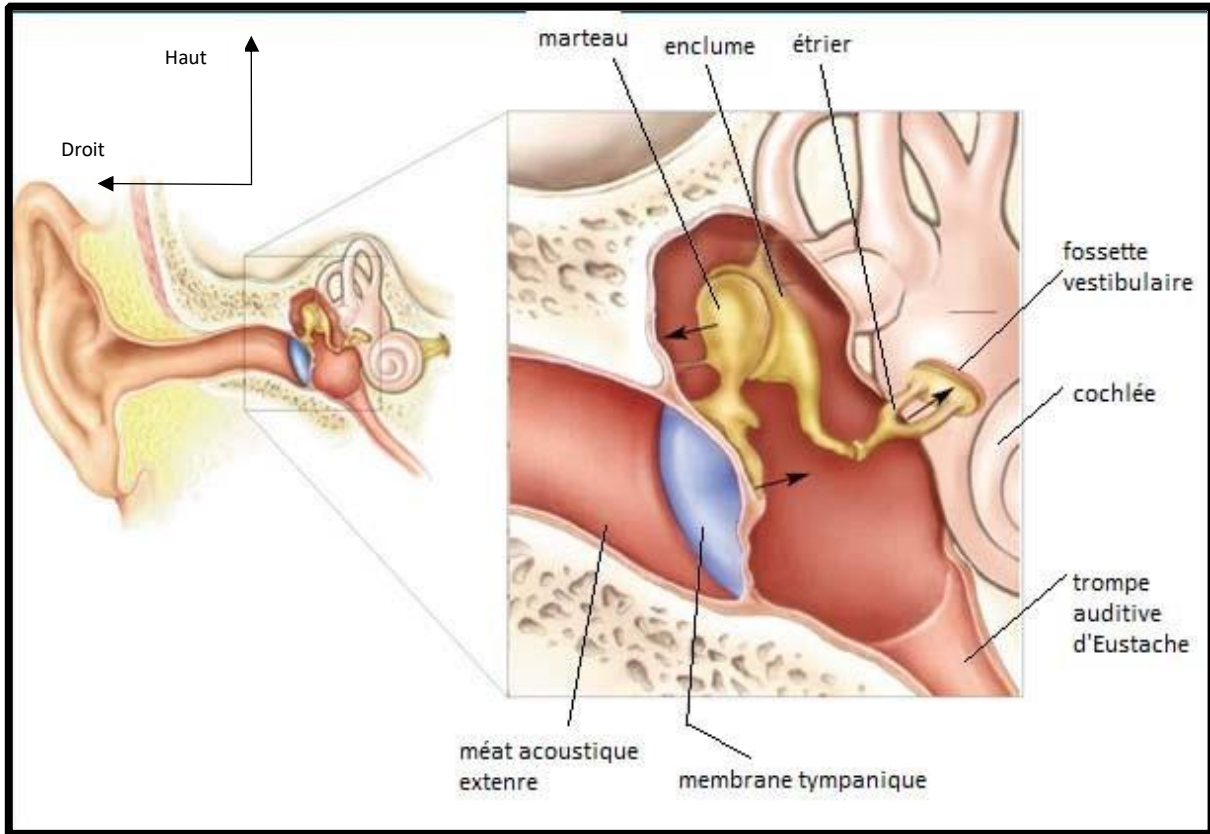
Immédiatement au-dessous de la peau se trouve une couche glandulaire les glandes sécrètent une substance jaune, épaisse, cireuse, de saveur amère, le cérumen, et sont désignées glandes cérumineuses. Le cérumen a pour fonction de protéger l'organe de l'ouïe contre les influences extérieures.

### **1.1.2.5. Rapports : On distingue quatre parois osseuses au MAE**

- **Antérieure ou temporo-maxillaire** : Elle est presque entièrement tympanale, répondant directement à la cavité glénoïde du temporal.
- **Postérieure ou mastoïdienne** : Elle est séparée des cellules mastoïdiennes par une cloison osseuse d'épaisseur variable.
- **Supérieure ou crânienne** (étage moyen de la base du crâne) : Elle n'est séparée de la dure-mère recouvrant le lobe temporal que par une fine lamelle osseuse.
- **Inférieure ou parotidienne** Elle est également tympanale, formant la limite supérieure de la loge parotidienne, dont la capsule adhère au périchondre.
- Le fond du conduit répond à l'oreille moyenne et à la cavité tympanique par l'intermédiaire de la membrane du tympan.

## **1.2. OREILLE MOYENNE [10]fig.4**

L'oreille moyenne(OM) est un ensemble de cavités aériennes comprises entre les trois constituants de l'os temporal. Sa partie centrale, plus communément appelée caisse du tympan, contient le système tympano-ossiculaire qui transmet l'onde sonore du monde extérieur jusqu'à l'oreille interne(OI). Sur une même ligne droite sont placées vers l'arrière, les annexes mastoïdiennes et vers l'avant et en bas, le tube auditif qui fait communiquer la caisse avec le rhinopharynx.



**Figure 4 : Représentation schématique de l'oreille moyenne coupe frontale.**

**Source :** Mlle. Soukaina HOUARI .Anatomie tridimensionnelle de l'oreille, Thèse N° 92 .UNIVERSITE CADI AYYAD FACULTE DE MEDECINE ET DE PHARMACIE MARRAKECH ,Année 2013.[8]

### 1.2.1. Caisse du tympan :

La caisse du tympan se présente comme une cavité parallélépipédique irrégulière à six faces. Cinq de ses faces sont osseuses et la sixième est en grande partie membraneuse, composée par le tympan. Les parois de la caisse et son contenu sont tapissés par la muqueuse de type respiratoire en continuité, en avant avec la muqueuse de la trompe auditive et en arrière avec la muqueuse des annexes mastoïdiennes.

### 1.2.2. Les dimensions moyennes sont les suivantes :

- Longueur : 15 mm ;
  - Hauteur : elle s'abaisse de l'arrière vers l'avant en passant de 15 mm à 7 mm;
  - Profondeur ou épaisseur : elle varie de 3 mm au centre à 6 mm à la périphérie.
- Cette cavité aérienne contient les osselets de l'ouïe et leurs annexes (articulations, ligaments, muscles) et est tapissée par une muqueuse de type aérien. Il convient de décrire les six parois de la caisse puis son contenu.

### 1.2.3. Les parois

#### 1.2.3.1. Paroi latérale :

Nous distinguons deux portions à la paroi latérale : la membrane du tympan et la partie osseuse périmyringienne.

➤ **Membrane du tympan(fig.5)** : Elle comprend deux segments de taille et de constitution différentes : la pars tensa et la pars flaccida.

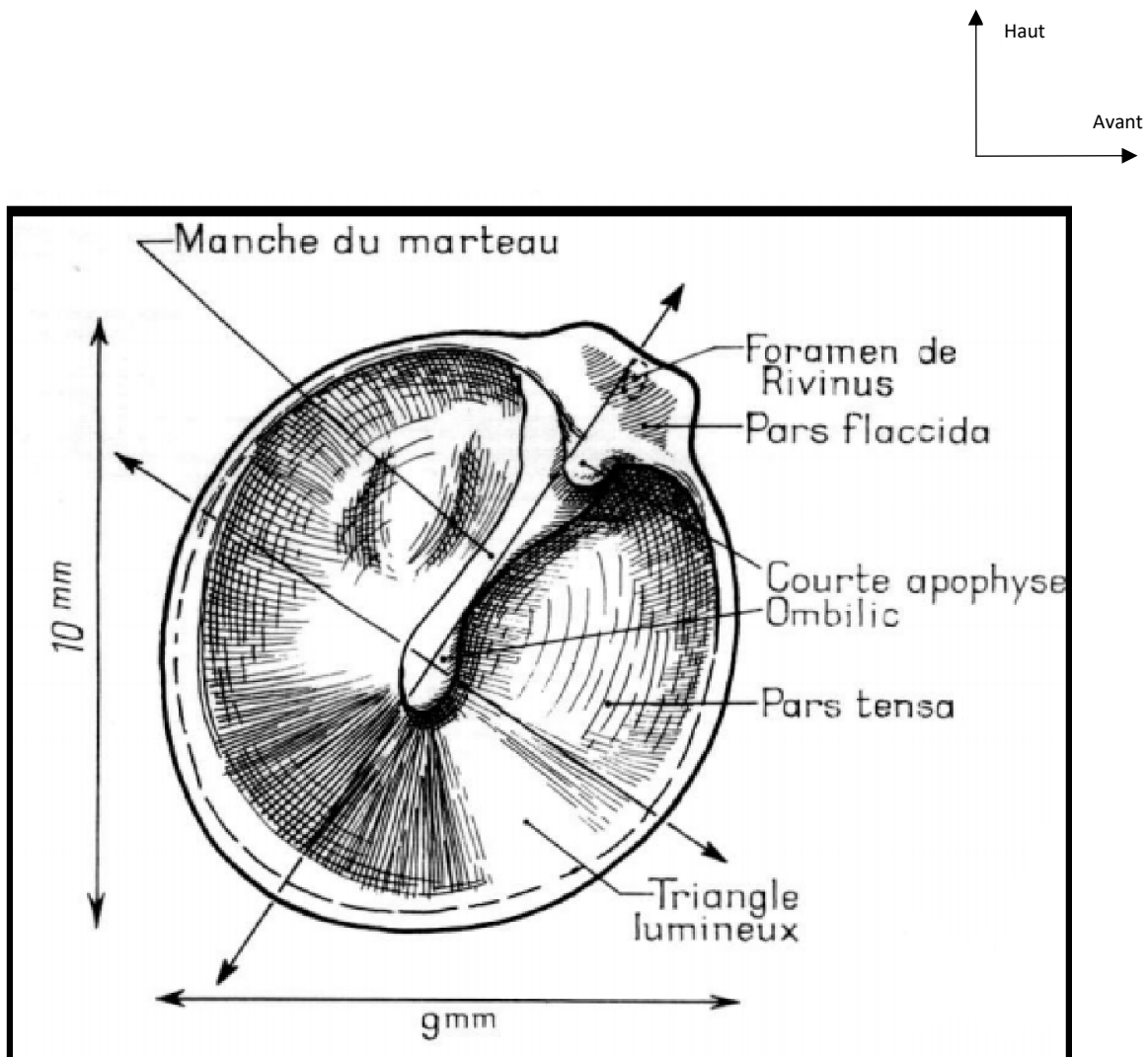
- **La pars tensa** est de nature fibroélastique, peu mobile ; elle représente la membrane tympanique proprement dite interposée entre le méat auditif externe et la caisse du tympan Elle est composée par l'accolement de trois couches : une **couche externe** ou **cutanée**, une **couche interne** ou **muqueuse** et une **couche intermédiaire** ou **fibreuse**. On distingue plusieurs types de fibres : une couche externe de **fibres radiées** tendues entre l'anneau fibrocartilagineux et la manche du marteau où elles s'insèrent du côté opposé à leur origine, une couche interne de **fibres circulaires** faites d'anneaux concentriques autour de l'ombilic et qui

sont plus denses en périphérie, des **fibres paraboliques** antérieures et postérieures, des fibres arciformes ou semi-lunaires.

▪ **La pars flaccida** est la portion de membrane du tympan située au-dessus des plis malléaires antérieur et postérieur. Vers le haut elle s'insère sur l'incisure tympanique au bord inférieur de la partie cupulaire de la partie squameuse du temporal. La pars flaccida est moins rigide que la pars tensa car sa couche moyenne fibreuse est moins épaisse, et l'organisation des faisceaux conjonctifs moins systématisée.

➤ **Partie osseuse périmyringienne** : Tout autour de l'orifice constitué par la membrane du tympan, il convient de décrire quatre régions osseuses de taille variable complétant la paroi latérale : En bas la paroi est tympanique, en arrière la paroi est tympanosquameuse, en haut la paroi est formée par un segment de la partie squameuse de l'os temporal communément dénommé mur de la logette et en avant la paroi est pétrotympanique.





**Figure 5 :** La membrane tympanique : forme, dimensions et orientations

Source : Netter Franck H. Atlas d'anatomie humaine. Section 1 Tête et cou [11].

### **1.2.3.2. Paroi labyrinthique médiale :**

Cette paroi est la seule dont la structure ne correspond qu'à une seule partie de l'os temporal : le rocher. Cette paroi est divisée en deux étages par une saillie horizontale, véritable linteau neuromusculaire. Ce linteau sépare la caisse du tympan en deux étages : le récessus épitympanique en haut et l'atrium en bas.

### **1.2.3.3. Paroi tegmentale ou supérieure :**

Elle compose le toit de la caisse du tympan et est de constitution pétrosquameuse.

### **1.2.3.4. Paroi jugulaire ou inférieure :**

Cette paroi, de structure tympanopétreuse, constitue le plancher de la caisse et est située au-dessous du niveau de la paroi inférieure du méat acoustique externe.

### **1.2.3.5. Paroi carotidienne ou antérieure :**

Cette paroi est diversement appréciée par les anatomistes selon que l'on inclut ou non la paroi antérieure du récessus épitympanique à sa description. Nous retenons la description d'Andrea qui a systématisé cette paroi en trois étages : l'étage supérieur, l'étage moyenne et le segment inférieur.

### **1.2.3.6. Paroi postérieure ou mastoïdienne (pariesmastoïdeus) :**

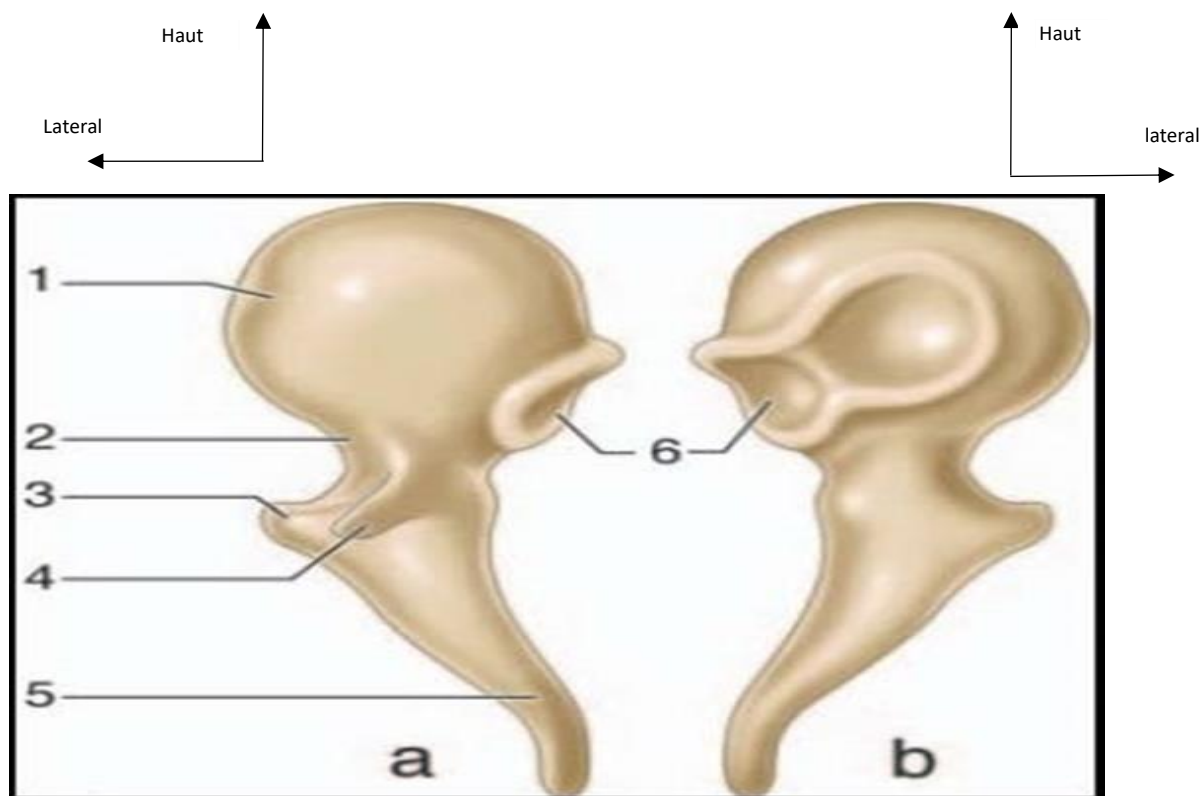
Cette paroi est la plus haute (14 mm) et elle est essentiellement de constitution pétreuse. On lui distingue deux parties, une partie supérieure, occupée par l'aditus ad antrum et une partie inférieure qui constitue la région du rétrotyimpanum.

## **1.2.4. Contenu**

La caisse du tympan est occupée par les trois osselets, ainsi que leurs annexes : articulations, ligaments, muscles et replis muqueux.

**Osselets de l'ouïe (ossiculauditus) :** Les trois osselets de la caisse du tympan forment la chaîne ossiculaire disposée entre la membrane tympanique et la fenêtre vestibulaire. De la superficie vers la profondeur, on trouve le marteau, l'enclume et l'étrier.

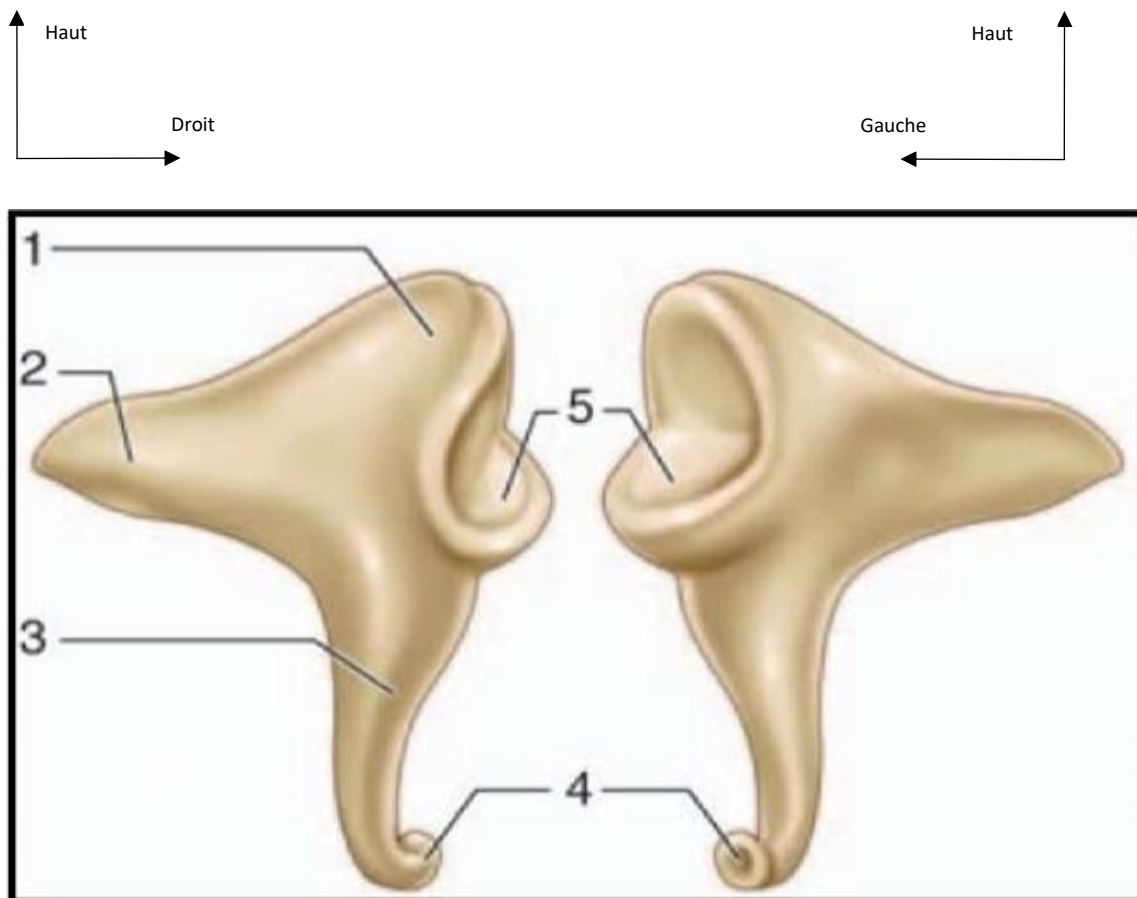
- **Marteau (malleus) (fig.6)** : Cet osselet est le plus externe et le plus antérieur. Il est aussi le plus long (7 à 9 mm) et pèse 25 mg en moyenne. Il a une forme de massue et on lui décrit une tête, un col, un manche et deux processus.
- **Enclume (incus) (fig.7)** : Cet osselet est situé en dedans et en arrière du marteau. Son poids est légèrement supérieur à celui du marteau. On le compare à une molaire ou dent bicuspidé et on lui décrit un corps (couronne) et deux branches (racines)
- **Étrier (stapes) (fig.8)** : C'est l'osselet le plus petit et le plus léger (2 mg). Il est situé dans la fossette de la fenêtre vestibulaire, sous le canal facial, entre l'apophyse lenticulaire de l'enclume et la fenêtre vestibulaire. Sa forme rappelle un étrier de cavalier et il présente une tête, deux branches et une base.



**Figure 6 : Malleus (marteau)a. Vue antérieure ; b. vue postérieure.**

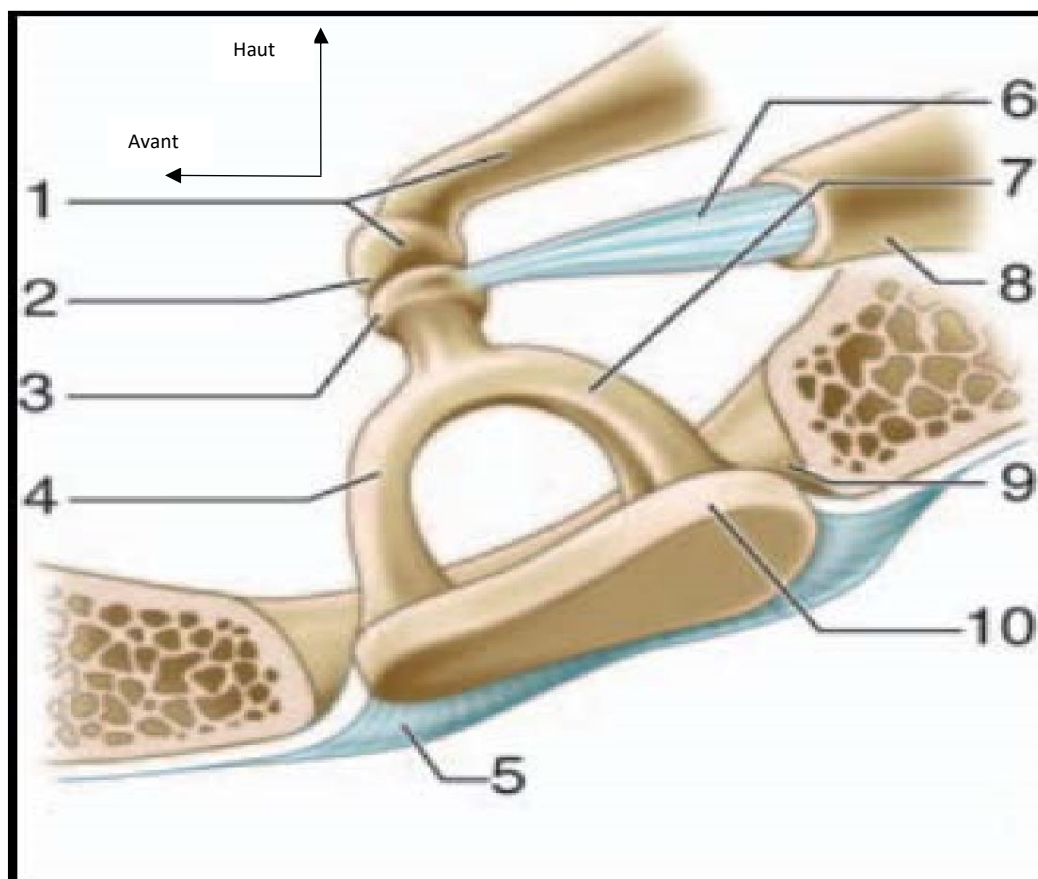
1. Tête ; 2. Col ; 3. Processus latéral ; 4. Processus antérieur ;  
5. Manche ; 6. Surface articulaire (articulation incudomalléaire).

**Source :** Mlle. Soukaina HOUARI. Anatomie tridimensionnelle de l'oreille, Thèse N° 92 .UNIVERSITE CADI AYYAD  
FACULTE DE MEDECINE ET DE PHARMACIE MARRAKECH ,Année 2013.[8]



**Figure 7 : Incus (enclume) : a. Vue latérale ; b. vue médiale.**

Corps ; 2. Branche courte ; 3. Branche longue ; 4. Processus lenticulaire ; 5. Surface articulaire (articulation incudomalléaire).  
**Source :** Mlle. Soukaina HOUARI. Anatomie tridimensionnelle de l'oreille, Thèse N° 92 .UNIVERSITE CADI AYYAD  
FACULTE DE MEDECINE ET DE PHARMACIE MARRAKECH ,Année 2013.[8]



**Figure 8 : Étrier dans la fossette de la fenêtre vestibulaire**

1. Branche longue et processus lenticulaire de l'enclume ; 2. Articulation incudostapédienne ; 3. Tête ; 4. Branche antérieure ; 5. Ligament annulaire ; 6. Tendon du muscle stapédien ; 7. Branche postérieure ; 8. Éminence pyramidale ; 9. Fossette de la fenêtre vestibulaire ; 10. Base.

**Source :** Mlle. Soukaina HOUARI .Anatomie tridimensionnelle de l'oreille, Thèse N° 92 .UNIVERSITE CADI AYYAD FACULTE DE MEDECINE ET DE PHARMACIE MARRAKECH ,Année 2013.[8]

#### **1.2.4.1. Articulations interossiculaires :** On en distingue trois,

- Articulation incudomalléaire.
- Articulation incudostapédienne.
- Syndesmose tympanostapédienne.

#### **1.2.4.2. Ligaments ossiculaires :**

Ces ligaments réunissent les deux plus lourds osselets de la chaîne aux parois de la caisse du tympan :

- **Ligament du marteau :** Le ligament suspenseur, le ligament antérieur et le ligament latéral du marteau.
- **Ligaments de l'enclume :** Le ligament supérieur de l'enclume et le ligament postérieur de l'enclume.

#### **1.2.4.3. Muscles ossiculaires :**

- **Muscle tenseur du tympan :** En se contractant, il attire le manche du marteau vers l'intérieur de la caisse, rapproche son extrémité inférieure du promontoire et tend la membrane du tympan.
- **Muscle stapédien :** Ce muscle long de 7 ou 8 mm est le plus petit muscle de l'organisme.

### **1.2.5. TROMPE D'EUSTACHE (fig.9)**

La trompe auditive englobe classiquement deux structures différentes : l'une osseuse, le récessus antérieur de la caisse, l'autre fibrocartilagineuse ou trompe cartilagineuse.

#### **1.2.5.1. Morphologie, Forme et Dimension :**

Ces deux portions ont toutes les deux la forme d'un cornet aplati dans le sens transversal, et se réunissent par leurs sommets tronqués au niveau de l'isthme de la trompe auditive.

La longueur totale de la trompe varie de 31 à 38 mm. Chez l'adulte, la trompe réalise une inclinaison de 30 à 40° avec le plan horizontal de telle sorte que l'orifice pharyngé se situe 15 mm plus bas que l'orifice tympanique.

Chez l'enfant, la trompe a une direction plus horizontale de 10° environ. L'isthme est le point le plus étroit, il mesure 2 mm de haut sur 1 mm de large.

#### **1.2.5.2. Partie osseuse de la trompe auditive (1/3 de longueur) fixée :**

Le protympanum C'est un canal mesurant 11 à 12 mm, logé dans l'os temporal, auquel on décrit quatre parois (médiale, supérieure, latérale et inférieure) et deux orifices (postérieur ou tympanique et antérieur). Situé dans le prolongement de la caisse du tympan, le segment osseux de la trompe est creusé à l'intérieur de la partie pétreuse de l'os temporal, et la partie tympanique constitue le couvercle externe.

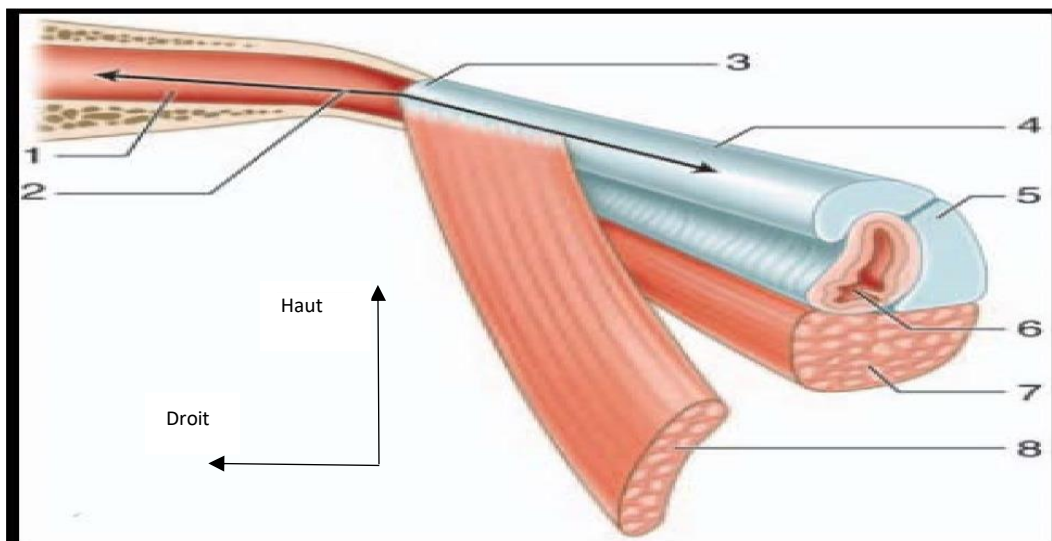
#### **1.2.5.3. L'isthme tubaire :**

Il constitue la portion la plus étroite de la trompe auditive. Il représente un goulet d'étranglement de la trompe de 2 mm de hauteur et de 1 mm de large situé entre le canal carotidien médialement et l'articulation temporomandibulaire latéralement.

#### **1.2.5.4. Partie fibrocartilagineuse de la trompe auditive :**

Plus allongée (deux tiers de longueur) avec une partie longue de 20 à 24 mm, elle s'étend de l'isthme à l'orifice pharyngien. Elle a une direction en bas, en avant, et vers la ligne médiane. On lui décrit deux parties réunies au niveau de la concavité de la gouttière : une lame médiale représentant la paroi médiale du canal et une lame latérale formant la partie supérieure du canal. C'est une bande mince et étroite.





**Figure 9 : Vue schématique de la trompe auditive**

1. Partie osseuse de la trompe auditive ; 2. Orifice tympanique de la trompe auditive ; 3. Isthme de la trompe auditive ; 4. Partie cartilagineuse de la trompe auditive ; 5. Cartilage tubaire ; 6. Orifice pharyngien de la trompe auditive ; 7. Muscle élévateur du voile du palais ; 8. Muscle tenseur du voile du palais.

**Source** : Mlle. Soukaina HOUARI .Anatomie tridimensionnelle de l'oreille, Thèse N° 92 .UNIVERSITE CADI AYYAD FACULTE DE MEDECINE ET DE PHARMACIE MARRAKECH ,Année 2013.[8]

### **1.2.6. CAVITÉS MASTOÏDIENNES (fig.10)**

Elles forment l'une des trois parties de l'oreille moyenne. Elles sont constituées de cellules aérifères creusées à l'intérieur de la portion mastoïdienne de l'os temporal. De volume et de taille très variables, on distingue dans tous les cas une cellule plus grande et de localisation anatomique constante, l'antrum mastoïdien (antrum mastoideum), tout autour duquel sont disposées les cellules mastoïdiennes (cellulaemastoideae).

#### **1.2.6.1. Antrum mastoïdien : De façon assez schématique on assimile l'antrum à un polyèdre à six faces.**

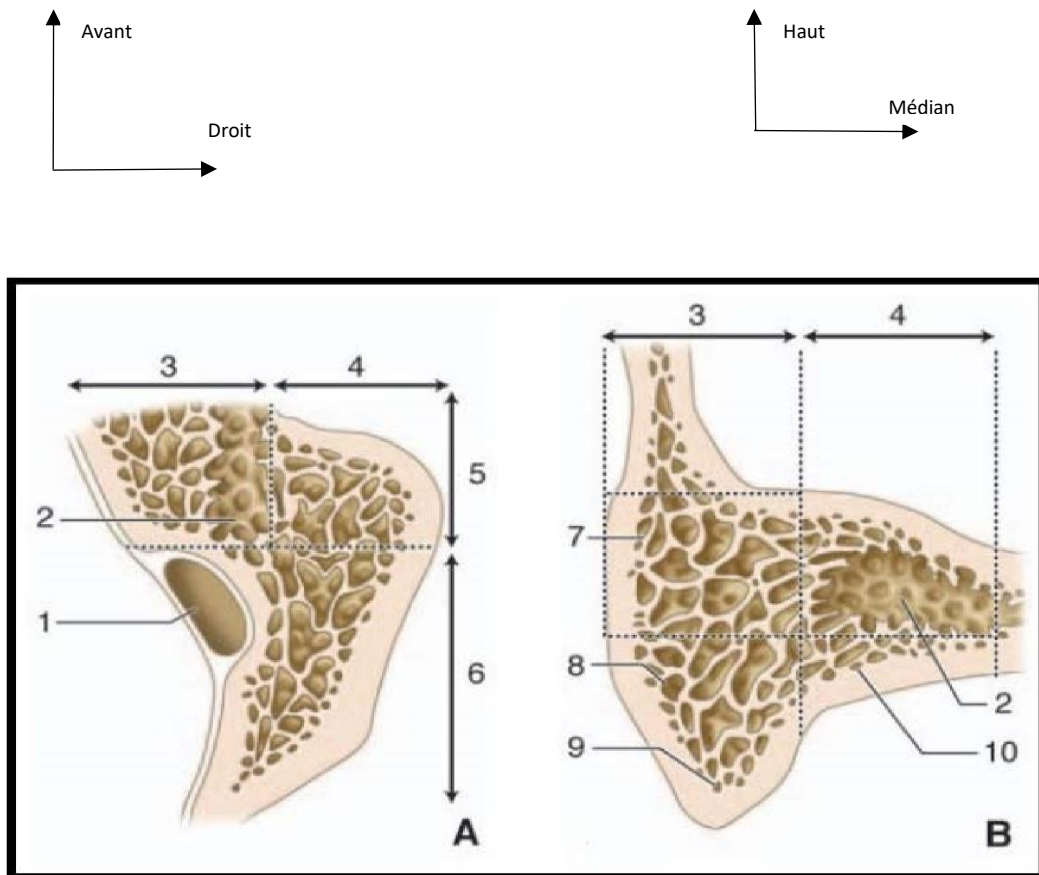
Principale cellule des annexes mastoïdiennes, son développement débute durant la période fœtale. Sa situation et ses dimensions varient selon l'âge. À la naissance, il est le seul représentant du complexe mastoïdien, et se situe en position haute au-dessus du bord supérieur du méat acoustique externe. Il est superficiel, très proche de la corticale.

#### **1.2.6.2. Cellules mastoïdiennes :**

Les cellules mastoïdiennes sont réparties autour de l'antrum et sont habituellement scindées en deux groupes (Mouret) : un antérieur et un postérieur. Une cloison vestigiale peut être rencontrée entre les deux groupes. Elle sépare la partie antérolatérale des cellules mastoïdiennes d'origine squameuse de la partie postéro-médiale d'origine pétreuse.

Le groupe antérieur est formé de deux colonnes : une superficielle et une profonde.

Le groupe postérieur correspond aux deux groupes cellulaires pré et rétro-sinusien.



**Figure 10 : Systématisation des annexes mastoïdiennes**

**A. Coupe schématique horizontale des annexes mastoïdiennes passant par l'antre.**

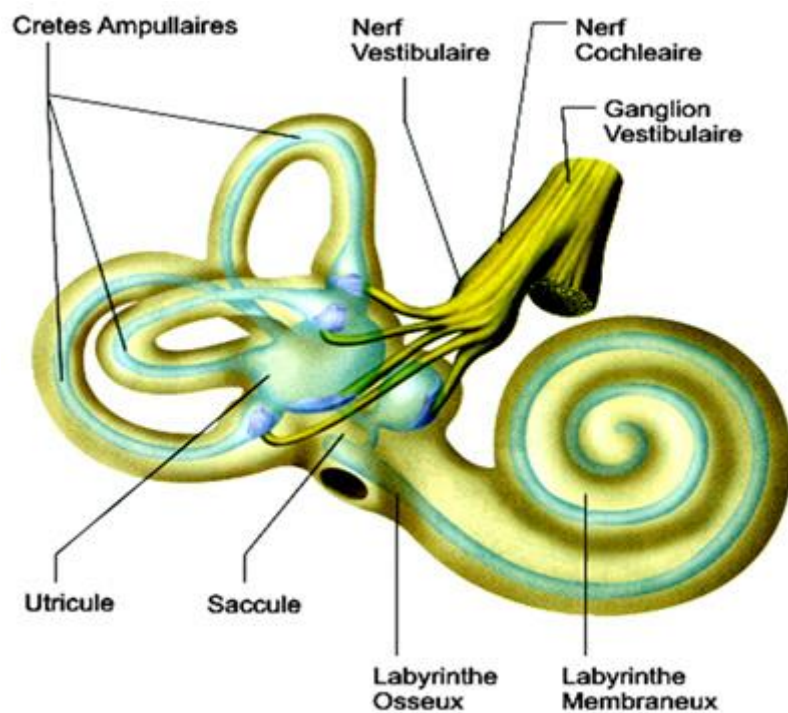
**B. Coupe schématique frontale passant au niveau du groupe antérieur des cellules mastoïdiennes.**

1. Sinus latéral ; 2. Cellule antrale ; 3. Colonne profonde du groupe antérieur des cellules mastoïdiennes ; 4. Colonne superficielle du groupe antérieur des cellules mastoïdiennes ; 5. Groupe antérieur des cellules mastoïdiennes ; 6. Groupe postérieur des cellules mastoïdiennes ; 7. Cellules périantrales superficielles ; 8. Cellules sous- antrales superficielles ; 9. Cellules de la pointe mastoïdienne ; 10. Cellules sous-antrales profondes.

**Source :**Thèse N° 92 ,Anatomie tridimensionnelle de l'oreille Mlle. Soukaina HOUARI.UNIVERSITE CADI AYYAD FACULTE DE MEDECINE ET DE PHARMACIE MARRAKECH ,Année 2013.[8]

**OREILLE INTERNE [12] :**

L'oreille interne, ou labyrinthe, est située au sein de la pyramide pétreuse de l'os temporal. Elle comporte un ensemble de cavités osseuses, ou labyrinthe osseux, contenant des structures tubulaires formant le labyrinthe membraneux. Au sein de ce dernier se trouvent l'organe sensoriel cochléaire destiné à l'audition et les capteurs sensitifs vestibulaires spécialisés dans la détection des accélérations angulaires et linéaires de la tête.



**Figure 11 : Vue schématique de l'oreille interne (...)**

Source : <https://www.lesvertiges.com/oreille-interne/otoconies-recepteurs-otolithiques.html>[13]

### **1.3.1. Labyrinthe osseux**

Il dérive de la couche périostique interne de la capsule otique. C'est une coquille d'os dur et compact, formant le vestibule, les canaux semi-circulaires et la cochlée. Deux canaux issus du labyrinthe osseux rejoignent les enveloppes cérébrales : les espaces sous-arachnoïdiens pour l'aqueduc de l'oreille et la dure-mère pour l'aqueduc du vestibule.

#### **1.3.1.1. Vestibule**

C'est la cavité centrale du labyrinthe osseux placée entre l'oreille moyenne et le fond du conduit auditif interne. De forme ovoïde, aplatie transversalement, ses dimensions sont de 5 mm pour la longueur et de 5 mm pour la hauteur. La largeur au centre est de 3 mm, mais en périphérie, elle n'est que de 1,5 mm.

Le vestibule répond à la moitié postérieure du fond du conduit auditif interne. Son axe longitudinal fait approximativement un angle de 45° avec l'axe du conduit auditif interne (en réalité, 53°).

On lui décrit une paroi latérale et une paroi médiale, réunies en haut, en avant, en arrière et en bas par des parois plus étroites

#### **➤ Paroi latérale**

Fortement convexe, elle comporte trois orifices :

- la fenêtre ovale: située sur la partie antéro-inférieure de la paroi, elle est à cheval sur la paroi latérale et la paroi inférieure et regarde en bas, en avant et en dehors. En « gueule de four », elle est obturée par la platine de l'étrier attachée par le ligament annulaire ;
- l'orifice antérieur ampullaire du canal semi-circulaire latéral : il occupe l'angle antéro supérieur. Il est situé à 1 mm au-dessus de la fenêtre ovale et séparé d'elle par un espace qui répond à la deuxième portion de l'aqueduc de Fallope ;
- l'orifice postérieur non ampullaire du canal semi-circulaire latéral: il est placé dans l'angle postéro supérieur, mais à un niveau légèrement plus bas que son orifice ampullaire. Il regarde franchement en arrière.

➤ **Paroi supérieure**

Étroite en avant, plus large en arrière, elle est presque entièrement occupée à ses deux extrémités par deux orifices à cheval sur la face latérale :

- en avant, l’orifice ampullaire du canal semi-circulaire supérieur, contigu à l’orifice ampullaire du canal latéral dont il est séparé par une arête vive. Cette arête doit être conservée le plus longtemps possible dans la voie translabyrinthique postérieure, car en avant d’elle se trouve la première portion du nerf facial, seulement séparée d’elle par les fibres ampullaires du nerf utriculoampullaire ;
- en arrière, l’orifice commun au canal semi-circulaire supérieur et au canal semi-circulaire postérieur s’ouvre juste au-dessus de l’orifice non ampullaire du canal semi-circulaire latéral, séparé de lui par une crête souvent très marquée.

➤ **Paroi postérieure**

Elle est également très étroite. À son extrémité inférieure se trouve l’orifice ampullaire du canal semi-circulaire postérieur. Cet orifice occupe l’angle de la paroi postérieure avec la paroi latérale et la paroi inférieure. Souvent profondément creusé dans l’épaisseur de la paroi postérieure, il reste bien éparé de la paroi inférieure par la crête ampullaire inférieure. Évasé, l’orifice ampullaire du canal semi-circulaire postérieur constitue le point déclive du vestibule. Ce fait a pu expliquer que les otolithes détachés des macules, spontanément ou après un traumatisme, puissent se déposer contre la cupule du canal postérieur (théorie de la cupulolithiase). Sur la face médiale de l’orifice, existent de petits pertuis constituant la tache criblée inférieure, livrant passage aux filets du nerf ampullaire postérieur.

➤ **Paroi médiale**

Elle est occupée par plusieurs fossettes séparées par des crêtes :

- la fossette hémisphérique est la plus volumineuse et la plus marquée. Elle est située à la partie antérieure et inférieure de la paroi. Elle reçoit le saccule.

Son fond est perforé de multiples petits pertuis constituant la tache criblée moyenne qui laisse passer les filets sacculaires du nerf vestibulaire inférieur ;

– la crête du vestibule borde la fossette hémisphérique en haut et en arrière.

En avant, elle se prolonge sur la paroi antérieure pour constituer une petite épine saillante longue parfois de 1 à 2 mm : la pyramide du vestibule. En bas et en arrière, la crête du vestibule s'incurve pour rejoindre la paroi inférieure.

Le repère de la crête vestibulaire est constitué par une ligne horizontale passant par la lèvre supérieure de la fenêtre ovale. Ceci explique que, dans la voie translabyrinthique antérieure, c'est la fossette hémisphérique qui est aperçue en premier lorsque la fenêtre ovale et la fenêtre ronde sont réunies à la fraise ;

– la fossette ovoïde est elliptique à grand axe horizontal. Elle se trouve au-dessus de la crête du vestibule. Elle est séparée de l'orifice ampullaire du canal semi-circulaire supérieur par une crête bien marquée : la crête ampullaire supérieure. Elle reçoit l'utricule. La moitié antérieure de la fossette ovoïde est occupée par un ensemble de petits pertuis qui occupent également la pyramide en constituant la tache criblée supérieure. Par ces orifices passent les branches du nerf utriculoampullaire (nerf vestibulaire supérieur) destinées à l'utricule et aux canaux latéral et supérieur ;

– la fossette sulciforme est à la limite postérieure de la fossette ovoïde. Elle constitue une petite gouttière verticale, à la partie supérieure de laquelle s'ouvre un canal osseux : l'aqueduc du vestibule ;

– la fossette cochléaire est en partie sur la paroi médiale et en partie sur la paroi inférieure. Elle se situe entre la crête ampullaire inférieure en arrière et un prolongement de la crête du vestibule en avant. Elle reçoit la partie caudale du canal cochléaire. Dans la voie translabyrinthique antérieure, cette fossette n'est bien visible que lorsque le promontoire est largement évidé.



➤ **Paroi antérieure**

Très étroite (2 mm), elle reçoit l'épine de la pyramide du vestibule qui prolonge la crête du vestibule. La paroi antérieure répond en haut à l'aqueduc de Fallope qui la contourne, et en bas à la base du limaçon qui fait corps avec elle.

➤ **Paroi inférieure**

En forme de gouttière, elle est située dans le prolongement de la fenêtre ovale située juste au-dessus. En avant se trouve l'orifice vestibulaire du limaçon.

En arrière de l'orifice du limaçon, la paroi inférieure est complétée sur ses trois quarts médiaux par la portion vestibulaire horizontale terminale de la lame spirale qui rejoint la crête ampullaire inférieure. Le bord médial de la lame spirale s'implante sous la fossette hémisphérique. Son bord latéral reste libre. Le quart latéral restant est constitué par la lame spirale accessoire détachée de la paroi latérale. Entre le bord libre de la lame spirale et la lame spirale accessoire, existe un petit hiatus en forme de faucille : la fente vestibulotympanique. Celle-ci est obturée à l'état frais par une lame fibreuse.

Ainsi sont hermétiquement séparés le vestibule et la cavité sous-vestibulaire.

La lame spirale s'étend ensuite vers l'avant et plonge vers le bas en limitant en arrière l'orifice vestibulaire du limaçon. Elle se poursuit sur toute la longueur de la cochlée.

**1.3.1.2. Canaux semi-circulaires osseux**

Il y a trois canaux semi-circulaires : latéral, supérieur et postérieur. Ils occupent la partie postéro-supérieure du labyrinthe. Chacun est formé par les deux tiers d'un anneau creux dont la lumière est d'environ 0,8 mm. À l'extrémité de chaque canal se trouve une dilatation : l'ampoule qui s'ouvre directement dans le vestibule. L'ampoule contient l'épithélium sensitif vestibulaire. Pour les canaux latéral et supérieur, les ampoules sont situées à leur extrémité antérieure. Au contraire, l'ampoule du canal postérieur est située à l'extrémité postérieure du canal. Les extrémités non ampullaires des canaux supérieur et postérieur se réunissent pour former la crus commune.

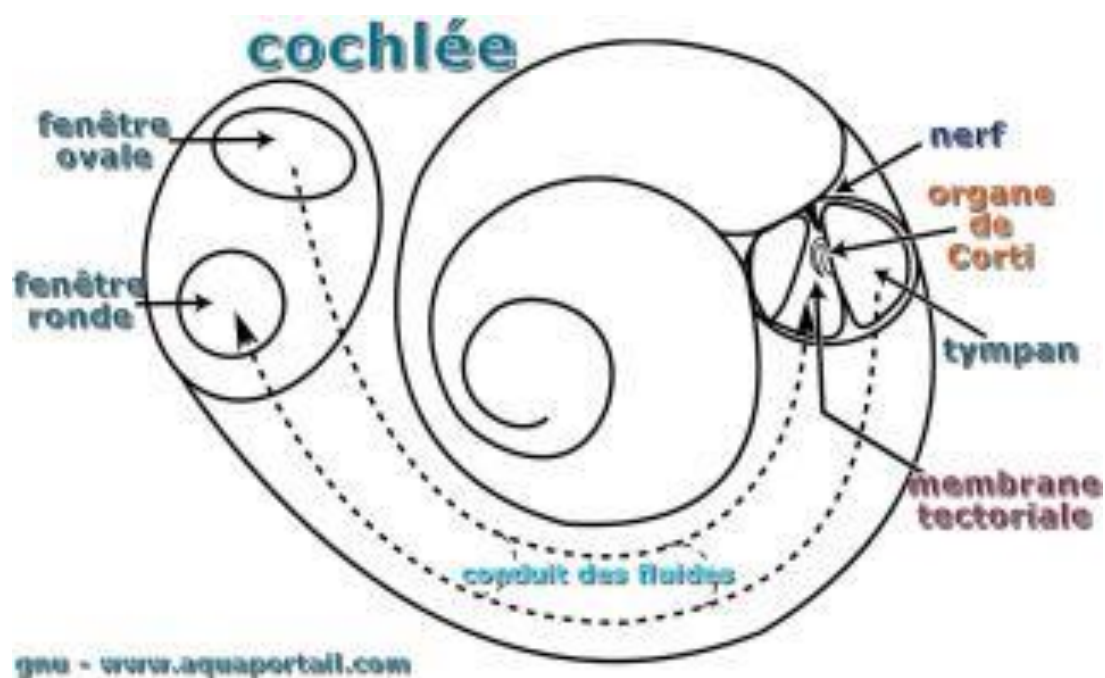
### 1.3.1.3. Cochlée

#### Configuration générale

La cochlée osseuse est située juste en avant du vestibule. Sa forme extérieure ressemble à une coquille d'escargot, d'où son nom : le limaçon. En fait, c'est un tube osseux ou tube limacéen, long de 30 mm et de 1 à 2 mm de diamètre. Il est enroulé autour d'un axe appelé columelle ou modiulus. Le tube limacéen comprend deux tours et demi d'hélice. Chaque tour de spire s'accroche au précédent pour constituer la cloison spirale, dense mais fine, qui se termine au sommet par un bord libre : le pilier. Le mur externe apparent du tube constitue la lame des contours. La hauteur de la cochlée ne dépasse pas 5 à 6 mm et son diamètre à la base est de 9 mm.

La nomenclature dans la cochlée se définit par rapport au modiulus qui est supposé debout. Ainsi, les spires sont basales et apicales et se terminent par le sommet ou dôme. Tout ce qui est près du modiulus est dit interne et tout ce qui s'en éloigne est dit externe.

En fait, le modiulus est un cône couché dont l'axe presque horizontal est oblique en avant et latéralement. Son sommet est en rapport avec le protympanum et sa base excavée constitue la fossette cochléaire occupant la partie antéro-inférieure du fond du conduit auditif interne. Cette fossette est occupée par une série d'orifices disposés dans une double spirale correspondant à la projection de l'hélice limacéenne (crible spiroïde). Après un tour et demi, le crible se termine en son sommet par un orifice un peu plus large d'où naît le canal central de la columelle.



**Figure 12 : Vue schématique de la cochlée**

Disponible sur : <https://www.aquaportail.com/>[14]

### **1.3.2. Labyrinthe membraneux**

Il est constitué de l'agencement complexe d'un long tube d'origine épithéliale.

Il comporte :

- le labyrinthe antérieur, destiné à l'audition, comprenant le canal cochléaire ;
- le labyrinthe postérieur, destiné à l'équilibration, comprenant l'utricule, le saccule, les canaux semi-circulaires et le système endolymphatique.

Le labyrinthe membraneux contient l'endolymphe. Entre le labyrinthe membraneux et le labyrinthe osseux, se situe un deuxième compartiment liquidien : la périlymphe.

#### **1.3.2.1. Canal cochléaire**

C'est un tube long de 30 mm qui comporte deux segments :

- le premier (lagaena) est court et se termine en arrière par un cul-de-sac (coecumcochleare) logé au niveau de la fossette cochléaire. Sa face inférieure isole le vestibule de la cavité sous-vestibulaire en fermant la fente vestibulotympanique. De sa face supérieure naît le ductus reuniens de Hensen qui fait communiquer le canal cochléaire avec le saccule ;
- le deuxième segment continue le précédent en avant. Il est long et s'enroule dans le limaçon osseux en comblant l'espace compris entre le bord libre de la lame spirale et la partie correspondante de la lame des contours. En coupe, il est prismatique et comporte trois faces : supérieure, externe et inférieure.

##### **➤ Paroi supérieure ou vestibulaire**

Elle est encore appelée membrane de Reissner et sépare le canal cochléaire de la rampe vestibulaire.

##### **➤ Paroi externe**

Elle est formée par le ligament spiral. Celui-ci représente une zone d'adhérence entre le canal cochléaire et l'endoste du limaçon. À ce niveau existe une trame fibreuse conjonctive constituant une véritable éponge imprégnée de périlymphe. De haut en bas, la face interne du ligament spiral est marquée par quatre reliefs :

- la crête où s'insère la membrane de Reissner ;

– la strie vasculaire, seul épithélium vascularisé de l’organisme constitué par un épaissement de la paroi latérale lié à la présence de nombreux vaisseaux.

Ce serait le lieu principal supposé de la sécrétion d’endolymphe ;

– le bourrelet spiral soulevé par un canal veineux ;

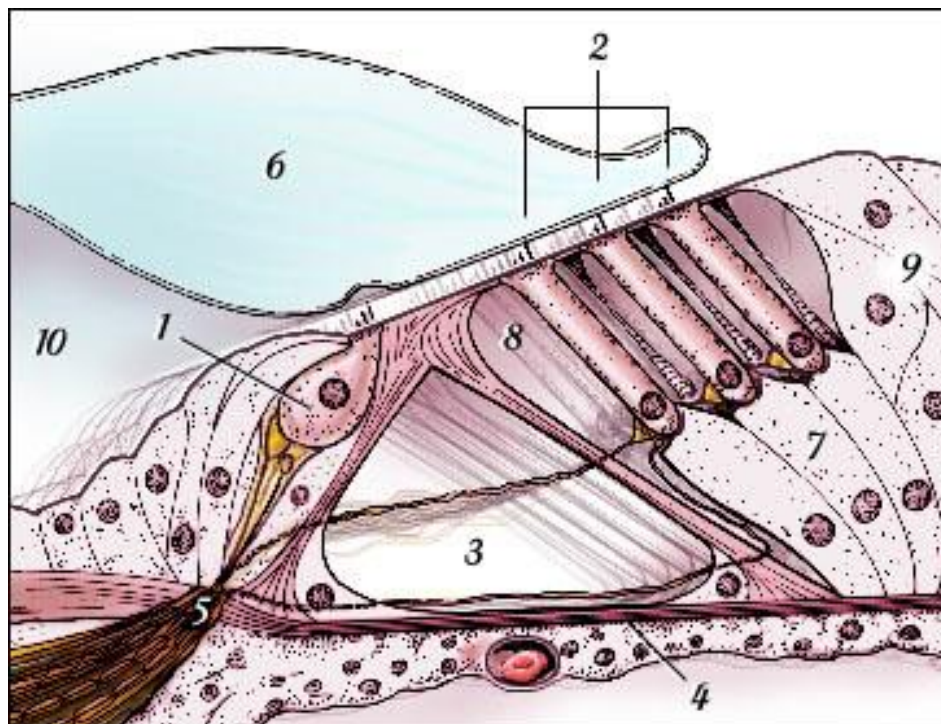
– la crête basilaire où s’insère la membrane basilaire.

➤ **Paroi inférieure**

Elle sépare le canal cochléaire de la rampe tympanique. Elle est constituée par la membrane basilaire tendue entre la lame spirale osseuse et la crête basilaire du ligament spiral. Ainsi, la membrane basilaire, longue de 33 mm, base jusqu’à l’apex. Sur la membrane basilaire se pose l’organe de Corti, recouvert par la membrane de Corti.

**1.3.2.2. Organe de Corti**

C’est l’élément sensoriel où sont situés les récepteurs de l’audition. Il repose sur la membrane basilaire entre deux sillons : le sillon spiral interne et le sillon spiral externe. Il comporte plusieurs systèmes de cellules et structures.



**Figure 13 : Organe de Corti**

- 1-Cellule ciliée interne (CCI)
- 2-Cellules ciliées externes (CCEs)
- 3-Tunnel de Corti
- 4-Membrane basilaire
- 5-Habenula perforata
- 6-Membrane tectoriaie
- 7-Cellules de Deiters
- 8-Espaces de Nuel
- 9-Cellules de Hensen
- 10-Sillon spiral interne

**Source** :-Sauvage JP, Puyraud S, Roche O et Rahman A. Anatomie de l'oreille interne. EncyclMédChir (Elsevier, Paris), Oto-rhinolaryngologie,20-020-A-10, 1999, 6 p. [12]

### **1.3.3. Labyrinthe membraneux postérieur**

Il comprend les canaux semi-circulaires, l'utricule, le saccule et les voies endolymphatiques.

#### **1.3.3.1. Canaux semi-circulaires**

Ce sont trois tubes membraneux parcourant les canaux osseux correspondants auxquels ils sont accolés par leur bord périphérique. Ils occupent moins du tiers de leur diamètre. Chaque canal possède une membrane propre formée de conjonctif sur laquelle repose une membrane basale supportant elle-même des cellules épithéliales de type pavimenteux.

Les ampoules sont des dilatations membraneuses occupant l'ampoule osseuse correspondante. Chaque ampoule possède un sillon constitué par un repli transversal de l'épithélium formant une saillie intra-luminale appelée crête ampullaire. C'est par le sillon que pénètrent les fibres nerveuses. Chaque crête est recouverte par un neuroépithélium comportant deux types de cellules :

- les cellules de type I, de forme évasée, sont englobées dans une terminaison nerveuse afférente épanouie en calice. L'apex de la cellule comporte un anneau d'actine et d'actinomyosine possédant des propriétés contractiles. La contraction de l'apex est commandée par une boucle de rétrocontrôle courte naissant à la base de la cellule et parcourant le calice ;
- les cellules de type II sont les plus anciennes dans la phylogénie.

Cylindrique, leur pôle basal est connecté à une terminaison afférente simple.

Chaque cellule comporte à son pôle apical une touffe de stéréocils dominée par un kinocil plus long. Pour chaque ampoule, les stéréocils sont tous placés du même côté du kinocil. Par exemple, pour le canal latéral, les kinocils sont tous placés du côté vestibulaire. C'est l'inverse dans les ampoules antérieure et postérieure. Kinocils et stéréocils sont enchâssés dans une membrane amorphe barrant transversalement l'ampoule : la cupule. Celle-ci, fixée par toutes ses faces aux parois de l'ampoule la ferme hermétiquement. Lors des mouvements de la tête, les déplacements inertiels de l'endolymphe déterminent un

enfouissement de la cupule provoquant une flexion des kinocils et des stéréocils. Une flexion en direction du kinocil induit une augmentation de l'activité neuronale afférente, et inversement une flexion en sens inverse induit une inhibition de cette activité.

### 1.3.3.2. Utricule

C'est une vésicule allongée dont l'extrémité antérieure arrondie est accolée par sa face médiale à la fossette ovoïde. À ce niveau, l'utricule est fixé solidement par du tissu conjonctif et les filets nerveux utriculaires.

Les canaux semi-circulaires débouchent dans l'utricule en deux groupes :

- les orifices ampullaires des canaux latéral et supérieur dans le plafond de l'extrémité antérieure ;
- l'orifice non ampullaire du canal latéral, l'orifice commun au canal semi-circulaire supérieur et au canal semi-circulaire postérieur et l'orifice ampullaire du canal postérieur dans l'extrémité postérieure.

La branche utriculaire du canal endolympatique s'ouvre au pôle postérieur.

La macule de l'utricule représente la région sensorielle située sur le plancher, en avant, en regard de la fossette ovoïde et dans un plan horizontal. Elle comprend :

- l'*épithélium sensoriel* (neuroépithélium), qui contient les deux types de cellules décrits plus haut. À la différence des crêtes ampullaires, il existe à la surface de la macule une ligne de partage dépourvue de cellules (striola) de laquelle le kinocil de chaque cellule est le plus proche alors que les stéréocils sont les plus éloignés ;
- la *membrane otolithique*, disposée sur le neuroépithélium. Celle-ci comporte trois couches : la couche des otolithes, la couche gélatineuse, la couche du maillage sous-membranaire. Les otolithes sont des formations inertes, cylindriques, à extrémités polyédriques. Riches en carbonate de calcium (calcite), leur gravité spécifique est de 2,7. Les otolithes sont disposés sur une épaisseur d'environ 50 mm. La base de la couche des otolithes est enchâssée dans la couche gélatineuse et le reste est englué dans une substance gélatineuse faite de mucopolysaccharides neutres. Le maillage sous membranaire constitue



un réseau fibrillaire formant un réseau dans les mailles duquel pénètrent les extrémités des stéréocils. Ainsi, lors de l'inclinaison de la tête, la membrane otolithique glisse sur le neuroépithélium et les stéréocils subissent des déformations qui se traduisent soit par une excitation, soit par une inhibition, à la manière du processus décrit pour la crête ampullaire.

### **1.3.3.3. Saccule**

C'est une vésicule arrondie, sous-jacente à l'extrémité antérieure de l'utricule, plus médiale et plus petite que lui. Placé contre la fossette hémisphérique, il est étroitement fixé par du tissu conjonctif et par les filets nerveux sacculaires. Il repose sur le plancher du vestibule et de son pôle postéro-inférieur naît le canal isreuniens qui le relie au canal cochléaire. De son pôle postéro-interne naît la branche sacculaire du canal endolymphatique. La macule du saccule est placée presque verticalement sur sa face médiale. La macule sacculaire a une structure analogue à la macule utriculaire. Toutefois, la striole y a une forme de L et pour chaque cellule, ce sont les stéréocils qui en sont les plus proches par rapport au kinocil.

### **-Canal et sac endolymphatiques**

Le canal endolymphatique naît de la réunion de deux canalicules issus de l'utricule et du saccule. Dans la dénomination classique et internationale, le canal utriculosacculaire (ductusutriculosaccularis) représente l'ensemble de ces deux canaux. Le segment utriculaire s'abouche dans l'utricule par une fente très mince après avoir longé la face médiale de l'utricule. Le repli membraneux ainsi constitué est parfois dénommé valvule de Bast et serait censé isoler l'utricule du reste du labyrinthe.

### **-Canal endolymphatique**

Il présente d'abord une première portion dilatée intra-vestibulaire : le sinus. Puis, il se rétrécit au niveau de l'isthme en pénétrant dans l'aqueduc du vestibule. Enfin, le canal s'élargit à nouveau. Sur presque toute sa longueur, il

est entouré de tissu conjonctif. L'épithélium qui le tapisse est variable : cubique ou pavimenteux selon les régions.

### **-Sac endolymphatique**

Il termine le canal et constitue un véritable prolongement intracrânien du labyrinthe membraneux. Large de 8 à 10 mm, il déborde la fossette unguéale dans un dédoublement de la dure-mère. Sa surface luminale permet de distinguer:

- une portion muqueuse proximale liée à la présence de nombreux plis de l'épithélium, soutenue par un tissu conjonctif très vasculaire ;
- une partie distale lisse et moins vascularisée que la portion proximale.

Pour aborder chirurgicalement le sac endolymphatique par voie transmastoiïdienne, il faut fraiser sous le canal postérieur dans le prolongement du plan du canal externe. Parfois le sac reste profondément enfoui sous la troisième portion du nerf facial qu'il faut alors d'abord mettre en évidence.

## **1.4. VASCULARISATION :**

### **1.4.1. Vascularisation de l'oreille externe :[8]**

#### **1.4.1.1. Réseau artériel :**

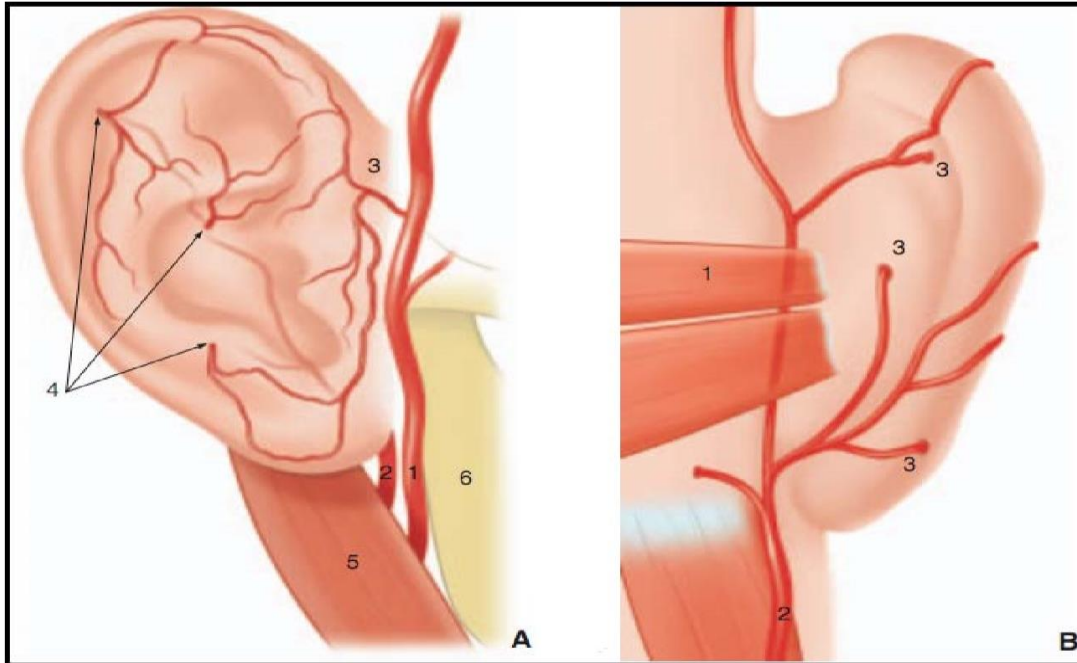
Il est d'origine carotidienne externe. Schématiquement le pavillon reçoit sa vascularisation de deux pédicules ou axes vasculaires :

- **un réseau antérieur** : issu de l'artère temporale superficielle : l'artère auriculaire longe lors d'un trajet ascendant le bord antérieur du tragus et de l'hélix et donne plusieurs branches (le plus souvent trois) à destination de la partie antérieure de l'hélix, la fossette naviculaire, la racine de l'anthélix, le tragus et le lobule ;
- **un réseau postérieur** : l'artère auriculaire postérieure (née de la carotide externe ou de l'occipitale) possède un trajet ascendant au niveau du sillon rétroauriculaire. Trois à cinq branches naissent de la branche terminale antérieure de l'artère auriculaire postérieure, se ramifient sur la face médiale du

pavillon et contribuent à l'irrigation de la face latérale en contournant l'hélix (branches circonflexes) ou en traversant le cartilage (branches perforantes dont le cisaillement explique la formation des othématomes).

Le MAE est aussi vascularisé par ces deux pédicules, mais reçoit en plus pour la partie osseuse du conduit une artère tympanique (branche de l'artère maxillaire interne) qui pénètre dans le conduit

Auditif par la scissure de Glaser.



**Figure 14: A. Réseau artériel du pavillon de l'oreille, vue latérale. B. Réseau artériel du pavillon, vue postérieure.**

**A. Réseau artériel du pavillon de l'oreille, vue latérale.**

1. Artère temporale superficielle (ATS) ; 2. Artère auriculaire postérieure ; 3. Branche auriculaire de l'ATS ; 4. Branches perforantes ; 5. Muscle digastrique ; 6. Angle mandibulaire.

**B. Réseau artériel du pavillon, vue postérieure.**

1. Muscle auriculaire postérieur ; 2. Artère auriculaire postérieure ; 3. Branches perforante.

**Source :** Mlle. Soukaina HOUARI .Anatomie tridimensionnelle de l'oreille, Thèse N° 92 .UNIVERSITE CADI AYYAD FACULTE DE MEDECINE ET DE PHARMACIE MARRAKECH ,Année 2013.[8]

#### 1.4.1.2. Réseau veineux :

Les veines de l'oreille externe se répartissent en deux territoires :

➤ **Le territoire antérieur** comprend les veines superficielles qui se jettent dans le plexus sous-cutané de la joue, les profonds dans la veine temporale en haut, les veines profondes de la parotide et la veine faciale postérieure en bas ;

➤ **Le territoire postérieur** est constitué par :

**Les veines superficielles** qui communiquent avec les veines occipitales superficielles par les veines postéro-supérieures qui se jettent dans la veine temporale profonde,

**Les veines moyennes inférieures** qui se collectent dans un arc postérieur constant et qui se terminent dans les veines profondes de la glande parotide ramenant au passage les veines inférieures du MAE. Quelques branches communiquent avec les veines de la région mastoïdienne.

#### 1.4.2. Vascularisation de l'oreille moyenne [10]

➤ **Artères** : Plusieurs pédicules sont responsables de l'apport artériel de l'oreille moyenne. Ils prennent leur origine des artères carotide externe, carotide interne et de l'artère vertébrale. Ils sont responsables d'un complexe réseau sous-muqueux fortement anastomosé. On trouve les pédicules suivants.

- **Artère tympanique antérieure.** Première branche de l'artère maxillaire interne, elle pénètre dans la caisse du tympan en traversant la fissure pétro-tympano-squameuse. Elle se divise en trois branches dont une à destinée ossiculaire qui assure la majeure partie de la vascularisation du marteau et de l'enclume. Les autres branches vascularisent le récessus épitympanique à l'exception de sa face médiale.

- **Artère caroticotympanique.** Elle naît de la carotide interne à la jonction des portions verticale et horizontale du canal carotidien. Elle vascularise la paroi antérieure de la caisse.

- **Artère tympanique supérieure.** Branche de l'artère méningée moyenne, elle pénètre le rocher par la fissure pétro-squameuse supérieure. Elle vascularise la paroi médiale du récessus épitympanique et le muscle tenseur du tympan.
- **Artère pétreuse superficielle :** Branche également de l'artère Méningée moyenne, elle pénètre le rocher par le hiatus du canal du nerf grand pétreux et s'anastomose avec l'artère stylomastoïdienne. Elle vascularise la paroi médiale du récessus épitympanique.
- **Artère tympanique inférieure.** Branche de l'artère pharyngienne ascendante, elle pénètre dans la caisse en empruntant le canal de Jacobson dans lequel passe aussi le nerf tympanique. Elle vascularise la paroi inférieure de la caisse et le promontoire.
- **Artère stylomastoïdienne :** Elle vascularise la paroi postérieure de la caisse et la paroi antérieure des annexes mastoïdiennes.
- **Artère mastoïdienne.** Branche de l'artère occipitale, elle vascularise la partie postérieure de la mastoïde.
- **Artère de la fossasubarcuata.** Branche de l'artère labyrinthique ou de l'artère cérébelleuse antéro-inférieure. Elle vascularise la région de l'antre mastoïdien.
- **Artère de la trompe auditive.** C'est l'artère petite méningée ou méningée accessoire, qui naît soit de l'artère méningée moyenne, soit de l'artère maxillaire. Elle vascularise la portion osseuse de la trompe auditive.

#### ➤ Veines

Les veines sont plus nombreuses et plus volumineuses que les artères. Elles empruntent les mêmes orifices et les mêmes trajets que les artères pour aller se jeter dans les collecteurs suivants :

- Le plexus veineux ptérygoïdien ;
- Les veines méningées moyennes ;
- Le sinus pétreux supérieur ;

- Le golfe de la jugulaire interne ou le sinus sigmoïde ;
- Le plexus pharyngien (région du cavum).

### 1.4.3. Vascularisation de l'oreille interne [12]

#### ➤ Artères

L'oreille interne osseuse et l'oreille interne membraneuse possèdent une vascularisation indépendante.

- **Artères du labyrinthe osseux**

Elles proviennent :

- de l'artère tympanique inférieure, branche de l'artère pharyngienne ascendante ;
- de l'artère stylomastoïdienne, branche de l'artère auriculaire postérieure ;
- de l'artère subarcuata, née soit de l'artère auditive interne, soit directement de l'artère cérébelleuse inférieure et antérieure. L'artère subarcuata gagne le canal pétromastoïdien par la fossa subarcuata.

- **Artères du labyrinthe membraneux**

Elles proviennent de l'artère labyrinthique née de l'artère cérébelleuse moyenne ou inférieure et antérieure ou directement du tronc basilaire. Elle traverse le conduit auditif interne au fond duquel elle se divise en trois branches.

- **Artère vestibulaire antérieure**

Elle donne des rameaux pour la face postérieure du saccule et de l'utricule, et se distribue aux canaux semi-circulaires antérieur et latéral.

- **Artère cochléaire**

Elle pénètre dans le modiolus où elle décrit une spirale en donnant naissance aux artères radiales.

- **Artère vestibulocochléaire**

Souvent née de la précédente, elle se divise schématiquement en deux branches :

- la branche cochléaire, qui irrigue le quart basal du canal cochléaire et s’anastomose à l’artère cochléaire ;
- la branche vestibulaire postérieure, qui vascularise la macule du saccule, l’ampoule et les parois du canal semi-circulaire postérieur et les pôles inférieurs du saccule et de l’utricule.

### ➤ **Veines**

Elles se distribuent en deux réseaux principaux

#### • **Réseau de l’aqueduc du vestibule**

Il réunit les veines en provenance des zones non sensorielles du labyrinthe vestibulaire et, en particulier, les veines des canaux semi-circulaires (veine vestibulaire postérieure). Ainsi se forme la veine de l’aqueduc du vestibule qui chemine dans un canal parallèle à l’aqueduc et qui reçoit les veines du sac endolymphatique. Un trouble du retour veineux dans cette voie pourrait jouer un rôle dans la genèse de l’hydrops labyrinthique.

#### • **Réseau de l’aqueduc de la cochlée**

Il rassemble :

- des veinules en provenance des zones sensorielles du vestibule : la veine vestibulaire supérieure (utricule) et la veine vestibulaire inférieure (saccule, ampoule du canal semi-circulaire postérieur) ;
- la veine cochléaire commune (spiralimodioli), formée par la réunion de deux vaisseaux : la veine spirale antérieure et la veine spirale postérieure ;
- la veine de la fenêtre ronde.

Ce réseau se draine dans la veine de l’aqueduc du limaçon qui chemine dans le canal de Cotugno, parallèle à l’aqueduc du limaçon.

#### • **Terminaison**

Ces deux réseaux se jettent dans le sinus pétreux inférieur, et de là, dans le golfe de la jugulaire. Ainsi, le conduit auditif interne ne possède pas de circulation veineuse en provenance de l’oreille interne.



## 1.5. INNERVATION :

### 1.5.1. INNERVATION DE L'EXTERNE [9] **Figure12**

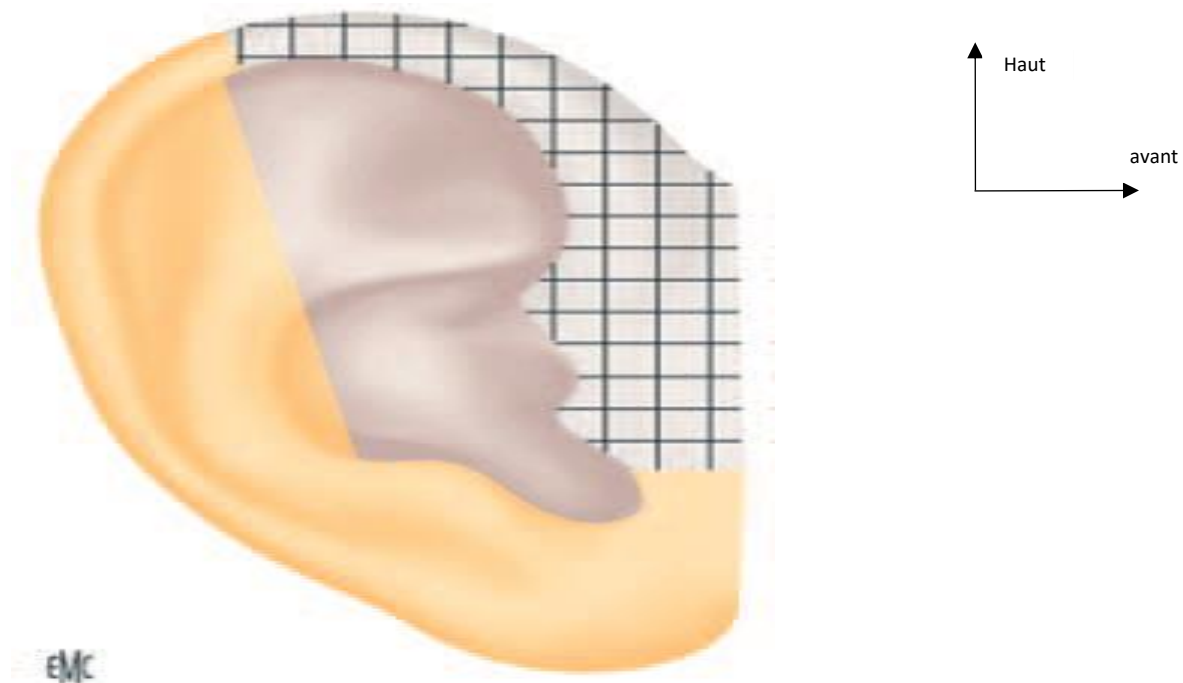
#### ➤ **Motrice**

Simple et peu fonctionnelle, elle provient du rameau auriculaire Postérieur du nerf facial pour les muscles auriculaires postérieur et supérieur et les muscles de la face interne, et des rameaux temporaux de la branche temporo-faciale du VII pour le muscle auriculaire antérieur et les muscles de la face externe.

#### ➤ **Sensitive**

Elle est plus complexe ; on lui décrit trois territoires suivant ses origines :

- Le trijumeau, par l'intermédiaire du nerf auriculotemporal, branche du nerf maxillaire inférieur (V3), né au niveau du condyle mandibulaire, innerve la face antérieure du MAE et du tympan et monte en arrière des vaisseaux temporaux pour innerver le tragus et la portion ascendante de l'hélix ;
- Le plexus cervical superficiel (racines C2 et C3) par la branche postérieure du nerf grand auriculaire innerve la totalité du lobule, la face médiale du pavillon, et le tiers postérieur de sa face latérale (partie postéro-inférieure du MAE et du lobule);
- Le nerf facial, par l'intermédiaire du rameau sensitif du nerf facial ou nerf intermédiaire de Wrisberg, né au niveau du trou stylo-mastoïdien, perfore le conduit à la jonction ostéo-cartilagineuse et innerve la zone de Ramsay-Hunt : la conque, la partie antérieure de l'anthélix, la racine de l'hélix, la fossette triangulaire, les faces postérieure et inférieure du MAE et du tympan. Le pneumogastrique (X) intervient aussi par son rameau auriculaire anastomotique provenant du ganglion jugulaire, se distribue à la face postérieure du pavillon et du MAE (partie profonde du MAE et du tympan).



**Figure 15: Innervation sensitive de l'oreille externe. En hachuré, nerf**

**Trijumeau ; en jaune, plexus cervical superficiel ; en gris, nerf facial.**

**Source :** Thomassin JM, Barry P. Anatomie et physiologie de l'oreille externe. EMC - Oto-rhino-laryngologie 2016;11(2):1-13 [Article 20-010-A-10]. [9]

### **1.5.2. Innervation de l'oreille moyenne [10]**

#### **➤ Innervation motrice :**

Le muscle de l'étrier est innervé par le nerf de l'étrier, rameau issu de la portion mastoïdienne du nerf facial (VII).

Le muscle tenseur du tympan est innervé par le nerf mandibulaire(V3) (branche du trijumeau) par une branche qui est commune au ptérygoïdien interne et au péristaphylin externe.

#### **➤ Innervation sensitive :**

L'innervation sensitive de la couche cutanée de la membrane du tympan est particulièrement développée, ce qui rend compte de sa très grande sensibilité. La membrane du tympan correspond au sommet de la zone de Ramsay-Hunt dont l'innervation est assurée par le nerf auriculotemporal (branche du nerf mandibulaire), le rameau auriculaire du nerf vague, la corde du tympan et le nerf intermédiaire du facial. L'innervation au niveau de la muqueuse de la caisse du tympan est assurée par le nerf tympanique ou nerf de Jacobson. Ce nerf naît du ganglion inférieur ou ganglion d'Andersch annexé au nerf glossopharyngien puis pénètre dans la caisse du tympan au travers d'un canal creusé à sa face inférieure.

### **1.5.3. Innervation du labyrinthe [12]**

La huitième paire crânienne ou nerf statoacoustique se divise dans le conduit auditif interne en une branche antérieure, le nerf cochléaire et une branche postérieure, le nerf vestibulaire.

- **Nerf cochléaire**

#### **Trajet**

Volumineux, il se dirige vers la fossette cochléaire. Dans ce trajet, il s'enroule en une mince lamelle formant une volute dont les spires correspondent exactement à celles du crible spiroïde de la base du modiolus.

Les filets pénètrent au fur et à mesure les foramina du modiolus, suivent les canaux longitudinaux et aboutissent au canal spiral de Rosenthal où ils se

distribuent au ganglion spiral de Corti dont les amas cellulaires se répartissent dans les deux tours et demi de spires du canal.

Au sortir du ganglion spiral de Corti, les filets s'engagent dans l'épaisseur de la lame spirale, puis ils pénètrent dans le canal cochléaire par les foramina nervina en perdant leur gaine de myéline. Cette région de la lame spirale, ou habenulaperforata, comporte 2 500 perforations osseuses.

### ➤ **Innervation des cellules ciliées**

#### **Cellules ciliées internes**

Elles assurent la transduction mécanobioélectrique des vibrations de la membrane tectoriale. Elles sont connectées aux fibres afférentes, au nombre de 45 000 environ, qui constituent 90 à 95 % des fibres du nerf cochléaire. Ce sont ces fibres qui véhiculent le message sensoriel jusqu'aux noyaux cochléaires (système afférent).

#### **Cellules ciliées externes**

Elles ne sont pas de véritables récepteurs sensoriels. Ce sont des cellules douées de propriétés contractiles qui réagissent à l'excitation sonore en modifiant la tension segmentaire de la membrane tectoriale. Elles augmentent ainsi sa sélectivité en fréquence. Elles reçoivent 3 à 5 000 fibres du système efférent nées du complexe olivaire bulbaire.

- **Nerf vestibulaire**

Il se place en arrière du nerf cochléaire et se divise rapidement en trois branches.

- **Nerf vestibulaire supérieur**

Il se porte vers la fossette postérosupérieure du fond du conduit auditif interne et s'engage dans les trous que présente cette fossette. Il pénètre dans le vestibule par les trous de la tache criblée supérieure en se divisant en trois rameaux :

- le nerf utriculaire, qui se rend à la macule utriculaire ;
- le nerf ampullaire supérieur, qui se distribue à la crête ampullaire du canal semi-circulaire supérieur ;

– le nerf ampullaire latéral, qui se rend à la crête ampullaire du canal semi-circulaire latéral.

- **Nerf vestibulaire inférieur**

Il forme le nerf sacculaire. Sortant du conduit auditif par la fossette postéroinférieure, il entre dans le vestibule par les pertuis de la tache criblée moyenne et se termine dans la macule du saccule.

- **Nerf ampullaire postérieur**

Il s'engage dans le foramen singulare de Morgagni, jusqu'à la tache criblée inférieure, et se distribue à la crête ampullaire du canal semi-circulaire postérieur.

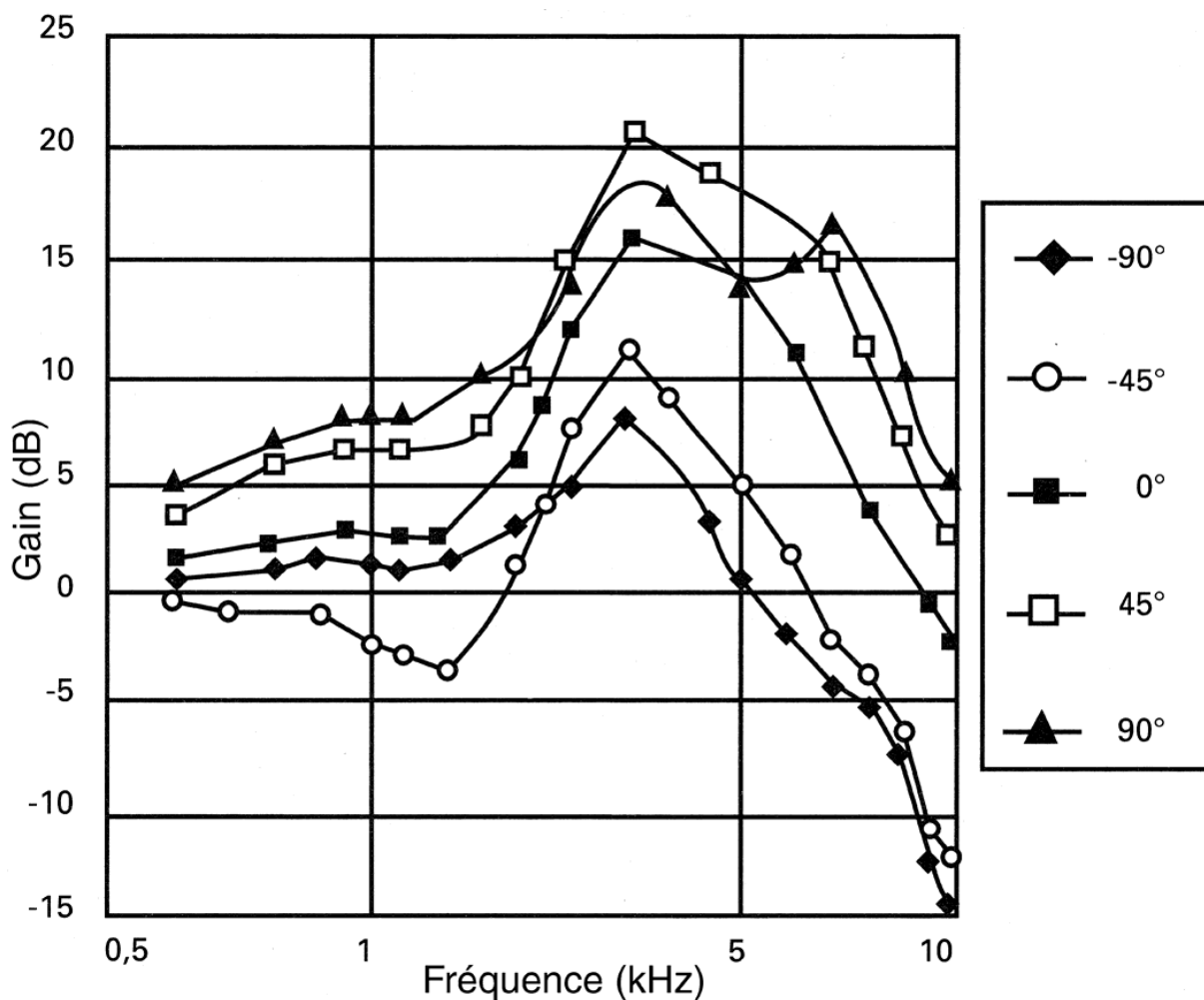
Dans tout leur trajet terminal, ces fibres ne traversent pas les espaces péri-lymphatiques, mais cheminent dans le conjonctif qui fait adhérer à ce niveau le labyrinthe membraneux au labyrinthe osseux. Elles perdent leur gaine de myéline dès qu'elles franchissent la basale du tissu ectodermique.

## 2. RAPPEL PHYSIOLOGIQUE

### ❖ **PHYSIOLOGIE DE L'AUDITION: [15]**

#### ➤ **Oreille externe**

L'oreille externe a une double fonction : une fonction protectrice de l'oreille moyenne et en particulier de la membrane tympanique, et surtout une fonction d'amplification.

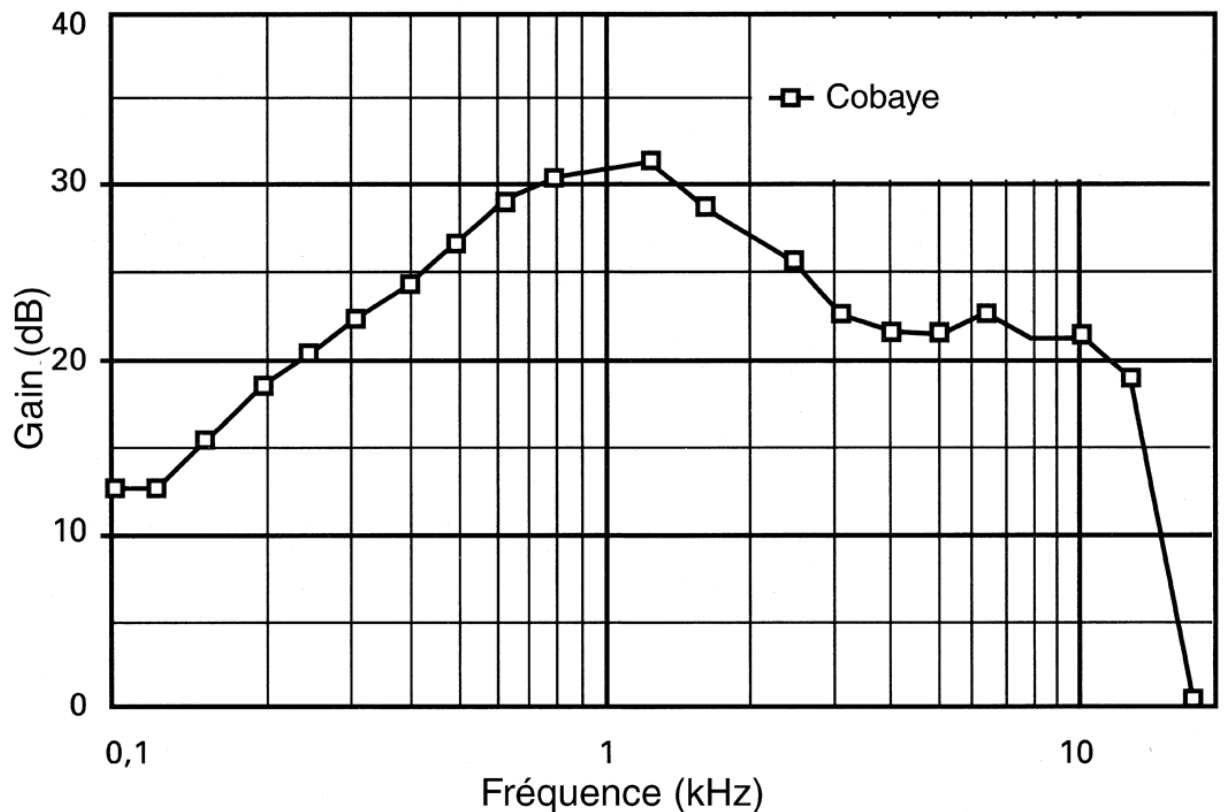


**Figure 16 :** Modification de la pression acoustique induite par le volume corporel et l'oreille externe (mesure au tympan) chez l'homme en fonction de la fréquence du son incident ainsi que de son azimut (d'après Dancer).

L'oreille externe modifie la perception du champ sonore en amplifiant certaines fréquences mais elle augmente également la directivité en raison de la diffraction des ondes sonores sur l'ensemble du volume crânien et de l'oreille externe, en particulier du pavillon auditif.

### ➤ Oreille moyenne

Le rôle majeur de l'oreille moyenne est de transformer les vibrations sonores aériennes arrivant contre la membrane tympanique en variations de pressions dans les compartiments liquidiens de l'oreille interne



**Figure 17 :** Fonction de transfert de l'oreille moyenne du cobaye à bulle fermée. La référence est le signal mesuré à l'entrée du méat acoustique externe (d'après Nuttall et Dancer).

Une telle transformation impose d'adapter l'impédance entre le milieu extérieur, aérien et le milieu intérieur, cochléaire, liquidien. L'oreille moyenne a également un rôle de protection vis-à-vis de l'oreille interne.

- **Adaptation d'impédance de l'oreille moyenne**

Le rôle de transformateur d'impédance de l'oreille moyenne consiste à transformer les vibrations de basses pressions et grands déplacements de l'air en des vibrations de haute énergie avec de faibles déplacements permettant une conduction dans les liquides labyrinthiques. Les trois facteurs permettant ce mécanisme sont essentiellement :

- le rapport de surface entre la membrane tympanique et la platine de l'étrier : le rapport des surfaces étant environ de 20 à 30. La force appliquée sur la membrane tympanique sur une grande surface est retransmise sur la platine de l'étrier avec un accroissement de pression proportionnel au rapport des surfaces. Certains auteurs ont estimé qu'une partie de la membrane tympanique ne jouait pas de rôle actif puisque étant fixée à l'annulus.
- le bras de levier de la chaîne ossiculaire marteau-enclume : le manche du marteau en projection apparaît plus long que la branche descendante de l'enclume d'un facteur 1,15 à 2,5. Le déplacement transmis à l'étrier par l'enclume est donc inférieur au déplacement engendré par la vibration sur le marteau ;
- un troisième facteur plus négligeable résulte dans la membrane tympanique elle-même. La résultante de ces trois facteurs aboutit à un gain d'un facteur 180. La transmission du son entre un milieu gazeux et un milieu liquidien sans adaptation d'impédance perdrait plus de 99 % de l'énergie acoustique, correspondant à une atténuation sonore d'environ 30 dB. Le mécanisme de transformation d'impédance qu'exerce l'oreille moyenne chez l'homme permettrait de transmettre jusqu'aux deux tiers de l'énergie vers la cochlée.



- **Fonction de transfert de l'oreille moyenne**

L'adaptation d'impédance exercée par l'oreille moyenne n'est pas homogène sur toutes les fréquences. La membrane tympanique et particulièrement son élasticité jouant un rôle important sur les basses fréquences, tandis que sur les hautes fréquences, la mise en jeu de résonateurs de l'oreille moyenne apparaît prédominante. L'impédance d'entrée de l'oreille interne est définie par le rapport entre la pression acoustique dans la rampe vestibulaire en regard de la platine de l'étrier et le volume de périlymphe déplacé par cette platine par unité de temps. Les mouvements de la platine de l'étrier ne sont pas seulement limités par l'inertie de la périlymphe mais dépendent également de la compliance de la membrane basilaire. L'impédance d'entrée de l'oreille interne est de type résistif, ce qui entraîne deux conséquences : toute l'énergie acoustique incidente est dissipée dans la cochlée ; les résonances survenant dans l'oreille moyenne sont amorties.

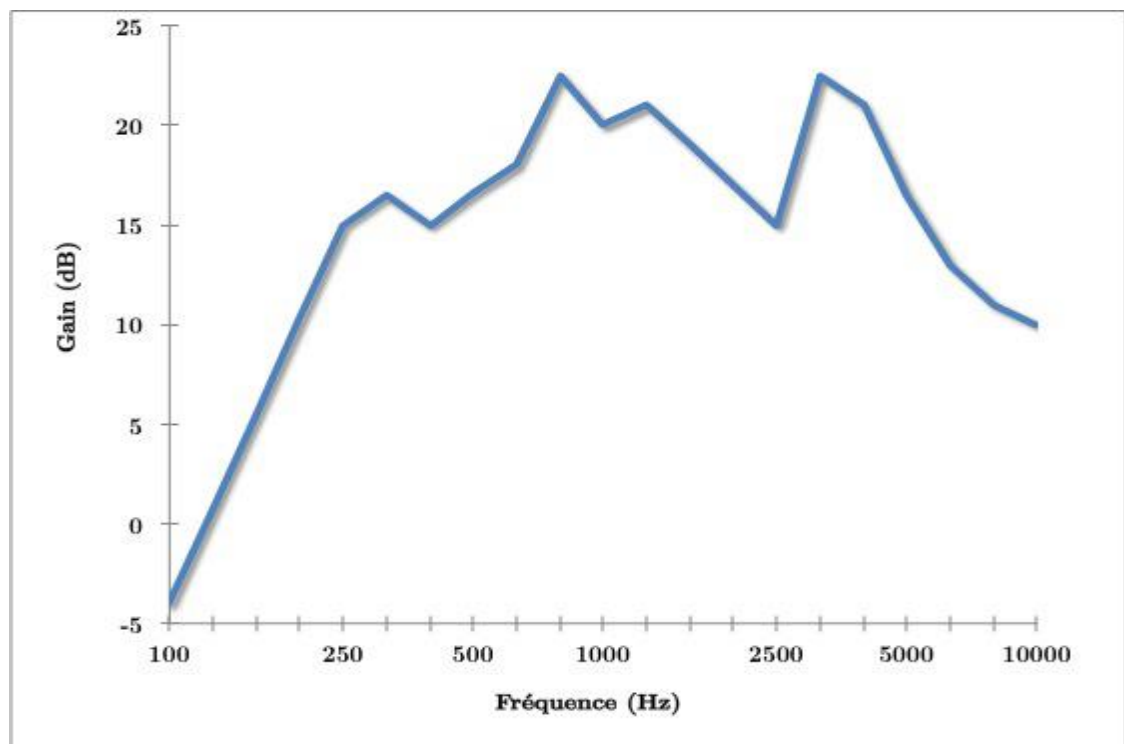


Figure 18: Fonction de transfert de l'oreille moyenne

- **Fonction de protection de l'oreille interne**

La fonction de protection est essentiellement exercée par les muscles de l'oreille moyenne. Le muscle du marteau ou tensor tympani s'insère sur le manubrium du marteau. Sa contraction pousse le marteau antérieurement et médialement. Le deuxième muscle est le muscle stapédien s'insérant à la partie postérieure de l'étrier et dont la contraction tire l'étrier postérieurement. La contraction de ces deux muscles entraîne une augmentation de rigidité de la chaîne ossiculaire. Les mécanismes physiologiques de contraction réflexe du muscle du marteau sont moins bien connus que ceux du muscle stapédien et on assimile souvent le réflexe acoustique au seul réflexe stapédien.

L'effet du réflexe acoustique est particulièrement net sur les basses fréquences, entraînant une réduction de l'ordre de 15 dB chez le rat. D'autres études ont décrit des atténuations bien plus faibles de l'ordre de 2 dB pour des intensités de 20 dB au-dessus du seuil du réflexe, [6] particulièrement pour des fréquences aiguës. Les muscles de l'oreille moyenne se contractent en réponse à des sons d'intensité supérieure à 80 dB. L'arc réflexe correspondant est polysynaptique, passant par le tronc cérébral. Le muscle de l'étrier étant innervé par le nerf facial, l'arc réflexe correspondant constitue une boucle acoustico-faciale passant par le noyau cochléaire ventral et le noyau du nerf facial. A contrario, le muscle du marteau, innervé par le nerf trijumeau, est impliqué dans une boucle réflexe acoustico-trigéminal. Des voies multisynaptiques de plus longue latence empruntant la substance réticulée ont été décrites.

Le temps de réaction de ces réflexes acoustiques est limité par le temps synaptique de chaque relais. La latence du réflexe stapédien ou du muscle du marteau est donc au minimum de 7 à 10 ms, dépendant de l'intensité du son incident. Ce réflexe pourrait jouer un rôle protecteur de l'oreille moyenne en cas d'impulsion sonore trop forte, avec cependant un effet limité par le temps de réaction, la faible atténuation et des phénomènes de fatigabilité. Le deuxième effet de ce réflexe acoustique serait d'augmenter la sélectivité fréquentielle avec

notamment une atténuation plus forte des basses fréquences. Ceci pourrait influencer par exemple l'intelligibilité de sons complexes comme la parole dans le bruit.

### ➤ **Oreille interne**

L'oreille interne permet de coder les vibrations mécaniques qui lui sont transmises par la fenêtre ovale en signal électrique.

Ces vibrations engendrent un mouvement des liquides et membranes de la cochlée. L'onde créée se propage de la base vers le sommet de la cochlée.

L'onde s'amplifie en se propageant pour décroître très rapidement, le maximum d'amplitude dépend de la fréquence (BF vers le sommet, HF vers la base).

Les cellules ciliées des organes de Corti vont alors transformer la vibration en signal électrique.

#### • **Rôles des cellules ciliées**

Cellules ciliée internes (3000 à 3500 pour l'homme) : cellules sensorielles de la cochlée (95 % du nerf auditif)

Cellules ciliée externes (10000 à 12000 pour l'homme) : augmente la sélectivité fréquentielle (mécanisme mécano-électrique).

### ❖ **PHYDIOLOGIE DE L'EQUILIBRE [16]**

Le contrôle de la posture repose sur trois systèmes sensoriels complémentaires permettant d'apporter au sujet des informations sur sa position dans l'espace et la position de ses différents segments, en particulier la tête, les uns par rapport aux autres. Ces trois systèmes sont :

- le système vestibulaire ;
- le système visuel, qui permet de déterminer la verticale et l'horizontale;
- le système proprioceptif.

Les informations fournies par ces trois systèmes sont intégrées par le système nerveux central (notamment le cervelet) ; en réponse, ces centres envoient des ordres à l'ensemble du système musculaire du tronc, du cou et des membres,

adaptant ainsi, en permanence, la position du corps en fonction des renseignements fournis par les trois systèmes initiaux.

### ➤ **SYSTÈME VESTIBULAIRE**

L'appareil vestibulaire, localisé dans labyrinthe postérieur situé dans le rocher, comprend deux parties :

- les organes otolithiques sont constitués, de chaque côté, du saccule et de l'utricule. La surface du saccule et de l'utricule est incurvée, permettant au système de répondre à une accélération linéaire dans tous les plans de l'espace. Les cellules ciliées des organes otolithiques ont leurs stéréocils enrobés dans une membrane gélatineuse recouverte des otoconies, cristaux de carbonate de calcium qui augmentent l'inertie du système. Ce sont des récepteurs mesurant les accélérations linéaires, dans le plan vertical pour le saccule, dans le plan horizontal pour l'utricule.

Le système otolithique permet :

- d'apprécier les accélérations linéaires dans tous les plans de l'espace ;
- de coder la force gravitationnelle ;
- de déterminer la position de la tête dans l'espace ;
- les canaux semi-circulaires: il existe trois canaux semi-circulaires inscrits dans des plans en corrélation avec ceux des muscles oculomoteurs qu'ils commandent pour permettre une stabilité de l'image du décor sur la rétine :
  - le canal latéral, orienté dans un plan incliné de 30° par rapport au plan horizontal de Francfort ;
  - le canal antérieur, orienté dans un plan sagittal incliné de 45° latéralement ;
  - le canal postérieur, orienté dans un plan sagittal incliné de 45° vers l'arrière.

Les cellules ciliées, situées dans les crêtes ampullaires, ont leurs stéréocils enrobés dans une membrane gélatineuse dénommée cupule. Les canaux semi-circulaires sont des récepteurs sensibles aux accélérations angulaires de la tête dans l'espace, c'est-à-dire aux mouvements de rotation de la tête. Les

mouvements de l'endolymphe, lors des rotations de la tête, viennent incliner les stéréocils des cellules ciliées.

Les organes otolithiques et les canaux semi-circulaires sont remplis d'endolymphe.

### ➤ **SYSTÈME NERVEUX CENTRAL**

Les informations issues des organes otolithiques et des canaux semi circulaires se projettent, véhiculées par le nerf vestibulaire, sur les noyaux vestibulaires. Les projections efférentes des noyaux vestibulaires permettent d'expliquer la sémiologie.

#### • **Relations vestibulo-oculomotrices**

Le vestibule participe ainsi à l'oculomotricité automatique et réflexe, permettant lors des mouvements de la tête que l'image se projetant sur la rétine demeure fixe. Les noyaux vestibulaires sont reliés aux noyaux des nerfs oculomoteurs III, IV et VI. Cette voie vestibulo-oculomotrice est une voie à trois neurones. Lors d'une stimulation d'un vestibule, le mouvement oculaire, d'origine vestibulaire, se fait du côté opposé au vestibule stimulé. Dans un second temps, la phase de rappel se fait vers le côté stimulé.

#### • **Relations vestibulospinales**

Le vestibule participe au maintien de la posture. Les faisceaux vestibulospinaux relient les noyaux vestibulaires aux corps cellulaires des motoneurones médullaires situés dans la corne antérieure de la moelle.

On décrit deux faisceaux vestibulospinaux :

- le faisceau vestibulospinal médial, issu du noyau vestibulaire médian dont les afférences sont essentiellement issues des crêtes ampullaires, a des projections bilatérales principalement sur les motoneurones des muscles du cou et de la tête ;
- le faisceau vestibulospinal latéral, issu du noyau vestibulaire latéral dont les afférences sont essentiellement issues des *organes* otolithiques, a *des* projections ipsilatérales principalement sur les motoneurones des muscles extenseurs des

membres (effet excitateur) et sur les motoneurons des muscles fléchisseurs (effet inhibiteur).

Ces connexions vestibulospinales permettent d'expliquer qu'en cas de lésion vestibulaire unilatérale, on note une hypotonie homolatérale à la lésion.

### 3. ETUDE CLINIQUE

#### 3.1. L'interrogatoire doit rechercher :

- Les antécédents du patient, notamment otologiques ;
- Le caractère unilatéral, bilatéral de l'otorrhée purulente chronique ;
- Le mode d'installation, l'odeur, le rythme, la durée et l'abondance de l'otorrhée;
- L'existence d'un facteur déclenchant ;
- Des signes d'accompagnement otologiques : otalgie, vertige, acouphène, céphalée, paralysie faciale, prurit, hypoacousie,
- Des signes généraux : fièvre, altération de l'état général

#### 3.2. Examen clinique :

##### - Examen de l'écoulement :

L'otorrhée peut se présenter sous différents aspects. Ces aspects peuvent varier dans le temps chez un même malade :

-otorrhée purulente : jaune ou verdâtre, d'odeur fade. La fétidité doit faire rechercher une otite chronique dangereuse. En fonction des données de l'examen clinique, on pourra demander un examen bactériologique de l'otorrhée ;

-L'otorrhée peut être teintée de sang : on évoque alors une otite chronique avec présence d'un polype, une otite aigue d'origine grippale ou plus rarement un cancer de l'oreille moyenne.

##### - Examen ORL complet :

- Acoumétrie au diapason : épreuve de Weber et de Rinne ;

- Recherche d'une douleur à la pression du tragus et à la mobilisation du pavillon : ces signes sont assez caractéristiques d'une pathologie inflammatoire

du CAE. Mais une otite externe peut masquer une pathologie sous-jacente de l'oreille moyenne ;

-L'otoscopie nécessite une technique rigoureuse (bon éclairage, speculums de tailles différentes, aspirations, microscope binoculaire, oto-endoscope) ;

- L'examen du CAE peut montrer une dermite ou un polype de CAE.....
- L'examen du tympan est essentiel mais parfois difficile (secrétions très abondantes, sténose inflammatoire du CAE lors d'une otite externe). On recherchera des altérations inflammatoires du tympan et surtout une perforation à travers laquelle s'écoule l'otorrhée. Devant la perforation tympanique, on précisera son caractère marginal (la perforation postéro-supérieure ou siégeant sur la membrane de Schrapnell, atteint la bordure d'insertion du tympan) témoignant d'une otite chronique dangereuse ou non marginal (la perforation siégeant sur la pars tensa, n'atteint pas le pourtour du tympan) témoignant d'une otite chronique non dangereuse.
- L'examen rhinologique et oro-pharyngo-laryngé : recherchant notamment une rhino-pharyngite pouvant provoquer une poussée de réchauffement d'une otite chronique.

Les éventuels examens paracliniques (tests audiométriques, scanner des rochers..) seront demandés en fonction des données de l'examen clinique. Au terme de cet examen clinique, un diagnostic peut être le plus souvent porté.

3.3. **Examen cervico-faciale** : permettra de rechercher une paralysie faciale...

Au terme de cet examen clinique, un diagnostic peut être le plus souvent porté.

#### 4. **DIAGNOSTICSETIOLOGIQUES ET TRAITEMENT :**

##### 4.3. **Otomycose [17].**

- **Définition** : L'otomycose est une infection fongique conduisant à une altération du CAE.

- **Clinique** :

Prurit auriculaire

Hyperhémie de la peau du CAE

Otalgie

Otorrhée purulente

Dépôt blanchâtre du CAE

- **Traitement d'Otomycose [18]**

Il faut impérativement procéder à des nettoyages soigneux. Le traitement antifongique est administré par voie locale. Il doit être prescrit initialement pour une durée de 15 jours.

Plusieurs familles antimycosiques non ototoxiques à usage auriculaire dont l'efficacité clinique est prouvée sont mises à la disposition du médecin prescripteur. Les molécules les plus décrites par les auteurs sont :

**Les Polyènes** : Ils comprennent la nystatine et l'amphotéricineB, active, essentiellement sur les otomycoses à Candida.

- Amphotéricine B: Fungizone®, Il s'agit d'une solution à utiliser en bain d'oreille biquotidien pendant une durée recommandée de 3 semaines.

L'ototoxicité de l'amphotéricineB contre-indique son emploi en cas de tympan ouvert.

- Auricularum® : C'est l'association d'un polyène (la nystatine) avec un antibiotique et un corticoïde. Ce produit existe sous forme de poudre ou en solution. Il s'agit du seul traitement local élaboré spécifiquement dans

L'indication d'otomycose.

**Les dérivés imidazolés** : Ils ont l'avantage d'être prescrits en cas de surinfection mycobactérienne (infection mixte) car ils possèdent une triple action fongicide, sporicide et bactéricide (certaines bactéries à Gram positif).

Les plus sollicités d'entre eux sont :

- L'éconazole 1% : (Fengilyse®, Pévagine®, Pévaryl®),
- Le clotrimazole 1% : (Canestène®),
- Le bifonazole : (Mycospor®).



L'éventualité de prescrire un antimycosique par voie orale reste possible mais rare et ne se fait que devant une otite mycosique résistante au traitement local bien conduit. Parmi ces produits, on trouve :

- Le kétoconazole : (Nizoral®),
- Le fluconazole : (Diflucan®).

Le traitement antifongique par voie générale, ne doit pas être d'une durée inférieure à 3 semaines.

### **5.2. Polype du conduit auditif externe [19]**

- **Définition** : c'est une excroissance généralement développée au dépend du conduit auditif externe. Dans certains cas sa présence signe un caractère dangereux dans l'otite chronique cholestéatomateuse et on parle de polype sentinelle.

- **Examen clinique** :

Hypoacousie

Otalgie

Otorragie ou otorrhée purulente

Otoscopie : présence de masse dans le CAE masquant le tympan

- **Traitement** :

- **But** :

Libération du conduit

Rétablir l'audition

a) **Moyen** :

- **Chirurgical** : consiste à l'exérèse du polype

### **5.3. Otites moyennes chroniques simples à tympan ouvert :[20]**

- **Définition** : Se définit comme un processus inflammation atteignant muqueuse des cavités de l'oreille moyenne de façon prolongée (au-delà de 3 mois).

- **Clinique** :

Hypoacousie

Otorrhée purulente

Acouphènes

Vertiges plus ou moins

Otoscopie : montre une perforation tympanique

- **Traitement :**

**a) Les moyens**

- **Le traitement médical**

Il comporte un traitement locorégional et un traitement général. Les médicaments utilisés sont les anti-inflammatoires, les décongestionnants, les antibiotiques et les antiseptiques locaux ne contenant pas des aminosides.

- **Le traitement chirurgical**

L'intervention chirurgicale consistera à nettoyer la mastoïde

(mastoïdectomie avec conservation du C.A.E) d'une part, et à rétablir l'appareil tympano-ossiculaire (myringoplastie) d'autre part.

**b) Les indications**

Dans la presque totalité des cas, le traitement médical permet d'obtenir l'assèchement prolongé. Le traitement chirurgical est indiqué dans les complications et la réparation des séquelles.

#### **5.4. Otite moyenne chronique dangereuse ou cholestéatomateuse :**

- **Définition [21]:**

Se caractérise par la présence au sein des cavités de l'oreille moyenne d'un épithélium malpighien kératinisé doué de potentialités extensive, invasive et lytique.

- **Clinique [21] :**

Otorrhée fétide

Hypoacousie

Paralysie faciale

Vertige

Otorragie (parfois)

Perforations marginales

Otalgie (doit faire évoquer de prime abord une complication)

Présence de squames épidermiques dans l'oreille moyenne

A l'audiométrie, surdité de transmission ou surdité de perception ou cophose.

Au TDM : - Présence d'une masse tissulaire des cavités tympano-mastoidiennes sous forme d'une opacité homogène nodulaire souvent polylobée à contours convexes, pouvant exercer un effet de masse sur la chaîne ossiculaire.

-Ostéolyse recherchée soit au niveau de la chaîne ossiculaire, soit au niveau des parois des cavités tympano-mastoidiennes.

- **Traitement [22]:**

**a) Les moyens**

Le traitement de l'OMC cholestéatomateuse est médico-chirurgical.

**Le traitement médical**

Il lutte contre la surinfection et prépare la chirurgie.

Il comprend une antibiothérapie, des gouttes auriculaires, des antalgiques à la demande.

**Le traitement chirurgical**

Il existe classiquement deux types d'intervention en fonction de la conservation (ou de la reconstruction) ou non du conduit osseux.

- ❖ Les techniques conservatrices (ou reconstructives) du conduit osseux comportent une mastoïdectomie ou une masto-antroatticotomie, avec le plus souvent une tympanotomie postérieure et/ou supérieure. Ce sont les techniques dites fermées qui correspondent aux canalwall up procedure de la littérature anglosaxonne. En fin d'intervention le conduit osseux conservé ou reconstruit a des dimensions voisines de la normale.
- ❖ Les techniques avec sacrifice du conduit osseux. Ce sont les cavités d'évidement dénommées encore tympanoplasties en technique ouverte ou canal wall down procedure.

## **1. Technique fermée**

L'abord endaural élargie ou d'une voie rétro-auriculaire. Elles réalisent une masto-atticotomie ou antro-atticotomie avec éventuellement tympanotomie postérieure associée à une myringoplastie et parfois à un effet columellaire.

En fin d'intervention il n'y a plus de communication entre le conduit, lequel a été respecté, et la cavité opératoire antro-atticale. Cette cavité garde une ventilation et un drainage physiologique au travers de la trompe d'Eustache.

La technique fermée est donc une chirurgie réparatrice associant au temps fondamental d'éradication des lésions, un temps non seulement fonctionnel mais aussi reconstructif de l'organe.

## **2. Cavité d'évidement**

La voie peut être rétro -auriculaire ou endaurale prolongée.

C'est la création d'une cavité unique qui réunit l'ensemble des cavités antro-attico-mastoïdiennes avec le conduit auditif externe, par suppression de la paroi postérieure et du mur de la logette.

Elle a une double finalité : d'une part permettre la surveillance otoscopique de l'ensemble de l'oreille moyenne, et d'autre part éviter tout récessus pouvant entretenir une zone de rétention épidermique.

### **b) Les indications**

Pendant de nombreuses années, les indications opératoires ont été l'objet de controverses opposant technique fermée et cavité d'évidement.

Actuellement, la stratégie thérapeutique est de privilégier les techniques conservatrices c'est-à-dire les techniques fermées. Néanmoins, les cavités d'évidement ont encore leur place. Elles sont rarement proposées en première intention. Il paraît logique de les proposer lorsqu'un deuxième temps chirurgical n'est pas possible ou non souhaité : quand l'état général du patient contre-indique des interventions récurrentes, lorsqu'il y a impossibilité d'un suivi rigoureux. Une cavité d'évidement peut également être indiquée en deuxième

intention chez des patients qui présentent une ou plusieurs récurrences de cholestéatome ayant imposé déjà de multiples interventions.

Les techniques de comblement des cavités postérieures représentent actuellement une alternative à la cavité d'évidement en cas de récurrence.

Mais ces techniques imposent une surveillance clinique et surtout radiologique sans faille. L'indication d'un deuxième temps opératoire n'est plus systématique. L'examen clinique et l'imagerie permettent de sélectionner les indications de ces reprises chirurgicales.

# METHODOLOGIE

## IV. MÉTHODOLOGIE

### 1. Cadre d'étude :

L'étude a été réalisée dans le service d'oto-rhino-laryngologie et chirurgie cervico-faciale du CHU Gabriel Touré de Bamako au Mali.

#### 1.1. Présentation du CHU Gabriel Touré :

##### ➤ **Historique :**

Il est connu par le passé sous le nom de dispensaire central de Bamako, l'hôpital Gabriel Touré est l'un des centres hospitaliers universitaires de Bamako.

Il dispose actuellement de 447 lits et emploie 763 agents, toutes catégories confondues dont 181 contractuels.

Baptisé Gabriel Touré le 7 janvier 1959, à la mémoire d'un jeune soudanais. Etudiant en médecine décédé le 12 juin 1934 par suite de contamination lors d'une épidémie de peste.

Il faisait partie de la jeune génération des premiers médecins africains.

##### ➤ **Situation géographique :**

Située en commune III du district de Bamako, le CHU Gabriel Touré couvre une superficie de 3 hectares 28 ares 54 centiares. Il est limité à l'Est par le quartier de Médina-Coura, à l'Ouest par l'école nationale d'ingénieur Abderrahmane Baba Touré, au Sud par la cité des chemins de fer et au Nord par l'Etat-Major Général des armées et l'escadron des réserves ministérielles.

##### ➤ **Son infrastructure :** comporte :

- ❖ Une direction générale
- ❖ Un bureau des entrées avec les différents boxes de consultations externes.
- ❖ Un département de médecine regroupant les services de Gastro-entérologie, de neurologie, de cardiologie et de diabétologie.
- ❖ Un département de pédiatrie avec les services de pédiatrie générale, de néonatalogie et d'oncologie.
- ❖ Un département médicotechnique regroupant le service d'imagerie médicale et le service d'exploration fonctionnelle.

- ❖ Un département de pharmacie hospitalière.
- ❖ Un département de chirurgie :
  - ❖ Chirurgie générale ;
  - ❖ Chirurgie pédiatrique ;
  - ❖ Oto-rhino-laryngologie et chirurgie cervico-faciale (ORL et CCF) ;
  - ❖ Traumatologie-orthopédie ;
  - ❖ Neurochirurgie ;
  - ❖ Urologie ;
  - ❖ Médecine physique (kinésithérapie).
- ❖ Un département de biologie médicale regroupant le laboratoire d'analyses biomédicales et le service de transfusion sanguine.
- ❖ Un département d'anesthésie-réanimation et de médecine d'urgence :
  - Service d'accueil des urgences (SAU);
  - Réanimation adulte ;
  - Régulation médicale ;
  - Anesthésie ;
  - Bloc opératoire.
- ❖ Un département de gynécologie-obstétrique :
  - Gynécologie ;
  - Obstétrique ;
  - Deux blocs opératoires.

Les services tels que la maintenance et le service social sont placés en staff au niveau de la direction.

L'unité d'hygiène et assainissement et la buanderie sont rattachées à la surveillance générale, la morgue à la direction médicale et la cuisine à la direction administrative.

Chaque département est dirigé par un chef de département.



## **1.2. Présentation du service ORL et CCF :**

### ➤ **Ressources humaines :**

Le service ORL est un service médico-chirurgical dirigé par un professeur titulaire, assisté par des hospitalo-universitaires et des otorhinolaryngologistes hospitaliers.

Le service dispose :

- ❖ Vingt-sept médecins inscrits en DES ;
- ❖ Onze assistants médicaux spécialistes en ORL ;
- ❖ Un technicien supérieur de santé ;
- ❖ Une technicienne de santé ;
- ❖ Une secrétaire de direction ;
- ❖ Deux techniciens de surface ;
- ❖ Une aide-soignante ;
- ❖ Des étudiants en thèse de la faculté de médecine et d'Odontostomatologie de Bamako (FMOS).

### ➤ **Le service comprend en infrastructure :**

- ❖ Une unité de consultation avec :
  - Deux (02) boxes de consultations
  - Une unité d'exploration fonctionnelle (audio-impédancemétrie)
  - Une unité d'hospitalisation : 11 salles dont 3 salles VIP d'hospitalisation avec une capacité totale de 28 lits
  - Une salle de garde des DES et Thésards
  - Une salle de garde des Assistants médicaux
  - Une salle de garde des Techniciens de surface
  - Deux (02) blocs opératoires non encore fonctionnels et une salle de stérilisation
  - Un bureau pour le chef de service
  - Un bureau pour le chef d'unité d'hospitalisation
  - Cinq (05) bureaux pour les médecins

- Une salle de réunion/formation
- Une toilette avec trois (3) W.C et une douche pour le personnel
- Une toilette avec trois (03) W.C et une douche pour les malades

## **2. Le type et période d'étude**

C'est une étude rétrospective qui s'est déroulée dans le service d'ORL et de chirurgie cervico-faciale du CHU Gabriel Touré de Bamako. Elle s'est déroulée sur une période de 2 ans allant de Mai 2019 à Avril 2021.

## **3. L'échantillonnage**

Notre échantillon d'étude a été de 135 patients.

Support de données :

- les dossiers des patients
- Le registre du compte rendu opératoire du service ORL CCF

### **❖ Critères d'inclusion :**

Tout patient ayant consulté pour otorrhée purulente chronique au CHU Gabriel TOURE de Bamako dans le service d'ORL-CCF avec un dossier médical complet. Tous les âges étaient inclus (sauf de 0 à -5 ans), de sexe confondu et travers toutes régions du pays.

### **❖ Critères de non inclusion :**

Patients au dossier non complet et qui ont moins de 5 ans.

## **4. La technique de collecte des données**

Un examen ORL complet a été effectué chez tous les patients. Les données ont été consignées sur une fiche d'enquête conçue à cet effet (ANNEXE) après relecture des observations cliniques, des comptes rendus opératoires et d'hospitalisation.

## **5. Les variables d'étude**

Ils s'agissent des données sociodémographiques, les données cliniques, les données paracliniques à savoir l'audiométrie tonale, la tympanométrie avec reflexe stapédien, la TDM, les différentes étiologies, le traitement, indications opératoires et le résultat post-opératoire.

## **6. Les Informatisations des données**

Les données ont été saisies dans le logiciel SPSS version 19.0 contenant un masque de saisie établie à partir d'une fiche d'enquête.

## **7. Traitement et analyse des données**

Les données ont été analysées sur le logiciel SPSS.

Les graphiques ont été réalisés sur Word office 2013.

## **8. Considération éthique**

Les principes de la bonne pratique médicale ont été observée c'est-à-dire le respect de l'éthique.

# RESULTATS

## V. RESULTATS

### 1. Aspects sociodémographiques

Cette étude s'est étendue sur 2 ans, du Mai 2019 à Avril 2021. Durant cette période d'étude, on a enregistré 135 patients ayant consulté en ORL pour otorrhée purulente chronique.

Tableau I: Répartition des patients selon l'âge.

Age	Effectifs	Pourcentage
5 à 15 ans	21	15,6
16 à 25 ans	50	37,0
26 à 35 ans	28	20,7
36 à 45 ans	13	9,6
46 à 55 ans	14	10,4
55 à 85 ans	9	6,7
Total	135	100,0

Les patients âgés de **16 ans à 25 ans** ont été les plus représentés, soit un taux de **37,0%**. La **moyenne** d'âge des patients était **29,27 ans**, l'**écart-type** était de **18,338** ; les âges extrêmes étaient **de 5 ans à 85 ans**.

Tableau II: Répartition des patients selon le sexe.

Sexe	Effectifs	Pourcentage
Masculin	82	60,7
Féminin	53	39,3
Total	135	100,0

Nous avons noté une prédominance **masculine** dans **60,7% des cas**, avec un Sex-ratio de **1,547**.

Tableau III: Répartition des patients selon l'ethnie.

Ethnies	Effectifs	Pourcentage
Bambara	45	33,3
Peulh	29	21,5
Sarakolé	18	13,4
Dogon	7	5,2
Sonrhäï	1	0,7
Senoufo	5	3,7
Mianka	2	1,5
Maure	8	5,9
Griot	2	1,5
Malinké	8	5,9
Gana	1	0,7
Diawandé	2	1,5
Somono	1	0,7
Bobo	2	1,5
Samoko	1	0,7
Kakolo	2	1,5
Wolof	1	0,7
Total	135	100,0

L'ethnie **Bambara** était la plus représentée avec un taux de **33,3 %**.

Tableau IV: Répartition des patients selon la profession.

	Effectifs	Pourcentage
Fonctionnaire	14	10,37
Ménagère	24	17,77
Elève	49	36,3
Commerçant	22	16,3
Ouvrier	26	19,26
Total	135	100,0

La profession élève a été retrouvée dans **36,3%**.

Tableau V: Répartition des patients selon leur origine géographique.

Origine géographique	Effectifs	Pourcentage
Bamako	103	76,3
Kayes	5	3,7
Koulikoro	12	8,9
Sikasso	8	5,9
Ségou	2	1,5
Mopti	3	2,2
Kidal	1	,7
Guinée	1	,7
Total	135	100,0

La ville de **Bamako** a été la plus représentée, soit un taux de **76,3%**.

## 2. Données cliniques

### 2.1. Sièges de l'otorrhée purulente chronique :

Tableau VI: Répartition des patients selon le siège de l'otorrhée purulente chronique

Siège	Effectifs	Pourcentage
Droite	51	37,8
Gauche	52	38,5
Bilatérale	32	23,7
Total	135	100,0

Le côté **gauche** a été la plus touchée dans **38,5%**.

### 2.2. Son abondance :

Tableau VII: Répartition des patients selon l'abondance de l'otorrhée purulente chronique.

Abondance	Effectifs	Pourcentage
Minime	48	35,6
Moyenne	85	63,0
Abondant	2	1,5
Total	135	100,0

Dans **63,0%** des cas l'otorrhée était de moyenne abondance.



### 2.3. La durée d'évolution de l'otorrhée purulente chronique :

Tableau VIII: Répartition des patients selon la durée d'évolution de l'otorrhée purulente chronique.

Durée	Effectifs	Pourcentage
3 mois	24	17,8
4 mois à 1 année	7	5,2
1 à 2 années	30	22,2
supérieur à 2 années	74	54,8
Total	135	100,0

**54,8%** des patients ont consulté dans un délai de plus de 2 ans.

### 2.4. Les signes associés :

Tableau IX: Répartition des patients selon les signes associés

Signes associés	Effectifs	Pourcentage
Hypoacousie	92	68,1
Otalgie	65	48,1
Acouphène	57	42,2
Prurit auriculaire	34	25,2
Fièvre	22	16,3
Vertige	18	13,3
Céphalée	12	8,9
Paralysie faciale	7	5,2

**L'hypoacousie** a été le signe le plus associé, soit dans **68,1%** des cas.

### 2.5. Examen de l'oreille

### 2.5.1. Aspect du méat acoustique externe

Tableau X: Répartition des patients selon l'aspect du méat acoustique externe.

Aspect	Effectifs	Pourcentage
Libre	109	80,73
Polype	2	1,5
Présence de squame	24	17,77
Total	135	100,0

Le méat acoustique externe était libre chez **80,73%** chez les patients.

Présence de squame a été retrouvée chez **17,77%** des patients.

### 2.5.2. Aspect du tympan

Tableau XI: Répartition des patients selon l'aspect du tympan.

Aspect du tympan	Effectifs	Pourcentage
Perforé	90	66,66
Terne	2	1,48
Inflammatoire	5	3,7
Poche de rétraction	10	7,41
Normal	28	20,74
Total	135	100,0

La perforation tympanique a été retrouvée dans **66,66 %** des cas.

Tableau XII: Répartition des patients selon la taille de la perforation

	Taille	Effectifs	Pourcentage
	Perforation totale	21	23,3
	Perforation subtotale	45	50
	Perforation punctiforme	24	26,6
	Total	90	100,0

La perforation subtotale a été retrouvée dans **50%** des cas.

Tableau XIII: Répartition des patients selon le siège de la perforation

	Siège	Effectifs	Pourcentage
	Central	44	48,9
	Antéro-inférieur	25	27,7
	Antéro-supérieur	9	10
	Postéro-inférieur	8	8,9
	Postéro-supérieur	4	4,4
	Total	90	100,0

Le siège central a été le plus retrouvé avec **48,9%**.

### 3. Examens complémentaires :

### 3.1. Audiométrie tonale :

Tableau XIV: Répartition des patients selon le résultat de l'audiométrie tonale.

Résultat		Effectifs	Pourcentage
	Surdit� de transmission	55	96,5
	Surdit� mixte	2	3,4
	Total	57	100,00

L'audiom trie tonale a  t  r alis e chez **57 patients** qui a objectiv  la surdit  de transmission chez **55 patients** soit **96,5%**.

Tableau XV: R partition des patients selon la perte auditive

Perte auditive moyenne en dB		Effectifs	Pourcentage
	20-40	23	40,3
	40-60	18	31,6
	60-80	13	22,8
	>80	3	5,2
	Total	57	100,0

La perte auditive **20-40** a  t  la plus pr dominante soit **40,3%** des patients

### 3.2. TDM des rochers :

Tableau XVI: Répartition des patients en fonction du résultat scannographique

Etiologies	Effectifs	Pourcentage
OMC muqueuse à tympan ouvert	19	38,8
OMC cholestéatomateuse	21	42,9
Oto-Mastoïdite chronique sans lyse ossiculaire	9	18,3
Total	49	100,00

La TDM du rocher a été réalisée chez **49 patients** qui a objectivé l'OMC cholestéatomateuse chez **21 patients** soit **42,9%**.

#### 4. Diagnostic retenu :

Tableau XVII: Répartition des patients en fonction du diagnostic.

Etiologies	Effectifs	Pourcentage
Otomycose	24	17,8
Otite externe maligne	1	0,7
Perforation tympanique traumatique surinfectée	4	3
Otorrhée sur aérateurs Trans- tympaniques	1	0,7
OMC muqueuse à tympan ouvert	75	55,5
OMC cholestéatomateuse	11	8,1
Oto-mastoïdite chronique	16	11,8
Oto-mastoïdite compliquée de méningo-encéphalite	3	2,2
Total	135	100,00

L'OMC à tympan ouvert a été la plus retrouvée dans **55,5%**.

L'OMC cholestéatomateuse dans **8,1%**.

#### 5. Aspects thérapeutiques

Suivant l'étiologie de l'otorrhée purulente chronique, le traitement variait; il pouvait être médical et/ou chirurgical.

### **5.1. Traitement médical**

Dans 71 cas (**52,60%**), le traitement était purement médical basé respectivement sur les antibiotiques, les gouttes auriculaires. On retrouvait dans quelques cas les antalgiques, les désinfectants de la sphère nasopharyngée et les décongestionnants.

### **5.2. Traitement chirurgical**

64 cas (**47,4%**) ont nécessité une intervention chirurgicale après traitement médical. La cure chirurgicale dépendait du diagnostic.

#### **5.2.1. Traitement chirurgical des OMC simple à tympan ouvert**

Il a consisté en :

Tableau XVIII: Répartition des patients selon le type de chirurgie réalisée

	Effectifs
Myringoplastie	21
Tympanoplastie type 2	9
Antrotomie+ Myringoplastie	14
Antro-atticotomie+Myringoplastie	10
Cavité d'évidement+Myringoplastie	10

#### **5.2.2. Traitement chirurgical des OMC cholestéatomateuses**

Au total 10 cas ont bénéficié d'un traitement chirurgical à type de cavité d'évidement plus myringoplastie.

## **6. Aspects évolutifs**

### **6.1. Durée d'hospitalisation**

La durée de séjour pour les malades hospitalisés variait de 1 à 30 jours avec une moyenne de 10 jours.

### **6.2. Complications post opératoires immédiat**

Tableau XIX: Répartition des patients en fonction des complications post opératoires immédiat.

		Effectifs	Pourcentage
	Vertige	4	6,2
	Acouphène	10	15,6
	Réperforation	3	4,7
	Paralysie faciale	2	3,1

### 6.3. A long terme :

Avec le recul 6 mois :

Tableau XX: Répartition des patients en fonction des complications post opératoires à long terme.

		Effectifs	Pourcentage
	Acouphène	4	6,2
	Paralysie faciale	0	00
	Réperforation	3	4,7
	Reprise chirurgicale	2	3,1
	Otomycose	2	3,1

Tableau XXI: Répartition des patients en fonction du gain auditif post opératoire.

Gain auditif en dB	Effectifs	Pourcentage
--------------------	-----------	-------------

0-20	23	25,5
21-40	11	12,2
41-60	0	0

Une amélioration de 0 à 40 dB a été observée dans **37,7%** des patients ayant bénéficié d'une tympanoplastie.



# COMMENTAIRES ET DISCUSSION

## VI.COMMENTAIRES ET DISCUSSION

### 1. Limites et contraintes de l'étude

Nous avons enregistré des dossiers n'apportant pas de réponse à tous les items du questionnaire. Ces insuffisances sont propres à toute étude rétrospective.

La faisabilité des examens complémentaires (scanner et explorations fonctionnelles de l'oreille) : ces examens ne sont pas réalisable à tout moment du fait d'une part de l'organisation du service et d'autre part à leur accessibilité financière.

Ainsi les explorations fonctionnelles auditives ne sont pas systématiques dans le diagnostic des otorrhées purulentes chroniques.

Les nombreuses pertes de vue des patients après traitement limitent la discussion sur les aspects évolutifs.

## **2. Aspects épidémiologiques**

### **2.1. Aspect Fréquence hospitalière**

Dans notre étude, 135 cas d'otorrhées purulentes chroniques ont été colligées au service d'ORL-CCF du CHU Gabriel Toure pendant cette période sur 9368 consultations parmi lesquels on avait 4067 dossiers incomplets.

### **2.2. Age**

L'âge **moyen** de nos patients était de **29,27 ans** et l'écart-type était de **18,33** avec des extrêmes allant de **5 ans à 85 ans**. La tranche d'âge la plus représentée était de **16 ans à 25 ans** soit **37,0%** des cas.

La revue de la littérature ne nous a pas permis de retrouver des données sur l'otorrhée purulente chronique de façon générale; cependant il existe des données spécifiques en fonction de certaines étiologies. Ainsi dans les études réalisées, nous notons :

ZANGO Eau Burkina Faso [5] retrouvait un âge moyen de 25 ans.

ZARHNOUN K au Maroc [23] retrouvait un âge moyen de 10,5 ans.

### **2.3. Sexe**

La prédominance masculine observée dans notre série (82%) a été également retrouvée dans celle de ZARHNOUN K [23] (60%) , ZANGO E [5] (54,30%). Le sex-ratio de 1,547 retrouvé dans notre série est en effet comparable à ceux trouvés par ZARHNOUN K [23] au Maroc (1,5), ZANGO E [5] au Burkina Faso (1,18).

#### **2.4. Statut socio-économique**

Pratiquement, toutes les couches socio-professionnelles sont retrouvées dans notre série.

Mais le plus fort pourcentage revient aux élèves / étudiants soit un pourcentage 36,3 %.

Nous pensons que ce fort pourcentage se justifie par le niveau d'instruction de cette couche socio-économique qui leur permet de comprendre la nécessité d'une consultation médicale précoce.

### **3. ASPECTS CLINIQUES**

#### **3.1. Motif de consultation :**

L'otorrhée purulente chronique était le motif de consultation pour tous nos patients.

#### **3.2. Siège**

Dans notre étude 37,8% des cas d'otorrhées purulentes chroniques étaient localisées à l'oreille droite ; dans 38,5% étaient localisées à gauche et 23,7% étaient bilatérale sans que nous ayons des explications à cela.

Nos résultats sont comparables avec ceux de **ZARHNOUN K** [23] au Maroc qui a retrouvé 53,3% à droite, 40% à gauche, et 6,6% bilatérale

#### **3.3. Durée d'évolution**

Nous avons constaté une durée d'évolution supérieure à 2 ans chez 54,8% de nos patients, qui est équivalente à l'étude faite par **Ezzahra Abdala F** à Marrakech [24] qui a estimé une durée moyenne de 4 ans. Ce retard de consultation est rapporté à travers la littérature [25, 26, 27] dans les pays en voie de développement, il peut être dû à l'absence de médecin de famille, mais

surtout un niveau peut être dû à un niveau intellectuel et socio-économique des parents le plus souvent bas, qui entament une automédication souvent mal adaptée pour une otorrhée sous-estimée.

### **3.4. Les signes associés**

Les signes otologiques retrouvés ont été l'hypoacousie présente dans 68,1% des cas, otalgie dans 48,1% et acouphène dans 42,2% des cas. Ces trois sont suivis de prurit auriculaire, de vertige et de paralysie faciale avec respectivement 25,2%, 13,3% et 5,2% des cas.

L'oreille étant l'organe de l'audition et d'équilibre, le premier inconfort est celui de l'hypoacousie.

## **4. Aspects paracliniques**

### **4.1. Imagerie médicale**

49 de nos malades ont bénéficié d'une TDM, nous permettant de poser les diagnostics suivants : OMC muqueuses à tympan ouvert dans 38,8% des cas, OMC cholestéatomateuses 42,9% des cas, oto-mastoïdite chronique sans lyse ossiculaire 18,3% des cas.

L. Taali et coll. [28] sur une étude de 90 cas d'otite moyenne chronique cholestéatomateuse ont affirmé que le scanner a été contributif dans 85,5% des cas en posant le diagnostic.

## **5. Etiologies des otorrhées purulentes chroniques**

Les causes les plus fréquentes dans notre étude étaient dominées par les OMC muqueuses à tympan ouvert dans 55,5% des cas, l'otomycose dans 17,8% des cas, les oto-mastoïdite chroniques dans 11,8% des cas, les OMC cholestéatomateuses dans 8,1% des cas.

Secondairement on retrouvait la perforation tympanique post traumatique surinfectée dans 3% des cas suivi d'oto-mastoïdite compliquée de méningo-encéphalite dans 2,2% des cas, une otite externe maligne 0,7%, otorrhée sur aérateur trans-tympanique 0,7%.

Nos résultats sont comparables avec une étude réalisée par KONE F.I qui retrouvait 44,7% des cas d'OMC responsables d'otorrhée purulente chronique.  
[6]

## **6. Traitement**

### **6.1. Traitement médical**

Il a été prescrit chez tous nos patients dans le but de tarir l'otorrhée, restaurer l'audition, prévenir ou traiter la surinfection, améliorer la ventilation de l'oreille moyenne ou en préparation à la chirurgie.

### **6.2. Traitement chirurgical**

#### **6.2.1. Traitement chirurgical des OMC simples**

Dans les pays à plateau technique bien étoffé, les auteurs discutent le choix entre tympanoplastie avec ou sans mastoïdectomie.

TABCHI B et coll [29] ont pratiqué la myringoplastie avec mastoïdectomie dans 85 cas d'OMC simples.

MISHIROY et coll [30] au Japon, BALYAN FR [31] et coll. en Turquie ont respectivement mené une étude comparative entre myringoplastie avec ou sans mastoïdectomie chez des patients souffrant d'OMC simples et ont conclu qu'il n'y avait aucune différence statistiquement significative entre ces 2 méthodes (taux de succès des greffes tympaniques et récupération fonctionnelle auditive post opératoire). Mais selon BALYAN FR [31] et coll., les statistiques ont montré que la myringoplastie avec mastoïdectomie a été préférée par un grand nombre de chirurgiens.

Dans notre série on a pratiqué l'antrotomie + myringoplastie et antro-atticotomie + myringoplastie dans la plupart des cas (24 cas).

Nous pensons que dans les pays développés le traitement chirurgical répond à un double objectif que sont le tarissement de l'otorrhée et l'amélioration voire la récupération du déficit auditif.

Même s'il est établi qu'il n'y a aucune différence statistiquement significative entre ces 2 méthodes, la tendance générale est en faveur de la myringoplastie associée à la mastoïdectomie dans le traitement chirurgical des OMC simples.

### **6.2.2. Traitement chirurgical des OMC cholestéatomateuses**

Dans notre étude le traitement du cholestéatome a consisté en une cavité d'évidement + Tympanoplastie.

Ailleurs les différents auteurs ont pendant longtemps discuté le choix entre technique ouverte et technique fermée [32].

La technique fermée a été la plus utilisée par les auteurs tels que GAILLARDIN (100%), HASBELLAOUI (94%), Brahim. D et coll. (62%).

D'autres auteurs [32] ont plus pratiqué la technique ouverte chez la plupart de leurs patients.

Ce sont: CHAKROUN (97%), ABADA (80%).

Malgré aujourd'hui la difficulté de choix entre la tympanoplastie en technique ouverte et la tympanoplastie en technique fermée nous noterons que les données de l'examen clinique, du bilan audiométrique et de l'imagerie permettent le plus souvent de planifier la stratégie chirurgicale la plus adaptée [33].

## **7. Aspects évolutifs**

L'évolution dans notre étude a été favorable dans 91,11 % des cas. On a cependant noté des complications postopératoires représentées par 4 cas d'acouphène (6,25 %), 3 cas de réperforation tympanique (4,7%), 2 cas d'otomycose (3,1 %).

DRISS S [34] sur une série de 60 observations a noté 2,4% de vertige, 0,6% d'otoliquorrhée.

MANOLIDIS S et coll [35] aux USA ont rapporté 21 % de fistule labyrinthique sur une série de 111 cas opérés par le même chirurgien.

Nous n'avons pas rencontré dans notre série de cas de fistule labyrinthique.

Dans le suivi à long terme, nombreux sont les auteurs qui se sont heurtés aux problèmes des pertes de vue.

Dans notre série, nous avons noté 31 % de pertes de vue. Ce pourcentage élevé pourrait s'expliquer par l'évolution favorable sous traitement (les patients ne perçoivent plus l'intérêt de revoir leur médecin), l'insuffisance de sensibilisation des patients.

L'aspect spécifique du cholestéatome a fait l'objet de plusieurs travaux sur le suivi postopératoire des malades. Le résultat de perte de vue en 11 ans de suivi rapportés par Brahim et coll. [32] était de 28%.

Compte tenu du caractère potentiellement récidivant du cholestéatome il y a lieu de s'inquiéter sur le devenir de ces malades.

# CONCLUSION



## CONCLUSION

Au terme de cette étude rétrospective en milieu hospitalier sur 2 ans dans le service d'ORL et de Chirurgie cervico-faciale du CHU Gabriel Touré, nous pouvons faire les observations suivantes :

C'est l'écoulement de l'oreille le plus fréquent en consultation ORL.

Elle peut survenir à tout âge, les jeunes sont les plus représentés chez les deux sexes confondus.

Les signes associés sont entre autre otalgies, céphalées, hypoacousies, vertiges, acouphènes, prurit auriculaire, fièvre.

La principale pathologie en cause est l'otite moyenne chronique dont la plus redoutable est l'otite chronique dangereuse. La clé du diagnostic est donnée par l'otoscopie.

Si le diagnostic d'OMC paraît aisé grâce à un bon examen clinique, l'approche thérapeutique de cette affection fait encore l'objet de difficultés souvent ardues surtout dans sa forme cholestéatomateuse.

Le traitement est médical ou médico chirurgical.

# RECOMMANDATIONS

## **Recommandations**

### **Aux autorités :**

- Fournir des matériaux indispensables à la consultation ORL et CCF.
- Participer activement à la formation des médecins en spécialité ORL et CCF.
- Organiser des programmes de sensibilisation sur les pathologies ORL et CCF.

### **A la population :** (Information-Education-Communication)

Nous proposons:

- De bien se protéger contre les facteurs favorisants;
- De consulter pour toute symptomatologie ORL traînante;
- D'éviter l'automédication;
- Pour les patients, de répondre aux rendez-vous du personnel soignant pour les contrôles, le suivi.

### **Aux personnels de la santé :**

- De référer toutes les affections ORL, en particulier les OMA persistantes après un mois de traitement;
- une collaboration étroite entre pédiatres et ORL surtout les enfants.

# REFERENCES

## **IX- REFERENCES**

### **1. Tankéré. F, Bodénez. C.**

Conduite à tenir devant une otorrhée chronique. EMC (Elsevier Masson SAS, Paris), Traité de Médecine Akos, 6-0415,2008.

### **2. Melle. Sara EZZAHOUM.**

Profil bactériologique des otorrhées chroniques. [Thèse].Université Mohamed V Faculté de Médecine et de Pharmacie RABAT N°36. 2012, p : 2.

### **3. Njifou. A, Nsom. P, Vodouhe. U, Mpressa. E, Moho. A, Kuiffo. C et al.**

Les Otites Moyennes Aigues à Douala : Aspects Epidémiologiques, Cliniques et Therapeutiques à propos de 120 cas, HealthSci. Dis. 2019 ; 20 (1) : 82-6.

### **4. Ayach.D, Bonfils.P.**

ORL édition 2002-2003 p: 109.

### **5. Aloys ZONGO.**

Aspect épidémiologiques, cliniques et thérapeutiques des otites moyennes chroniques. [Thèse].Université de Ouagadougou section Médecine, 2002-2003, p : 46.

### **6. Fatogoma Issa Koné.**

Complications des Otites Chroniques : Aspects épidémiologiques, diagnostiques et thérapeutiques. . [Thèse].Faculté de médecine et d'odontostomatologie Bamako 2013-2014, p : 80.

### **7. HOUARIS, ADERDOUR.L, RaJI.A.**

Anatomie tridimensionnelle de l'oreille. [Thèse]. Université Cadi Ayyad Faculté de Médecine et de Pharmacie Marrakech N°92. 2013.

**8. Mlle. Soukaina HOUARI. ,**

Anatomie tridimensionnelle de l'oreille. Thèse N° 92 universite cadi ayyad  
faculte de medecine et de pharmacie marrakech, année 2013,164 p.

**9. Thomassin JM, Barry P.**

Anatomie et physiologie de l'oreille externe. EMC - Oto-rhino-laryngologie  
2016;11(2):1-13 [Article 20-010-A-10].

**10. Thomassin J.-M., Dessi P., Danvin J.-B., Forman C.**

Anatomie de l'oreille moyenne. EMC (Elsevier Masson SAS, Paris), Oto-  
rhino-laryngologie, 20-015-A-10, 2008.

**11. NETTER.F.**

Atlas d'anatomie humaine. Cahier d'anatomie orl 1. 6° éd : MASSON ;  
2003(525p).

**12. Sauvage JP, Puyraud S, Roche O et Rahman A.**

Anatomie de l'oreille interne. EncyclMédChir (Elsevier, Paris), Oto-  
rhinolaryngologie, 20-020-A-10, 1999, 16 p.

**13. VIDAL.C.**

Anatomie fonctionnelle de l'oreille interne. [internet].2021[15 Decembre  
2021]. Disponible sur [http://www.lesvertiges.com/oreille-interne/otoconies-  
recepteurs-otolithiques.htm](http://www.lesvertiges.com/oreille-interne/otoconies-recepteurs-otolithiques.htm)

**14. MUDRAY.A.**

Anatomie et physiologie de l'oreille.[internet].2021[16 Novembre 2015].  
Disponible sur :<https://www.aquaportail.com/>

**15. Nouvian R., Malinvaud D., Van den Abbeele T., Puel J.-L., Bonfils P.,  
Avan P.**

Physiologie de l'audition. EMC (Elsevier SAS, Paris), Oto-rhino-  
laryngologie, 20-030-A-10, 2006.

**16. P. Bonfils et A. CHAYS.**

Vertige de l'adulte. Livre de l'interne, p : 73

**17. K.D. Adoubryn, V. K. N'Gattia, G. C. Kouadio-Yapo, L. Nigué, D.K.Zika, J.Ouhon.**

Epidémiologie des otomycoses au centre hospitalier et universitaire de Yopougon (Abidjan-Cote d'Ivoire), journal de Mycologie Médicale, volume 24, issue 2, june 2014, p : 9,15

**18. Lecanu.JB, Erminy.M, Faulcon.P, Théoleyre.B.**

Otomycose. EMC (Elsevier Masson SAS, Paris), oto-rhino-laryngologie, 20-080-A-10, 2008.

**19. MECKNI.A, BELLIL.S, ZITOUNA M, OUERTANI.L.**

Polype du conduit auditif externe EMC (Elsevier Masson SAS. Paris) Annales de pathologie.2002 vol (22) –N°4 p333-334

**20. L.Billon-Galland, R.Hermann, A.Coudert, E.Truy.**

Otite moyenne chronique non cholestéatomateuse : physiopathologie et formes cliniques, 2021, 20-095-A-10.

**21. P. Romanet, J. Magnan, C. Dubreuil, C. Tran Ba Huy.**

L'otite chronique. Société Française d'oto-rhino-laryngologie et de chirurgie de la face et du cou. 2005 ; 203-4

**22. P.Bordure, S.Bailleul, O.Malard, R.Wagner.**

Otite chronique cholestéatomateuse. Aspect clinique et thérapeutique, 2009, 20-095-A-20.

**23. M. Kamal ZARHNOUN.**

Les otites moyennes chroniques cholestéatomateuses chez l'enfant à propos de 15 cas et revue de la littérature. [Thèse]. Université Cardi AYYAD Faculté de Medecine et de Pharmacie Marrakech N°139, 2013, p : 9

**24. EZZAHARA ABDALA.F.**

Les otites moyennes chroniques simples chez l'enfant à Marrakech.  
[Thèse]. Université Cadi AYYAD Faculté de Médecine et de Pharmacie  
Marrakech, n°17 2015.

**25. CASTRO O., PEREZ-CARRO A.M., IBARRA I., et Al.**

Myringoplasties in children: our results Acta Otorrinolaringol Esp, 64  
(2013), pp. 87–91

**26. GYEBRE Y.M.C, OUEDRAGO R. W.L, Elola.A, Ouedraogo.B.P,  
SEREME. M., OUATTARA.M, and Al .**

Epidemiological and Clinical Aspects and Therapy of Chronic Otitis Media  
in the “ENT” and Cervicofacial Surgery Ward in the University Hospital of  
Ouagadougou. Hindawi Publishing Corporation ISRN Otolaryngology,  
2013, 4 pages

**27. DOAN THI HONG HOA.**

Influence des éléments épidermiques sur la muqueuse de l'oreille moyenne  
chez le rat. Relation avec la clinique et le traitement des otites moyennes  
chroniques évolutives non cholestéatomateuses. [Thèse] 2005 Faculté de  
Médecine – Université de Nantes Faculté de Médecine de Hanoi.

**28. L.Taali, M.Abou-Elfadl, S.Rouadi, R.Abada, M.Roubal, M.Mahtar.**

L'imagerie préopératoire dans l'otite moyenne chronique  
cholestéatomateuse : étude prospective descriptive de 90 cas à l'hôpital 20  
Aout de Maroc, 2015,2 :1412

**29. TABCHI.B, RASSI.S, HADDAD.A, NEHME.P, EL RASSI.B.**

Les otites moyennes chroniques suppurées: une expérience de 140 cas colligés  
à l'hôtel-Dieu de France. J. Med. Liban, Mai-Juin 2000 ; 48 ; 3 : 152-6.

**30. MISHIRO.Y, SAKAGAMI.M, TAKAHASHI.Y, KITAHARA.T,  
KAJIKAWA.**

Tympanoplasty with and without mastoidectomy for non cholesteatomatous  
chronic otitis media. Eur. Arch. Otol ;Janv 2001 ; 258 ; 1 : 13-5.



**31. Balyan.FR, CELIKKANAT.S, ASLANA, TAIBAH.A, RUSSO.A,  
Sanna.M.**

Mastoidectomy in non cholesteatomatous chronic suppurative otitis media: is it necessary? Otol Head Neck Surg, Dec 2000; 117; 6: 592-5.

**32. Brahim. B, Mehdi. C, Karrim. N, Mountassir. M, Mliha. T, Youssef. D  
et Haddou. A.**

Cholestéatome de l'oreille moyenne : étude rétrospective à propos de 145 cas. Pan Afr Med J.2014 ; 17 :163.

**33. D. Ayache, S. Schmerber, JP. Lavieille, G. Roger, B. Gratacap et al.**

Cholestéatome de l'oreille moyenne. ann otolaryngol chir cervico fac  
2006;123:120-37

**34. Driss SKANDOUR.**

Prise en charge du cholestéatome de l'oreille moyenne à propos de 60 cas.  
[Thèse]. Université de Cadi AYYAD Faculté de Médecine et de Pharmacie  
de Marrakech, N°127, 2011.

**35. MANOLIDIS.S, BOBBY.R.**

Complications associated with labyrinthine fistula in surgery for chronic  
otitis media. Otol. Head Neck Surg Dec 2000; 123; 6; 733-37.

# ANNEXES

## FICHE D'ENQUETE

### I. IDENTITÉ DU MALADE :

- |                  |                          |
|------------------|--------------------------|
| 1. Nom :         | 6. Ethnie :              |
| 2. Prénom :      | 7. Profession :          |
| 3. Age :         | 8. Adresse :             |
| 4. Sexe :        | 9. contacts :            |
| 5. Nationalité : | 10. statut matrimonial : |

### II. ANTECEDANT DU MALADE ET MODE VIE :

- |  |   |
|--|---|
| 1. Diabète <input type="checkbox"/>                | 2. HTA <input type="checkbox"/>           |
| 3. VIH <input type="checkbox"/>                    | 4. Drépanocytose <input type="checkbox"/> |
| 5. Traumatisme otologique <input type="checkbox"/> | 6. chirurgie ORL <input type="checkbox"/> |
| 7. Alcool <input type="checkbox"/>                 |   |

### III. MOTIF DE CONSULTATION :

### IV. CARACTERISTIQUES DE L OTORRHEE :

- |   |                                     |                                     |
|---|-------------------------------------|-------------------------------------|
| 1. Siège : Droite <input type="checkbox"/>  | gauche <input type="checkbox"/>     | bilatérale <input type="checkbox"/> |
| 2. Mode d'installation : Brutal <input type="checkbox"/>                                    | progressif <input type="checkbox"/> |                                     |
| 3. Odeur : Fétide <input type="checkbox"/>  | Inodore <input type="checkbox"/>    |                                     |
| 4. Rythme : intermittente <input type="checkbox"/>  | permanant <input type="checkbox"/>  |                                     |
| 5. Facteurs déclenchants : Episodes infectieux rhinopharyngée Baig <input type="checkbox"/> | le <input type="checkbox"/>         |                                     |
| Variations climatiques <input type="checkbox"/>   |                                     |                                     |
| 6. Abondance : Minime <input type="checkbox"/>  | Moyenne <input type="checkbox"/>    | Abondant <input type="checkbox"/>   |
| 7. Evolue depuis :  |                                     |                                     |

**V. SIGNES CLINIQUES ASSOCIÉS :**

1. Otalgie       4. Céphalée       7. Prurit auriculaire   
2. Vertige       5. fièvre       8. Hypoacousie   
3. Acouphène       6. Paralyse faciale       9. Surdit 

**EXAMEN ORL COMPLET:**

1. Examen otologique :

Partie	Pavillon	M A E	Oreille moyenne
Oreille gauche			
Oreille droite			

2. Rhinoscopie ant rieure :  
3. Cavit  buccale et Oropharynx :  
4. Cou et la face :  
5. Les aires ganglionnaires :  
6. Paires cr niennes :

**VII. EXAMEN GENERAL :**

**VIII. Examens compl mentaires :**

1. Audiom trie : tonale  ou vocale   
2. Tympanom trie :   
3. Reflexe stap dien   
4. TDM des Rochers   
5. Bilans sanguins :

**IX. ETIOLOGIE :**

A. Pathologie de l'oreille externe :

1. Pouss e d'ecz ma du MAE   
2. Otomycose   
3. Epith liomas du MAE   
4. Fistulisation d'une parotidite suppur e dans le MAE   
5. Otite externe maligne ou n crosante

➤ Affections traumatiques de l'oreille externe

- 1 Plaie du M A E
- 2 Perforation tympanique traumatique
- B. Pathologie de l'oreille moyenne :
- 1 Otite moyenne aigue microbienne
- 2 Otorrhée sur aérateurs Trans-tympaniques
- 3 Otites moyenne chroniques à tympan ouvert
- 4 Otites chroniques ostéitiques
- 5 Otite tuberculeuse
- 6 Cancer de l'oreille moyenne

X. TRAITEMENT :

➤ Traitement symptomatique :

- 1 Antalgique : locale  générale
- 2 Soins nasal
- 3 Soins locaux

➤ Traitements étiologiques :

- 1 Antibiothérapie : locale  générale
- 2 Mise à plat
- 3 Hospitalisation : Oui  Non
- 4 Biopsie : Oui  Non
- 5 Proscrire les cotons tiges :
- 6 Antifongique en goutte auriculaire Oui  Non
- 7 Chirurgie : Oui  Non

7.1. Indications :

Myringoplastie : voie retro auriculaire  du conduit

Type I  type II  type III  type  type

Greffon utilisé : périchondre  tilage apon  ose temporale

Overlay  palissade

Mastoïdectomie : Antrotomie  Antro-atticotomie  Evidement petro-mastôïdien

- Suivi et complications post opératoire :

- Immédiat : Vertige  infection  couphène  téralisation du greffon

Réperforation  rise chirurgicale

Gains auditif post opératoire :..... 0 à 20

20 à 40  70 70 à 90  us de 90 Plus  e 120

# FICHE SIGNALETIQUE

## **Fiche signalétique**

**Nom :** Bah

**Prénom:** Famagan

**Contact :** +22377550873

**Email :** [famaganbah29@gmail.com](mailto:famaganbah29@gmail.com)

**Titre :** Le profil épidémio-clinique et thérapeutique des otorrhées purulentes chroniques au CHU Gabriel Touré à propos de 135 cas.

**Année universitaire :** 2020-2021

**Ville de soutenance :** Bamako

**Pays d'origine :** Mali

**Secteur d'intérêt :** ORL-CCF

**Lieu de dépôt :** Faculté de médecine et d'odontostomatologie (FMOS)

### **RESUME :**

L'étude que nous avons réalisée avait pour objectif d'étudier le profil épidémio-clinique et thérapeutique des otorrhées purulentes chroniques au service d'ORL et CCF du Centre hospitalier universitaire de Gabriel Touré.

Il s'agissait d'une étude rétrospective allant de Mai 2019 à Avril 2021. Ont été inclus tous les patients ayant consulté pour otorrhée purulente chronique avec un dossier médical complet. Tous les âges étaient inclus (sauf de 0 à -5 ans), de sexe confondu.

Au total nous avons colligé 135 cas. L'âge moyen de nos patients était de 29,27 ans. La tranche d'âge la plus représentée était de 16 ans à 25 ans. Nous avons noté une prédominance masculine dans 60,7%.

Les signes associés retrouvés ont été l'hypoacousie, otalgie, acouphène, prurit auriculaire, de vertige, de céphalée et de paralysie faciale.

La principale pathologie en cause est l'otite moyenne chronique (55,5%) dont la plus redoutable est l'otite chronique dangereuse (8,1%). Sa prévalence était de 44,7%, dans une étude réalisée sur les complications des OMC à l'Hôpital Gabriel Touré au service d'ORL et CCF. Tous nos patients ont bénéficié d'un traitement médical. Le traitement a été chirurgical chez 64% des patients après traitement médical.

**Mots clés :** Otorrhée purulente chronique, ORL-CCF, OMC, Otite chronique dangereuse



# SERMENT D'HIPPOCRATE

## **SERMENT D'HIPPOCRATE**

En présence des maîtres de cette faculté, de mes chers condisciples, devant l'effigie d'Hippocrate.

Je promets et je jure, au nom de l'Etre suprême, d'être fidèle aux lois de l'honneur et de la probité dans l'exercice de la médecine.

Je donnerai mes soins gratuits à l'indigent et n'exigerai jamais un salaire au-dessus de mon travail.

Je ne participerai à aucun partage clandestin d'honoraires. Admis à l'intérieur des maisons, mes yeux ne verront pas ce qui s'y passe, ma langue taira les secrets qui me seront confiés et mon état ne servira pas à corrompre les mœurs, ni à favoriser le crime.

Je ne permettrai pas que des considérations de religion, de nation, de race, de parti ou de classe sociale viennent s'interposer entre mon devoir et mon patient.

Je garderai le respect absolu de la vie humaine dès la conception. Même sous la menace, je n'admettrai pas de faire usage de mes connaissances médicales contre les lois de l'humanité.

Respectueux et reconnaissant envers mes maîtres, je rendrai à leurs enfants l'instruction que j'ai reçue de leurs pères.

Que les hommes m'accordent leur estime si je suis fidèle à mes promesses.

Que je sois couvert d'opprobre et méprisé de mes confrères si j'y manque.

Je le jure !