

Ministère de l'Enseignement
Supérieur et de la Recherche
Scientifique



REPUBLIQUE DU MALI

Un Peuple - Un But - Une Foi

----- =0= -----

UNIVERSITÉ DES SCIENCES, DES TECHNIQUES
ET DES TECHNOLOGIES DE BAMAKO

Faculté de Médecine et d'Odonto-
Stomatologie

Année Universitaire 2014 - 2015

N° :...../

Thèse

ETUDE COMPARATIVE DE LA CHOLECYSTECTOMIE
LAPAROSCOPIQUE CHEZ LES MALADES DREPANOCYTAIRES ET LES
NON DREPANOCYTAIRES.

Présentée et soutenue publiquement le .../.../2015 devant la Faculté de
Médecine et d'Odonto-Stomatologie du Mali

PAR : Monsieur MAMA DJIGUIBA

Pour obtenir le grade de Docteur en Médecine (Diplôme d'État)

Jury

Président : Pr DJIBRIL SANGARE

Membre : Dr BOUBACAR A TOURE

Co-directeur : Dr LAMINE SOUMARE

Directeur : Pr ZIMOGO ZIE SANOGO

DEDICACES ET REMERCIEMENTS

BISMILAHY RAHMANI RAHIM

Au nom d'ALLAH, le Tout MISERICORDIEUX, le Très MISERICORDIEUX.

<<GLOIRE à TOI! Nous n'avons de savoir que ce que Tu nous as appris. Certes c'est TOI l'Omniscient, le Sage>>.

Louange et Gloire à ALLAH le Tout Puissant qui m'a permis de mener à bien ce travail et voir ce jour que j'attendais tant.

A notre PROPHETE MOHAMED : Salut et Paix sur Lui, à toute sa famille, tous ses compagnons, et à tous ceux qui Le suivent jusqu'au jour du jugement.

Après avoir rendu grâce à DIEU ; je dédie ce travail à :

Mon père feu Salif Djiguiba:

Paix à ton âme ! Vous avez su créer en nous l'amour du travail bien fait. Vous nous avez guidé avec rigueur mais aussi avec amour ; sans vous, nous ne serions pas devenus ce que nous sommes aujourd'hui. Vous avez consacré le meilleur de vous-même à notre éducation pour faire de nous ce que nous sommes aujourd'hui. Vos sages conseils et bénédictions nous accompagneront toujours pour guider nos pas dans la vie. Votre présence à chaque étape de notre vie, votre ferme volonté de nous voir réussir et votre grand soutien, font de Vous un digne père et sans pareil. Nous prions profondément pour le repos de votre âme. Que Dieu vous protège contre le feu et vous accorde le paradis. Amen !

Mes mères Kadia Karambé et Hawa Nantoumé :

Les mots me manquent pour vous qualifier. Merci pour tous les sacrifices consentis à notre éducation. Puisse ce travail témoigner l'expression de ma profonde affection, de ma sincère reconnaissance et de mon amour. Vous êtes un véritable cadeau ! Ce travail est le fruit de vos angoisses et des efforts que vous avez consentis tout au long de ma formation. Je vous aime mamans !

Mes oncles et tantes :

Je n'ai pas cité de nom de peur d'en oublier. Merci pour votre attention soutenue et votre affection depuis mon jeune âge. Toujours reconnaissant, je prie pour le repos des âmes de ceux qui ne sont pas parmi nous.

Mes sœurs :

Merci pour le soutien tant moral que matériel qui ne m'a jamais fait défaut.

Trouvez ici l'expression de ma tendre affection. Qu'Allah resserre nos liens.

Mes frères :

Pour le réconfort moral et le soutien matériel que vous n'avez cessé de m'apporter pendant tant d'années d'étude. Recevez par ce travail le signe de mes sentiments affectueux et fraternels. La fraternité n'a pas de prix et j'espère et souhaite qu'elle reste toujours un lien sacré pour nous. Que Dieu renforce nos liens.

Ma fiancée Oumou Diakité :

Tu n'as ménagé aucun effort pour que ce jour tant attendu arrive. J'espère que nous resterons unis à jamais pour le meilleur et le pire.

Mes beaux-frères :

Merci pour le soutien moral et les encouragements.

Mes belles-sœurs :

Votre soutien et votre amour ne m'ont jamais manqué. Ce travail est le vôtre.

Mes neveux et nièces :

Courage et persévérance.

Mes amis d'enfance :

Les moments agréables que nous avons passés ensemble resteront gravés dans ma mémoire.

Mes maîtres :

Dr Koumaré S, Dr Soumaré L, Dr Camara A, Dr Camara M, Dr Sacko O, Dr Keita S, Dr Bengaly B, Dr Togola B, Dr Coulibaly B, Dr Lemine C, Dr kayantao K. Je suis très heureux de vous compter parmi mes encadreurs. Votre rigueur et votre souci du travail bien fait m'ont permis d'apprendre et de progresser.

Tout le personnel du service de Chirurgie « A » et « B » du Point-G :

Les majors, les infirmiers, les IBODE et les GS. Merci infiniment pour les conseils, les encouragements et les bonnes conduites de l'apprentissage ; vous avez été pour moi à la fois un père, une mère, des frères et sœurs. Ces moments agréables que nous avons passés ensemble resteront gravés dans ma mémoire.

Mes camarades de la FMOS et collègues du service:

Merci pour votre franche collaboration.

La Famille Zana Soïba du Point-G :

Pour toute l'attention et le soutien à mon égard, tout ceci dans une ambiance familiale où je ne me suis jamais senti exclu. Qu'Allah le tout Puissant vous accorde sa grâce, sa miséricorde et une longue vie. Merci pour votre hospitalité.

Mes enseignants des cycles antérieurs :

Depuis l'école fondamentale du premier cycle au deuxième cycle de Kolongo Tomo et le lycée AKCC de Ségou. Merci pour la qualité des enseignements et de l'éducation que nous avons reçus durant tout le parcours.

Tous mes maîtres de la Faculté de Médecine et d'Odonto-Stomatologie de Bamako.

Pour la qualité des enseignements que vous nous prodiguez tout au long de notre formation.

A notre maitre et président du jury

Professeur Djibril SANGARE

- Professeur titulaire de chirurgie générale.
- Chef de service de chirurgie générale, laparoscopique et thoracique du CHU du Point-G.
- Chargé de cours à la F.M.O.S.

Cher Maitre,

C'est un honneur que vous nous faites en acceptant de présider ce jury de thèse malgré vos multiples occupations. Votre simplicité, votre abord facile, votre rigueur scientifique, et vos qualités pédagogiques font de vous un grand maitre aimé et admiré de tous. Permettez-nous ici cher maitre de vous exprimer notre reconnaissance infinie.

A notre maitre et Directeur de thèse

Professeur Zimogo Zié SANOGO

- Professeur Agrégé de chirurgie générale.
- Chargé des cours de sémiologie et de pathologie chirurgicale à la F.M.O.S.
- Praticien hospitalier au CHU du Point-G.

Cher maitre,

Vous avez été l'initiateur de ce travail. La clarté de vos explications, la qualité de votre raisonnement, vos connaissances impressionnantes et votre amour pour le travail bien fait font de vous un maitre remarquable et apprécié de tous. Vous êtes et vous serez pour nous l'exemple de rigueur et de droiture dans l'exercice de la profession. Soyez rassuré de toute notre estime et notre infinie gratitude. Puisse Dieu le tout puissant vous accorder une longue vie dans la santé.

A notre maitre et co-Directeur de thèse

Docteur Lamine SOUMARE

- Chirurgien généraliste
- Praticien hospitalier au CHU du Point-G

Cher maitre,

Vous nous faites un réel plaisir en acceptant de juger ce modeste travail en dépit de vos multiples occupations.

Nous sommes très honorés de vous compter dans ce jury.

Sympa et souriant, les conseils de bonne conduite et les gestes chirurgicaux que vous nous avez appris durant notre parcours, ont vraiment forcés notre admiration.

Veillez recevoir ici cher maitre le témoignage de nos sentiments respectueux et de toute notre reconnaissance.

A notre maitre et juré

Docteur Boubacar Ali TOURE

- Assistant en hématologie.
- Praticien au C R L D.

Cher maître,

Nous avons été très impressionnés par la spontanéité avec laquelle vous avez accepté de juger ce travail.

Votre abord facile, votre rigueur et bien d'autres qualités que vous avez ne peuvent que rehausser l'amour pour la médecine.

Veillez accepter cher maître, l'expression de notre plus haute considération.

Liste des sigles et abréviations

- ❖ **ASA** : American Society of Anesthesiology.
- ❖ **AKCC** : Abdoul Karim Camara dit Cabral
- ❖ **ATCD** : Antécédent.
- ❖ **CCD** : Coupled Charge Device.
- ❖ **CHU** : Centre Hospitalier Universitaire.
- ❖ **CO₂** : Dioxyde de Carbone.
- ❖ **CREPCO** : Centre de Recherche en Psychologie Cognitive.
- ❖ **CRLD** : Centre de Recherche et de Lutte contre la Drépanocytose.
- ❖ **CVO** : Crise Vaso- Occlusive.
- ❖ **DES** : Diplôme d'Etudes Spéciales.
- ❖ **FMOS** : Faculté de Médecine et d'Odonto-Stomatologie.
- ❖ **GS** : Garçon de Salle.
- ❖ **Hb** : Hémoglobine.
- ❖ **HTAP** : Hypertension Artérielle Pulmonaire.
- ❖ **IBODE** : Infirmier de Bloc Opératoire Diplômé d'Etat.
- ❖ **IMC** : Indice de Masse Corporelle.
- ❖ **IV** : Intra Veineuse.
- ❖ **LDH** : Lactico-Deshydrogénase.
- ❖ **Max** : Maximum.
- ❖ **Min** : Minimum.
- ❖ **min** : Minute.
- ❖ **NFS** : Numération Formule Sanguine.
- ❖ **PCA** : Analgésie Contrôlée par le Patient (patient controlled analgesia).

- ❖ **PaO₂** : Pression partielle d'Oxygène.
- ❖ **pH** : Potentiel Hydrogène.
- ❖ **PTFT** : Pavillon Tidiane Faganda Traoré.
- ❖ **SpO₂** : Saturation pulsée en Oxygène.
- ❖ **STA** : Syndrome Thoracique Aigu.
- ❖ **VBP** : Voie Biliaire Principale.
- ❖ **VS** : Vitesse de Sédimentation.

SOMMAIRE

| | |
|---|-----------|
| I.INTRODUCTION..... | 1 |
| II.OBJECTIFS..... | 3 |
| III.GENERALITES..... | 4 |
| IV.METHODOLOGIE..... | 47 |
| V.RESULTATS..... | 52 |
| VI.COMMENTAIRES ET DISCUSSION..... | 66 |
| VII.CONCLUSION..... | 72 |
| VIII.RECOMMANDATIONS..... | 73 |
| BIBLIOGRAPHIE..... | 74 |
| ANNEXES..... | 78 |

I. Introduction :

La cholécystectomie laparoscopique consiste en l'ablation chirurgicale de la vésicule biliaire sous le contrôle d'un endoscope (tube menu d'un système optique) introduit dans la cavité abdominale préalablement distendue par un pneumopéritoine artificiel [1].

En 1987, Philippe MOURET réalisa à Lyon la première cholécystectomie sous laparoscopie chez une femme souffrant à la fois d'une pathologie gynécologique et d'une lithiase de la vésicule biliaire. L'intervention fut réalisée en vision directe, l'œil du chirurgien rivé au laparoscope [2]

Ainsi, la chirurgie conventionnelle a été supplantée progressivement depuis quelques années par l'abord coelioscopique qui offre des avantages considérables surtout dans la prise en charge de la lithiase vésiculaire.

Au Mali, lors du premier symposium international de chirurgie laparoscopique tenu en mars 2001, la première cholécystectomie a été pratiquée dans le service de chirurgie « A » du CHU du Point G ; en live par le Prof Jean Gabriel Balique.

La lithiase vésiculaire est fréquente au cours de la drépanocytose.

La drépanocytose est une maladie de la race noire surtout, avec deux foyers majeurs d'origine : L'Afrique subsaharienne d'une part et l'arc arabo-indien d'autre part [3]. La maladie est connue en Afrique Noire, en Amérique (Etats-Unis, Brésil), aux Antilles, à Madagascar, dans les pays du Maghreb, dans tout le Moyen-Orient jusqu'en Arabie Saoudite, dans le sous-continent indien, dans le Bassin méditerranéen [3]. La maladie drépanocytaire, regroupe la drépanocytose homozygote SS, le double hétérozygotisme SC et la β thalasso-drépanocytose (β thal), et exceptionnellement le double hétérozygotisme (une forme très rare : SO Arab, SD Punjab, SE). La maladie drépanocytaire est un problème de santé publique dans le monde. Chaque année, environ 500 000 enfants drépanocytaires naissent dans le monde, dont 200 000 en Afrique. La moitié des enfants drépanocytaires meurent en Afrique avant l'âge de 5

ans [3,4]. Sous le terme de syndrome drépanocytaire majeur sont regroupées les manifestations cliniques observées en cas :

- d'homozygotie SS ;
- de double hétérozygotie SC, SD Punjab, S β thalassémique, SO Arab.

Les porteurs du trait S (patients hétérozygotes AS) sont asymptomatiques. Les génotypes CC et AC sont également des formes mineures [5,6].

Il a été démontré que la cholécystectomie laparoscopique diminuait les complications péri-opératoires surtout chez les drépanocytaires [7]. La drépanocytose, dans sa forme majeure notamment homozygote, est caractérisée dans son évolution par la survenue des complications aiguës (crises drépanocytaires) et aussi des complications chroniques pouvant toucher tous les organes. La lithiase vésiculaire constitue la complication hépatobiliaire la plus fréquente.

La prise en charge repose essentiellement sur la clinique et dans ce contexte la chirurgie laparoscopique occupe une place de choix car elle permet de réduire les douleurs post opératoires, la durée d'hospitalisation et la reprise rapide des activités. Ces avantages font que la chirurgie laparoscopique demeure une technique de référence de la prise en charge des lithiases [8].

De nombreuses études ont été faites sur la cholécystectomie par voie laparoscopique chez le drépanocytaire notamment aux États-Unis [9;10] ; en Europe [11 ; 12; 13] au Niger [14].

Au Mali au CHU du Point-G des études ont été réalisées:

- TRAORE A F. a rapporté, 100 cas de cholécystectomie laparoscopique chez les drépanocytaires sur une période de 11ans en 2013 dans le service de chirurgie A [15]
- MALLE M K. a rapporté, 340 cas de cholécystectomie laparoscopique sur une période de 11 ans en 2013 dans le service de chirurgie A [16]

Nous rapportons ici une étude comparative de la cholécystectomie laparoscopique chez les malades drépanocytaires et les non drépanocytaires dans le service de chirurgie «A» du CHU du Point-G.

II. OBJECTIFS :

- OBJECTIF GENERAL

Evaluer les résultats de la cholécystectomie laparoscopique chez les malades drépanocytaires et les non drépanocytaires.

- OBJECTIFS SPECIFIQUES :

- Comparer les malades drépanocytaires aux malades non drépanocytaires par rapport aux complications peropératoires et postopératoires de la cholécystectomie laparoscopique dans le service de chirurgie « A » ;
- Comparer la durée de l'anesthésie et la durée opératoire chez les malades drépanocytaires et les non drépanocytaires lors d'une cholécystectomie laparoscopique;
- Comparer les 2 groupes de patients par rapport à la durée d'hospitalisation.

III. GENERALITES :

A/ RAPPEL ANATOMIQUE [17]:

Les voies biliaires sont des canaux chargés de collecter et de drainer les sécrétions biliaires du foie au duodénum. Nous distinguons : les voies biliaires intra hépatiques et les voies biliaires extra hépatiques.

1-Les voies biliaires intra hépatiques :

Les conduits intra-hépatiques ont leur origine dans les canalicules intra lobulaires comprises entre les cellules des lobules. Ces canalicules se jettent dans des canaux péri-lobulaires placés dans les fissures péri lobulaires. Ces canaux péri-lobulaires sont anastomosés entre eux et s'unissent dans les espaces péri-sinusoïdes pour former des conduits plus volumineux.

A partir des espaces péri-sinusoïdes, les conduits biliaires cheminent dans les gaines de la capsule fibreuse du foie avec un rameau de l'artère hépatique commune et de la veine porte. En général, la situation du conduit biliaire dans les capsules fibreuses est épi-portale, c'est-à-dire que le conduit longe la face supérieure de la ramification porte.

Au fur et à mesure que les conduits biliaires se rapprochent du hile, ils s'unissent les uns aux autres et se regroupent dans le fond du foie en deux canaux, l'un droit et l'autre gauche. Ces canaux sont les branches d'origine du conduit hépatique.

2. Les voies biliaires extra hépatiques : [18, 19, 20, 21, 22].

La connaissance de l'anatomie des voies biliaires extra-hépatiques et de ses variations est la condition première d'une chirurgie sans danger. Elles comprennent la voie biliaire principale et la voie biliaire accessoire.

2.1. La voie biliaire principale :

2.1.1. Anatomie descriptive :

La voie biliaire principale est la voie biliaire conduisant la bile depuis le foie jusqu'au deuxième duodénum, elle comprend théoriquement deux segments : le canal hépatique commun et le canal cholédoque.

2.1.1.1. Origine :

2.1.1.1.1. Origine classique :

La voie biliaire principale naît habituellement dans la moitié droite du hile hépatique par la convergence des deux canaux hépatiques droit et gauche.

2.1.1.1.2. Variations :

- Le nombre des canaux d'origine : l'un des deux canaux peut manquer chacun des deux canaux sectoriels d'origine, paramédiane et latérale, se réunissant séparément avec le canal opposé.

- Le niveau d'origine :

- la convergence peut se faire plus bas, dans le pédicule hépatique ;
- il peut exister un glissement des canaux intra-hépatiques qui peuvent s'aboucher directement soit au niveau du confluent, réalisant une convergence à trois ou quatre branches, soit dans le canal hépatique commun ou le canal cystique.

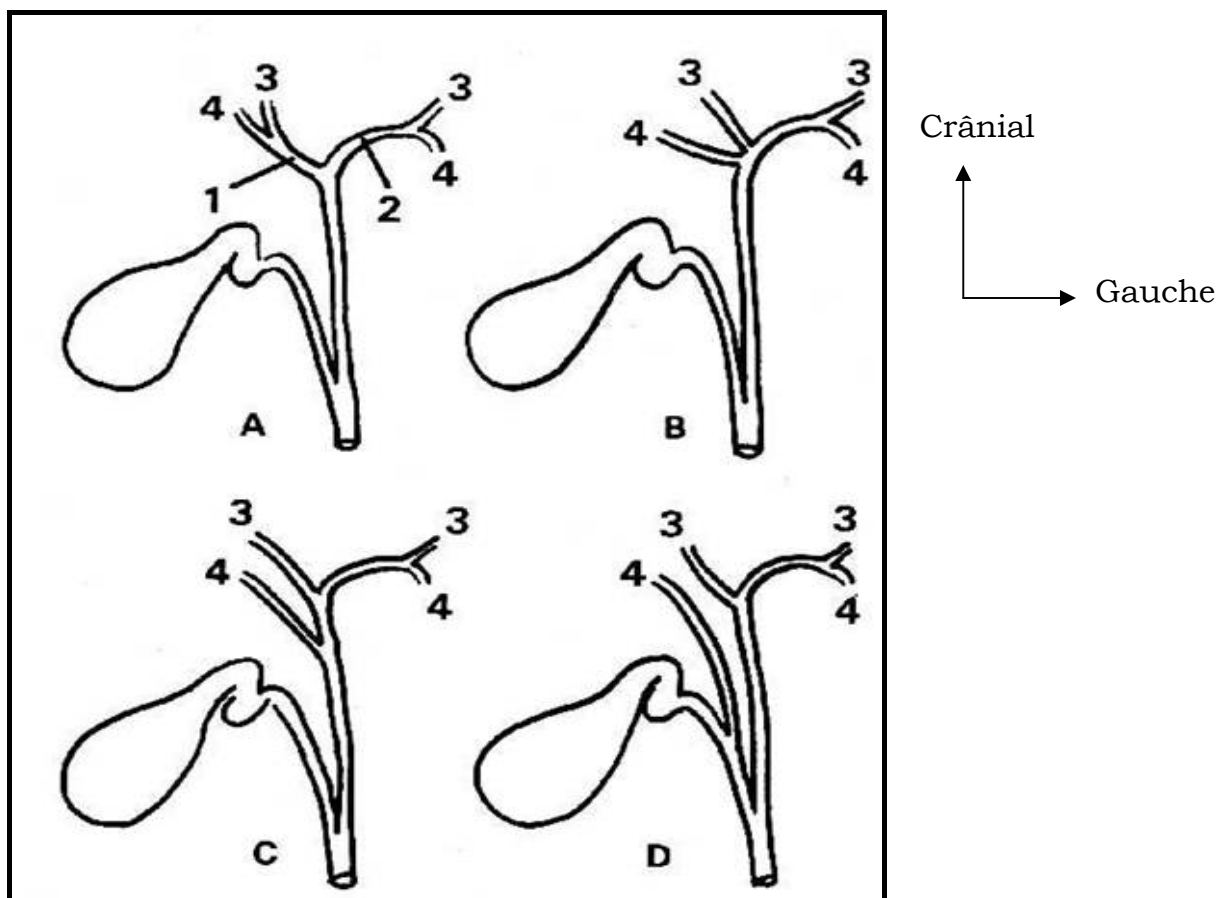


Fig 1 : variations du confluent biliaire supérieur.

1 : canal hépatique droit.

2 : canal hépatique gauche.

3 : canal sectoriel paramédian.

4 : canal sectoriel latéral

A : aspect classique

B : confluence supérieure à trois branches

C : abouchement d'un canal hépatique droit au niveau du canal commun.

D : confluence inférieure à trois branches

2.1.1.2. Trajet :

2.1.1.2.1. Disposition classique : La voie biliaire principale décrit deux segments :

- le segment pédiculaire

La voie biliaire principale descend dans le bord droit du petit épiploon à la partie antérieure du pédicule hépatique.

- le segment rétroduodénopancréatique

Un peu au-dessus du bord supérieur du premier duodénum, la voie biliaire principale reçoit le canal cystique qui s'adosse sur elle à une certaine longueur avant de s'y aboucher. La voie biliaire principale prend alors en dessous de ce confluent biliaire inférieur le nom de cholédoque.

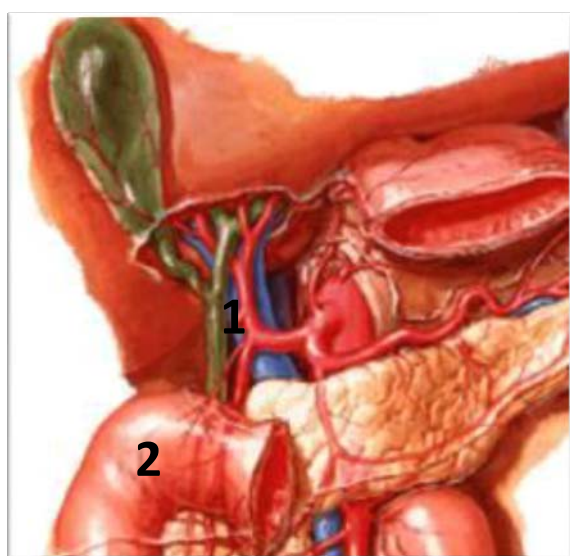


Fig 2 : segment pédiculaire de la VBP

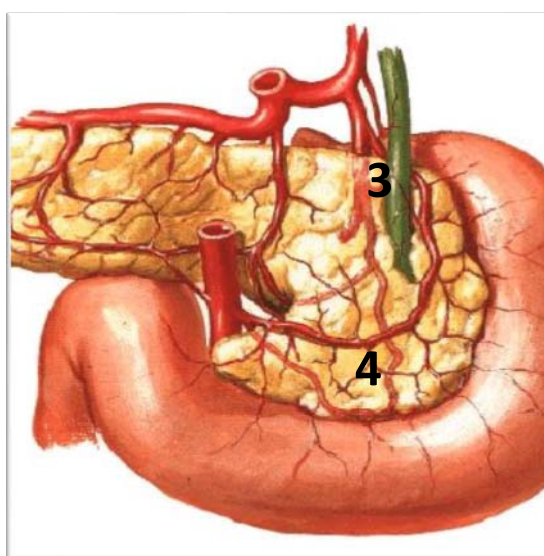


Fig3 : segment rétro-duodéno-pancréatique de la VBP

1 : segment pédiculaire de la VBP

2 : le genu superus du duodénum

3 : segment rétro-duodéno-pancréatique de la VBP

4 : la face postérieure du pancréas

2.1.1.2.2. Variations :

Le niveau du confluent biliaire inférieur est variable :

- le canal cystique long s'abouchant parfois très bas dans le canal hépatique,
- le canal cystique court ou ascendant s'abouchant dans le confluent biliaire supérieur ou dans le canal hépatique droit,
- le canal cystique double.
- le canal cystique en spirale.

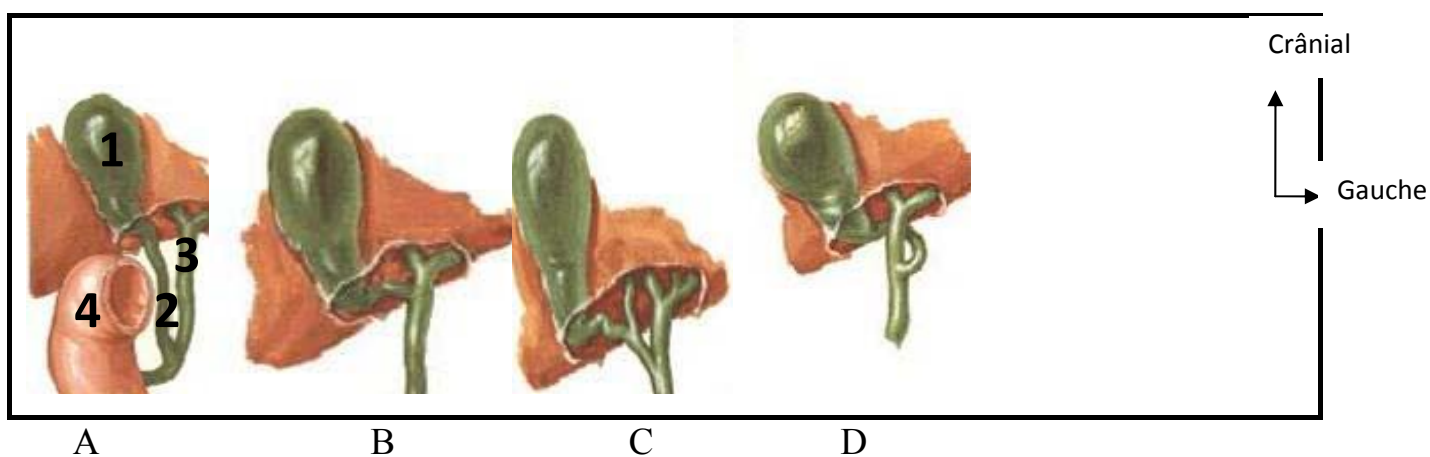


Fig 4 : les variations du confluent biliaire inférieur

1 : vésicule biliaire

2 : canal cystique

3 : canal hépatique commun

4 : duodénum

A : canal cystique long

B : canal cystique court

C : canal cystique double

D : canal cystique en spirale

2.1.1.3. Terminaison :

2.1.1.3.1. Disposition classique :

Le canal cholédoque se réunit au canal pancréatique principal (canal de Wirsung). Le court trajet commun à ces deux canaux est souvent renflé en ampoule : l'ampoule hépato-pancréatique (ampoule de Vater), entouré par un sphincter (sphincter d'Oddi).

2.1.1.3.2. Variations :

- de situation : l'ampoule de Vater peut être haute si son abouchement se fait dans la partie supérieure du duodénum et basse si elle s'abouche dans la partie horizontale du duodénum,
- de morphologie : l'ampoule de Vater peut ne pas exister avec ou sans segment commun au canal cholédoque et au canal pancréatique principal avant l'abouchement duodénal.

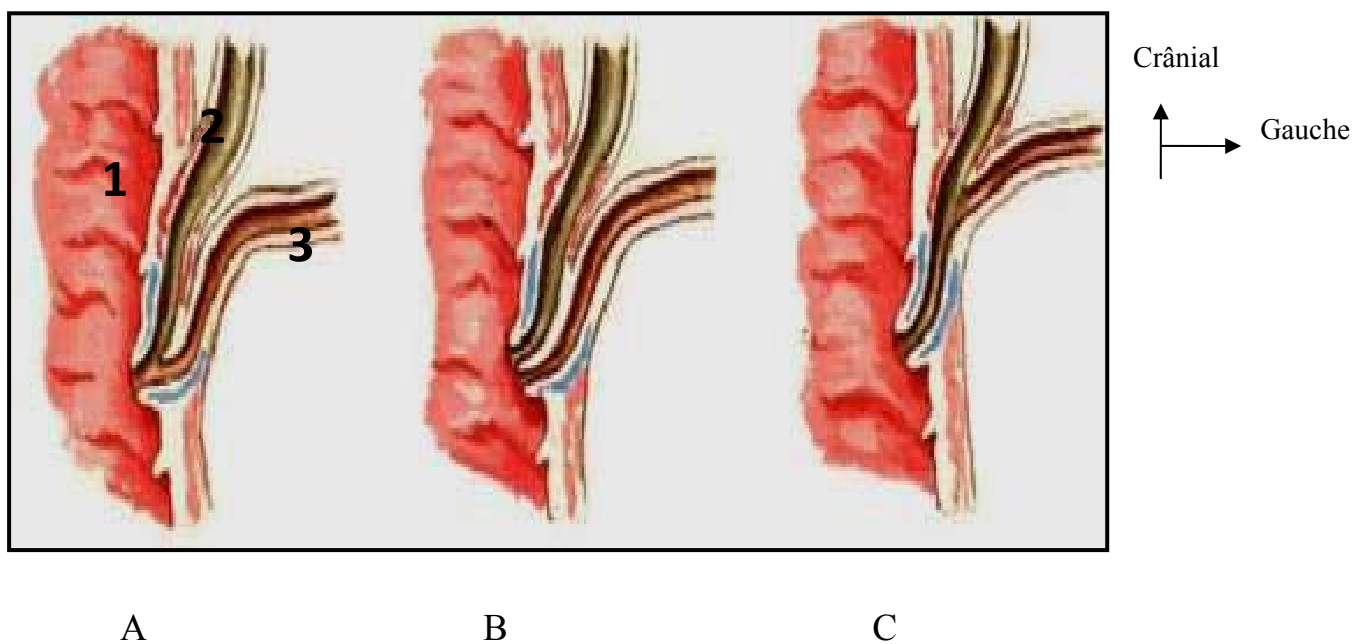


Fig 5 : variations de terminaison de la voie biliaire principale

A : disposition classique

B : abouchement séparé du Wirsung et du Cholédoque

C : canal commun

1 : la paroi duodénale

2 : le canal cholédoque

3 : le canal de Wirsung

2.1.1.4. Dimensions :

La longueur totale de la voie biliaire principale est de 8 à 10 centimètres, son diamètre est de 5 millimètres avec souvent un rétrécissement inférieur de l'ordre de 2 à 3 millimètres.

2.1.1.5. Structure :

- Deux tuniques :

- tunique interne, muqueuse, avec de nombreuses cryptes glandulaires ;
- tunique externe, conjonctivo-élastique, sans couche musculaire véritable.

- Sphincter d'Oddi (figure 6)

Musculaire, lisse et complexe, le sphincter d'Oddi entoure la partie terminale du cholédoque. Il comprend un sphincter commun entourant la terminaison du cholédoque et du Wirsung, un sphincter propre au cholédoque et un sphincter propre au Wirsung.

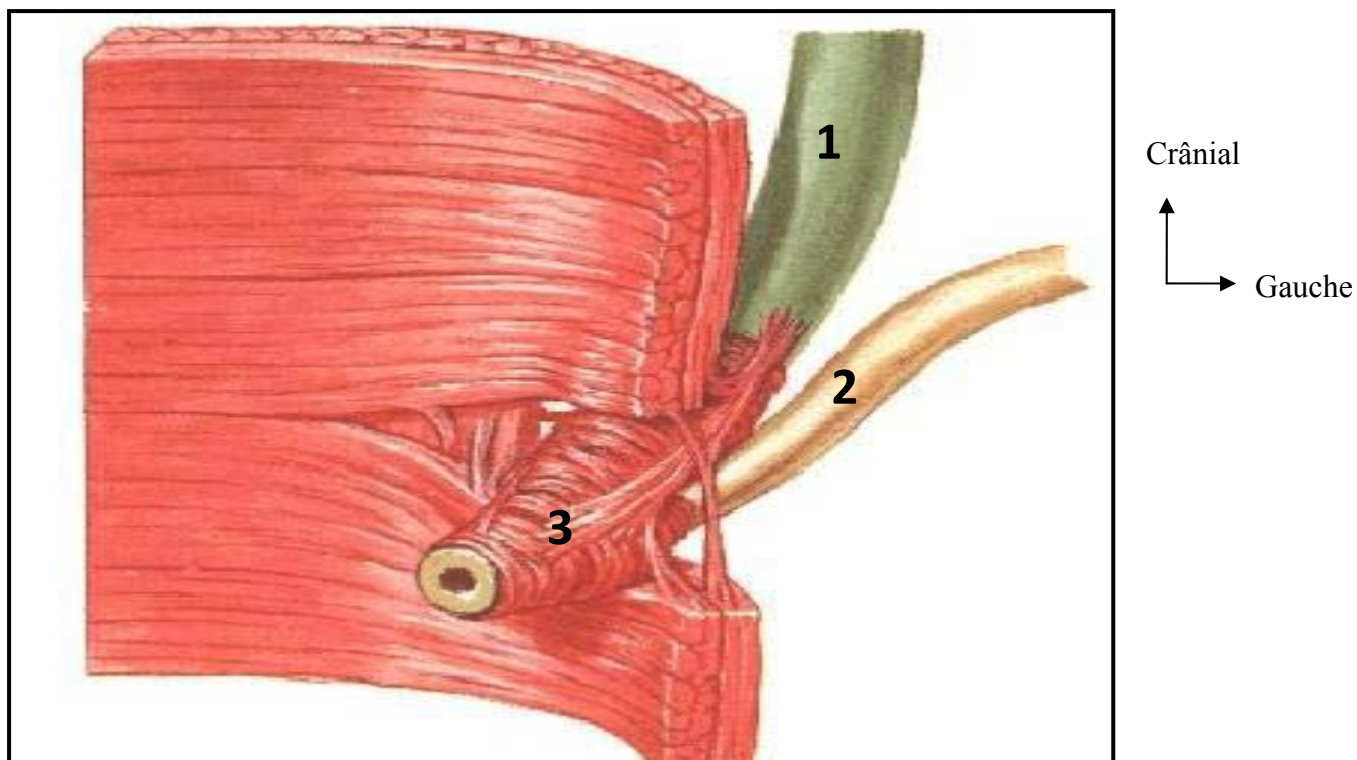


Fig 6: le sphincter d'Oddi

1 : le canal cholédoque

2 : le canal de Wirsung

3 : le sphincter d'Oddi

2.1.1.6. Fixité :

Il faut opposer 2 segments :

- le segment pédiculaire contenu dans la partie droite du petit omentum (petit épiploon).
- le segment rétroduodéno pancréatique fixé par les constituants du bloc duodéno pancréatique et par les accolements péritonéaux.

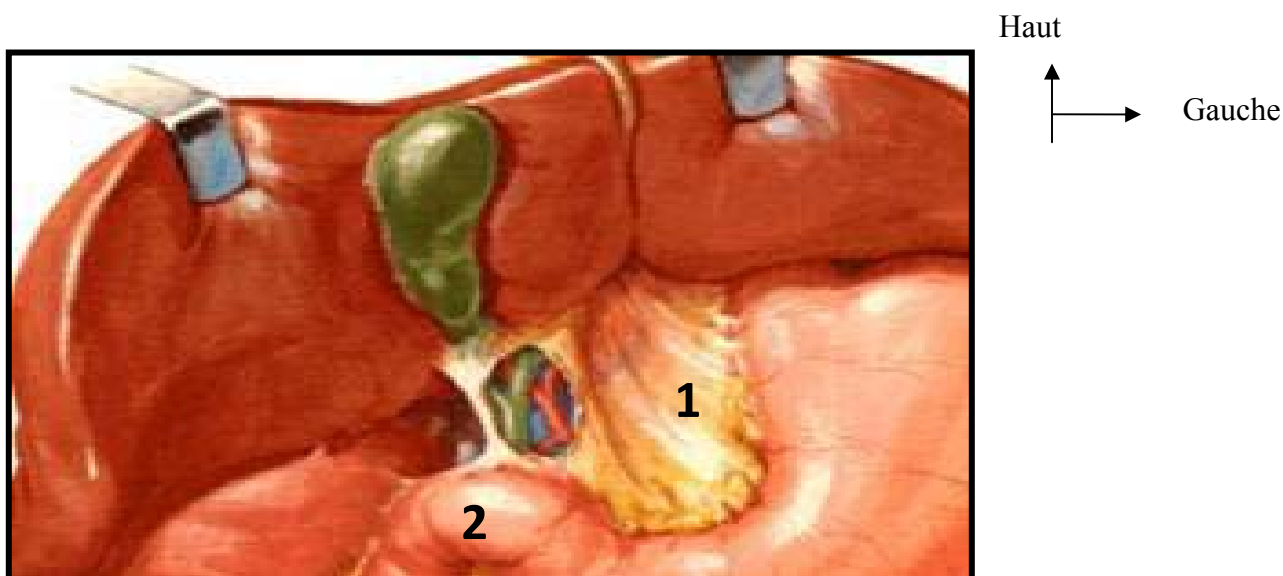
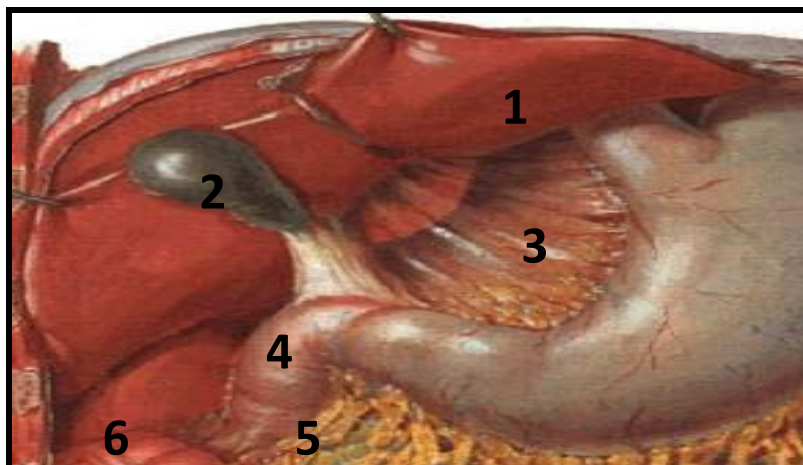


Fig 7 : fixité de la voie VBP

1 : le petit omentum

2 : le duodénum

2.1.2. Rapports :



Crânial
↑
Gauche →

Fig 8 : les rapports de la voie biliaire principale.

- 1 : le foie
- 2 : la vésicule biliaire
- 3 : le petit omentum
- 4 : le duodénum
- 5 : le ligament gastro-colique
- 6 : l'angle colique droit

2.1.2.1. A l'origine :

- Avec le péritoine :

Le confluent biliaire supérieur ou convergence biliaire est situé dans l'insertion hépatique du petit omentum (petit épiploon)

- Avec les organes :

Ce confluent biliaire supérieur est situé :

- en arrière du lobe carré du foie,
- en avant du lobe de Spigel du foie,
- sur la face antérieure de la branche droite de la veine porte,
- au-dessus et à droite de la bifurcation de l'artère hépatique

2.1.2.2. Dans le pédicule hépatique :

- Avec le péritoine :

La voie biliaire principale est enveloppée par le péritoine du bord droit du petit omentum.

- Avec les organes

La voie biliaire principale répond :

- à la face antérieure de la veine porte,
- à droite au canal cystique et au col de la vésicule biliaire,
- à gauche à l'artère hépatique et à la naissance de l'artère pylorique,
- parfois la face antérieure de la voie biliaire principale, à l'artère cystique longue,
- aux lymphatiques avec deux courants: un juxta-artériel, et un juxtabiliaire,
- aux nerfs avec deux plexus : un satellite à l'artère, et l'autre rétrocholédocien.

2.1.2.3. A la partie basse du pédicule hépatique :

- derrière la première portion du duodénum, la voie biliaire principale reçoit le canal cystique et s'écarte en dehors de la veine porte en formant le triangle inter-porto-cholédoque. Dans ce triangle passe l'artère pancréatico-duodénale supérieure droite, et la veine homologue. A ce niveau la voie biliaire principale répond :

- à gauche : à la bifurcation de l'artère hépatique commune en artère hépatique propre et artère gastro-duodénale,

- en avant à la face postérieure du premier duodénum par l'intermédiaire du tubercule omental du pancréas.

2.1.2.4. Dans son segment rétro-pancréatique : elle répond à la loge duodenopancréatique :

Tous ces rapports peuvent être modifiés du fait de multiples variations qui peuvent intéresser les voies biliaires, la veine porte et l'artère hépatique dont nous avons décrit le trajet le plus habituel.

2.1.3. Vascularisation et innervation de la voie biliaire principale :

2.1.3.1. Artères :

La vascularisation artérielle est assurée par des rameaux nés de l'artère hépatique propre ou de l'artère cystique pour le canal hépatique commun et de l'artère pancréatico-duodénale supérieure et postérieure pour le canal cholédoque.

2.1.3.2. Veines :

Les veines sont tributaires du système porte directement ou par l'intermédiaire des veines cystiques et pancréatico-duodénales supérieure et postérieure.

2.1.3.3. Lymphatiques (fig 9) :

Les lymphatiques se jettent dans les ganglions du hile hépatique et dans les ganglions répartis le long de la voie biliaire principale, notamment le ganglion du confluent hépatocystique ou ganglion de Mascagni.

2.1.3.4. Nerfs : Les nerfs proviennent du ganglion semi-lunaire droit et du vague par l'intermédiaire du plexus hépatique antérieur.

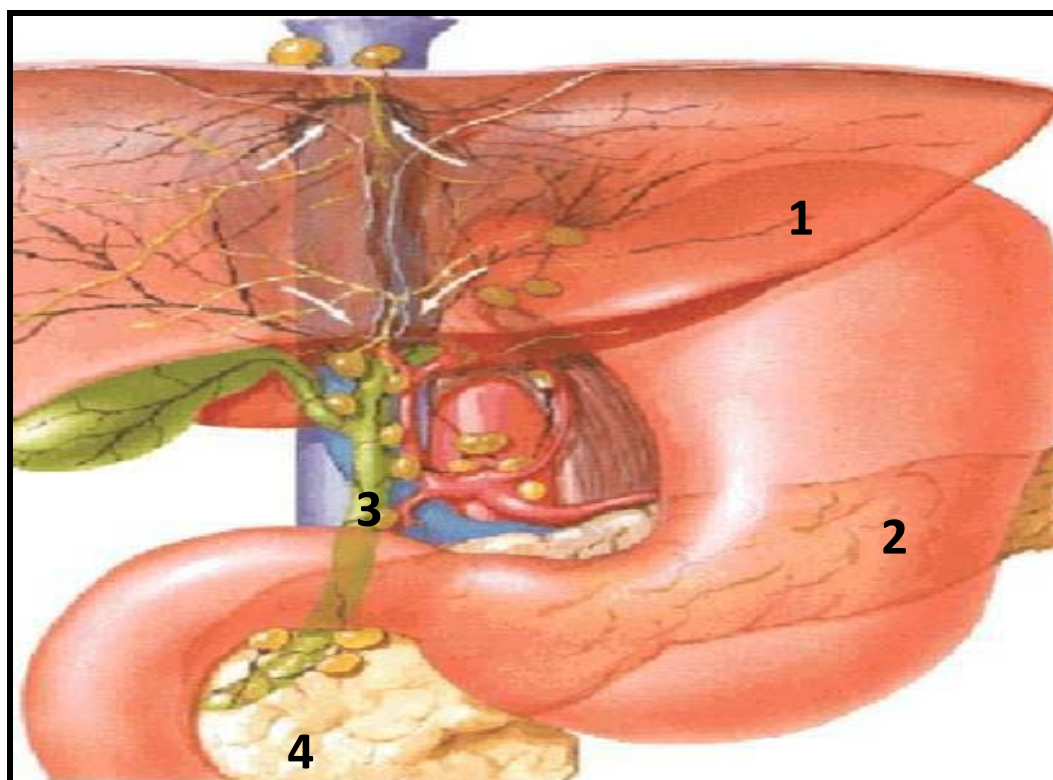


Fig 9 : drainage lymphatique de la voie biliaire principale.

1 : le foie

2 : estomac

3 : nœuds du hile

4 : nœuds rétro-duodéno-pancréatique

2. La Voie Biliaire Accessoire :

Elle comprend la vésicule biliaire et le canal cystique.

2.2.1. La vésicule biliaire :

C'est un réservoir recevant la bile dans l'intervalle des périodes digestives.

2.2.1.1. Situation :

La vésicule biliaire est située à la face inférieure du foie dans la fossette cystique.

2.2.1.2. Configuration externe :

La forme de la vésicule biliaire est variable souvent attribuée à celle d'une poire. Elle comporte trois portions :

- un fond, antéro-externe, arrondi, palpable si la vésicule est distendue,
- un corps, de forme cylindrique,
- un col, conique, étroit et postérieur.

Des variations peuvent exister et intéresser :

- le nombre : absence congénitale et duplicité,
- le siège et la morphologie.

2.2.1.3. Dimensions moyennes :

- Longueur : 8 à 11 centimètres,
- Diamètre : 3 à 4 centimètres,
- Capacité : 45 centimètre-cubes

2.2.1.4. Structure :

La vésicule biliaire comporte quatre couches de dehors en dedans :

- une séreuse péritonéale,
- une musculieuse plexi forme,
- une sous-muqueuse,

- une muqueuse

2.2.2. Le canal cystique :

2.2.2.1. Configuration externe :

Faisant suite au col de la vésicule, il décrit un trajet oblique en bas à gauche et en arrière pour aller se jeter dans le bord droit de la voie biliaire principale avec laquelle il forme un angle aigu en regard du bord supérieur du duodénum. Mais de nombreuses variations sont possibles.

2.2.2.2. Dimensions moyennes :

- Longueur : 3 à 4 centimètres,
- Diamètre 2 à 4 millimètres

2.2.2.3. Structure :

Le canal cystique présente deux tuniques :

- une tunique externe conjonctivo-élastique avec des fibres musculaires dans la portion terminale,
- une tunique interne muqueuse avec de nombreuses cryptes glandulaires et une surface interne présentant des replis spiralés ou valvules de Heister.

2.2.3. Rapports de la voie biliaire accessoire :

Il faut opposer :

- le corps et le fond vésiculaires plaqués à la face viscérale du foie par le péritoine hépatique,
- le col vésiculaire et le canal cystique contenus dans la partie droite du petit omentum.

2.2.4. Vascularisation et innervation de la voie biliaire accessoire :

2.2.4.1. Artères (fig 10) :

La vascularisation artérielle est assurée par l'artère cystique dont existent deux variétés principales :

- l'artère cystique courte née de la branche droite de l'artère hépatique propre,

- l'artère cystique longue née de l'artère hépatique propre ou de l'artère gastroduodénale croisant en général par en avant la voie biliaire principale.

Quelle que soit sa variété, l'artère cystique se termine en un point remarquablement fixe en regard du sillon séparant le col du corps vésiculaire où elle se bifurque en deux branches supérieure et inférieure.

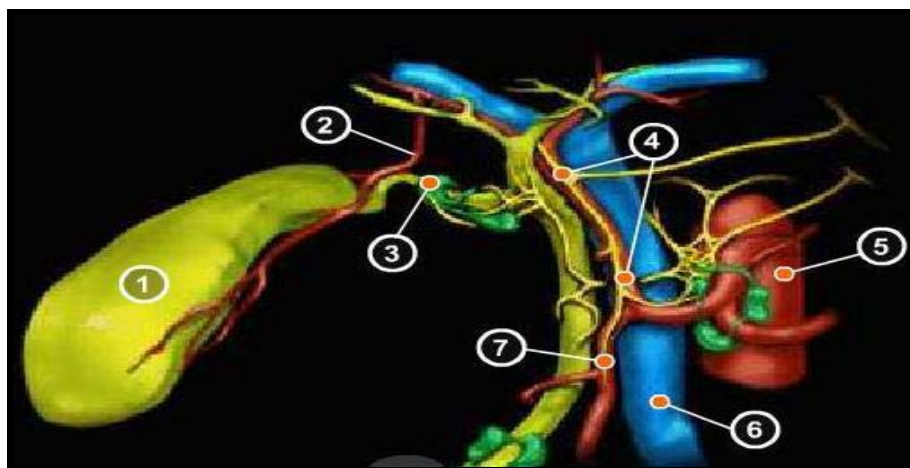


Fig 10 : vascularisation artérielle de la voie biliaire accessoire

- | | | |
|--------------------------|-----------------------------|-----------------------------|
| 1 : vésicule biliaire | 2 : artère cystique | |
| 3 : ganglion de Mascagni | 4 : artère hépatique propre | |
| 5 : aorte abdominale | 6 : Veine porte | 7 : artère gastro-duodénale |

2.2.4.2. Veines :

Il existe deux courants : un superficiel constitué par deux veines cystiques satellites de l'artère et tributaires de la veine porte et un courant profond accessoire constitué par quelques veines nées de la face supérieure de la vésicule et gagnant directement le foie.

2.2.4.3. Lymphatiques :

A partir de trois troncs collecteurs principaux, le drainage se fait principalement vers le bas dans les nœuds lymphatiques rétro-duodéno pancréatiques supérieurs, accessoirement vers le haut dans les nœuds lymphatiques du hile.

2.2.4.4. Nerfs :

L'innervation provient du plexus solaire par l'intermédiaire du plexus hépatique antérieur.

B/ RAPPEL PHYSIOPATHOLOGIQUE :

Le triangle de CALOT est un espace délimité par le canal cystique en bas, la voie biliaire principale en dedans et la face inférieure du foie en haut.

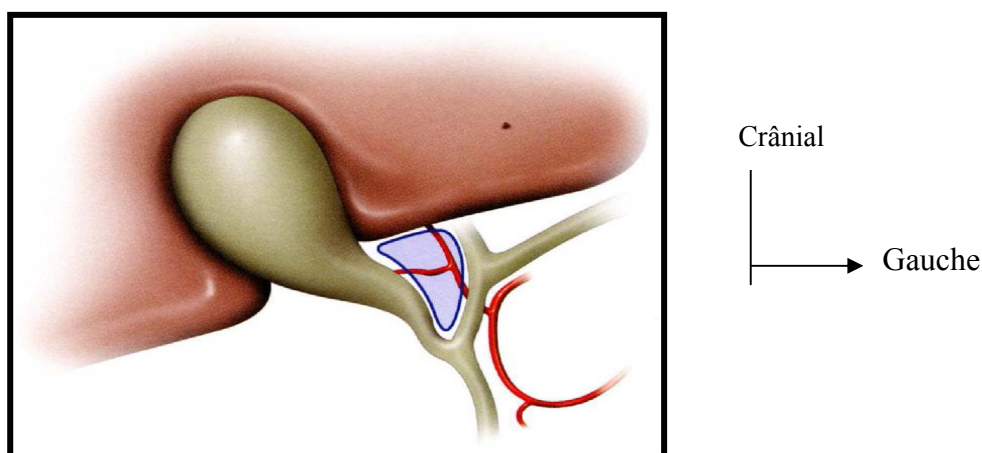


Fig11: le triangle de CALOT d'après JP. TRIBOULET [23]

La bile est alors stockée dans la vésicule biliaire avant d'être larguée dans le tube digestif en période de digestion afin d'aider à l'absorption des graisses.

Elle est constituée, en dehors de l'eau et des sels minéraux qui représentent 95%, des sels biliaires, du cholestérol et des phospholipides ; un déséquilibre entre ces constituants entraîne la formation de lithiases ou calculs biliaires.

Les calculs biliaires sont des dépôts de cristaux solides qui se forment fréquemment dans la vésicule ou dans les voies biliaires (lithiase biliaire). On estime que 2 à 4% des Français sont susceptibles de développer au moins une complication [24]. Il existe trois types de calculs biliaires : cholestéroliques les plus fréquents, pigmentaires et mixtes.

Lithiase cholestérolique : 6F (6 facteurs favorisants)

1F. female : Sexe féminin : la prévalence de la lithiase biliaire est plus élevée chez la femme que chez l'homme, avec un risque relatif de 1,7 à 4 fois, selon

les études [25]. Cette différence s'atténue avec l'âge et s'annule après 60-70 ans. Les effets des œstrogènes et de la progestérone sur le métabolisme hépatobiliaire des lipides biliaires et sur la motricité vésiculaire expliquent cette différence. Les œstrogènes augmentent la saturation de la bile en stimulant la synthèse hépatocytaire du cholestérol

2F. fair : Prédisposition familiale : les parents de premier degré font 2 fois plus de lithiase que les témoins (facteurs génétiques) [26].

3F. forty : Age : le pic de fréquence paraît se situer entre 40 à 60 ans pour la lithiase cholestérolique et 80 ans pour la lithiase pigmentaire [26].

4F. fat : Alimentation : Pour les personnes obèses dont le poids dépasse plus de 20% de poids théorique idéal, la prévalence de la lithiase est deux fois supérieure à la prévalence attendue [26]. Les personnes obèses ont une bile vésiculaire plus saturée en cholestérol que les personnes non obèses, de même âge et de même sexe.

5F. fertile : Grossesse et multiparité sont deux facteurs de risque bien déterminés depuis 1988 par l'étude Italienne du CREPCO [26]. Les mécanismes impliqués sont les anomalies de la composition lipidique de la bile au cours de la grossesse, le ralentissement de la motricité vésiculaire et l'augmentation des concentrations d'œstrogène et de progestérone au cours de la grossesse. La saturation de la bile diminue progressivement dans les semaines qui suivent l'accouchement [26].

6F. flatulent dyspepsia : la prévalence de la lithiase vésiculaire est aussi augmentée chez les patients atteints de maladies intestinales (notamment la maladie de Crohn), en cas de résection de l'iléon terminal ou de court-circuit jejuno-iléal pour obésité [25].

-Dyslipidémie : hypertriglyceridémie augmente le risque tandis que l'hypercholestérolémie protège.

-**Mucoviscidose** : malabsorption des acides biliaires par insuffisance pancréatique.

Les calculs pigmentaires :

Les infections bactériennes en particulier, la colonisation bactérienne biliaire favorisent la déconjugaison et donc la précipitation de lithiases pigmentaires.

Les facteurs de risque de la lithiase pigmentaire sont :

- l'augmentation de production de la bilirubine (maladies hémolytiques comme dans les hémoglobinopathies : la drépanocytose);
- les infections biliaires ;
- les obstacles biliaires (sténose bénigne ou maligne de la voie biliaire principale);
- certaines origines géographiques comme l'Asie du Sud-est (infections parasitaires et autres facteurs méconnus).

Ils sont de 2 types et sont dus à une déconjugaison de la bilirubine qui est soluble sous forme conjuguée et insoluble sous forme déconjugée :

• **Calculs pigmentaires noirs :**

Ils sont durs, irréguliers et sont constitués de polymères, de bilirubinate, de calcium et siègent dans la vésicule. Au cours des anémies hémolytiques (drépanocytose par exemple, anémies hémolytiques chroniques), l'augmentation du catabolisme de l'hémoglobine est responsable de la majoration de la fraction excrétée sous forme libre de bilirubine. Cette augmentation de la concentration en bilirubine libre dans la bile peut-être à l'origine de précipitation et donc de formation de calculs pigmentaires.

Ces derniers sont en général latents ; mais ils peuvent être la cause de douleurs biliaires et/ou de cholestase. Cette lithiase peut même être l'accident révélateur d'une hémolyse jusqu'alors méconnue.

Toute lithiase biliaire surtout chez l'enfant doit faire rechercher une hémolyse chronique telle que la drépanocytose [27].

- **Calculs pigmentaires bruns :**

Ils siègent le plus souvent au niveau de la voie biliaire principale.

C. Etude clinique :

1/ Type de Description : Lithiase vésiculaire symptomatique (colique hépatique)

a) Circonstance de découverte : Un signe d'appel vésiculaire est observé, il s'agit : de la colique hépatique qui est due à la mise en tension de la vésicule par l'enclavement d'un ou de plusieurs calculs dans l'infundibulum cervicocystique. C'est une douleur à début brutal, d'intensité d'emblée maximale, évoluant d'un seul tenant sans rémission, siégeant à l'hypochondre droit ou au creux épigastrique, irradiant vers la pointe de la scapula droite et vers l'arrière réalisant la douleur en « bretelle ». Cette douleur inhibe l'inspiration profonde, elle dure quinze minutes à plusieurs heures mais ne dépasse pas six heures en l'absence de complications. Il s'y associe inconstamment : des nausées, des vomissements, une dyspepsie, ou un iléus paralytique.

b/ Examen clinique :

– L'interrogatoire précise : l'histoire de la maladie (crises antérieures, nombre et durée), retentissement socioprofessionnel, traitements déjà effectués (modalité, efficacité, durée), complications (fièvre, ictère), les antécédents familiaux (cirrhose, obésité) et les antécédents personnels (prise de contraceptifs oraux, lithiases biliaires).

– L'examen physique permet de retrouver :

Une sensibilité de l'hypochondre droit ou le plus souvent le signe de Murphy. Ce dernier est recherché sur un patient en décubitus dorsal : la palpation profonde de l'hypochondre droit déclenche la douleur qui bloque l'inspiration profonde.

c/ Examens complémentaires :

c-1. La biologie : Elle n'est d'aucune aide, elle permet de retrouver tout au plus une vitesse de sédimentation accélérée, une discrète hyperleucocytose.

c-2. L'échographie abdominale : Réalisée de préférence chez un patient à jeun depuis au moins six heures, elle objective le calcul sous la forme d'une structure ovalaire ou arrondie, mobile, déclive et hyperéchogène avec un cône d'ombre postérieur, il est possible de visualiser une boue vésiculaire « sludge ». La paroi vésiculaire est fine inférieure à 4 mm. La sensibilité de l'examen est d'au moins 95% et permet de visualiser les calculs à partir de 2 mm de diamètre.

c-3. Les autres examens radiologiques

c-3.1. La radiographie de l'abdomen sans préparation : peut montrer des calculs calcifiés dans 10 à 30% des cas ; ces derniers apparaissent comme des opacités généralement arrondies, se projetant dans l'hypochondre droit en regard de la douzième vertébrale dorsale ou de la première vertèbre lombaire. La radiographie peut également montrer un iléus réflexe

c-3.2. Tomodensitométrie abdominale : est rarement utilisée du fait de la grande sensibilité de l'échographie.

c-3.3. La cholécystographie orale : connaît un regain d'intérêt depuis qu'il existe des traitements médicaux de la lithiase vésiculaire. Il s'agit de l'administration à la veille des radiographies d'un produit de contraste à élimination biliaire.

2/ Formes compliquées : La distinction entre une lithiase biliaire symptomatique ou compliquée est d'ordre sémantique.

Par habitude, la lithiase symptomatique correspond à la colique hépatique, la lithiase compliquée à une complication infectieuse, obstructive ou pancréatique : cholécystite aiguë, angiocholite, pancréatite aiguë.

Nous décrivons la cholécystite aiguë lithiasique car elle est la complication que nous avons le plus souvent rencontrée.

a) La cholécystite aiguë lithiasique : C'est une inflammation de la paroi vésiculaire due à l'enclavement d'un calcul dans le canal cystique. Dans la première phase, la bile est stérile. Dans un deuxième temps survient une infection, environ quarante-huit à soixante-douze heures après l'obstruction, par des germes intestinaux, du contenu et

de la paroi de la vésicule : on parle de cholécystite aiguë purulente (encore appelée empyème vésiculaire ou pyocholécyste). Il existe un épaississement pariétal avec une infiltration par des polynucléaires. Ultérieurement, des lésions de nécrose ischémique apparaissent au niveau de la paroi vésiculaire : on parle alors de cholécystite gangréneuse.

Les germes les plus fréquemment impliqués sont les bacilles gram négatifs essentiellement *Escherichia Coli* et plus rarement les anaérobies.

Le tableau clinique comporte une douleur de l'hypochondre droit, d'apparition rapide, intense et continue, gênant la respiration, associée souvent à des nausées et à des vomissements. Il existe une fièvre entre 38,5 et 39°C, un subictère chez 15% des malades.

La biologie retrouve une hyperleucocytose à polynucléaires dans 50 à 90 % des cas ; la bilirubine, les transaminases et les phosphatases alcalines sont normales ou modérément élevées. Les signes échographiques sont outre la présence de lithiase vésiculaire, l'épaississement de la paroi vésiculaire supérieur à cinq millimètres, la distension vésiculaire, l'existence d'un épanchement liquidien ou d'un halo péri-vésiculaire. La survenue d'une douleur lors du passage de la sonde d'échographie sur la région vésiculaire a peu de spécificité : c'est le signe de Murphy échographique.

3. Particularités chez les malades drépanocytaires :

La drépanocytose du grec drepnos (faucille), également appelée hémoglobinose S ou sicklémie est une maladie hémolytique chronique, touchant les globules rouges du sang. C'est une maladie héréditaire récessive autosomique. Elle correspond à une forme homozygote SS ou hétérozygote AS mais peut aussi correspondre à une forme de double hétérozygote composite si l'individu possède l'allèle HbS et une autre hémoglobinopathie, comme l'hémoglobine SC ou S β -thalassémie. Les porteurs de trait drépanocytaire AS sont en bonne santé et mènent une vie parfaitement normale.

La forme homozygote se révèle symptomatique par des crises douloureuses, des signes généraux d'anémie hémolytique chronique, des accidents vaso-occlusifs graves

et des complications chroniques (infarctus, insuffisance rénale, insuffisance respiratoire, ostéonécrose de la tête fémorale, infections, ulcération des jambes). La forme hétérozygote est un état sans symptôme clinique dans des conditions normales d'oxygénation. Les manifestations aiguës habituelles de la drépanocytose sont de plusieurs ordres notamment:

Crises vaso-occlusives [3] : Secondaires aux conflits entre les petits vaisseaux et les globules rouges trop peu déformables qui forment ainsi des caillots qui bouchent une artère, entraînant des infarctus tissulaires pouvant toucher différentes parties du corps (os, abdomen, rein, cerveau, rétine...).

Ces crises peuvent être très douloureuses et sont parfois responsables d'une occlusion fonctionnelle (iléus paralytique), d'un priapisme (érection permanente, douloureuse, très rarement secondaire à l'activité sexuelle, ne disparaissant pas, même par provocation de l'éjaculation), d'un STA (l'association d'un nouvel infiltrat radiologique et d'un ou plusieurs des symptômes suivants : toux, fièvre, dyspnée aiguë, expectoration, douleur thoracique et anomalies auscultatoires (crépitations ou souffle tubaire).

Anémie hémolytique chronique [3] : Les globules rouges des drépanocytaires sont de forme anormale, ils sont détruits au niveau de la rate. Ceci est responsable de l'apparition d'une anémie chronique chez les drépanocytaires.

Infections [3] : Elles sont plus fréquentes chez les drépanocytaires, surtout à pneumocoques ou à méningocoques liées à la destruction de la rate par infarctus tissulaires répétés, on parle d'asplénie fonctionnelle. Elles peuvent aussi aggraver l'anémie en cas d'infection par le parvovirus B19.

Complications hépatobiliaires [28] : Représentées essentiellement par la lithiase biliaire dont le diagnostic devrait être évoqué, entre autres, en cas d'une exacerbation de l'ictère cutané-conjonctival. L'hémolyse chronique est pourvoyeuse de calculs pigmentaires qui sont responsables de complications fréquentes chez ces patients. Une cholécystectomie par cœlioscopie est proposée en cas de lithiase biliaire, même

asymptomatique, a fortiori si le patient a déjà présenté une complication de migration calculieuse dans la voie biliaire principale (cholécystite, pancréatite). La présence de boue biliaire doit conduire à une surveillance échographique semestrielle, la boue biliaire conduisant le plus souvent à la lithiase en quelques mois. Sa fréquence chez le drépanocytaire augmente avec l'âge et la sévérité de la maladie. L'examen échographique abdominal devrait être systématique chez le sujet drépanocytaire devant une crise douloureuse abdominale et l'exacerbation de l'ictère. L'anesthésie générale constitue un risque de survenue de complications post opératoires : *syndrome thoracique aigu, crises vaso-occlusives, etc.....*

La prise en charge doit être multidisciplinaire et nécessite : une équipe d'anesthésistes expérimentés. La possibilité d'une transfusion en urgence, le recours possible à un transfert en réanimation et la collaboration avec un médecin référent pour la drépanocytose.

Cette prise en charge dépend de plusieurs éléments :

- ❖ l'acte chirurgical : le type d'intervention, le degré d'urgence, la durée ;
- ❖ les antécédents (ATCD) vaso-occlusifs (notamment STA), la nature et l'importance des complications dégénératives ;
- ❖ les possibilités transfusionnelles.

-Les échanges de sang au long cours qui visent à réduire ou prévenir de nouvelles complications (Vasculopathie cérébrale, CVO et STA récidivants, défaillance multi viscérale et grossesse) ;

L'Hydratation par voie orale de 3 litres par jour, à débiter à domicile 48 heures avant l'intervention, et parentérale dès que le patient reste à jeun (2 litres par jour).

- Programmer si possible ces patients en début du programme opératoire.
- Kinésithérapie respiratoire : avec exercices d'ampliation thoracique avant les interventions abdominales (5 séances), et spiromètre incitative (Respiflow®) 1 semaine avant toute intervention, à domicile, 3 fois 10 minutes par jour.

Si le patient n'est pas formé, une séance de kinésithérapie pourra être proposée avec des broncho-dilatateurs (bêta -2- mimétiques) en cas de composante spastique.

- Prévention de l'acidose : prise orale d'eau de Vichy, éviter les sodas.
- Prévention de l'hypothermie :
 - Diminution des déperditions thermiques cutanées (température ambiante adéquate, draps chauds sur le corps jusqu'à l'installation des champs) et respiratoires (utilisation d'un nez artificiel pour la ventilation mécanique),
 - Le réchauffement des solutés perfusés est nécessaire si les volumes sont importants et en cas de transfusion abondante,
 - Moyens de réchauffement adaptés à l'acte chirurgical : lampe chauffante radiante, matelas chauffant à eau, et surtout convecteurs d'air chaud.

Les impératifs de l'anesthésie chez le patient drépanocytaire reposent avant tout sur la prévention de l'hypoxie, de l'hypovolémie, de l'hypothermie, et de l'acidose respiratoire ou métabolique, et non pas sur le choix d'une technique ou d'un agent anesthésique spécifique.

- La prémédication : Les agents anxiolytiques, par exemple l'hydroxyzine (1 mg/kg-1) sont préférables. Chez les patients ayant une pathologie respiratoire évoluée ou un syndrome obstructif patent (hypertrophie amygdalienne par exemple).
- L'installation : elle doit être rigoureuse. Les zones de compression, sources de stase sanguine et de nécrose cutanée, doivent être protégées pour éviter tout risque d'ischémie par compression. L'usage des garrots chirurgicaux doit être évité. Si cet usage est indispensable, il faut faire un échange transfusionnel préalable, et lever régulièrement le garrot si cela est possible.
- Surveillance : la surveillance per opératoire repose sur le monitoring habituel, cardioscope, oxymètre de pouls, capnographe, brassard à tension automatique, sonde thermique.

Dans le contexte de la drépanocytose l'utilisation du capnographe est intéressante non seulement comme outil de surveillance de l'efficacité ventilatoire mais également comme élément diagnostique en cas d'épisode vaso-occlusif pulmonaire (chute de l'ETCO₂= CO₂ de fin d'expiration).

L'oxymétrie de pouls est un moyen rapide de surveillance de l'oxygénation artérielle périphérique.

L'anesthésie locorégionale : elle peut être utilisée. L'hydratation et l'oxygénothérapie doivent être systématiques et la composante anxieuse doit être prise en charge. L'hypovolémie efficace secondaire au bloc sympathique induit par l'anesthésie rachidienne doit être compensée par un remplissage adéquat. Les agents vasoconstricteurs sont déconseillés. Le refroidissement particulièrement fréquent sous rachianesthésie ou anesthésie péridurale doit être prévenu systématiquement.

- Prévention de l'hypoxie : la dénitrogénéation et la pré-oxygénation sont indispensables avant l'induction anesthésique. Le protoxyde d'azote peut être utilisé à des concentrations inférieures ou égales à 50 %. L'oxygénation périphérique, appréciée par l'intermédiaire de la SpO₂ ou de la PaO₂, guide le choix de la fraction inspirée d'oxygène.

Le risque de survenue des complications, surtout du syndrome thoracique aigu, est très élevé en postopératoire.

La surveillance doit être rigoureuse (notamment : auscultation pulmonaire biquotidienne), numération, plaquettes, réticulocytes, ionogramme sanguin, créatininémie, LDH.

L'oxygénothérapie est systématique dès l'arrivée en salle de réveil et doit être poursuivie après extubation jusqu'à la sortie de l'hôpital. La reprise des séances de kinésithérapie respiratoire et de spirométrie incitative et le maintien d'un état volémique et thermique optimal sont nécessaires. La douleur postopératoire

thoracique ou abdominale peut induire une hypoventilation alvéolaire et la majoration des atélectasies postopératoires.

- La morphine reste l'analgésique de référence. Elle peut être utilisée en injections discontinues IV.

La PCA est la méthode de choix. Elle sera associée aux antalgiques de palier I et II. Elle implique une surveillance rapprochée.

- Le protoxyde d'azote peut être utile en association avec la morphine dont il semble potentialiser les effets en temps et en puissance analgésique.

En particulier en cas de cholécystectomie programmée, les patients bénéficient de séances de kinésithérapie systématiques en pré et post opératoire. En cas d'ATCD de syndrome thoracique aigu ou d'atteinte viscérale (HTAP, insuffisance rénale, cardiaque ou respiratoire) un échange transfusionnel préalable est à prévoir [40].

4. La cholécystectomie laparoscopique (ou coelioscopique) :

a) Définition : La cholécystectomie laparoscopique est l'ablation de la vésicule biliaire par cœlioscopie. Elle représente le seul traitement radical de la cholécystite aiguë et est actuellement considérée comme la voie d'abord de référence pour cette intervention. La cœliochirurgie est une chirurgie pratiquée grâce à de petites incisions de la paroi abdominale. Elle est dite « minimale invasive », car elle est peu traumatisante et a de multiples avantages par rapport à la chirurgie traditionnelle plus invasive qui se fait par une grande incision (laparotomie).

b) Indications de la cholécystectomie laparoscopique [29]:

- ❖ lithiase vésiculaire symptomatique ou compliquée.
- ❖ vésicule porcelaine ou scléroatrophique en raison de sa fréquente association (25 %) avec le cancer,
- ❖ les adénomes vésiculaires de plus de 1 cm de diamètre.

Malgré la bénignité de la cholécystectomie par cœliochirurgie, sa pratique à titre prophylactique chez les patients asymptomatiques n'est pas justifiée.

c) Avantages de la cholécystectomie par cœlioscopie:

- ❖ la durée du séjour hospitalier est plus courte,
- ❖ les complications médicales postopératoires sont moins fréquentes,
- ❖ le confort du patient est amélioré quant à la douleur et à la mécanique ventilatoire,
- ❖ la reprise du transit est quasi immédiate. L'absence d'iléus évite les météorismes douloureux et permet la reprise de l'alimentation liquide dès le soir de l'intervention et la réalimentation normale le lendemain ; la reprise de l'activité professionnelle ou domestique est plus précoce,
- ❖ sur le plan esthétique, les cicatrices des orifices de trocars sont peu visibles.

d) Complications peropératoires :

- ❖ Traumatisme opératoire de la VBP,
- ❖ Hémorragie aigue,
- ❖ Plaie hépatique lors de la dissection du lit vésiculaire,
- ❖ Hémorragie sur orifice du trocart,
- ❖ Plaie digestive,
- ❖ Ouverture accidentelle de la vésicule biliaire et dissémination des calculs dans la cavité péritonéale.

e) Principales bases de la cœliochirurgie :

La préparation psychologique du malade est indispensable. Il est suffisamment informé afin d'obtenir un consentement éclairé. Pour ce faire, le chirurgien se doit une expression simple, compréhensive et claire portant sur : la description de l'intervention, de ses avantages, de ses inconvénients et des difficultés probables. La possibilité de la conversion en chirurgie ouverte doit être évoquée. Le chirurgien doit aussi s'assurer que tout le personnel qui l'assiste dans cette opération est formé à cette chirurgie, en connaît le déroulement et maîtrise la technicité des différents appareils nécessaires : caméra et source de lumière, moniteur, appareil d'insufflation et source de CO₂, appareil d'électrocoagulation et dispositif d'irrigation-aspiration.

e-1. Salle d'opération :

En général, la cœlioscopie entraîne une augmentation de la complexité de l'organisation habituelle de la salle d'opération en raison de l'encombrement causé par le matériel nécessaire. La salle de chirurgie endoscopique doit être spacieuse.

Ses conditions de travail dans un environnement fermé (abdomen) et son suivi indirect grâce à un écran exigent une organisation particulière du personnel et du matériel.

e-2. Matériel utilisé pour la cholécystectomie laparoscopique :

e-2-1. L'insufflateur [30] :

L'insufflateur est connecté à une bouteille de CO₂ (Obus de CO₂ d'une capacité de 2 à 8 litres). Il permet de maintenir à un niveau constant la pression intra abdominale choisie par le chirurgien et insuffle le CO₂ dans l'abdomen. Le débit devient nul dès que la pression moyenne intra abdominale désirée est obtenue.

e-2-2. Le système de vision [30] :

Une fois le champ opératoire créé, le système de vision permet de visualiser les organes sur l'écran d'un moniteur. Ce système comprend :

➤ L'endoscope ou optique (transmission de la lumière) [31]:

Il existe plusieurs types d'endoscope selon la méthode de vision utilisée :

- ❖ Vision directe ou optique de 0° dont le champ est le plus large possible.
- ❖ Optique à vision oblique de 30° oblique qui évite une vision trop tangentielle. L'optique oblique donne ainsi une meilleure vue sur le bas œsophage.

Le diamètre des optiques est de 10mm. Cependant, il existe des optiques de 5mm pour la pédiatrie et des optiques de 1mm capables d'être glissés directement dans l'aiguille de PALMER, pour éviter les risques de blessure vasculaire ou intestinale. Les optiques sont stérilisables à la vapeur.

L'optique laisse passer la lumière provenant de la source lumineuse et permet à la caméra de visualiser le contenu de la cavité abdominale.

Il est introduit dans la cavité abdominale à travers un trocart et peut être maintenu en bonne position grâce à un support articulé fixé en tête de la table (Storz, Martin), à un robot à commande vocale (Oesop) ou à l'aide opératoire.

➤ **La source de lumière ou fontaine de lumière (production de la lumière)**

[30] : La source de lumière froide est munie de deux types d'ampoules : xénon 300 watts (durée de vie de 500 heures) et halogène (durée de vie de 150 heures). Elle est reliée à la caméra par un câble de fibres optiques qu'il est utile de tester régulièrement en raison de sa fragilité.

Il conditionne l'intensité de la lumière qui atteint la caméra. En effet, toutes les lumières sont relativement chaudes. Le xénon peut brûler si l'optique est laissée longtemps en contact avec l'organe.

La puissance de la source lumineuse est habituellement de 250 watts. Une modulation de la source lumineuse peut être obtenue de façon manuelle ou de préférence automatique afin d'éviter l'éblouissement des objets trop clairs. Un câble de lumière unit l'optique à la source de lumière.

➤ **Câble optique [30] :**

Il en existe 2 sortes :

- Les câbles à fibres optiques (fibre de verre), souples et stérilisables à la vapeur. Les fibres sont fragiles et peuvent se rompre, lors des efforts de torsion ou d'enroulement entraînant alors un risque de surchauffe et une baisse de la qualité de l'image.
- Les câbles à fluides (gel optique), plus lumineux mais moins souples, ont l'avantage de filtrer les infrarouges et de mieux respecter le spectre colorimétrique. Ils sont également fragiles et craignent les chocs.

Les câbles optiques véhiculent la lumière grâce à la réfraction lumineuse à l'intérieur des fibres.

➤ **La caméra :**

Il s'agit d'une caméra avec boîtier de commande, munie de capteurs qui permettent de changer les photons en signal visible sur un moniteur de télévision. Le terme caméra d'endoscopie désigne un ensemble comprenant : le capteur CDD, le câble de liaison, l'unité de commande et le coupleur. Le capteur CDD d'image vidéo, aussi appelé tête de caméra, transforme l'image optique en image vidéo. Il existe deux types de caméras : la mono-CCD et la tri-CCD. La caméra tri-CCD reçoit séparément trois images : une rouge, une verte et une bleue et offre la plus fine résolution des couleurs.

Un câble électrique multibrins blindé assure la liaison entre la tête de la caméra et son boîtier de réglage. Les caméras conventionnelles donnent au chirurgien une image agrandie en deux dimensions.

Les études comparatives n'ont pas démontré d'avantages significatifs pour les systèmes de caméras en trois dimensions dans le cas particulier de la cholécystectomie coelioscopique.

Les principales caractéristiques d'une caméra [32] : La sensibilité est inversement proportionnelle au nombre de lux. Ainsi, une caméra de 10 lux est plus sensible qu'une caméra de 15 lux.

- ✓ **Le rapport signal sur bruit :** le signal vidéo produit par la caméra fait un bruit et se présente sous forme de grains sur l'écran.
- ✓ **L'objectif :** la plupart des caméras sont livrées avec des objectifs 20-40mm de longueur focale. Un objectif de 35mm permet d'obtenir une image en plein écran.

L'ensemble que constitue ce système de vision est un véritable "outil chirurgical".

Il est essentiel de s'équiper d'un système performant en qualité, avec une concordance parfaite entre les éléments du système.

➤ **L'écran vidéo ou moniteur [32] :**

L'écran vidéo est le maillon terminal de la chaîne du système d'endoscopie. Son rôle est de restituer toutes les qualités de résolution de la caméra (nombre de lignes

horizontales du moniteur égal au nombre de lignes fournies par la caméra). Dans un ensemble caméra-moniteur, la qualité de l'ensemble est celle de l'élément le moins performant.

➤ **Le matériel d'enregistrement** [30] :

On utilise habituellement un magnétoscope de marque TOSHIBA avec lecteur NTSC/ réglage auto avec standard PAL SECAM. Le montage d'un film vidéo utilisant le même standard entraîne une certaine perte de qualité. Celle-ci est encore majorée si on change de standard (passage d'un système 8mm au VHS). Le matériel d'enregistrement doit être d'excellente qualité pour obtenir un film acceptable. Pour une meilleure qualité de vision, la distance entre l'œil et l'écran doit être comprise entre trois et cinq fois la diagonale de l'image sur le moniteur.



PHOTO 1: Colonne de cœliochirurgie et bombonne de CO₂

Service de Chirurgie «A» du CHU du Point G BAMAKO

e-2-3. Chariot opératoire : La préparation du chariot opératoire est du domaine de l'infirmier de bloc qui doit connaître et maîtriser les différentes manipulations des équipements. La coeliocirurgie se pratique à paroi fermée. Cette contrainte va donc faire appel à une instrumentation de base qu'il importe de bien connaître pour éviter les risques de complications liées au matériel.

➤ **Les instruments** [32]:

Les instruments servent aux différentes fonctions utiles aux opérateurs : palpation, section, dissection, suture, hémostase etc....

Le matériel utilisé est couteux et est essentiellement composé de :

- Deux trocarts à usage unique ou réutilisables de diamètre 5 et deux de diamètre 10 mm ;
- Deux pinces à préhension atraumatiques et fenêtrées dont une hémostatique (Ø: 5mm) ;
- Un crochet de dissection et d'électrocoagulation (Ø:5 mm) ;
- Une paire de ciseaux (Ø:5 mm) : Ils sont fragiles, généralement, munis d'une connexion monopolaire, la coagulation les porte à une haute température ce qui est responsable de leur émoussage plus rapide. Il existe plusieurs formes de ciseaux (droits, courbes et perroquets).
- Une pince de cholangiographie (Storz gmbh, Tuttlingen, Germany) (Ø:5 mm) ;
- Une pince à clips résorbables type Absolu® (Ethicon-Endosurgery) (Ø:10 mm) ;
- Une canule d'irrigation-aspiration (Ø:5 mm) ;
- Un dissecteur de 5 ou 10 mm de diamètre ;
- Une aiguille à ponction (Ø:5 mm) ;
- Un câble de connexion avec la source d'électrocoagulation ;
- Un tuyau de connexion entre l'insufflateur et le trocart ;
- Un câble de lumière froide ;
- Un endoscope rigide « optique à 0° » (Ø:10 mm).



PHOTO 2 : Les instruments de coelochirurgie (service de Chirurgie «A») du CHU Point G BAMAKO.

En plus quelques instruments de laparotomie sont utilisés pour la mise en place des trocarts et pour l'extraction de la vésicule notamment :

- un manche de bistouri ;
- une paire d'écarteurs type FARABOEUF ;
- une pince à disséquer atraumatique type de BACKEY ;
- une pince à disséquer à griffes ;
- deux pinces à griffes type KOCHER ;
- un porte-aiguille ;
- une paire de ciseaux ;
- une pince à calculs type MIRIZZI ou MAGILL ;
- Une boîte de laparotomie en salle en cas de conversion en urgence.

Du matériel à usage unique stérile est aussi utilisé qui comprend :

- une trousse de champs pour l'installation de l'opéré avec les jambes en abduction ;
- un filtre bactérien pour l'insufflateur ;
- une housse pour la caméra, ce qui évite les aléas de la stérilisation pour elle ;
- une aiguille à pneumopéritoine type VERESS (si besoin) ;
- les tubulures pour le raccordement de l'aspiration-lavage (avec du sérum salé isotonique) ;
- une poche en plastique pour l'extraction de la vésicule.

➤ **La stérilisation du matériel :**

Le matériel est stérilisé à l'aide du steranos 2% (solution de glutaldehyde 2% tamponné à pH 6 en présence d'un catalyseur) pendant une heure. Il est ensuite rincé avec du sérum salé stérile.

e-2-4. Le système de lavage aspiration [33]:

Ce système est important en vidéo-chirurgie. L'eau sous forme de liquide physiologique stérile, de sérum salé ou RINGER lactate, permet:

○ Le lavage du champ opératoire : ce geste dilue les caillots sanguins et les solutions de forte densité aux fins d'aspiration. Le lavage améliore aussi la clarté de vision de l'optique.

○ la thermo-hémostase. L'eau peut être électriquement chauffée à 42-45°, ceci accélère la formation de thrombus plaquettaires et de fibrine contribuant ainsi à améliorer la qualité des hémostases.

- L'eau sous pression pénètre certains plans de clivage une fois ouverts et éloigne l'un de l'autre les deux organes accolés facilitant ainsi les gestes d'adhésiolyse et de dissection en infiltrant les fascias d'accolement : c'est l'hydro-dissection.

- La dialyse péritonéale s'ajoute avantageusement à la perfusion intraveineuse. Le conditionnement en température des liquides physiologiques que nous utilisons en grande quantité pour le lavage aspiration n'entraîne aucune baisse de la température corporelle.

Une canule unique de 5 mm reliée à l'appareil d'aspiration lavage assure habituellement les deux fonctions. Le lavage peut se faire par gravité à partir d'un flacon de sérum physiologique. Nous utilisons souvent des flacons souples, mis en surpression grâce à un brassard de tensiomètre. Ce dispositif permet d'ajouter une pression appréciable à l'écoulement par gravité. Il existe un appareillage permettant de chauffer, laver sous pression et aspirer.

e-2-5. Installation du malade [34] :

La table d'opération doit être réglée à une hauteur de 20 cm plus bas qu'en chirurgie ouverte car le pneumopéritoine élève la paroi d'une quinzaine de centimètres.

En cœliochirurgie, l'écartement des organes est souvent obtenu par mobilisation de la table. Les changements de position de la table permettent de dégager les viscères du plan opératoire. Le patient, quelle que soit sa position opératoire, est installé convenablement pour éviter tout risque de chute ou de compression nerveuse au moment des manœuvres de proclive, de Trendelenbourg, ou de roulis de la table.

Les commandes électriques facilitent cette tâche. La cholécystectomie cœlioscopique est réalisée sur un patient en décubitus dorsal, jambes écartées et en position □contraire□ de Trendelenbourg. L'opérateur est situé entre les jambes du patient « position dite française ». Le premier aide est à gauche du malade ; si un deuxième aide s'avère nécessaire il se place à droite de celui-ci.

Le moniteur est toujours placé dans l'axe de vision de l'opérateur, selon le schéma œil→ organe à opérer→ moniteur. Ainsi, la colonne vidéo est placée à droite de la tête du malade.

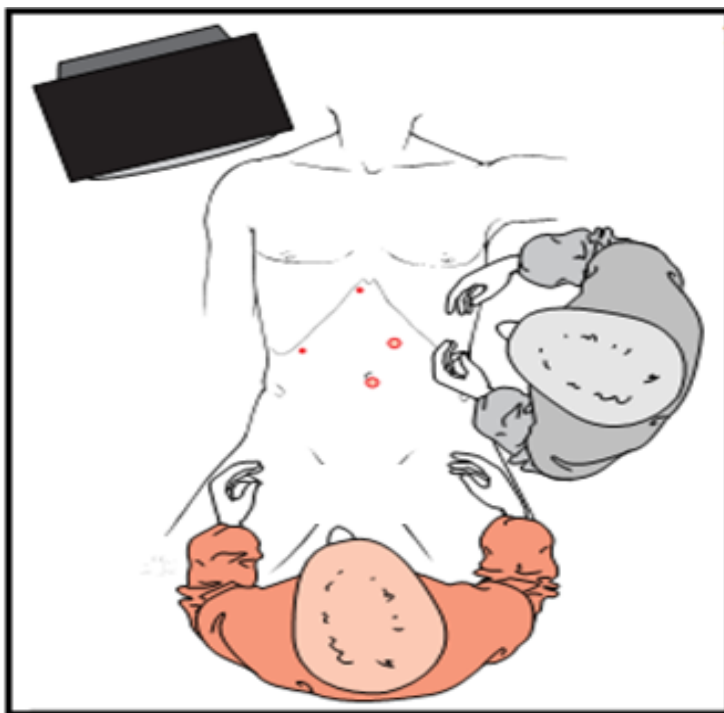


Fig 14 : Position de l'équipe : l'opérateur est entre les jambes du patient et l'aide est à sa gauche [34].

5. Anesthésie :

Un « excellent » protocole anesthésique et un appareil d'anesthésie performant sont essentiels à la cœliochirurgie.

5-1.Consultation d'anesthésie :

La visite d'anesthésie préopératoire permet d'établir un protocole d'anesthésie selon la classe ASA (American Society of Anesthesiology) du patient.

La classification A.S.A. est faite comme suit [27]:

- ASA I : Patient normal ;
- ASA II : Patient avec anomalie systémique modérée ;
- ASA III : Patient avec anomalie systémique sévère ;
- ASA IV : Patient avec anomalie systémique sévère représentant une menace vitale constante ;
- ASA V : Patient moribond dont la survie est improbable sans l'intervention ;
- ASA VI : Patient déclaré en état de mort cérébrale dont on prélève les organes pour greffe.
- A l'issue de cette consultation, les anesthésistes précisent les mesures à prendre avant, pendant et après l'intervention. Ils donnent ensuite leur accord avec prévision de sang iso groupe-iso rhésus en vue d'une éventuelle transfusion.

5-2. Le chariot d'anesthésie [30] : Il est généralement constitué des mêmes accessoires qu'en chirurgie classique (le physiogard, le bac d'halothane ou fluothane, le bac d'isoflurane ou foraine, le cantiflex, le bypass ou oxygène rapide, un moniteur...). Le capnographe ou normo cap constitue l'élément de différence entre un chariot anesthésique de chirurgie classique et celui utilisé en cœliochirurgie. La capnométrie consiste à mesurer la concentration de gaz carbonique dans le circuit anesthésique (gaz inspirés et expirés).

Elle est irremplaçable pour le réglage correct du respirateur, d'autant plus que la pression artérielle en CO₂ varie du fait de l'insufflation de gaz carbonique dans le péritoine et de l'augmentation de la pression intra abdominale.

➤ L'utilisation de la capnographie semble indispensable pour les cœlioscopies opératoires ; elle permet de régler de façon optimale le respirateur pour contrôler la pression partielle du CO₂. Elle dépiste de façon très sensible les embolies gazeuses, évènements rares mais gravissimes des cœlioscopies : leur traitement immédiat est alors le garant de la meilleure réversibilité de cet accident.

5-3. Phase pré et peropératoire [30]:

➤ La prémédication : un tranquillisant per-os est prescrit la veille et le matin de l'intervention. L'adjonction d'un anti H₂ est préconisée par certains auteurs à cause du risque de régurgitation per-cœlioscopique lors du Trendelenburg.

➤ Un para-sympathicolytique administré en injection intra veineuse (IV) sur la table d'opération est largement utilisé pour prévenir les réactions vagues

- La mise en place d'une sonde nasogastrique : elle permet d'éliminer une distension gastrique provoquée par la ventilation au masque.
- La ventilation après intubation trachéale : on peut pratiquer une hyperventilation chez certains patients pour lutter contre la survenue d'une hypercapnie.
- La surveillance est clinique (survenue d'un emphysème sous cutané) et paraclinique (pression d'insufflation du respirateur).
- La curarisation : elle doit être optimale et stable afin d'obtenir une excellente profondeur du champ chirurgical sans avoir recours à des pressions d'insufflation péritonéale élevées.
- Le contrôle de la pression intra- abdominale : elle ne doit pas dépasser 15 mm Hg. La pression optimale se situe autour de 12 mm Hg.
- La vidange vésicale : utile et surtout indispensable pour la cœlioscopie sous-ombilicale. Une sonde vésicale est mise en place et retirée immédiatement après l'intervention.
- L'installation : la position du malade est toujours le décubitus dorsal. Sa surveillance impose que l'inclinaison ne dépasse pas 30°. L'anesthésiste doit en

outre veiller sur les changements de position, tandis que le chirurgien doit éviter toute brutalité dans l'installation et l'évacuation du pneumopéritoine.

- Le monitoring : le monitoring cardiaque n'a rien de spécifique (monitoring cardiaque avec scope, prise de la pression artérielle, oxymétrie du pouls). Un neurostimulateur pour monitoring de la curarisation s'avère très utile.
- Le choix des drogues : plusieurs produits peuvent être utilisés comme le propofol qui diminue la fréquence des vomissements post-opératoires. L'isoflurane est un halogène qui prévient au mieux les troubles du rythme induit par l'hypocapnie.

5-4. La phase postopératoire : Le réveil doit être calme et progressif. Le patient est conduit intubé en salle de réveil. Il sera ventilé suivant les paramètres utilisés en fin d'intervention, si possible sous contrôle de la capnographie.

5-5. L'analgésie :

La douleur postopératoire est essentiellement due au gaz carbonique résiduel dans la cavité péritonéale. Il s'agit d'une douleur scapulaire droite. Elle peut persister pendant plus de 48 heures. Elle est prévenue par une analgésie peropératoire suffisante et par l'exsufflation la plus complète possible du pneumopéritoine. Le maintien d'un drain pour l'évacuation des gaz apporte une amélioration. L'usage d'une anesthésie locale en infiltration dans les plaies opératoires après fermeture des trous des trocars par l'opérateur, diminue la douleur post opératoire.

6. Asepsie et mise en place des champs opératoires : l'asepsie consiste à faire un badigeonnage soigneux à la Bétadine dermique en remontant largement au-dessus de l'appendice xyphoïde, en allant au-dessous de l'ombilic jusqu'au tiers moyen des cuisses. La protection est assurée par 4 grands champs. Des champs poches sont posés pour recevoir les différents instruments en séparant les circuits d'eau et d'électricité.

7. Introduction des trocars [30] :

7-1. Introduction du premier trocart et création du pneumopéritoine :

❖ Ponction avec une aiguille de VERESS ou de PALMER :

C'est le temps crucial de la coelioscopie. C'est le temps aveugle par excellence pendant lequel il faut prendre le maximum de précautions.

- L'aiguille de ponction est de type VERESS, à fonctionnement automatique, à usage unique ou en matériel réutilisable. Sa longueur est de 15 cm habituellement.
- Le lieu de ponction : il s'agit soit du fond de l'ombilic, soit de l'hypochondre gauche.

Au niveau de l'ombilic, on effectue une incision d'environ 5 mm dans le fond ombilical, de 6 h à 12 h ou de 3 h à 9 h.

Cette incision a deux avantages :

- * pratique car à ce niveau il y a coalescence de la peau, de l'aponévrose et du péritoine.
- * esthétique car empruntant la cicatrice ombilicale.

Au niveau de l'hypochondre gauche, le point schématique se trouve à mi-distance du rebord costal et de l'ombilic. L'avantage de cette voie est la rareté des adhérences pariétales antérieures et la bonne protection des viscères par l'épiploon. Il faut vérifier l'absence de splénomégalie.

- La tenue de l'aiguille : les doigts qui tiennent l'aiguille doivent tenir celle-ci par l'aiguille elle-même et non par son raccord à une distance qui permette aux doigts de faire une garde de profondeur.

La ponction doit toujours être précédée d'une moucheture cutanée destinée à supprimer la résistance cutanée. Les différents plans rencontrés doivent être traversés fermement mais en percevant nettement chaque franchissement (ressaut de l'aponévrose, puis ressaut du péritoine) ; de manière à savoir toujours où la pointe de l'aiguille se situe. Tout mouvement doit être arrêté dès la perception du deuxième ressaut.

Il existe différents tests permettant de confirmer que l'aiguille à pneumopéritoine est bien à sa place. Ce test consiste :

- à vérifier que par aspiration on n'obtient pas un reflux anormal de sang ou de liquide digestif.
- à vérifier que l'injection d'une quantité minimum de gaz (une seringue en verre de 10 à 20 cm³) se fait sans aucune résistance.
- qu'une fois ce gaz injecté, la répartition dans la cavité péritonéale très vaste ne permet pas sa récupération.

A ces différents gestes classiques, nous adjoignons le plus souvent : un critère palpatoire par des mouvements d'inclinaison latérale ou de rotation, en ayant parfaitement conscience de la liberté ou non de la pointe de l'aiguille ; les appareils d'insufflation moderne possèdent des indications graphiques permettant de tester très précisément la facilité d'insufflation.

❖ **L'open laparoscopy (O.L.):**

C'est la technique électorale de nombreux coeliochirurgiens. Il est conseillé au début d'une expérience coeliochirurgicale de pratiquer l'O.L sur un nombre suffisant de cas afin de se familiariser avec la technique et de pouvoir l'utiliser plus tard sans problème dans les cas difficiles. Elle expose à moins de complications que la ponction directe à l'aiguille de VERESS. C'est la technique d'élection de notre service. Nous ne pratiquons plus la ponction à l'aiguille de VERESS.

La technique la plus utilisée est l'O.L péri ombilicale :

* L'incision cutanée péri ombilicale doit être plus large que dans la ponction directe.

* La dissection sous cutanée : réalisée aux ciseaux ouverts-fermés, elle doit découvrir l'aponévrose. Celle-ci est accrochée par une pince de KOCHER.

Plusieurs techniques sont possibles :

--Soit ouverture et section de l'aponévrose après mise en place d'une pince de Kocher sur les bords. Mise en place d'une bourse de VICRYL n°0 sur les berges.

--Soit saisie de l'aponévrose sur une pince de Kocher et dissection d'un cône libre d'aponévrose au mieux à l'aide d'une compresse. Une bourse de VICRYL n°0 est fauflée à la base du cône puis l'aponévrose est ouverte au centre de la bourse. Pour avoir de la valeur, l'ouverture du péritoine doit se faire sous contrôle de la vue. Les deux écarteurs maintenus par l'assistant permettent un contrôle visuel de qualité.

* Introduction du trocart : muni d'un obturateur mousse, le trocart est passé au centre de la bourse. Un contrôle visuel est systématiquement fait avant l'insufflation.

7-2. Introduction du deuxième trocart :

Dans la cholécystectomie, le second trocart de 5 mm est placé au niveau du flanc droit, situé très latéralement sur la ligne axillaire antérieure et plus ou moins bas en fonction du niveau du bord inférieur du foie, afin d'être bien à distance de la vésicule. On y introduira la pince à préhension vésiculaire, fenêtrée et atraumatique.

7-3. Introduction du troisième trocart :

Le troisième trocart de 5 mm est placé en position sous-xiphoïdienne, à gauche ou à droite du ligament suspenseur. On y placera un écarteur hépatique spatulé ou une canule d'aspiration-irrigation.

6-4. Introduction du quatrième trocart :

Le quatrième trocart de 10-11 mm de diamètre dit « trocart opérateur », est introduit au niveau du flanc gauche, un peu en-dedans de la ligne médio claviculaire, à une hauteur variable en fonction de la position du foie et de la vésicule biliaire. On y introduira les instruments de dissection (ciseaux, crochet coagulateur, dissecteur, tampon monté, etc....) et la pince à clips.

Le deuxième et le quatrième trocart doivent être placés de sorte à ce que les instruments opérationnels au niveau du triangle de CALOT forment un angle de travail de 90° (principe dit de la «triangulation»).

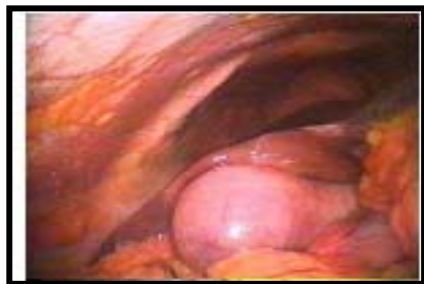Une fois les trocars en place, le site de mise en place du premier trocart (introduit à l'aveugle) sera contrôlé visuellement pour s'assurer de l'absence de complications liées à l'introduction (saignement, plaie viscérale transfixiante, etc....).

8. Cholécystectomie proprement dite et récupération de la vésicule :

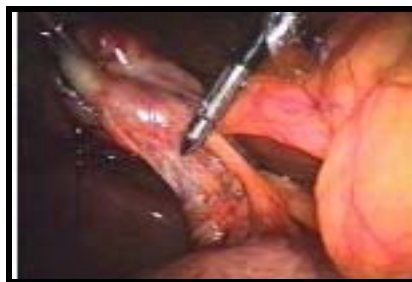La dissection du lit vésiculaire est faite de façon rétrograde, c'est-à-dire du collet vésiculaire vers le fond ou de façon antérograde du fond vers le collet. Les feuillettes de la séreuse vésiculaire sont incisées au crochet coagulateur ou aux ciseaux. La section du péritoine doit être faite en restant à distance du foie. Le « bon » plan de dissection est toujours plus près qu'on ne le pense de la vésicule. Sitôt que l'on s'éloigne du bon plan, on se rapproche de la plaque vésiculaire au risque de décoller celle-ci du foie. Ce plan de dissection est plus hémorragique. Le décollement et la dissection de la vésicule sont facilités par le contre-appui fourni par l'aide qui soulève vers le haut le lit vésiculaire. Pour ce faire, il peut déplacer la pince ou l'aspirateur simplement appuyé dans le lit vésiculaire ou saisir avec la pince la berge de péritoine qui a été laissée du côté hépatique. Au cours de cette dissection, il est recommandé de clipper les petits canalicules rencontrés car il peut s'agir de canalicules biliaires accessoires se jetant directement dans la vésicule. L'extraction de la vésicule dans un sac plastique facilite la manœuvre d'extraction, réduit le risque de contamination pariétale et tient compte du risque rare de cancer méconnu de la vésicule. Le choix de l'orifice pour l'extraction de la vésicule était classiquement l'ombilic. Lorsque la vésicule a été complètement libérée, elle est placée dans un sac plastique qui en facilitera l'extraction sans risque de souillure. La vésicule introduite dans son sac est placée temporairement dans l'espace inter-hépto-diaphragmatique droit. Même si l'intervention a eu lieu dans des conditions idéales, il n'est jamais inutile à ce stade de vérifier l'absence de tout écoulement suspect, biliaire notamment, et la qualité des clips placés sur l'artère et le canal cystique. Toute hémorragie détectée au cours de cette vérification doit être contrôlée par une électrocoagulation la plus sélective possible. Le sac est retiré en bloc en même temps que l'on extrait le trocart. La prise

de la berge du sac extériorisé est assurée par une pince forte type KOCHER ou KELLY, ce qui évite toute réintégration intempestive. Le sac sert à la protection de la paroi lors de la manœuvre d'extraction et non à l'extraction elle-même car il est fragile.

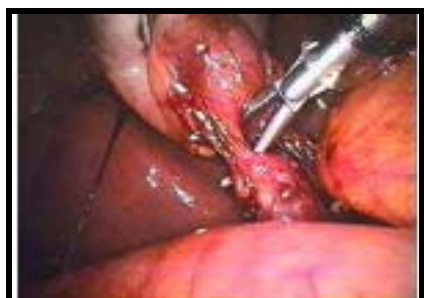La vésicule et les calculs qu'elle contient seront extraits à l'intérieur de la protection du sac en s'aidant d'une traction douce, d'une dilatation si nécessaire de l'orifice aponévrotique, de la ponction ou de l'aspiration du contenu bilieux de la vésicule, ou de l'extraction avec ou sans fragmentation à la pince des calculs à l'intérieur de la vésicule. Une bonne sécurité est de garder un contrôle coelioscopique avant l'extraction définitive du sac.



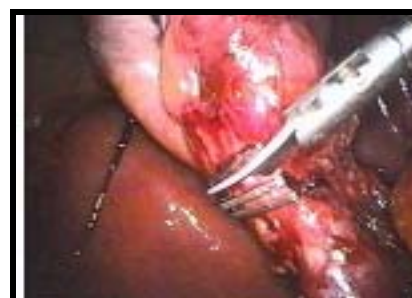a) Exploration de l'hypochondre droit



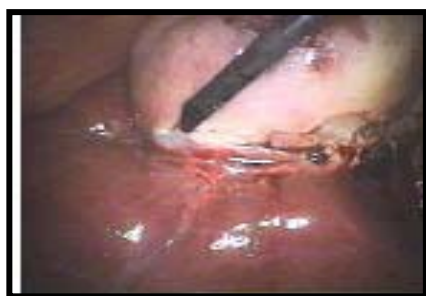b) Exposition du triangle de Calot



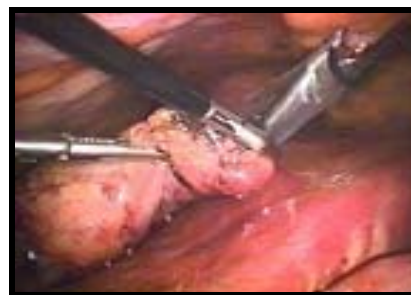c) Individualisation du canal cystique et de l'artère cystique



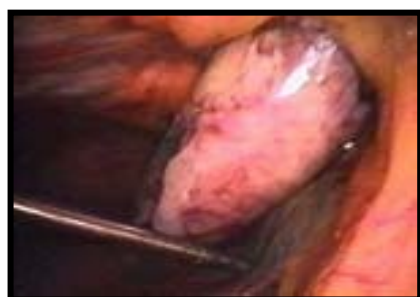
d) Section du canal cystique et de l'artère cystique



e) Liberation du lit vésiculaire



f) Mise en place de la vésicule biliaire au crochet dissecteur dans un sac



g) Extraction de la vésicule biliaire

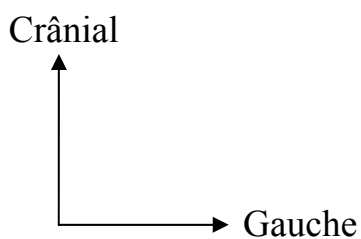


PHOTO 3 : Les différents temps de cholécystectomie laparoscopique (service de chirurgie «A») du CHU du Point-G [35]

IV- METHODOLOGIE :

1. Le type d'étude:

Il s'agissait d'une étude prospective descriptive et analytique.

2. La période d'étude :

Cette étude s'est déroulée sur une période de 20 mois, de mars 2013 à novembre 2014.

3. La population d'étude :

➤ Taille de l'échantillon :

Nous avons recensé 66 malades porteurs de lithiase vésiculaire.

➤ **Les critères d'inclusion :** Tous les malades drépanocytaires ou non drépanocytaires ayant subi une cholécystectomie laparoscopique ont été inclus dans l'étude.

➤ Les critères de non inclusion :

N'ont pas été inclus dans notre étude :

- les malades porteurs de lithiases de la voie biliaire principale ;
- les malades porteurs de cancer de la vésicule biliaire ;
- les malades présentant une lithiase vésiculaire non opérés par laparoscopie ;
- les malades drépanocytaires n'ayant pas subi de cholécystectomie laparoscopique.

4. Le cadre d'étude :

Cette étude a été menée dans le service de chirurgie « A » du CHU du Point G à Bamako. Il s'agit d'un service de chirurgie générale, cœlioscopique et thoracique dont le personnel est composé de :

- un professeur titulaire de chirurgie générale : chef de service ;
- un professeur agrégé de chirurgie générale;
- trois chirurgiens maîtres assistants à la FMOS ;
- cinq praticiens hospitaliers ;
- des médecins stagiaires en spécialisation en chirurgie générale ;

- des étudiants en année de thèse ;
- des techniciens supérieurs de santé ;
- des aides-soignantes ;
- des infirmiers de bloc opératoire ;
- une secrétaire.

Le service comprend :

- Une salle d'accueil ;
 - un bureau de consultation externe ;
 - une salle de réunion ;
 - six bureaux de médecin ;
 - deux blocs opératoires (un bloc de coeliochirurgie et un bloc de chirurgie laparotomique) ;
 - deux pavillons qui comptent au total 38 lits :
- **Pavillon Tidiane Faganda TRAORE (PTFT):** qui comprend 22 lits d'hospitalisation dont 6 de première catégorie et 16 de deuxième catégorie;
 - **Chirurgie II :** qui comprend 16 lits hospitalisation de troisième catégorie.

5. Les supports des données :

Une fiche d'enquête préétablie a été remplie chaque fois que l'on recevait en consultation un patient pour cholécystectomie sous cœlioscopie.

6. L'analyse des données :

Toutes les données ont été saisies sur le logiciel MICROSOFT EXCEL et analysées avec le logiciel Epi Info™ 7.

Le test statistique khi deux a été utilisé. Les valeurs de $p < 0,05$ ont été admises pour un seuil de différence statistiquement significative.

7. Ethique:

Le consentement éclairé de chaque malade a été obtenu lors d'une consultation pré opératoire après une explication détaillée du déroulement de l'intervention, des avantages et des possibles complications, ou conversion en laparotomie.

8. Le matériel coelochirurgical utilisé:

- **Un chariot d'anesthésie de marque KONTRON muni d'un capnographe.**
- **Matériel optique de marque STORZ comprenant :**
 - une optique de 0° ou une optique de 30°
 - un tube de 10 mm sur 33 cm de long
 - câbles flexibles à fibre optique.
 - source de lumière froide provenant d'une lampe à xénon.
 - camera Télécom mono CCD = 250 000 pixels.
 - moniteur STORZ de 51 cm de diagonale.
- **Matériel pour le pneumopéritoine :**
 - Insufflateur automatique à contrôle de pression et débit variable, fixé par l'opérateur.
 - Obus de CO₂ d'une capacité de 2 à 8 litres.
- **Magnétoscope de marque TOSHIBA pour l'enregistrement des images.**
- **Trocarts :**
 - usage multiple en acier.
 - usage unique avec système de sécurité.
 - une boîte contenant des trocarts.
- **Matériel d'aspiration lavage :**
 - Une canule de lavage de 5 mm ;
 - Un tuyau d'aspiration ;
 - Un tuyau de lavage raccordé à un flacon de sérum sale 9% ;
- **Bistouri électrique :** un monopolaire et un bipolaire
- **Instruments chirurgicaux :**
 - pince à préhension, fenêtrée automatique de 5 cm ou pince de Johann(2)
 - ciseaux coagulateurs mono polaires.
 - Pincés hémostatiques bipolaires.
 - pince à clips.

- Crochet monopolaire.
- Matériel d'aspiration.

La stérilisation du matériel est réalisée avec 2 produits désinfectants :

- ❖ Hexanios G+R (polyhexamide de didecydimethyl amonium) : dilué à 0,5% et qui a une durée de contact minimale de 15 min.
- ❖ Sporadyne 2% (glutaldehyde 2% en milieu pur) qui a une durée de contact minimale de 20 min.
- ❖ Le matériel est stérilisé à l'aide du steranium 2% (solution de glutaldehyde 2% tamponné à pH 6 en présence d'un catalyseur) qui a une durée de contact de une heure.
- ❖ Le matériel est ensuite rincé avec du sérum physiologique stérile avant l'intervention.

9. L'anesthésie :

Tous les patients ont été opérés sous anesthésie générale avec intubation oro-trachéale et curarisation. La curarisation du malade permet une myorelaxation facilitant le pneumopéritoine.

10. Le suivi des patients :

La prise en charge des patients a été multidisciplinaire. Les patients ont tous été vus et examinés en consultation puis programmés après l'accord des anesthésistes avec ou sans recommandations particulières. Le suivi des malades drépanocytaires a été assuré par les médecins du service d'anesthésie-réanimation, du Centre de Recherche et de Lutte contre la Drépanocytose (CRLD) et du service de chirurgie « A ». Un bilan préopératoire a été effectué chez tous les malades inclus dans l'étude. Il comprenait entre autres la NFS-VS, le dosage de la glycémie, le dosage de la créatininémie, le taux de prothrombine, le temps de céphaline kaolin et le groupage sanguin-rhésus avec un phénotype pour certains malades drépanocytaires. Les malades drépanocytaires ont tous été hospitalisés 24 heures avant l'intervention. Les malades drépanocytaires homozygotes ont tous été transfusés 24 heures avant

l'intervention. La transfusion a eu lieu au CRLD avant l'hospitalisation dans le service. Certains malades non drépanocytaires souffrant de cholécystite ont été hospitalisés au maximum 15 jours avant l'intervention. Ils ont été pris en charge en préopératoire en refroidissant la cholécystite par une bi antibiothérapie et de l'antalgique. La prise en charge peropératoire a été essentiellement assurée par les anesthésistes et les chirurgiens. En post-opératoire, pour les malades drépanocytaires, l'accent a été mis sur l'analgésie, l'hydratation, la kinésithérapie respiratoire et l'oxygénothérapie. Cette prise en charge particulière permettait d'éviter les principales complications postopératoires pouvant survenir chez les drépanocytaires (le syndrome thoracique aigu, les crises vaso-occlusives, les crises hémolytiques ou le priapisme). La durée globale d'hospitalisation a été calculée de l'admission (24h avant l'intervention) à la sortie du malade.

IV. RESULTATS :

Au cours de la période d'étude 25 malades drépanocytaires et 41 non drépanocytaires ont été recensés.

Pendant la même période nous avons effectué 201 interventions coelioscopiques.

La cholécystectomie laparoscopique a représenté 32,8% de l'activité de chirurgie laparoscopique du service.

4.1. COMPARAISON DES 2 GROUPES SELON LES VARIABLES SOCIO-DEMOGRAPHIQUES :

TABLEAU I : Statut drépanocytaire et tranche d'âge.

| Age (an) | Statut drépanocytaire | | |
|----------|-----------------------|------------|------------|
| | Oui | Non | Total |
| [0-20] | 7(28%) | 1(2,44%) | 8(12,12%) |
|] 20-40] | 16(64%) | 15(36,59%) | 31(46,97%) |
|] 40-60] | 1(4%) | 17(41,46%) | 18(27,27%) |
|] 60-80] | 1(4%) | 8(19,51) | 9(13,64%) |
| TOTAL | 25(100%) | 41(100%) | 66(100%) |

Chi-2 : 21,59 P=0,00008

Nous notons une différence significative entre les 2 groupes par rapport à l'âge.

TABLEAU II : Statut drépanocytaire et sexe

| Sexe | Statut drépanocytaire | | |
|-------|-----------------------|------------|-----------|
| | Oui | Non | Total |
| F | 14(56%) | 28(68,29%) | 42(63,64) |
| M | 11(44%) | 13(31,71%) | 24(36,36) |
| TOTAL | 25(100%) | 41(100%) | 66(100%) |

Chi-2 : 0,55 P=0,457

Il n'y a pas de différence significative entre les 2 groupes par rapport au sexe.

4.2. COMPARAISON DES 2 GROUPES SELON LES VARIABLES CLINIQUES ET PARACLINIQUES :

TABLEAU III : Statut drépanocytaire et Indice de Masse Corporelle (IMC).

| IMC kg/m ² | Statut drépanocytaire | | |
|-----------------------|-----------------------|------------|------------|
| | Oui | Non | Total |
| <18 | 5(20%) | 1(2,44%) | 6(9,09%) |
|] 18-25] | 20(80%) | 32(78,05%) | 52(78,78%) |
|] 25-30] | 0(0%) | 5(12,19%) | 5(7,58%) |
| >30 | 0(0%) | 3(7,32%) | 3(4,55%) |
| TOTAL | 25(100 %) | 41(100%) | 66(100%) |

Chi-2 :10,15 P=0,017

TABLEAU IV : Statut drépanocytaire et motif de consultation.

| Motif de consultation | Statut drépanocytaire | | |
|-----------------------|-----------------------|------------|------------|
| | Oui | Non | Total |
| Douleur | 23(92%) | 39(95,12%) | 62(93,94%) |
| Ictère | 1(4%) | 0(0%) | 1(1,52%) |
| Découverte fortuite | 1(4%) | 2(4,88%) | 3(4,55%) |
| TOTAL | 25(100%) | 41(100%) | 66(100%) |

Chi-2 :1,68 P=0,431

Il n'y a pas de différence significative entre les 2 groupes quant au motif de consultation.

TABLEAU V : Statut drépanocytaire et durée d'évolution ou découverte fortuite

| Durée d'évolution en semaine ou découverte fortuite | Statut drépanocytaire | | |
|--|-----------------------|------------|------------|
| | Oui | Non | Total |
| [1-4] | 3(12%) | 9(21,95%) | 12(18,18%) |
|] 4-8] | 3(12%) | 5(12,19%) | 8(12,12%) |
|] 8-12] | 1(4%) | 3(7,32%) | 4(6,06%) |
|] 12-16] | 1(4%) | 1(2,44%) | 2(3,03%) |
|] 16-20] | 0(0%) | 2(4,88%) | 2(3,03%) |
|] 20-24] | 4(16%) | 2(4,88%) | 6(9,09%) |
| 24 et plus | 11(44%) | 17(41,46%) | 28(42,42%) |
| Découverte fortuite | 2(8%) | 2(4,88%) | 4(6,06%) |
| TOTAL | 25(100%) | 41(100%) | 66(100%) |

Chi-2=4,86 P=0,677

La durée d'évolution ou de découverte fortuite était presque identique dans les 2 groupes.

TABLEAU VI : Statut drépanocytaire et siège de la douleur ou découverte fortuite

| Siège de la douleur ou découverte fortuite | Statut drépanocytaire | | |
|---|-----------------------|------------|------------|
| | Oui | Non | Total |
| Creux épigastrique | 0(0%) | 11(26,83%) | 11(16,67%) |
| Hypochondre droit | 21(84%) | 28(68,29%) | 49(74,24%) |
| Région ombilicale | 2(8%) | 0(0%) | 2(1,52%) |
| Découverte fortuite | 2(8%) | 2(4,88%) | 4(6,06%) |
| TOTAL | 25(100%) | 41(100%) | 66(100%) |

Chi-2=10,75 P=0,013

Nous notons une différence significative entre les 2 groupes par rapport au siège de la douleur ou découverte fortuite.

4 cas de lithiase vésiculaire ont été de découverte fortuite soit 6,06%.

TABLEAU VII : Statut drépanocytaire et irradiation ou non de la douleur.

| Irradiation ou non de la douleur | Statut drépanocytaire | | |
|----------------------------------|-----------------------|------------|------------|
| | Oui | Non | Total |
| Bretelle | 2(8%) | 14(34,15%) | 16(24,24%) |
| Dos | 9(36%) | 17(41,46%) | 26(39,40%) |
| Hypochondre droit | 14(56%) | 10(24,39%) | 24(36,36%) |
| TOTAL | 25(100%) | 41(100%) | 66(100%) |

Chi-2=8,76 P=0,012

L'irradiation ou non de la douleur était en relation significative avec le statut drépanocytaire.

La douleur était sans irradiation chez 24 malades (36,36%).

TABLEAU VIII : Répartition des malades selon les signes d'organe.

| Signes d'organe | Statut drépanocytaire | | |
|--------------------------------|-----------------------|------------|------------|
| | Oui | Non | Total |
| Défense de l'hypochondre droit | 2(8%) | 7(17,07%) | 9(13,64%) |
| Signe de Murphy | 17(68%) | 25(60,98%) | 42(63,64%) |
| Examen clinique normal | 6(24%) | 9(21,95) | 15(22,72%) |
| TOTAL | 25(100%) | 41(100%) | 66(100%) |

Chi-2=1,09 P=0,581

Il n'y a pas de différence significative entre les 2 groupes quant aux signes d'organe.

L'examen de l'abdomen était normal chez 15 malades (22,72%).

TABLEAU IX : Statut drépanocytaire et résultats de l'échographie.

| Résultats de l'échographie | Statut drépanocytaire | | |
|----------------------------|-----------------------|------------|------------|
| | Oui | Non | Total |
| Cholécystite aiguë | 0(0%) | 12(29,27%) | 12(18,18%) |
| Lithiase vésiculaire | 25(100%) | 29(70,73) | 54(81,82%) |
| TOTAL | 25(100%) | 41(100%) | 66(100%) |

Chi-2=7,08 P=0,008

Les résultats de l'échographie montrent une différence significative dans les 2 groupes.

TABLEAU X : Statut drépanocytaire et score ASA.

| Score ASA | Statut drépanocytaire | | |
|-----------|-----------------------|------------|------------|
| | Oui | Non | Total |
| ASA I | 0(0%) | 22(53,66%) | 22(33,33%) |
| ASA II | 25(100%) | 19(46,34%) | 44(66,67%) |
| TOTAL | 25(100%) | 41(100%) | 66(100%) |

Chi-2=17,78 P=0,00002

Nous notons une différence significative entre les 2 groupes quant au score ASA.

TABLEAU XI : Statut drépanocytaire et mode d'intervention.

| Mode d'intervention | Statut drépanocytaire | | |
|----------------------|-----------------------|------------|------------|
| | Oui | Non | Total |
| Chirurgie programmée | 25(100%) | 35(85,37%) | 60(90,91%) |
| Chirurgie différée | 0(0%) | 6(14,63%) | 6(9,09%) |
| TOTAL | 25(100%) | 41(100%) | 66(100%) |

Chi-2=2,45 P=0,118

Il n'y a pas de différence significative entre les 2 groupes quant au mode d'intervention.

4.1.3. COMPARAISON DES 2 GROUPES SELON LES VARIABLES PEROPERATOIRES :

TABLEAU XII : Statut drépanocytaire et aspect macroscopique de la vésicule biliaire.

| Aspect macroscopique de la vésicule biliaire | Statut drépanocytaire | | |
|--|-----------------------|----------|----------|
| | Oui | Non | Total |
| Anormal | 4(16%) | 21(51%) | 25(38%) |
| Normal | 21(84%) | 20(49%) | 41(62%) |
| TOTAL | 25(100%) | 41(100%) | 66(100%) |

Chi-2=6,76 P=0,009

Il y avait une différence significative entre les 2 groupes par rapport à l'aspect macroscopique de la vésicule biliaire.

TABLEAU XIII : Statut drépanocytaire et diagnostic peropératoire.

| Diagnostic peropératoire | Statut drépanocytaire | | |
|-----------------------------|-----------------------|------------|------------|
| | Oui | Non | Total |
| Cholécystite aiguë | 4(16%) | 10(24,39%) | 14(21,21%) |
| Empyème vésiculaire | 0(0%) | 1(2,44%) | 1(1,52%) |
| Gangrène vésiculaire | 0(0%) | 1(2,44%) | 1(1,52%) |
| Hydrocholécyste | 0(0%) | 5(12,19%) | 5(7,58%) |
| Lithiase vésiculaire simple | 21(84%) | 20(48,78%) | 41(62,11%) |
| Pyocholécyste | 0(0%) | 2(4,88%) | 2(3,03%) |
| Vésicule porcelaine | 0(0%) | 2(4,88%) | 2(3,03%) |
| TOTAL | 25(100%) | 41(100%) | 66(100%) |

Chi-2=10,32 P=0,112

Il n'y a pas de différence significative entre les 2 groupes par rapport au diagnostic peropératoire.

TABLEAU XIV : Statut drépanocytaire et type de cholécystectomie.

| Type de cholécystectomie | Statut drépanocytaire | | |
|--------------------------|-----------------------|------------|------------|
| | Oui | Non | Total |
| Antérograde | 4(16%) | 8(19,51%) | 12(18,18%) |
| rétrograde | 21(84%) | 33(80,49%) | 54(81,82%) |
| TOTAL | 25(100%) | 41(100%) | 66(100%) |

Chi-2=0,13 P=0,720

Le type de cholécystectomie était de même quel que soit le statut drépanocytaire.

TABLEAU XV : Statut drépanocytaire et survenue ou non de difficultés opératoires.

| Survenue ou non de difficultés peropératoires | Statut drépanocytaire | | |
|---|-----------------------|------------|------------|
| | Oui | Non | Total |
| Adhérence péri vésiculaire | 9(36%) | 11(26,83%) | 20(30,30%) |
| Pas de difficultés | 16(64%°) | 30(73,17%) | 46(69,70%) |
| TOTAL | 25(100%) | 41(100%) | 66(100%) |

Chi-2=0,26 P=0,609

Il n'y a pas de différence significative entre les 2 groupes quant à la survenue ou non de difficultés peropératoires.

Il n'y a pas eu de difficultés opératoires chez 46 malades (69,70%).

TABLEAU XVI : Statut drépanocytaire et survenue ou non de complications peropératoires.

| Survenue ou non de complications peropératoires | Statut drépanocytaire | | |
|---|-----------------------|------------|------------|
| | Oui | Non | Total |
| Oui | 3(12%) | 14(34,15%) | 17(25,76%) |
| Non | 22(88%) | 27(65,85%) | 49(74,24%) |
| TOTAL | 25(100%) | 41(100%) | 66(100%) |

Chi-2=2,91 P=0,088

Les complications peropératoires étaient des blessures de l'artère cystique et des perforations de la vésicule biliaire. Parmi les 17 cas de complications nous avons noté 5 cas des blessures de l'artère cystique et 12 cas de perforation de la vésicule biliaire. Le risque de survenue d'une complication peropératoire était identique dans les 2 groupes.

TABLEAU XVII : Statut drépanocytaire et durée d'intervention.

| Durée d'intervention (min) | Statut drépanocytaire | | |
|----------------------------|-----------------------|------------|------------|
| | Oui | Non | Total |
| Moins de 55 | 13(52,00%) | 22(53,66%) | 35(53,03%) |
| Plus de 55 | 12(48,00%) | 19(46,34%) | 31(46,97%) |
| TOTAL | 25(100%) | 41(100%) | 66(100%) |

Chi-2=0,02 P=0,902

La durée moyenne d'intervention globale des 2 groupes était de 55,91 min. Il n'y avait pas de différence statistiquement significative entre la durée d'intervention chez le drépanocytaire et le non drépanocytaire.

TABLEAU XVIII : Statut drépanocytaire et durée d'anesthésie.

| Durée d'anesthésie (min) | Statut drépanocytaire | | |
|--------------------------|-----------------------|------------|------------|
| | Oui | Non | Total |
| Moins de 70 | 9(36%) | 15(36,59%) | 24(36,36%) |
| Plus de 70 | 16(64%) | 26(63,41%) | 42(63,64%) |
| TOTAL | 25(100%) | 41(100%) | 66(100%) |

Chi-2=0,05 P=0,829

La durée moyenne de l'anesthésie globale des 2 groupes était de 70,30 min.

La durée de l'anesthésie ne différait pas selon que le patient soit drépanocytaire ou pas.

4.4. COMPARAISON DES 2 GROUPES SELON LES VARIABLES DONNEES POSTOPERATOIRES :

TABLEAU XIX : Statut drépanocytaires et survenue ou non de complications postopératoires.

| Survenue ou non de complication postopératoire | Statut drépanocytaire | | |
|--|-----------------------|------------|------------|
| | Oui | Non | Total |
| Oui | 1(4%) | 1(2,44%) | 2(30,30%) |
| Non | 24(96%) | 40(97,56%) | 64(96,97%) |
| TOTAL | 25(100%) | 41(100%) | 66(100%) |

Chi-2=0,15 P=0,703

Les drépanocytaires n'ont pas présenté plus de risques postopératoires que les non drépanocytaires.

Nous avons noté 2 cas des complications postopératoires ; 1 cas de syndrome thoracique aigu chez un malade drépanocytaire et 1 cas de péritonite biliaire chez un malade non drépanocytaire. Il n'y a pas eu de complications postopératoires chez 64 malades (96,96%).

TABLEAU XX : Statut drépanocytaire et durée d'hospitalisation globale.

| Durée d'hospitalisation | Statut drépanocytaire | | |
|-------------------------|-----------------------|-----------|------------|
| | Oui | Non | Total |
| Moins de 3j | 18(72%) | 32(78,05) | 50(75,76) |
| Plus de 3j | 7(28%) | 9(21,95%) | 18(27,73%) |
| TOTAL | 25(100%) | 41(100%) | 66(100%) |

Chi-2=0,07 P=0,795

La durée d'hospitalisation était presque identique dans les 2 groupes.

TABLEAU XXI : Statut drépanocytaire et durée de séjour postopératoire en réanimation.

| Durée de séjour postopératoire en réanimation | Statut drépanocytaire | | |
|---|-----------------------|----------|------------|
| | Oui | Non | Total |
| Pas de séjour | 9(36%) | 41(100%) | 50(75,75) |
| 1 jour | 15(60%) | 0(0%) | 15(22,73%) |
| 3 jours | 1(4%) | 0(0%) | 1(1,52%) |
| TOTAL | 25(100%) | 41(100%) | 66(100%) |

Chi-2= 34,64 P=0,00000003

Le séjour postopératoire en réanimation est une attitude presque obligatoire chez tous les malades drépanocytaires.

TABLEAU XXII : Statut drépanocytaire et suites à la sortie.

| Suites à la sortie | Statut drépanocytaire | | |
|--------------------|-----------------------|----------|------------|
| | Oui | Non | Total |
| Décédé | 1(4%) | 0(0%) | 1(1,52%) |
| Guéri | 24(96%) | 41(100%) | 65(98,48%) |
| TOTAL | 25(100%) | 41(100%) | 66(100%) |

Chi-2=0,06 P=0,801

Nous avons enregistré un décès dans le groupe drépanocytaire suite à un syndrome thoracique aigu.

Il n'y avait pas de différence significative entre les 2 groupes par rapport aux suites à la sortie du malade.

TABLEAU XXIII : Caractéristiques des patients.

| | Patients Drépanocytaires N=25 | | | Patients non Drépanocytaires N=41 | | | P |
|--|----------------------------------|-------------------|-----|--------------------------------------|-------------------|-------|------------|
| | Min | Moy | Max | Min | Moy | Max | |
| Age moyen | 13 | 25,76 ans | 70 | 19 | 45,61ans | 73 | 0,00008 |
| IMC moyen | 14 | 20,73 | 24 | 17,59 | 23,29 | 42,64 | 0,017 |
| Durée moyenne d'évolution | 2 | 35,57 semaines | 104 | 1 | 44,33 semaines | 208 | 0,677 |
| Durée moyenne de séjour en réanimation | 0 | 0,72 jours | 3 | 0 | 0 jour | 0 | 0,00000003 |
| Durée moyenne opératoire | 40 | 56 mn | 70 | 40 | 55,85 mn | 80 | 0,902 |
| Durée moyenne de l'anesthésie | 50 | 70 mn | 80 | 50 | 70,49 mn | 90 | 0,829 |
| Durée moyenne d'hospitalisation | 2 | 3,2 jours | 5 | 2 | 3,71 jours | 15 | 0,795 |

La vésicule biliaire survient beaucoup plus tôt chez les drépanocytaires.

Il n'y a pas de différence significative entre les paramètres opératoires des patients drépanocytaires et non drépanocytaires.

V. COMMENTAIRES ET DISCUSSION :

1. CRITIQUE DE LA METHODOLOGIE :

Nous avons procédé à une étude prospective, descriptive et analytique sur une période de 20 mois. Cette étude a porté sur tous les cas de cholécystectomie laparoscopique effectuée chez les porteurs de lithiase vésiculaire opérés dans le service de chirurgie « A » du CHU du Point-G.

Dans notre contexte actuel, l'analyse chimique des lithiases n'étant pas possible, nous n'avons pas pu déterminer la nature des calculs retrouvés. L'étude bactériologique de la bile ayant un coût élevé pour les patients, nous n'avons pas pu déterminer la fréquence des germes dans la bile. Le matériel de cholangiographie per opératoire et la cholédoscopie ne sont pas disponibles au Mali. Pour cette raison, la recherche des calculs de la voie biliaire principale n'a pas été effectuée chez les patients en per opératoire. L'architecture radiologique des voies biliaires n'a pas pu être précisée. Nous avons de manière systématique exploré la voie biliaire principale à l'échographie.

2. FREQUENCE :

Depuis mars 2001 tous nos cas de lithiase vésiculaire sont opérés par cœlioscopie.

Au Niger, Sani et coll. ont répertorié les 100 premiers cas de cholécystectomie laparoscopique de juillet 2004 à mars 2007 [14]. Au Mali, Traoré a rapporté 100 cas de cholécystectomie laparoscopique chez les drépanocytaires en 2013 sur une période de 11 ans dans le service de chirurgie A [15]. Malla a rapporté 340 cas de cholécystectomie laparoscopique en 2013 sur une période de 11 ans dans le service de chirurgie A [16]. Au cours de notre étude nous avons réalisé 66 cholécystectomies laparoscopiques en 20 mois dont 25 chez les drépanocytaires soit un taux de 37,88% et 41 chez les non drépanocytaires soit un taux de 62,12%.

3. FACTEURS FAVORISANTS ET FACTEURS DE RISQUE :

3.1. L'âge :

Dans notre série l'âge moyen a été de 38,09 ans avec des extrêmes de 13 ans et 73 ans. La tranche d'âge comprise entre 20 et 40 ans a été la plus concernée.

L'âge moyen a été de 25,76 ans avec des extrêmes de 13 ans et 70 ans chez les malades drépanocytaires et de 45,61 ans avec des extrêmes de 19 ans et 73 ans chez les non drépanocytaires ($p=0,00008$). Cette différence d'âge est significative. Ce jeune âge des drépanocytaires est comparable à celui trouvé par Traoré [15] (29,64 ans). Il s'explique par le fait que la drépanocytose est un facteur favorisant de la lithiase biliaire. En effet en raison de l'augmentation du catabolisme de l'hémoglobine, il y a majoration de la fraction excrétée sous forme de bilirubine libre. Ceci peut être à l'origine de précipitation et donc de formation de calculs pigmentaires. Aussi la lithiase vésiculaire est recherchée systématiquement et régulièrement chez le sujet drépanocytaire par les médecins du CRLD.

3.2. Le sexe :

Le sexe féminin est un facteur de risque du fait de l'influence hormonale (œstrogène) qui augmente la saturation de la bile en stimulant la synthèse hépatocytaire du cholestérol. Nous avons enregistré un sex-ratio de 0,57. La fréquence du sexe féminin rapportée dans notre étude (63,64%) est similaire à celle des séries africaines et européennes qui varient de 58,97% à 84,4% [36,37].

Dans notre étude nous avons constaté que le sexe féminin était dominant avec un Sex-ratio de 0,79 chez les drépanocytaires et de 0,46 les non drépanocytaires, ($p=0,007$). Le sex-ratio obtenu chez les drépanocytaires est inférieur à celui trouvé par Traoré [15] (1,63 chez les drépanocytaires $n=100$).

3.3. L'IMC : Pour les personnes dont le poids réel dépasse de 20% le poids théorique, la prévalence de la lithiase biliaire est 2 fois supérieure à celle attendue [34]. L'IMC moyen a été de 20,73 kg/m^2 pour le groupe drépanocytaire et de 23,29 kg/m^2 pour le groupe des non drépanocytaires.

Nous avons révélé 16,67% de patients obèses. Cette fréquence est inférieure à celle révélée par Mallé [16] (47,4% de patients obèses n=340). L'obésité était retrouvée dans le groupe non drépanocytaire. Le retard staturopondéral que l'on retrouve chez les drépanocytaires peut expliquer cette différence qui est significative ($p=0,017$).

4. CLINIQUE :

4.1. Motif de consultation :

Nous avons enregistré la douleur chez 23 (92%) malades drépanocytaires et 39 (95,12%) malades non drépanocytaires ($p=0,431$). Ce taux du groupe non drépanocytaire est proche de celui trouvé par SOUMARE L 96,7% [38]. Dans notre étude nous avons noté 4,55% des malades chez qui la lithiase vésiculaire a été découverte de façon fortuite.

4.2. Signes physiques : Le signe de Murphy a été le signe le plus fréquent dans notre étude. Il a été enregistré chez 17 (68%) malades drépanocytaires et 25(60,98%) malades non drépanocytaires ($p=0,581$). Ces taux sont supérieurs à ceux révélés respectivement par Traoré [15] et par Mallé [16] (37% et 42,4%).

5. ANESTHESIE :

5.1. Classification ASA : A l'issue de la consultation pré-anesthésique, tous nos malades drépanocytaires ainsi que 18 malades non drépanocytaires ont été classés ASA II et 23 malades non drépanocytaires ont été classés ASA I ($p=0,00002$). Traoré [15] dans sa série a noté 63% des malades drépanocytaires de classe ASA II.

5.2. Durée de l'anesthésie : Elle a été calculée de l'induction au réveil du malade.

Dans notre étude nous n'avons pas noté de différence significative entre la durée moyenne d'anesthésie (70 min) chez les drépanocytaires et chez les non drépanocytaires (70,49 min) ; ($p=0,829$). Ces durées moyennes d'anesthésie sont inférieures à celles enregistrées dans les études de Traoré [15] au Mali en 2013 avec 76 min et de N'Doye au Sénégal en 2002 avec 78 mn [11]. La durée d'anesthésie n'était donc pas liée au statut drépanocytaire.

La plus grande expérience des opérateurs et un meilleur équipement expliquent cette diminution du temps d'anesthésie.

5.3. Transfusion sanguine : 18 malades drépanocytaires ont subi une transfusion sanguine au CRLD, la veille de l'intervention. La transfusion sanguine n'a eu lieu que pour les drépanocytaires homozygotes SS dans le but de prévenir les complications postopératoires. L'échange transfusionnel manuel avec du sang préalablement groupé et phénotypé a été effectué chez 72% des malades homozygotes SS. L'indication d'une transfusion a été posée chez ces malades dans le but de réduire le taux d'hémoglobine anormale afin de minimiser les complications post opératoires. MESHIKHES AW [39] a montré que la transfusion pour des taux d'hémoglobine inférieurs à 10 g/dl avait un effet préventif sur l'hypoxie postopératoire. Il a effectué 59,15% de transfusion simple. Par contre aucun malade non drépanocytaire n'a été transfusé en pré ni en per et postopératoire.

6. TEMPS OPERATOIRES :

6.1. Aspect de la vésicule biliaire en peropératoire : La vésicule biliaire était macroscopiquement normale chez 21 (84%) malades drépanocytaires et 20 (49%) malades non drépanocytaires. Dans cette même étude nous avons noté une vésicule anormale chez 4 (16%) malades drépanocytaires et 21 (51%) malades non drépanocytaires ($p=0,009$). Mallé [16] a rapporté 21,2% de vésicule d'aspect inflammatoire.

6.2. Type de cholécystectomie : Nous avons pratiqué la cholécystectomie rétrograde chez 21 (84%) malades drépanocytaires et 33 (80,49%) malades non drépanocytaires. La cholécystectomie antérograde a été pratiquée chez 4 (16%) malades drépanocytaires et 8 (19,51%) malades non drépanocytaires, ($p=7,20$). Ceux taux sont comparables à ceux trouvé par Traoré [15] (84% de cholécystectomie rétrograde et 16% de cholécystectomie antérograde). La cholécystectomie rétrograde a été pratiquée chaque fois que l'ouverture du triangle de calot s'est faite facilement.

La cholécystectomie antérograde a été pratiquée dans les cas de vésicule multi adhérentielle et d'anomalies anatomiques du canal et de l'artère cystique.

6.3. Durée opératoire : La durée moyenne d'intervention était de 56 min chez les drépanocytaires et de 55,85 min chez les non drépanocytaires avec ($p=0,902$). Ces durées sont comparables à celles révélées par N'Doye au Sénégal en 2002 avec 55 min [11] et par Traoré [15] au Mali en 2013 avec 56,98 min. La durée opératoire n'était pas liée au statut drépanocytaire. Certains aspects de la vésicule biliaire concourent à augmenter la durée opératoire telles que la cholécystite aigue, vésicule scleroatrophique ou gangreneuse [40]. Dans notre étude nous avons noté 20 cas d'adhérences péri-vésiculaires, 9 cas des malades drépanocytaires et 11 cas des malades non drépanocytaires.

6.4. Complications peropératoires : Les complications peropératoires étaient des blessures de l'artère cystique et des perforations de la vésicule biliaire. Nous avons noté un taux de complications peropératoires de 12% chez les drépanocytaires et de 34,15% chez les non drépanocytaires, ($p=0,088$). Ce taux des drépanocytaires pourrait s'expliquer par le fait que la plupart des malades drépanocytaires étaient opérés préventivement avec des vésicules simples alors que les non drépanocytaires ont été vus à tous les stades et parfois après plusieurs crises de cholécystite aigue lithiasique.

| Auteurs | Blessures de l'artère cystique | Perforation de la vésicule biliaire | P |
|-------------|--------------------------------|-------------------------------------|--------|
| Traoré [15] | 3 cas 3% (n=100) | 2 cas 2% (n=100) | 0,1779 |
| Mallé [16] | 4 cas 1,18% (n=340) | 16 cas 4,71% (n=340) | 0,0012 |
| Notre étude | 5 cas 7,58% (n=66) | 12 cas 18,18% (n=66) | 0,088 |

7. SUITES OPERATOIRES :

7.1. Suites immédiates et complications post opératoires :

Les suites opératoires ont été simples pour 24 (96%) malades drépanocytaires et 40 (97,56%) malades non drépanocytaires. Ils n'ont pas signalé de douleur, de vomissement, de fièvre et ont déclaré être pleinement satisfait de leur intervention.

Deux cas de complications ont été signalés :

- 1 cas (1,52%) de péritonite biliaire chez un malade non drépanocytaire survenu au 8ème jour postopératoire due à une plaie du cholédoque passée inaperçu en peropératoire (la réintervention a été faite par laparotomie médiane),
- 1 cas (1,52%) de syndrome thoracique aigu chez un malade drépanocytaire.

Ce taux de syndrome thoracique aigu semble rare.

N'Doye au Sénégal en 2002 [11] a signalé 2 cas de syndrome thoracique aigu (n=20).

Le cas de syndrome thoracique aigu au cours de notre étude est survenu à J1 postopératoire. Le malade a été pris en charge dans le service de réanimation et y est décédé à J3 postopératoire.

7.2. Durée d'hospitalisation globale :

La durée moyenne d'hospitalisation a été de 3,2 jours chez les drépanocytaires et de 3,71 jours chez les non drépanocytaires (p=0,795). Ces durées d'hospitalisation au cours de notre étude sont inférieures à celles enregistrées par Traoré [15] et Bonkougou [41] au Burkina Faso (4,42 jours et 5 jours). Cette étude réalisée dans notre service est la preuve de l'amélioration de la prise en charge globale, liée à notre expérience qui a grandi.

VI. Conclusion :

La cholécystectomie laparoscopique est le traitement chirurgical le mieux indiqué en cas de lithiase vésiculaire. Elle diminue la morbidité, raccourcit la durée du séjour hospitalier et permet une reprise rapide du travail.

La prévalence du trait drépanocytaire est très élevée au Mali ainsi que la fréquence des formes majeures. La prise en charge des malades drépanocytaires porteurs de lithiase vésiculaire doit être multidisciplinaire afin d'éviter la survenue des complications postopératoires.

Il n'y a pas de différence entre la cholécystectomie laparoscopique chez les drépanocytaires et chez les non drépanocytaires quand la préparation préopératoire est bien faite et quand le suivi post opératoire est rigoureux.

La prévention des complications graves postopératoires justifie la cholécystectomie systématique chez tout drépanocytaire pour une lithiase vésiculaire non symptomatique. C'est l'indication différente de celle du sujet non drépanocytaire.

VII. Recommandations :

1. Aux praticiens hospitaliers :

- La formation à la technique d'anesthésie cœlioscopique.
- L'application minutieuse et rigoureuse des règles d'utilisation et d'entretien du matériel.
- La suspicion de la lithiase vésiculaire chez tout patient drépanocytaire ayant une douleur abdominale.
- La prise en charge multi disciplinaire des patients drépanocytaires en mettant en place une structure pour le suivi particulier de leur maladie.
- La mise en place d'un référentiel pour la prise en charge des patients drépanocytaires ayant une lithiase vésiculaire symptomatique ou non.

2. Aux décideurs :

- L'aide au développement du centre de formation en chirurgie laparoscopique.
- L'aide à la formation des chirurgiens et du personnel impliqué.
- L'équipement des services de chirurgie de colonne de coeliochirurgie et de consommables.
- L'équipement du bloc, d'un amplificateur de brillance et d'un cholédoScope pour la recherche et le traitement de la lithiase du cholédoque.

3. Aux malades :

- La création d'un programme de dépistage néonatal et prénuptial de la drépanocytose afin de faciliter la prévention et la prise en charge des complications aiguës et chroniques.
- Le suivi régulier des malades drépanocytaires dans un centre spécialisé afin de prévenir les complications (CRLD).
- La consultation chez un médecin ou un chirurgien pour toute douleur abdominale chez le drépanocytaire.

BIBLIOGRAPHIE

1. PALLAS G, SIMON F, CHAPUIS O, JANCOVICI R.

Inguinal hernia in Africa and laparoscopy: Utopia or realism? *Med Trop* 2000; 60: 389-94.

2. ALOISE S.

Cholécystectomie par cœlioscopie.

Thèse Médecine, Dakar, 2001(18) 129

3. PIERRE AUBRY, BERNARD-ALEX GAUZERE. Hémoglobinoses actualités 2014.

4. AYEROUE J, KAFANDO E, KAM L, GUE E, VERTONGEN F, FERSTER A, et Al.

Hemoglobin sickle cell disease: experience of the Yalgado Ouedraogo

University Hospital of Ouagadougou, Burkina Faso. *Arch Pediatr.* 2009 Apr ; 16(4): 316-21.

5. GIROT R, BEGUE P, GALACTEROS F. – La drépanocytose. John Libbey Eurotext, Paris, 2003. 319P

6. HAUTE AUTORITE DE SANTE- Prise en charge de la drépanocytose chez l'enfant et l'adolescent. HAS / Service des recommandations professionnelles; Septembre 2005.

7. PETER KLIMEK, ULF KESSLER, SUSANNE SCHIBLIB, STEFFEN BERGER, ZACHARIASZACHARIOU. Lithiases biliaires chez les enfants.

Forum Med Suisse 2009;9(12):246–250.

8. F. DUBOIS, G. BERTHELOT, H. LEVARD. Cholécystectomie par cœlioscopie. Technique et Complications. A propos de 2665 cas. *Bull. Acad Nat Med* 1995; 179(5):1059-1068.

9. HENDRICKS-FERGUSON V, NELSON MA. Traitement des calculs biliaires chez les enfants atteints de drépanocytose. *AORN J.*2003; 77 (6):1170-1178.

10. SANDOVAL C, STRINGEL G, OZKAYNAK MF, TUGAL O, JAYABOSES. Prise en charge péri opératoire chez les enfants atteints de drépanocytose qui subissent une chirurgie laparoscopique. *J Chir* 2002 ; (1) :29-33.

11. N'DOYE MD, BAH MD, PAPE EN, DIOUF E, KANE O, BÈYE M, FALL B, KA-SALL B. Gestion péri-opératoire de la cholécystectomie laparoscopique chez les enfants atteints de drépanocytose homozygote. *Arch ped.* 2002, 15 (9): 1393-1397.

- 12. CURRO G., MEO A., IPPOLITO D., PUSIOL A., CUCINOTTA E. et al.** Lithiase biliaire asymptomatique chez les enfants atteints d'anémie falciforme: cholécystectomie précoce ou retardée? 2007; 245(1): 126-9.
- 13. ATHANASSIOU M., METAXA, I. TSATRA, A. KOUSSI et al.** Lithiase biliaire chez les patients drépanocytaires. L'expérience grecque. Arch Pédiatrie 2002 ; 09(8) : 878.
- 14. R. SANI, H. ABARCHI, M.S. CHAIBOU, A. HASSANALY, N.H. TASSIOU, J.D. LASSEY, BA. BAOUA, A. SEIBOU, J.L. FAUCHERON et al.**
Evaluation du traitement chirurgical de la lithiase biliaire à l'hôpital de Niamey : revue de 136 observations. J Afr Chir Digest 2007; 54 (2): 103 – 109.
- 15. TRAORE A F.** La cholécystectomie laparoscopique chez les drépanocytaires dans le service de chirurgie « A », bilan de 100 cas sur une période de 11ans. Thèse de médecine Bamako, 2013 ; N°248 ; 112 p.
- 16. MALLE M K.** La cholécystectomie laparoscopique dans le service de chirurgie « A », bilan de 340 cas sur une période de 11 ans. Thèse de médecine Bamako, 2013 ; N°243 ; 93 p.
- 17. WALIGORA J, PERLEMUTER L.** Voies biliaires extra-hépatiques. Cahiers d'anatomie. Abdomen, 3ème Edit.Paris: Masson, 1975; 81 p.
- 18. BOUCHET A., CUILLERET J.** Anatomie topographique, descriptive et fonctionnelle, P: 1968-1976.
- 19. MATTIOLI G., JASONNI V.** Cholécystectomie laparoscopique chez l'enfant drépanocytaire. Websurg.com, décembre 2001.
- 20. NETTER.** Anatomie, Section IV: abdomen, P: 276-277
- 21. PAGNIER J, MEARS J G, DUNDA-BELKHODIA O ET COLL.**
Evidence for the multicentric origin of the sickle cell hemoglobin gene in Africa. Proc Nat acad Sci USA. 1984; 81: 1171-1173.
- 22. VERDELHAN O.** Anatomie des voies biliaires
Université de Rennes1, 2004.

- 23. J-P .TRIBOULET.** Voie biliaire. CHRU- LILLE-2003.
- 24. UNIVERSITE MEDICALE VIRTUELLE FRANCOPHONE.** Lithiase vésiculaire et ses complications 2008-2009.
- 25. ERLINER S.** Physiopathologie, épidémiologie et histoire naturelle de la lithiase biliaire. Encycl. Méd. Chir. (Paris, France) 7074 A¹⁰, 9-1986, 10p.
- 26. FRANCO D., ROUDIE J.** Lithiase vésiculaire et ses complications : la revue du praticien 2000 ; 50 :2117-2122.
- 27. TRAORE A. H., TRAORE A.K. dit DIOP, MAIGA M.Y., DICKO A.M., DEMBELE M., DIALLO.D, KOUMARE A.K., DIALLO A.N., PICHARD E., TRAORE I.** La lithiase biliaire en milieu tropical. Aspects clinique, biologique et échographique à l'hôpital du Point G. Méd. Chir. Dig., 1993;22: 257-9.
- 28. LEON TSHILOLO.** Les complications habituelles de la drépanocytose chez l'enfant en Afrique RD Congo Développement et Santé, N°182, 2006 :3.
- 29. CDU_Chap24. fm Item 258** – Lithiase biliaire et ses complications.
- 30. MAFOGUE FOTSO L.** Cœliochirurgie au Mali évaluation des 45 premiers mois d'activité. Thèse Méd. Bamako, 2005, N°226, 77 p.
- 31. DIALLO G., ONGOÏBA N., MAIGA M.Y., DEMBÉLÉ M., BAYE H., TRAORE A.H., TRAORÉ A.K., GUINDO A., KOUMARÉ A.K.**
Lithiase des voies biliaires au Mali. Annales de chirurgie 1998 ; 52 (7): 667.
- 32. KOUMARÉ S. B.** Cœliochirurgie et pathologies gynécologiques. Expérience de la chirurgie « A » de l'hôpital du Point « G » à propos de 70 Cas. Thèse Méd. Bamako, 2004, N°68 :105 p.
- 33. MANHES H.** Endoscopie chirurgicale, chirurgie du XXIème siècle. Le journal de cœliochirurgie Mars 1993 ; n°31 :9-12.
- 34. F. BORIE ; B. MILLAT et al.** Techniques chirurgicales : Cholécystectomie et exploration de la voie biliaire principale par cœlioscopie. ENCYCLOPEDIE MEDICO-CHIRURGICALE 40-950 : Editions Scientifiques et Médicales Elsevier SAS 2003.

35. CAMARA M. Chirurgie endoscopique à l'hôpital du Point G. Bilan des 150 premiers cas.

Thèse Méd., Bamako, 2004, N°66 : 120 p.

36. ARNAUD J.P., CASA C., BRUANT P., POUSSET J.P., GEORGEAC C., BERGAMASCHI R., RONCERAY J. Cholécystectomie par cœlioscopie : à propos de 126 cas Ann. Chir., 1993; 47 (4) : 307-310.

37. GUILLAUME P., PERSIANI R. Le risque de plaies biliaires au cours de la Cholécystectomie par laparoscopie. J. Chir 2003 ; 141: 343-353.

38. SOUMARE L. Premières cholécystectomies laparoscopiques à Bamako, bilan à propos de 30 cas. These de médecine Bamako 2003;N°178:81p.

39. MESHIKHES AW, AL-ABKARI HA, AL-FARAJ AA, AL-DHURAI SA, SAIF AL-O. et al. La sécurité de la cholécystectomie laparoscopique dans la drépanocytose: Une mise à jour.

Arabie Saoudite 1998; 18 (1):12-4.

40. NEUGEBAUER E, SAUERLAND S, TROIDL H. Recommendations for evidence-based endoscopic surgery. The updated EAES consensus development conferences. Springer-verlag, 2000.

41. G. BONKOUNGOU, A. SANOU, F. KABORE, T. SAM, Z.

BONKOUNGOU, M. ZIDA, S. TRAORE, D. SANO. La cholécystectomie laparoscopique au Burkina Faso : à de propos de 32 cas. JCC ; 2009 : 71 :50-60.

FICHE SIGNALÉTIQUE

Nom=DJIGUIBA

Prénoms=Mama

Titre de la thèse : Etude comparative de la cholécystectomie laparoscopique chez les malades drépanocytaires et les non drépanocytaires

Année universitaire= 2014-2015

Pays d'origine= Mali

Lieu de dépôt= Bibliothèque de la faculté de médecine et d'odontostomatologie (F.M.O.S).

Secteur d'intérêt= Chirurgie.

RESUME :

But: Le but de cette étude était d'évaluer la prise en charge de la lithiase vésiculaire chez les malades drépanocytaires et les non drépanocytaires dans le service de chirurgie « A » du CHU du Point-G.

Patients et méthodes : Il s'agissait d'une étude prospective descriptive menée dans le service de chirurgie « A » du CHU du Point G sur une période allant de Mars 2013 à Novembre 2014. Ont été inclus dans l'étude les malades drépanocytaires et non drépanocytaires porteurs de lithiase vésiculaire symptomatique et/ou compliquée, ayant subi une cholécystectomie laparoscopique.

Résultats : Au total 66 dossiers de patients (25 drépanocytaires et 41 non drépanocytaires) ont été colligés. La fréquence de la cholécystectomie était de 32,84 % de l'activité chirurgicale coelioscopique. Chez les drépanocytaires, la fréquence de la cholécystectomie était de 12,44 % et chez les non drépanocytaires de 20,40%. La douleur était le principal motif de consultation (n=62). 24 malades drépanocytaires et 38 malades non drépanocytaires se plaignaient de douleur à l'interrogatoire. La durée moyenne de l'intervention était de 55,91 mn sur l'ensemble des cholécystectomies laparoscopiques. Elle était de 56 mn pour les malades drépanocytaires et de 55,85 mn pour les non drépanocytaires (p=0,55). La cholécystectomie rétrograde a été pratiquée chez 54 malades sur 66 cas (21 malades drépanocytaires et 33 malades non drépanocytaires). La durée moyenne d'hospitalisation globale était de 3,52 jours. Elle était de 3,2 jours chez les drépanocytaires et de 3,71 jours chez les non drépanocytaires avec (p=0,62). Les suites opératoires immédiates ont été simples pour 96,97% des malades. Un malade drépanocytaire est décédé à J3 postopératoire ; nous n'avons pas enregistré de décès chez les non drépanocytaires.

Conclusion : La cholécystectomie laparoscopique est le traitement chirurgical le mieux indiqué en cas de lithiase biliaire chez tous les malades porteurs de lithiase vésiculaire. Elle diminue la morbidité, raccourcit la durée du séjour hospitalier et permet une reprise rapide du travail. Il n'y a pas de différence entre la cholécystectomie laparoscopique chez les drépanocytaires et chez les non drépanocytaires quand la préparation préopératoire est bien faite et quand le suivi post opératoire est rigoureux.

Mots clés : lithiase vésiculaire, cholécystectomie laparoscopique, drépanocytose.

SERMENT D'HYPPOCRATE

En présence des maîtres de cette faculté, de mes chers condisciples et devant l'effigie d'Hippocrate, je promets et je jure au nom de l'être suprême, d'être fidèle aux lois de l'honneur et de la probité dans l'exercice de la médecine.

Je donnerai mes soins gratuits à l'indigent et n'exigerai jamais un salaire au-dessus de mon travail, je ne participerai à aucun partage clandestin d'honoraires.

Admis à l'intérieur des maisons, mes yeux ne verront pas qui s'y passe, ma langue taira les secrets qui me sont confiés et mon état ne servira pas à corrompre les mœurs ni à favoriser le crime.

Je ne permettrai pas que des considérations de religion, de nation, de race, de parti ou de classe sociale viennent s'interposer entre mon devoir et mon patient.

Je garderai le respect absolu de la vie humaine dès la conception

Même sous la menace, je n'admettrai pas de faire usage de mes connaissances médicales contre les lois de l'humanité.

Respectueux et reconnaissant envers mes maîtres, je rendrai à leurs enfants l'instruction que j'ai reçue de leur père.

Que les hommes m'accordent leur estime si je suis fidèle à mes promesses.

Que je sois couvert d'opprobre et méprisé de mes confrères si j'y manque.

Je le jure.