

MINISTRE DE L'ENSEIGNEMENT
SUPERIEUR ET DE LA RECHERCHE
SCIENTIFIQUE

REPUBLIQUE DU MALI

Un Peuple Un But Une Foi



UNIVERSITE DES SCIENCES, DES TECHNIQUES ET DES TECHNOLOGIES DE
BAMAKO

*FACULTÉ DE MÉDECINE ET
D'ODONTO-STOMATOLOGIE (FMOS)*

Année universitaire 2019 – 2020

N°/

THESE

**LES POCHES DE RETRACTION
TYMPANIQUES : ASPECTS DIAGNOSTIQUE
ET THERAPEUTIQUE**

Présentée et soutenue publiquement le 10/11/2021 devant la Faculté de
Médecine et d'Odontostomatologie par :

M. LEMALE Ulrich Kevin

JURY

Président : Pr. Djibo Mahamane DIANGO

Membre : Dr. Kassim DIARRA

Co-directeur : Dr. N'faly KONATE

Directeur : Pr. Mohamed Amadou KEITA

LEMALE ULRICH KEVIN

THESE DE MEDECINE/2021

FACULTE DE MEDECINE ET D'ODONTO-STOMATOLOGIE

ANNE UNIVERSITAIRE 2020-2021

ADMINISTRATION

DOYEN : **M. Seydou DOUMBIA** - Professeur

VICE-DOYENNE : **Mme Mariam SYLLA** - Professeur

SECRÉTAIRE PRINCIPAL : **M. Mozon TRAORÉ** - Maître-assistant

AGENT COMPTABLE : **M. Yaya CISSE** - Inspecteur de trésor

LES ENSEIGNANTS A LA RETRAITE

1. Mr. Yaya FOFANA	Hématologie
2. Mr. Mamadou L. TRAORÉ	Chirurgie Générale
3. Mr. Mamadou KOUMARÉ	Pharmacologie
4. Mr. Ali Nouhoum DIALLO	Médecine Interne
5. Mr. Aly GUINDO	Gastro-entérologie
6. Mr. Mamadou M. KEITA	Pédiatrie
7. Mr. Sinè BAYO	Anatomie-pathologie et Histo-Embryologie
8. Mr. Sidi Yaya SIMAGA	Santé-Publique
9. Mr. Abdoulay Ag RHALY	Medicine interne
10. Mr. Boukassoum HAIDARA	Legislation
11. Mr. Boubacar Sidiki CISSÉ	Toxicologie
12. Mr. Massa SANOGO Chimie	Analytique
13. Mr. Sambou SOUMARÉ	Chirurgie Générale
14. Mr. Abdou Alassane TOURÉ	Orthopedie-Traumatologie
15. Mr. Daouda DIALLO	Chimie-générale et Minérale
16. Mr. Issa TRAORÉ	Radiologie
17. Mr. Mamadou K. TOURÉ	Cardiologie
18. Mme. Sy Assitan TOURÉ	Gynéco-Obstétrique
19. Mr. Salif DIAKITÉ	Gynéco-Obstétrique
20. Mr. Abdourahmane S. MAIGA	Parasitologue
21. Mr. Abdel Karim KOUMARÉ	Chirurgie générale
22. Mr. Amadou DIALLO	Zoologie-biologiste
23. Mr. Mamadou L. DIOMBANA	Stomatologie
24. Mr. Kalilou OUATTARA	Urologie
25. Mr. Mahamdou DOLO	Gynéco-Obstétrique
26. Mr. Baba KOUMARÉ	Psychiatrie
27. Mr. Boubou DIARRA	Bactériologie
28. Mr. Brehima KONARÉ	Bactériologie-Virologie
29. Mr. Toumani SIDIBÉ	Pédiatrie
30. Mr. Souleymane DIALLO	Pneumologie
31. Mr. Bakoroba COULIBALY	Psychiatrie
32. Mr. Seydou DIAKITÉ	Cardiologie
33. Mr. Amadou TOURÉ	Histo-Embryologie

34. Mr. Mahamadou Kalilou MAIGA	Néphrologue
35. Mr. Filifing SISSOKO	Chirurgie générale
36. Mr. Djibril SANGARÉ	Chirurgie générale
37. Mr. Somita KEITA	Dermato-Léprologie
38. Mr. Bougouzié SANOGO	Gastro-entérologue
39. Mr. Alhousseini AG MOHAMED	O.R.L
40. Mme. Traoré J. THOMAS	Ophtalmologie
41. Mr. Issa DIARRA	Gynéco-Obstétrique
42. Mme. Habibatou DIAWARA	Dermatologie
43. Mr. Yéya Tiémoko TOURÉ	Entomologie-Médicale Biologie Cellulaire
44. Mr Seko SIDIBÉ	Orthopédie-Traumatologie
45. Mr Adama SANGARÉ	Orthopédie-Traumatologie
46. Mr. Sanoussi BAMANI	Ophtalmologie
47. Mme. SIDIBE Assa TRAORE	Endocrinologie-Diabétologie
48. Mr. Adama DIAWARA	Santé Publique
49. Mme Fatoumata Sambou DIABATE	Gynéco-Obstétrique
50. Mr. Bokary Y SACKO	Biochimie
51. Mr. Moustapha TOURÉ	Gynéco-Obstétrique
52. Mr. Dapa Aly DIALLO	Hématologie
53. Mr. Boubakar DIALLO	Cardiologie
54. Mr. Mamady KANE	Radiologie et Imagerie Médicale
55. Mr. Hamar A TRAORE	Médecine Interne
56. Mr. Mamadou TRAORÉ	Gynéco-Obstétrique
57. Mr. Mamadou Soun calo TRAORE	Santé Publique
58. Mr. Mamadou DEMBELE	Médecine Interne
59. Mr Moussa I. DIARRA	Biophysique
60. Mr. Kassoum SANOGO	Cardiologie
61. Mr. Arouna TOGORA	Psychiatrie
62. Mr. Souleymane TOGORA	Stomatologie
63. Mr. Oumar WANE	Chirurgie Dentaire
64. Mr Abdoulaye DIALLO	Anesthésie - Réanimation
65. Mr Saharé FONGORO	Néphrologie
66. Mr. Ibrahim I. MAIGA	Bactériologie-Virologie
67. Mr. Moussa Y. MAIGA	Gastro-entérologie-Hépatologie
68. Mr. Siaka SIDIBE	Radiologie et Imagerie Médicale
69. Mr. Aly TEMBELY	Urologie
70. Mr. Tièman COULIBALY	Orthopédie-Traumatologie
71. Mr. Zanafon OUATTARA	Urologie
72. Mr. Abdel Kader TRAORE	Médecine interne
73. Mr. Bah KEITA	Pneumo-Phtisiologie

LES ENSEIGNANTS DÉCÉDÉS

1. Mr. Mohamed TOURÉ	Pédiatrie
2. Mr. Alou BAH	Ophtalmologie
3. Mr. Bocar SALL	Orthopédie-Traumatologie-Secouriste
4. Mr. Balla COULIBALY	Pédiatrie
5. Mr. Abdel Kader TRAORÉ DIT DIOP	Chirurgie générale

6. Mr. Moussa TRAORÉ	Neurologie
7. Mr Yéminégué Albert DEMBÉLÉ	Chimie Organique
8. Mr. Anatole TOUNKARA	Immunologie
9. Mr. Bou DIAKITÉ	Psychiatrie
10. Mr. Boubacar dit Fassara SISSOKO	Pneumologie
11. Mr. Modibo SISSOKO	Psychiatrie
12. Mr. Ibrahim ALWATA	Orthopédie-Traumatologie
13. Mme. TOGOLA Fanta KONIPO	O.R.L
14. Mr. Bouraima MAIGA	Gynéco-Obstétrique
15. Mr. Mady MACALOU	Orthopédie-Traumatologie
16. Mr. Tiémoko D. COULIBALY	Odontologie
17. Mr. Mahamadou TOURÉ	Radiologie
18. Mr. Gangaly DIALLO	Chirurgie Viscérale
19. Mr. Ogobara DOUMBO	Parasitologie-Mycologie
20. Mr. Mamadou DEMBÉLÉ	Chirurgie-générale
21. Mr. Sanoussi KONATÉ	Santé Publique
22. Mr Abdoulaye DIALLO	Ophtalmologie
23. Mr Ibrahim ONGOIBA	Gynéco-Obstétrique
24. Mr Adama DIARRA	Physiologie
25. Mr Massambou SACKO	Santé Publique
26. Mr. Mamby KEITA	Chirurgie Pédiatrique

LISTE DU PERSONNEL ENSEIGNANT PAR D.E.R ET PAR GRADE

D.E.R CHIRURGIE ET SPÉCIALITÉS CHIRURGICALES

PROFESSEURS / DIRECTEURS DE RECHERCHE

1. Mr. Nouhoum ONGOIBA	Anatomie et Chirurgie générale
2. Mr. Youssouf COULIBALY	Anesthésie et Réanimation
3. Mr. Djibo Mahamane DIANGO	Anesthésie et Réanimation
4. Mr. Mohamed KEITA	Anesthésie-Réanimation
5. Mr. Zimogo Zié SANOGO	Chirurgie générale
6. Mr. Adégné TOGO	Chirurgie générale
7. Mr. Bakary Tientigui DEMBÉLÉ	Chirurgie générale
8. Mr. Alhassane TRAORÉ	Chirurgie générale
9. Mr. Drissa TRAORÉ	Chirurgie générale
10. Mr. Yacaria COULIBALY	Chirurgie Pédiatrique
11. Mr. Mohamed Amadou KEITA	O.R. L
12. Mr. Samba Karim TIMBO	O.R. L Chirurgie cervico-faciale chef de DER
13. Mr. Sadio YÉNA	Chirurgie cardio-Thoracique
14. Mr. Niani MOUNKORO	Gynéco-Obstétrique
15. Mr. Drissa KANIKOMO	Neurochirurgie
16. Mr. Oumar DIALLO	Neurochirurgie
17. Mr. Hamady TRAORÉ	Stomatologie

MAITRES DE CONFÉRENCES AGRÉGÉS/ MAITRES DE RECHERCHE

1. Mme Djénéba DOUMBIA	Anesthésie-Réanimation
2. Mr. Broulaye Massaoulé SAMAKÉ	Anesthésie-Réanimation
3. Mr. Nouhoum DIANI	Anesthésie-Réanimation
4. Mr. Aladji Seidou DEMBÉLÉ	Anesthésie-Réanimation
5. Mr Lassana KANTE	Chirurgie Générale
6. Mr. Birama TOGORA	Chirurgie générale
7. Mr. Adama Konoba KOITA	Chirurgie générale
8. Mr. Bréhima COULIBALY	Chirurgie générale
9. Mr. Soumaila KEITA	Chirurgie Générale
10. Mr. Moussa Abdoulaye OUATTARA	Chirurgie cardio-thoracique
11. Mr. Seydou TOGO	Chirurgie Thoracique et Cardio-vasculaire
12. Mr. Ibrahim TÉGUÉTÉ	Gynéco-Obstétrique
13. Mr. Youssouf TRAORÉ	Gynéco-obstétrique
14. Mr. Tioukani THERA	Gynéco-Obstétrique
15. Mr. Boubacar BAH	Odontostomatologie
16. Mr Lamine TRAORÉ	Ophtalmologie
17. Mme. Fatoumata SYLLA	Ophtalmologie
18. Mme. Dombia Kadiatou SINGARÉ	O.R. L
19. Hamidou Baba SACKO	O.R. L
20. Mr. Siaka SOUMAORO	O.R. L
21. Mr. Mamadou Lamine DIAKITÉ	Urologie
22. Mr. Honoré Jean Gabriel BERTHÉ	Urologie

MAITRES ASSISTANTS/ CHARGES DE RECHERCHES

1. Mr. Youssouf SOW	Chirurgie Générale
2. Mr. Koniba KEITA	Chirurgie Générale
3. Mr. Sidiki KEITA	Chirurgie Générale
4. Mr. Amadou TRAORÉ	Chirurgie Générale
5. Mr. Bréhima BENGALY	Chirurgie Générale
6. Mr. Madiassa KONATÉ	Chirurgie Générale
7. Mr. Sékou Bréhima KOUMARÉ	Chirurgie Générale
8. Mr. Boubacar KAREMBÉ	Chirurgie Générale
9. Mr. Abdoulaye DIARRA	Chirurgie Générale
10. Mr. Idriss TOUNKARA	Chirurgie Générale
11. Mr. Ibrahim SANKARÉ	Chirurgie Thoracique et Cardio-vasculaire
12. Mr. Abdoul Aziz MAIGA	Chirurgie Thoracique
13. Mr. Amed BAH	Chirurgie-Dentaire
14. Mr. Seydou GUEYE	Chirurgie-Buccale
15. Mr. Issa AMADOU	Chirurgie-Pédiatrique
16. Mr. Mohamed Kassoum DJIRÉ	Chirurgie-Pédiatrique
17. Mr. Boubacary GUINDO	O.R. L-C.C.F
18. Mr. Youssouf SIDIBÉ	O.R. L
19. Mr. Fatogoma Issa KONÉ	O.R. L
20. Mme. Fadima Koreissy TALL	Anesthésie-Réanimation
21. Mr. Seydina Alioune BEYE	Anesthésie-Réanimation

22. Mr. Hamadoun DICKO	Anesthésie-Réanimation
23. Mr. Moustapha Issa MANGANÉ	Anesthésie-Réanimation
24. Mr. Thierno Madane DIOP	Anesthésie-Réanimation
25. Mr. Mamadou Karim TOURÉ	Anesthésie-Réanimation
26. Mr. Abdoul Hamidou ALMEIMOUNE	Anesthésie-Réanimation
27. Mr. Daouda DIALLO	Anesthésie-Réanimation
28. Mr. Abdoulaye TRAORE	Anesthésie-Réanimation
29. Mr. Siriman Abdoulay KOITA	Anesthésie-Réanimation
30. Mr. Mahamadou COULIBA	Anesthésie-Réanimation
31. Mr. Aboulaye KASSAMBARA	Odontostomatologie
32. Mr. Mamadou DIARRA	Ophtalmologie
33. Mme. Aissatou SIMAGA	Ophtalmologie
34. Mr. Seydou BAGAYOGO	Ophtalmologie
35. Mr. Sidi Mohamed COULIBALY	Ophtalmologie
36. Mr. Adama GUINDO	Ophtalmologie
37. Mme. Fatimata KONANDJI	Ophtalmologie
38. Mr. Addoulay NAPO	Ophtalmologie
39. Mr. Nouhoum GUIROU	Ophtalmologie
40. Mr. Bougadary COULIBALY	Prothèse Scellée
41. Mme. Kadidia Oumar TOURE	Orthopédie-Dento-Faciale
42. Mr. Oumar COULIBALY	Neurochirurgie
43. Mr. Mahamadou DAMA	Neurochirurgie
44. Mr Youssouf SOGOBA	Neurochirurgie
45. Mr. Mamadou Salia DIARRE	Neurochirurgie
46. Mr. Moussa DIALLO	Neurochirurgie
47. Mr. Abdoul Kadri MOUSSA	Orthopédie-Traumatologie
48. Mr. Layes TOURE	Orthopédie-Traumatologie
49. Mr. Mahamdou DIALLO	Orthopédie-Traumatologie
50. Mr. Louis TRAORE	Orthopédie-Traumatologie
51. Mme. Hapssa KOITA	Stomatologie/Chirurgie maxillo-faciale
52. Mr. Alfousseiny TOURE	Stomatologie/Chirurgie maxillo-faciale
53. Mr. Amady COULIBALY	Stomatologie/ Chirurgie maxillo-faciale
54. Mr. Amadou KASSOGUE	Urologie
55. Mr. Dramane Nafou CISSE	Urologie
56. Mr. Mamadou Tidiane COULIBALY	Urologie
57. Mr. Moussa Salifou DIALLO	Urologie
58. Mr. Alkadri DIARRA	Urologie
59. Mr. Soumana Oumar TRAORE	Gynéco-Obstétrique
60. Mr. Abdoulaye SISSOKO	Gynéco-Obstétrique
61. Mr. Mamadou SIMA	Gynéco-Obstétrique
62. Mme. Aminata KOUMA	Gynéco-Obstétrique
63. Mr. Seydou FANÉ	Gynéco-Obstétrique
64. Mr. Amadou BOCOUM	Gynéco-Obstétrique
65. Mr. Ibrahima Ousmane KANTE	Gynéco-Obstétrique
66. Mr. Alassane TRAORE	Gynéco-Obstétrique

ASSISTANTS/ATTACHES DE RECHERCHE

1. Mme. Lydia B. SITA Stomatologie

D.E.R DE SCIENCES FONDAMENTALES**PROFESSEURS / DIRECTEURS DE RECHERCHE**

- | | |
|--------------------------------|---|
| 1. Mr. Bakarou KAMATE | Anatomie-Pathologie |
| 2. Mr. Cheick Bougadari TRAORE | Anatomie-Pathologie, chef de DER |
| 3. Mr. Mamadou A. THERA | Physiologie |

MAITRES DE CONFÉRENCES/MAITRES DE RECHERCHES

- | | |
|------------------------|----------------------------------|
| 1. Mr. Djibril SANGARE | Entomologie Moléculaire |
| 2. Mr. Guimogo DOLO | Entomologie Moléculaire Médicale |
| 3. Mr. Bakary MAIGA | Immunologie |
| 4. Mme. Safiatou NIARE | Parasitologie-Mycologie |
| 5. Mr. Karim TRAORE | Parasitologie-Mycologie |
| 6. Mr. Moussa FANE | Parasitologie Entomologie |

MAITRES ASSISTANTS/ CHARGES DE RECHERCHE

- | | |
|-----------------------------------|---|
| 1. Mr. Bourama COULIBALY | Anatomie Pathologie |
| 2. Mr. Mamadou MAIGA | Bactériologie-Virologie |
| 3. Mr. Aminata MAIGA | Bactériologie-Virologie |
| 4. Mme. Djeneba Bocar MAIGA | Bactériologie-Virologie |
| 5. Mme Arhamatoulaye MAIGA | Biochimie |
| 6. Mr. Mamadou BA | Biologie/Parasitologie Entomologie-Médicale |
| 7. Mr. Boubacar Sidiki I. DIAKITE | Biologie-Médicale Biochimie Clinique |
| 8. Mr. Bréhima DIAKITE | Génétique et Pathologie Moléculaire |
| 9. Mr. Yaya KASSOGUE | Génétique et Pathologie Moléculaire |
| 10. Mr. Oumar SAMASSEKOU | Génétique/Génomique |
| 11. Mr. Nouhoum SACKO | Hématologie/Oncologie/Cancérologie |
| 12. Mr. Sidi Boula SISSOKO | Histologie Embryologie Cytogénétique |
| 13. Mr. Saidou BALAM | Immunologie |
| 14. Mr. Hama Abdoulaye DIALLO | Immunologie |
| 15. Mr. Abdoulaye KONE | Parasitologie-Mycologie |
| 16. Mr. Aboubacar Alassane OUMAR | Pharmacologie |
| 17. Mme. Mariam TRAORE | Pharmacologie |
| 18. Bamodi SIMAGA | Physiologie |
| 19. Mr. Modibo SANGARE | Pédagogie en Anglais adapté à la Recherche
Biomédicale |
| 20. Mr. Bassirou DIARRA | Recherche-biomédicales |
| 21. Mr. Sanou Kho COULIBALY | Toxicologie |

ASSISTANTS/ATTACHES DE RECHERCHE

- | | |
|------------------------|----------------------|
| 1. Mr. Harouna BAMBA | Anatomie Pathologie |
| 2. Mme Assitan DIAKITE | Biologie |
| 3. Mr Ibrahim KEITA | Biologie moléculaire |

4. Mr. Moussa KEITA Entomologie-Parasitologie

D.E.R DE MÉDECINE ET SPÉCIALITÉS MÉDICALES

PROFESSEURS/DIRECTEURS DE RECHERCHE

- | | |
|--------------------------------|---|
| 1. Mr. Adama Diaman Keita | Radiologie et Imagerie Médicale |
| 2. Mr. Sounkalo DAO | Maladies Infectieuses et Tropicales |
| 3. Mr. Daouda K. MINTA | Maladies Infectieuses et Tropicales |
| 4. Mr. Boubacar TOGO | Pédiatrie |
| 5. Mr. Moussa T. DIARRA | Hépto-Gastro-Entérologie |
| 6. Mr. Cheick Oumar GUINTO | Neurologie |
| 7. Mr. Ousmane FAYE | Dermatologie |
| 8. Mr. Youssoufa Mamadou MAIGA | Neurologie |
| 9. Mr. Yacouba TOLOBA | Pneumo-Phtisiologie, chef de DER |
| 10. Mme. Mariam SYLLA | Pédiatrie |
| 11. Mme. Fatoumata DICKO | Pédiatrie |
| 12. Mr. Souleymane COULIBALY | Psychiatrie |
| 13. Mr. Mahamadou DIALLO | Radiologie et Imagerie Médicale |
| 14. Mr. Ichiaka MENTA | Cardiologie |

MAITRES DE CONFÉRENCES / MAITRES DE RECHERCHE

- | | |
|-----------------------------|--------------------------------|
| 1. Mme. KAYA Assetou SOUCKO | Médecine Interne |
| 2. Mr. Abdoul Aziz DIAKITE | Pédiatrie |
| 3. Mr. Idrissa Ah. CISSE | Rhumatologie |
| 4. Mr. Mamadou B. DIARRA | Cardiologie |
| 5. Mr. Ilo Bella DIALL | Cardiologie |
| 6. Mr. Souleymane COULIBALY | Cardiologie |
| 7. Mr. Anselme KONATE | Hépto-Gastro-Entérologie |
| 8. Mr. Japhet Pobanou THERA | Médecine Légale/ Ophtalmologie |
| 9. Mr. Adama Aguisa DICKO | Dermatologie |

MAITRE ASSISTANTS / CHARGES DE RECHERCHE

- | | |
|------------------------------|---------------------------------|
| 1. Mr. Mahamadoun GUINDO | Radiologie et Imagerie Médicale |
| 2. Mr. Salia COULIBALY | Radiologie et Imagerie Médicale |
| 3. Mr. Konimba DIABATE | Radiologie et Imagerie Médicale |
| 4. Mr. Adama DIAKITE | Radiologie et Imagerie Médicale |
| 5. Mr. Aphou Sallé KONE | Radiologie et Imagerie Médicale |
| 6. Mr. Mory Abdoulaye CAMARA | Radiologie et Imagerie Médicale |
| 7. Mr. Mamadou N'DIAYE | Radiologie et Imagerie Médicale |
| 8. Mme. Hawa DIARRA | Radiologie et Imagerie Médicale |
| 9. Mr. Issa CISSÉ | Radiologie et Imagerie Médicale |
| 10. Mr. Mamadou DEMBELE | Radiologie et Imagerie Médicale |
| 11. Mr. Ouncoumba DIARRA | Radiologie et Imagerie Médicale |
| 12. Mr. Ilias GUINDO | Radiologie et Imagerie Médicale |

13. Mr. Abdoulaye KONE	Radiologie et Imagerie Médicale
14. Mr. Alassane KOUMA	Radiologie et Imagerie Médicale
15. Mr. Aboubacar Sidiki N'DIAYE	Radiologie et Imagerie Médicale
16. Mr. Souleymane SANOGO	Radiologie et Imagerie Médicale
17. Mr. Ousmane TRAORE	Radiologie et Imagerie Médicale
18. Mr. Boubacar DIALLO	Médecine Interne
19. Mme. Djenebou TRAORE	Médecine Interne
20. Mr. Djibril SY	Médecine Interne
21. Mme. Djéneba DIALLO	Néphrologie
22. Mr. Hamadoun YATTARA	Néphrologie
23. Mr. Seydou SY	Néphrologie
24. Mr. Hamidou Oumar BA	Cardiologie
25. Mr. Massama KONATE	Cardiologie
26. Mr. Ibrahim SANGARE	Cardiologie
27. Mr. Youssouf CAMARA	Cardiologie
28. Mr. Samba SIDIBE	Cardiologie
29. Mme. Asmaou KEITA	Cardiologie
30. Mr. Mamadou TOURE	Cardiologie
31. Mme COUMBA Adiaratou THIAM	Cardiologie
32. Mr. Mamadou DIAKITE	Cardiologie
33. Mr. Boubacar SONFO	Cardiologie
34. Mme. Mariam SAKO	Cardiologie
35. Mme. Kadiatou DOUMBIA	Hépto-Gastro-entérologie
36. Mme. Hourouna SOW	Hépto-Gastro-entérologie
37. Mme. Sanra Débora SANOGO	Hépto-Gastro-entérologie
38. Mr. Issa KONATE	Maladies Infectieuses et Tropicale
39. Mr. Abdoulaye M. TRAORE	Maladies Infectieuses et Tropicale
40. Mr. Yacouba COSSOKO	Maladies Infectieuses et Tropicale
41. Mr. Garan DABO	Maladies Infectieuses et Tropicale
42. Mr. Jean Paul DEMBELE	Maladies Infectieuses et Tropicale
43. Mr. Mamadou AC. CISSE	Médecine d'Urgence
44. Mr. Seydou HASSANE	Neurologie
45. Mr. Guida LANDOURE	Neurologie
46. Mr. Thomas COULIBALY	Neurologie
47. Mr. Adama S SOSSOKO	Neurologie-Neurophysiologie
48. Mr. Diangina dit Nouh SOUMARE	Pneumologie
49. Mme. Khadidia OUATTARA	Pneumologie
50. Mr. Pakuy Pierre MOUNKORO	Psychiatrie
51. Mr. Souleymane dit P COULIBALY	Psychiatrie
52. Mme. Sirtio BERTHE	Dermatologie
53. Mme. N'DIAYE Hawa THIAM	Dermatologie
54. Mme. Yamoussa KARABINTA	Dermatologie
55. Mme. Mamadou GASSAMA	Dermatologie
56. Mr. Belco MAIGA	Pédiatrie
57. Mme. Djeneba KONATE	Pédiatrie
58. Mr. Fousseyni TRAORE	Pédiatrie
59. Mr. Karamoko SANOGO	Pédiatrie

60. Mme. Fatoumata Léoni DIAKITE	Pédiatrie
61. Mme Lala N'Drainy SIDIBE	Pédiatrie
62. Mme Djénéba SYLLA	Pédiatrie
63. Mr. Djigui KEITA	Rhumatologie
64. Mr. Souleymane SIDIBE	Médecine de la Famille/Communautaire
65. Mr. Drissa Massa SIDIBE	Médecine de la Famille/Communautaire
66. Mr. Salia KEITA	Médecine de la Famille/Communautaire
67. Mr. Issa Souleymane GOITA	Médecine de la Famille/Communautaire

ASSISTANTS/ATTACHES DE RECHERCHE

1. Mr. Boubacari Ali TOURE	Hématologie Clinique
2. Mr. Yacouba FOFANA	Hématologie
3. Mr. Diakalia Siaka BERTHE	Hématologie

D.E.R DE SANTE PUBLIQUE

PROFESSEURS/DIRECTEUR DE RECHERCHE

1. Mr. Seydou DOUMBIA	Épidémiologie
2. Mr. Hamadoun SANGHO	Santé Publique
3. Mr. Samba DIOP	Anthropologie Médicale et Éthique en Santé

MAITRES DE CONFÉRENCES/ MAITRE DE RECHERCHE

1. Mr. Cheick Oumar BAGAYOKO	Information Médicale
------------------------------	----------------------

MAÎTRES ASSISTANTS /CHARGES DE RECHERCHE

1. Mr. Hammadoun Aly SANGO	Santé Publique
2. Mr. Ousmane LY	Santé Publique
3. Mr. Ogobara KODIO	Santé Publique
4. Mr. Oumar THIERO	Bio statistique/Bio-informatique
5. Mr. Cheick Abou COULIBALY	Épidémiologie
6. Mr. Abdrahamane COULIBALY	Anthropologie Médicale
7. Mr. Moctar TOUNKARA	Épidémiologie
8. Mr. Nouhoum TELLY	Épidémiologie
9. Mme Lalla Fatouma TRAORE	Santé Publique
10. Mr Sory Ibrahim DIAWARA	Epidemiologie

ASSISTANTS/ ATTACHES DE RECHERCHE

1. Mr. Seydou DIARRA	Anthropologie Médicale
2. Mr. Abdrahamane ANNE	Bibliothéconomie-Bibliographie
3. Mr. Mohamed Moumine TRAORE	Santé Communautaire
4. Mr. Housseini DOLO	Épidémiologie

- | | |
|--------------------------------|----------------------|
| 5. Mr. Souleymane Sékou DIARRA | Épidémiologie |
| 6. Mr. Yaya dit Sadio SARRO | Épidémiologie |
| 7. Mme. Fatoumata KONATE | Nutrition-Diététique |
| 8. Mr. Bakary DIARRA | Santé-Publique |

CHARGES DE COURS ET ENSEIGNANTS VACATAIRES

- | | |
|------------------------------------|-----------------------------------|
| 1. Mr Ousseynou DIAWARA | Parodontologie |
| 2. Mr. Amsalah NIANG | Odonto-préventive-Sociale |
| 3. Mr. Souleymane GUINDO | Gestion |
| 4. Mme. MAIGA Fatoumata SOKONA | Hygiène du Milieu |
| 5. Mr. Rouillah DIAKITE | Biophysique et Médecine Nucléaire |
| 6. Mr. Alou DIARRA | Cardiologie |
| 7. Mme. Assétou FOFANA | Maladies Infectieuses |
| 8. Mr. Abdoulay KALLE | Gastroentérologie |
| 9. Mr. Mamadou KARAMBE | Neurologie |
| 10. Mme. Fatouma Sirifi GUINDO | Médecine de Famille |
| 11. Mr. Alassane PEROU | Radiologie |
| 12. Mr. Boubacar ZIBEIROU | Physique |
| 13. Mr. Boubakary Sidiki MAIGA | Chimie-Organique |
| 14. Mme. Doulata MARIKO | Stomatologie |
| 15. Mr. Issa COULIBALY | Gestion |
| 16. Mr Klétigui Casmir DEMBELE | Biochimie |
| 17. Mr Souleymane SAWADOGO | Informatique |
| 18. Mr Brahima DICKO | Médecine Légale |
| 19. Mme Tenin KANOUTE | Pneumo-Phtisiologie |
| 20. Mr Bah TRAORE | Endocrinologie |
| 21. Mr Modibo MARIKO | Endocrinologie |
| 22. Mme Aminata Hamar TRAORE | Endocrinologie |
| 23. Mr Ibrahim NIENTAO | Endocrinologie |
| 24. Mr Aboubacar Sidiki Tissé KANE | OCE |
| 25. Mme Rokia SANOGO | Médecine traditionnelle |
| 26. Mr Benoît Y KOUMARE | Chimie Générale |
| 27. Mr Oumar KOITA | Chirurgie Buccale |
| 28. Mr Mamadou BAH | Chirurgie-Buccale |
| 29. Mr Baba DIALLO | Epidémiologie |
| 30. Mr Mamadou WELE | Biochimie |
| 31. Mr Djibril Mamadou COULIBALY | Biochimie |
| 32. Mr Tietie BISSAN | Biochimie |
| 33. Mr Kassoum KAYENTAO | Méthodologie de la recherche |
| 34. Mr Babou BAH | Anatomie |

ENSEIGNANTS EN MISSION

- | | |
|--------------------|-------------|
| 1. Mr. Lamine GAYE | Physiologie |
|--------------------|-------------|

DEDICACES ET REMERCIEMENTS

DEDICACES

Je dédie ce travail à,

DIEU le père tout puissant :

A toi qui n'a jamais cessé de me couvrir de ton amour, de ta grâce et de ta miséricorde ; soit infiniment sanctifié et glorifié au travers de ce travail.

Ma mère, YOSSA Marie Beatrice :

Très chère maman, mes mots simples ne suffiront jamais pour t'exprimer tout mon amour et toute ma reconnaissance pour tout que tu as fait de moi et pour moi. Ton amour, ton courage, ton sens du sacrifice et ta bravoure continuent de bercer ma vie ; à travers ce travaille, je te communique toute mon affection. Tu es et restera pilier de ma vie.

Mon père, DJEUNGOUE Abraham :

Ton calme, ta simplicité, ton autorité et ta vision assez particulière de la vie m'ont façonné. Merci papa pour tout, je ne saurais tout citer car la liste ne finira jamais. Ce document est aussi le fruit de ton travail.

Ma grande sœur, TOWA DJEUNGOUE Stéphanie :

Plus qu'une grande sœur tu es comme une seconde maman pour moi. Ma gratitude ne pourrait s'exprimer en ces quelques lignes ; néanmoins je voudrais te dire merci pour tout ce que tu as fait pour moi durant toutes ces années.

Ma grande sœur, Djeungoué Nathalie :

Tu as toujours su me conseiller de façon subtile et discrète. Tu m'as encouragé depuis le début et malgré la distance, tu as continué à être toujours présente pour moi. Merci pour tout grande sœur.

Ma grande sœur, TCHEUFFA DJEUNGOUE Bernadine :

Depuis tout petit, tu as été la pour m'apprendre a marcher, à me vêtir, à rendre mon linge propre et j'en passe. De par ta simplicité et ton attention, tu as su me guider. Que le seigneur te bénisse et qu'il t'accompagne dans tes projets.

Mon grand frère, JEAKEO DJEUNGOUE Joël Gabin :

Tu as toujours su me conduire dans le sens de la discipline et de la perfection. Merci pour tout et que le seigneur te guider dans tes pads.

Ma grande sœur, NGAMO DJEUNGOUE Sorelle :

Toi et moi avons été complices depuis tout petit et ce malgré nos différents. Je remercie le Seigneur de m'avoir donné une sœur comme toi.

Ma nièce, DJEUNGOUE Elvira :

Comme maman avait l'habitude de le dire, tu es la petite sœur que je n'ai pas eu, et je suis d'avis avec elle car tes pleurs, tes rires, tes premiers mots et tes jeux dans ta tendre enfance me procurait une joie que je ne saurais expliquer même aujourd'hui. Que le seigneur t'accorde de grandir dans sa crainte.

Remerciements

A la **République du Mali** qui m'a donnée l'opportunité de réaliser mon rêve en faisant des études en médecine et à tout le peuple malien qui dans la pure tradition Bambara a fait preuve d'une générosité sans fin et d'une grande hospitalité à mon endroit. Puisse le seigneur Dieu veiller sur notre Maliba et sur l'ensemble du peuple malien.

A la **République du Cameroun** qui m'a vu naître et m'a donnée l'éducation de base nécessaire pour débiter les études de médecine. Berceau de nos ancêtres, à toi l'amour et le grand honneur. Que le seigneur te bénisse afin que tous tes enfants du nord au sud, de l'est à l'ouest restent toujours unis.

A **M. MOUSSA COULIBALY** : Tu as rendu ma vie ici moins pénible et surtout, tu m'as pris comme un petit frère. Merci pour tous et que le seigneur te bénisse.

A KETCHOYA TOMY janis malcom : Tu es mon ami et frère de depuis toujours. Nous avons continué à vivre et se raconter tous et ce malgré la distance. Que le seigneur nous donne longue vie et surtout, qu'il nous permette de réaliser nos rêves.

A Vicky Léandros KENGNE : Merci pour tous les bons moments passés ensemble et pour ta présence dans ma vie. Tu es très aimable et adorable. Que DIEU nous donne longue vie.

A ma famille : Merci pour avoir participé à mon éducation. Aujourd'hui je suis l'homme que je suis grâce à vous et j'espère que vous êtes tous fières de moi.

A L'AEESCM (Association des élèves, étudiants et stagiaires camerounais au Mali) : Merci infiniment car au sein de l'association j'ai grandi, j'ai beaucoup appris et je me suis épanoui, vous m'avez apporté le cocon familial qui me manquait à mon arrivé sur la terre malienne. Merci infiniment pour tout.

A la promotion **ALSACE**. Avec vous j'ai passé des moments de joies, de fous rires, d'échanges, de disputes et de peines aussi. Je demande pardon à chacun de vous pour mes manquements et un grand merci à chacun de vous pour tout. **Alsace forever.**

Aux thésards du service **d'ORL et CCF** du chu Gabriel Touré de la génération 2019/2020 : **YOUSOUF TRAORE, OUMAR KONATE, MAURINE KENE, YVE CHRISTIAN TCHANA MAKOSSO**. Je suis extrêmement fier de vous

avoir côtoyé pendant tout ce temps. Nous formions une équipe formidable. Excellente carrière à chacun de vous.

Au personnel du service **d'ORL et CCF** du CHU Gabriel Touré : Nos maîtres les **ORL**, les **étudiants en spécialisation**, les **étudiants thésards**, les **infirmiers**, les **aides-soignantes** et les **techniciens de surfaces**. Merci pour cette collaboration franche et sincère. Je ne vous oublierai jamais.

A mon groupe d'étude : **LINDA FOTSA, INESS TCHAKOUNTE, NGO OUM II** : Merci pour votre collaboration durant toutes ces années universitaires.

Aux groupes **ASSURANCE et ASSURANCE PLUS** : Merci pour la confiance que vous m'avez accordée et la bonne collaboration qui règne au sein du projet.

A mes aînés : **DR PATRICK BOLEGA, DR ANICET FOKA, DR MARCIAL FACEU, DR EUNICE KAMDEM**. En vous côtoyant j'ai non seulement beaucoup appris mais aussi gagné en maturité. Merci pour votre apport dans ma modeste vie.

A mes amis : **MONKAM JAUREL, FOPPA ELISE, SAMUEL EPHRATA, INES TCHAKOUNTE, SALLE LELE**. J'ai passé des moments inoubliables avec chacun de vous. Merci pour ces agréables souvenirs.

A mes filleuls de Bamako : **JAURESSE KAMGA, RICHIE KAMGA, TCHANTCHOU MANUELLA, YVAN, LUNELLE, BRENDA, GUYLENE**,

JOSEPHA ESSOMBA, ET JONATAN MIYO. Je vous porte dans mon cœur.
Bonne chance à chacun de vous pour ses projets d'avenir.

Au Dr **Patrick BOLEGA** : Merci beaucoup pour ton accueil et tes précieux conseils. Je te souhaite une heureuse carrière de médecin.

Au docteur **N'FALY KONATE** : Cher maître vos qualités scientifiques et votre gentillesse sont de celles qui marquent à vie. Toujours disponible et à l'écoute, Merci infiniment pour vos enseignements et pour tout.

Au **DR KASSIM DIARRA** : Cher maître, votre simplicité, et vos qualités de pédagogue font de vous un modèle à copier. Merci infiniment pour vos enseignements.

A tous ceux qui de près ou de loin ont participé à la réalisation de ce document

HOMMAGES AUX MEMBRES DU JURY

HOMMAGES AUX MEMBRES DU JURY

A notre Maître et Président du Jury

Professeur Djibo Mahamane DIANGO

- Anesthésiste-Reanimateur et Urgentiste
- Professeur titulaire à la FMOS de Bamako
- Chef du département d'Anesthésie-Réanimation et de Médecine d'Urgence du CHU Gabriel Touré
- Chef du service d'accueil des Urgences du CHU Gabriel Touré
- Spécialiste en pédagogie médicale
- Secrétaire général de la Société d'Anesthésie Réanimation et de Médecine d'Urgence (SARMU) Mali
- Membre de la Société Française d'Anesthésie Réanimation (SFAR)
- Membre de la Société d'Anesthésie Réanimation d'Afrique Francophone (SARAF)
- Membre de la fédération Mondiale des Sociétés d'Anesthésie Réanimation
- Président du comité d'organisation du 35^e congrès de la SARAF 2019 à Bamako

Cher Maître,

C'est un grand honneur que vous nous faites en acceptant de présider ce jury. Votre simplicité, votre rigueur, l'abnégation au travail, le sens élevé du devoir; vos qualités scientifiques font de vous un maître admiré.

Veillez recevoir cher maître l'expression de notre profond respect.

A notre maitre et Juge

Dr DIARRA Kassim

- Spécialiste ORL et CCF
- Praticien hospitalier au CHU Gabriel Touré
- Ancien chef de service de l'unité ORL de l'hôpital régional de Gao
- Ancien interne des hôpitaux du Mali
- Membre de la SMORL
- Membre du Collège National d'ORL-CCF (CNORL)

Cher maitre,

Grand est l'honneur de vous compter au jury de notre thèse. Vos qualités scientifiques, pédagogiques et humaines font de vous un maitre admiré. Veuillez recevoir, cher maître, l'expression de notre profond respect.

A notre Maître et Co-directeur
Dr KONATE N’Faly

- Spécialiste ORL et CCF
- Praticien hospitalier au CHU Gabriel Touré
- Ancien interne des hôpitaux du Mali
- Membre de la SMORL
- Membre du Collège National d’ORL-CCF (CNORL)

Cher maître,

Nous avons apprécié votre simplicité, vos qualités intellectuelles et humaines. Passionné du travail bien fait, intransigeant de vos principes, soucieux de notre formation, vous êtes pour nous un modèle de réussite et surtout de courage. Puisse Dieu vous soutenir dans vos projets futurs.

A notre maitre et directeur de thèse :

Pr Mohamed Amadou KEITA

- Professeur titulaire d'ORL à la FMOS
- Chef de service d'ORL-CCF du CHU Gabriel Touré
- Chef de Département des services chirurgicaux du CHU-Gabriel Touré
- Coordinateur du DES d'ORL-CCF à la FMOS de Bamako
- Président du Collège National d'ORL-CCF (CNORL)
- Membre de la Société Malienne d'ORL (SMORL)
- Membre de la Société d'ORL d'Afrique Francophone (SORLAF)
- Membre correspondant de la Société Française d'ORL et de Chirurgie Face et Cou
- DU d'otologie et d'otoneurologie de l'université de Bordeaux
- Membre de Pan Fédération of ORL Société.

Cher maitre,

Vos grandes qualités scientifiques et de formateurs joints à votre esprit communicatif sont pour nous une source d'inspiration. En peu de temps, vous nous avez appris à travailler avec méthode et efficacité. C'est un grand honneur que vous nous faites en acceptant de diriger notre travail, malgré vos multiples occupations. Trouvez ici cher maître, le témoignage de notre profonde gratitude et de notre plus grand respect. Qu'Allah vous accorde toutes ses grâces et vous assiste tout au long de votre carrière.

SIGLES ET ABREVIATIONS

ATCD : Antécédents

AMSA : Aérosoliseur manosonique automatique

ATT : Aérateur transtympanique

BDE : Branche descendante de l'enclume

CA : Conduction aérienne

CAE : Conduit auditif externe

CHU : Centre hospitalier universitaire

CSC : Canal semi-circulaire

dB : Décibels

MAE : Méat acoustique externe

OMC : Otite moyenne chronique

OSM : Otite séromuqueuse

ORL : otorhinolaryngologie

PDR : Poche de rétraction tympanique

PF : Pars flaccida

PORP : Partial ossicular reconstruction prosthesis

PT : Pars tensa

RGO : Reflux gastro œsophagien

RRM : Rinne résiduel moyen

TDM : Tomodensitométrie

TORP : Total ossicular reconstruction prosthesis

LISTES DES FIGURES

Figure 1: Paroi latérale de la caisse du tympan de l'oreille gauche	8
Figure 2: Paroi carotidienne de la caisse du tympan	14
Figure 3: Paroi mastoïdienne ou postérieure de la caisse du tympan.....	17
Figure 4: Malleus	20
Figure 5: Incus	22
Figure 6: Étrier dans la fossette de la fenêtre vestibulaire.....	23
Figure 7: Vue schématique de la trompe auditive	29
Figure 8: Otoendoscopie d'une oreille droite montrant une PDR	40

LISTES DES TABLEAUX

Tableau I : Répartition selon l'âge.....	67
Tableau II: Répartition selon le sexe	68
Tableau III : Répartition selon les antécédents personnels	68
Tableau IV: Répartition selon le terrain.....	69
Tableau V: Répartition selon le motif de consultation	69
Tableau VI: Répartition selon les signes associés	99
Tableau VII: Répartition selon le délai de consultation	70
Tableau VIII: Répartition selon le coté atteint	71
Tableau IX: Répartition des PDR selon leurs siège	72
Tableau X: Répartition des PDR selon leurs caractères	72
Tableau XI: Répartition des PDR selon les lésions associées	73
Tableau XII: Répartition de l'oreille controlatérale selon les lésions présentes	73
Tableau XIII: Répartition selon les données de l'audiométrie	74
Tableau XIV: Répartitions selon les résultats de la tympanométrie	74
Tableau XV: Répartition selon les modalités thérapeutiques	76

TABLE DES MATIERES :

I. INTRODUCTION	1
II. OBJECTIFS	3
A. Objectif général.....	3
B. Objectifs spécifiques	3
III. GENERALITES	5
A. RAPPEL EMBRYOLOGIQUE [6].....	5
B. RAPPEL ANATOMIQUE [7]	6
C. RAPPEL PHYSIOLOGIQUE.....	36
D. Diagnostique Clinique :.....	38
E. TRAITEMENT :.....	48
IV. METHODOLOGIE	60
1. Cadre d'étude :.....	60
2 Le type d'étude	63
2.1 La période d'étude	63
2.2 Population d'étude :.....	63
2.3 L'échantillonnage	63
3. La technique de collecte des données.....	64
4. Les variables étudiées	64
5. L'informatisations des données.....	64
6. Traitement et analyse des données	64
7. Le mode opératoire	64
8. L'aspect éthique.....	64
V. RESULTATS.....	67
1. Données Epidémiologiques.....	67
2. Les données cliniques :	69
3. Données paracliniques.....	74
4. Modalités thérapeutiques :.....	75
4.1. La surveillance :	75
4.2. Médicamenteux :	75
4.3. Chirurgical	76

VI. COMMENTAIRES ET DISCUSSION.....	78
VII. CONCLUSION ET RECOMMANDATIONS	86
REFERENCES.....	89
ANNEXES.....	121



INTRODUCTION

I. INTRODUCTION

La poche de rétraction se définit comme une zone de la membrane tympanique, désarmée de son armature conjonctive et qui s'inscrit dans un plan plus médial que celui du tympan, c'est-à-dire en rétraction vers la caisse [1].

Les rétractions peuvent inclure la pars flaccida (PF), la pars tensa (PT) ou les deux. La prévalence des PDR chez les enfants sains âgés de 5-16 ans a été rapportée entre 14–26% dans la PF et 0.3–3.7% dans la PT [2].

Les PDR ont été identifiées comme étant une forme d'OMC. Leurs complications sont les hypoacusies et ils sont aussi impliqués dans la physiopathologie de la formation du cholestéatome, d'où l'intérêt d'un bon diagnostic et d'une bonne prise en charge des PDR dans la prévention de cette pathologie.

Les mécanismes qui président à l'apparition des PDR sont multiples et, pour une large part, méconnus. Deux d'entre eux semblent évidents : une hypo pression dans l'oreille moyenne exerçant ses effets sur une membrane tympanique et le fait que celle-ci soit fragilisée. Les parties les plus fréquemment affectées sont, la pars flaccida et la partie posterosupérieure de la pars tensa. L'avènement de l'otoendoscope a été une avancée énorme dans le diagnostic des PDR [2-4].

Les décisions sur la procédure à utiliser dans le traitement des PDR dépendent de la condition fonctionnelle et anatomique de l'oreille, mais continue à être débattue [5].

Le but de notre travail est d'analyser à travers une large revue de la littérature, les profils épidémiologique, clinique et thérapeutique des PDR dans le service d'ORL du CHU de Gabriel Touré.



OBJECTIFS

II. OBJECTIFS

A. Objectif général

Etudier les aspects diagnostique et thérapeutique des PDR dans le service d'ORL du CHU Gabriel Touré de Bamako.

B. Objectifs spécifiques

- Déterminer le profil sociodémographique des patients
- Enumérer les facteurs de risques des PDR
- Décrire la symptomatologie clinique des PDR
- Décrire la topographie des PDR
- Rapporter les modalités thérapeutiques des PDR dans le service d'ORL de l'hôpital Gabriel Touré.



GENERALITES

III. GENERALITES

A. RAPPEL EMBRYOLOGIQUE [6]

L'embryologie de l'oreille moyenne est complexe et de nombreux points restent obscurs. Mais malgré ces incertitudes, l'embryologie fournit bon nombre de données qui permettent de mieux comprendre la pathologie de cet organe.

L'oreille moyenne se constitue par une évagination de la première poche endobranche, le canal pharyngo-tympanique de Kollicker. Elle serait donc d'origine endodermique. Il y a au départ une évagination de la première poche qui va constituer la trompe. Mais la future caisse n'est alors qu'une masse pleine, mésenchymateuse qui se vacuolise progressivement autour de l'ensemble ossiculaire. La cavitation tympanique se fait en même temps que la progression tubaire. C'est le mésenchyme tympanique qui en se résorbant laisserait derrière lui une mince couche à la nouvelle cavité (le mésochilium). L'antre et les cellules périantrales se forment par tunnelisation du mésenchyme. Les cellules mastoïdiennes se forment plus tardivement suivant un processus différent. Ce qui est important, c'est que le système cellulaire mastoïdien est formé avant d'être aéré.

La résorption du mésenchyme primitif et sa condensation en os tympanal jouent un rôle très important dans la constitution du conduit osseux. Le mésenchyme tient une place importante dans la formation de l'oreille moyenne en ce sens que c'est lui qui formera le conjonctif sous-jacent à l'épithélium. Or ce mésenchyme est évidemment chez un même individu commun aux deux oreilles. Et d'autre part, nous savons qu'il est héréditairement marqué. Ceci explique la bilatéralité fréquente de l'otite chronique et d'autre part, le caractère souvent familial de cette affection.

La trompe et la caisse ont en commun une promiscuité anatomique et une synergie de fonction, et donc une atteinte tubaire retentit forcément sur le reste de l'oreille moyenne.

B. RAPPEL ANATOMIQUE [7]

1. Anatomie de la caisse du tympan

La caisse du tympan se présente comme une cavité parallélépipédique irrégulière à six faces. Cinq de ses faces sont osseuses et la sixième est en grande partie membraneuse, composée par le tympan. Les dimensions moyennes de cette cavité sont les suivantes :

- longueur : 15 mm ;
- hauteur : elle s'abaisse de l'arrière vers l'avant en passant de 15 mm à 7 mm
- profondeur ou épaisseur : elle varie de 3 mm au centre à 6 mm à la périphérie.

Cette cavité aérienne contient les osselets de l'ouïe et leurs annexes (articulations, ligaments, muscles) et est tapissée par une muqueuse de type aérien. Il convient de décrire les six parois de la caisse puis son contenu

1.1.1. Les parois de la caisse :

a. La paroi latérale ou membraneuse :

Cette paroi est la plus externe et elle est en rapport avec le MAE (figure 3). On décrit deux portions à cette paroi : la membrane du tympan et la partie osseuse périmyringienne.

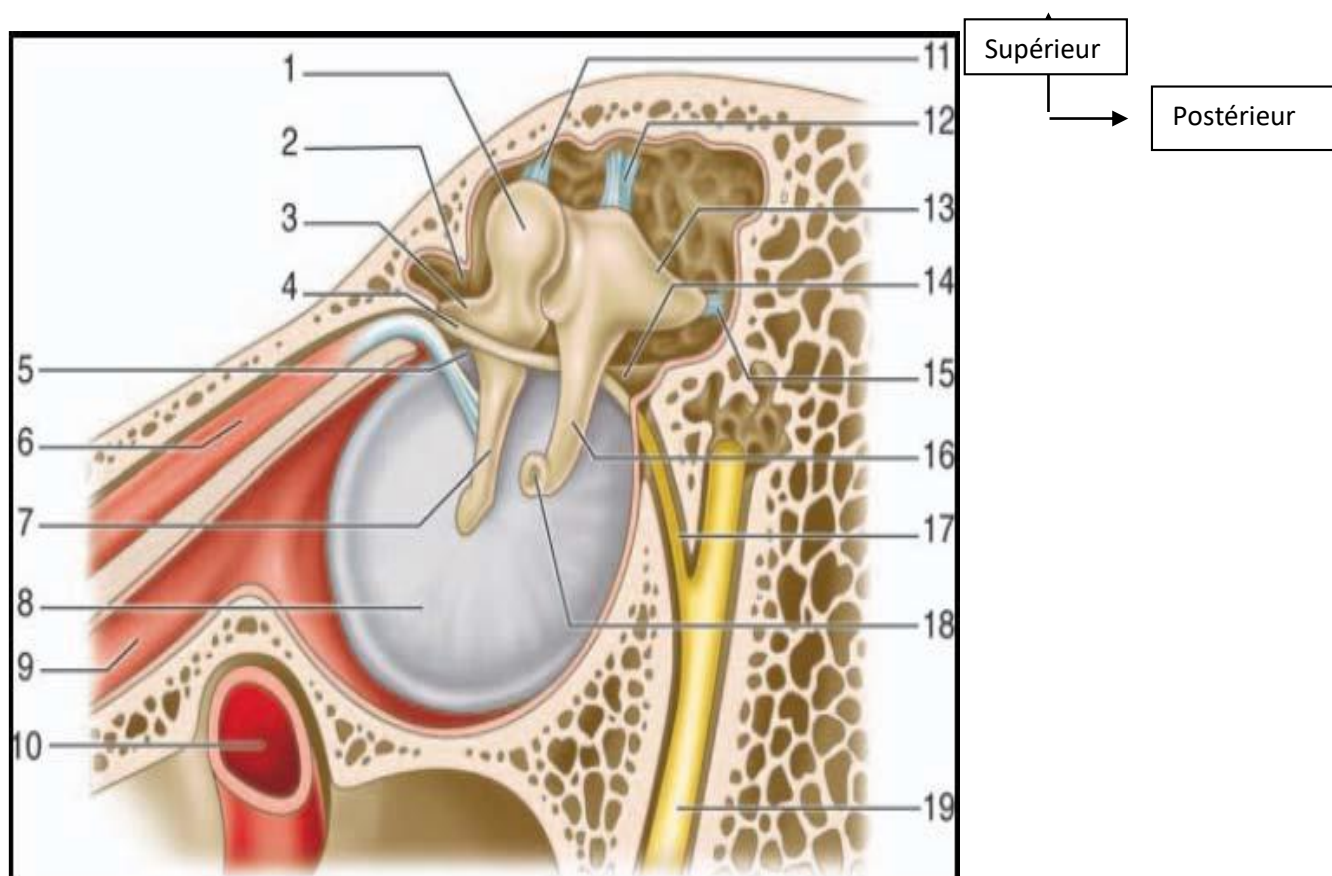
i. La membrane tympanique : Elle comprend deux segments de taille et de constitution différentes : la pars tensa et la pars flaccida.

□ La pars tensa est de nature fibroélastique, peu mobile ; elle représente la membrane tympanique proprement dite interposée entre le MAE et la caisse du tympan. Cette membrane a une forme d'entonnoir dont le sommet, l'ombilic, correspond à l'extrémité distale spatulée du manche du marteau, et est en retrait de 2 mm par rapport à la périphérie. Le manche du marteau est visible par transparence sous la forme d'une raie blanchâtre, la strie malléaire, qui se prolonge vers la partie supérieure de la pars tensa jusqu'à la saillie réalisée par le processus latéral : la proéminence malléaire.

Les dimensions moyennes de la membrane sont 10 mm de hauteur, 9 mm de largeur. Son épaisseur est de 0,05 à 0,09 mm et sa surface de 65 mm². Cette membrane est orientée en avant, en bas et en dehors. L'angle d'inclinaison avec le plan horizontal varie selon l'âge : 30 à 35° à la naissance, 45° chez l'adulte. La membrane est composée par l'accolement de trois couches. La couche externe est cutanée et se trouve en continuité avec la peau du conduit auditif externe. La couche interne muqueuse est constituée par la muqueuse de la cavité tympanique. La couche intermédiaire est fibreuse et on distingue plusieurs types de fibres : une couche externe de fibres radiées tendues entre l'anneau fibrocartilagineux et le manche du marteau où elles s'insèrent du côté opposé à leur origine, une couche interne de fibres circulaires faites d'anneaux concentriques autour de l'ombilic et qui sont plus denses en périphérie, des fibres paraboliques antérieures et postérieures, des fibres arciformes ou semi-lunaires. À sa périphérie, la couche fibreuse de la membrane est épaissie et devient l'anneau fibro-cartilagineux, qui vient s'enchâsser dans une rainure, le sillon tympanique (sulcus tympanicus) creusé sur l'extrémité interne de la gouttière de la partie tympanique de l'os temporal. Ce sillon n'est pas visible de l'extérieur car sa berge externe est plus haute que sa berge interne.

□ La pars flaccida est la portion de membrane du tympan située au-dessus des plis malléaires antérieur et postérieur. Vers le haut elle s'insère sur l'incisure tympanique au bord inférieur de la partie cupulaire de la partie squameuse du

temporal. Sa forme est triangulaire à sommet inférieur (processus latéral du marteau), et elle mesure 2 mm de haut. Elle constitue la paroi latérale du récessus supérieur de la membrane du tympan (recessus membranae tympani superior). La pars flaccida est moins rigide que la pars tensa car sa couche moyenne fibreuse est moins épaisse, et l'organisation des faisceaux conjonctifs moins systématisée.



Source: EMC

Figure 1: Paroi latérale de la caisse du tympan de l'oreille gauche [7]

Le marteau et l'enclume sont laissés en place et masquent la partie cupulaire de la partie tympanique de l'os temporal. 1. Tête du marteau ; 2. Récessus épitympanique ; 3. Processus antérieur du marteau ; 4. Corde du tympan ; 5. Pli malléaire antérieur ; 6. Muscle tenseur du tympan ; 7. Branche du marteau ; 8. Membrane tympanique (pars tensa) ; 9. Trompe auditive (trompe d'Eustache) ; 10. Artère carotide interne ; 11. Ligament supérieur du marteau ; 12. Ligament supérieur de l'incus ; 13. Branche courte de l'incus ; 14. Pli malléaire postérieur ; 15. Ligament postérieur de l'incus ; 16. Branche longue de l'incus ; 17. Corde du tympan ; 18. Processus lenticulaire de l'incus ; 19. Nerf facial (VII).]

ii. La partie osseuse périmyringienne : Tout autour de l'orifice constitué par la membrane du tympan, il convient de décrire quatre régions osseuses de taille variable complétant la paroi latérale.

□ En bas : la paroi est tympanique et haute de 1 à 2 mm. Elle forme la paroi latérale du récessus hypotympanique, et il existe un décalage entre ce dernier et la paroi inférieure du MAE.

□ En arrière : la paroi est tympanosquameuse et elle est parcourue par la fissure tympanosquameuse postérieure. C'est la paroi latérale du rétro-tympanum.

□ En haut : la paroi est formée par un segment de la partie squameuse de l'os temporal communément dénommé mur de la logette ou partie cupulaire (pars cupularis). Cette paroi est haute de 5 mm environ et s'amincit du haut vers le bas où elle vient constituer l'incisure tympanique. En dehors, elle répond à la paroi supérieure du MAE, tandis qu'en dedans elle constitue la paroi latérale de l'épitympanum. Vers le haut, la partie cupulaire s'élargit avant de rejoindre la paroi supérieure de la caisse du tympan. Son épaisseur varie à ce niveau en fonction de sa nature, soit spongieuse, soit creusée de cellules.

□ En avant : la paroi est pétrotympanique et large de 2 mm.

b. La paroi médiale : labyrinthique :

Cette paroi est la seule dont la structure ne correspond qu'à une seule partie de l'os temporal : le rocher. Cette paroi est divisée en deux étages par une saillie horizontale, véritable linteau neuromusculaire qui sépare la caisse du tympan en deux étages : le récessus épitympanique en haut et l'atrium en bas.

i. Le linteau neuromusculaire : Il est constitué de deux éléments d'avant en arrière.

□ Le canal du muscle tenseur du tympan constitue la partie antérieure du linteau. C'est une saillie tubulaire oblique en arrière en dehors et en haut. Son extrémité postérieure est située au-dessous de l'émergence de la deuxième portion du canal facial. Elle se recourbe en dehors pour former le processus cochléariforme qui

livre passage au tendon terminal du muscle tenseur du tympan dont la direction est perpendiculaire au canal du muscle.

□ Vers l'arrière, le linteau correspond à la proéminence du canal facial au niveau de la deuxième portion du canal facial. Sa longueur moyenne est de 11 mm et il se dirige en arrière, en dehors et en bas en réalisant un angle de 37° par rapport au plan sagittal et un même angle de 37° par rapport au plan horizontal. À son origine, sous le processus cochléariforme, son relief est peu marqué. Puis, il devient progressivement de plus en plus saillant et compose le linteau de la fossette vestibulaire, avant d'aller se fondre dans le massif du facial de Gellé au-dessous du seuil de l'aditus ad antrum. La paroi du canal facial est mince, parfois translucide, voire déhiscente au niveau de sa paroi inférieure, mettant ainsi à nu le nerf facial.

ii. La partie supérieure de la paroi labyrinthique : Elle est située dans le récessus épitympanique dont elle constitue la paroi médiale. À sa partie postérieure, et se poursuivant sur la paroi médiale de l'aditus ad antrum, se situe la saillie du canal semi-circulaire latéral. De couleur blanche, lisse et arrondie, elle est un excellent repère chirurgical. Sa direction est oblique en bas, en arrière et en dehors et, fait un angle de 10° ouvert en arrière avec le canal facial dont elle s'écarte progressivement. Au-dessus de cette éminence se trouvent les cellules tympaniques appartenant au groupe labyrinthique supérieur. Vers l'avant, la paroi est plus ou moins développée selon la pneumatisation du rocher. Elle rentre dans la constitution du récessus épitympanique antérieur.

iii. La partie inférieure de la paroi labyrinthique : La partie centrale est occupée par le promontoire. C'est une saillie arrondie et lisse, plus accentuée en arrière qu'en avant et qui mesure environ 7 à 8 mm de largeur sur 5 à 6 mm de hauteur. Le promontoire est en rapport en dedans avec le premier tour de spire du limaçon. Le versant antérieur du promontoire est en pente douce. Au-dessous du promontoire, près de la face inférieure, se trouve l'orifice du canal tympanique de

Jacobson qui livre passage au nerf tympanique. Celui-ci se dirige vers le haut en cheminant dans une gouttière ou dans un tunnel, et forme le sillon du promontoire. Il passe en avant de la fenêtre cochléaire qui établit un repère chirurgical. Au-dessus et en arrière du promontoire se trouve la fossette de la fenêtre vestibulaire dont la profondeur est variable selon la saillie du bord postérieur du promontoire et la procidence du canal du nerf facial (qui constitue le linteau de la fenêtre). Au fond de cette dépression se trouve la fenêtre vestibulaire qui est obstruée par la base de l'étrier. Sa forme est elliptique ou réniforme (en « gueule de four »), et mesure 3 mm de long sur 1,5 mm de haut. Elle regarde en dehors, en bas et en avant. Au bord antérieur de la fenêtre ovale est située la fissula ante fenestram. Au-dessous et en arrière du promontoire se trouve une dépression plus étroite : la fossette de la fenêtre cochléaire, au fond de laquelle est située la fenêtre cochléaire. Cette fenêtre, en grande partie dissimulée par la saillie du promontoire qui constitue la crête de la fenêtre cochléaire, regarde vers le bas, en arrière et un peu en dehors. Elle fait communiquer la caisse du tympan avec la cavité sous-vestibulaire où commence le conduit cochléaire, et est fermée par une mince membrane appelée membrane secondaire du tympan. L'orifice mesure 2 à 3 mm de diamètre. C'est au travers de cet orifice que sont placés les implants cochléaires en technique classique.

c. La paroi supérieure : tegmentale :

Elle compose le toit de la caisse du tympan et est de constitution pétrosquameuse. Le tegmen tympanique représente la partie pétreuse du toit et est complété par une expansion de la Partie horizontale de l'écaille. La jonction de ces deux os constitue la fissure pétrosquameuse interne et répond à la crête pétrosquameuse supérieure qui parcourt la paroi d'avant en arrière. Sur cette crête se fixent les ligaments suspenseurs du marteau et de l'enclume. Cette paroi est oblique en avant et en bas et la caisse est ainsi plus étroite en avant. Si la paroi est

relativement épaisse dans son tiers antérieur, dans ses deux tiers postérieurs elle est mince, et même parfois déhiscente et responsable de méningocèle.

d. La paroi inférieure jugulaire :

Cette paroi, de structure tympanopétreuse, constitue le plancher de la caisse et est située au-dessous du niveau de la paroi inférieure du MAE. Le décalage établi, surtout net à la partie antérieure, crée le récessus hypotympanique ou hypotympanum. L'orifice du canal tympanique est situé sur la paroi, à l'aplomb du rebord antérieur de la fenêtre cochléaire, et livre passage au nerf tympanique et à l'artère tympanique inférieure. Cette paroi répond à la veine jugulaire, dont elle forme le plafond. Le golfe de la veine jugulaire détermine le plus souvent un dôme. L'épaisseur de la paroi est variable. Parfois épaisse et pneumatisée, elle peut être déhiscente avec saillie du golfe dans la caisse. À la partie postérieure de la paroi, on observe la proéminence styloïde qui donne naissance à une saillie émoussée répondant à la base de l'apophyse styloïde, solidement implantée dans la mastoïde. Du fait de sa situation à cheval entre les parois inférieure et postérieure de la caisse, certains auteurs la situent au niveau du rétrotympaum, et donc elle constitue un des repères de la chirurgie endoscopique du rétrotympaum.

e. La paroi antérieure carotidienne :

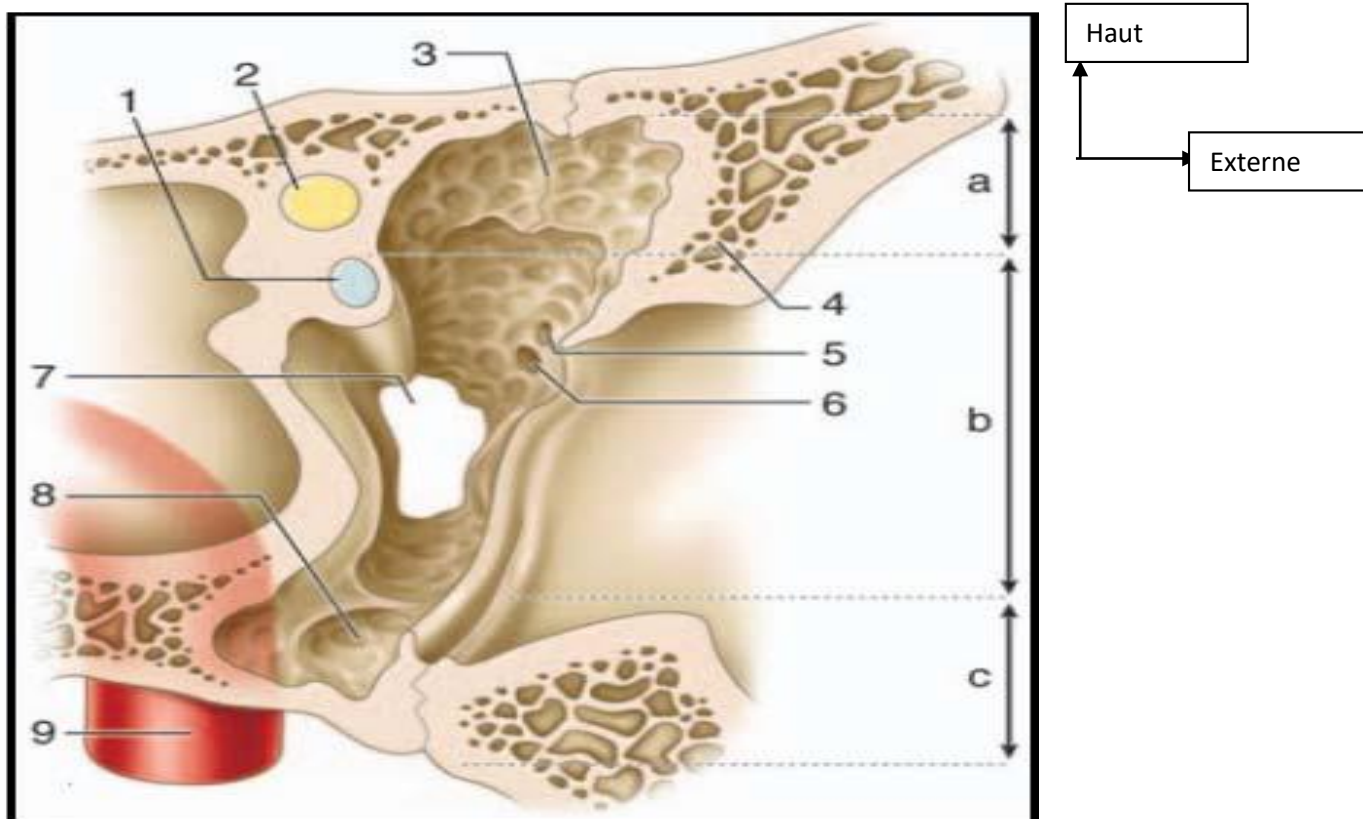
Selon Andrea, cette paroi est systématisée en trois étages.

i. L'étage supérieur : Il correspond à la paroi antérieure du récessus épitympanique. Sa hauteur dépend de l'obliquité du tegmen tympani et son étude est revue au paragraphe de la systématisation de la caisse du tympan.

ii. L'étage moyen : Il est situé sur le même plan que le fond du MAE et la membrane tympanique. Il est occupé principalement par l'ostium tympanique de la trompe auditive qui donne accès à la partie osseuse de la trompe auditive. À la

partie supéro-interne de cet orifice se trouve le canal du muscle tenseur du tympan. À sa partie supéro-externe, débouchent l'orifice d'entrée du ligament antérieur du marteau et de l'artère tympanique antérieure, ainsi que l'orifice de sortie de la corde du tympan.

iii. Le segment inférieur : Il est haut de 3 à 4 mm, entretient des rapports étroits sur son versant interne avec le canal carotidien dont il est séparé par une lame osseuse perforée de pertuis à destinée vasculo-nerveuse. Cette paroi est souvent bombée, elle peut être fine, voire déhiscente.



Source: EMC

Figure 2: Paroi carotidienne de la caisse du tympan [7].

a. Étage supérieur de la paroi antérieure ; b. Étage moyen de la paroi antérieure ; c. Étage inférieur de la paroi antérieure. 1. Processus cochléariforme et canal du muscle tenseur du tympan ; 2. Canal facial ; 3. Crête osseuse tombant du tegmen, avec en avant le récessus épitympanique antérieur ou fossette sus-tubaire ; 4. Partie cupulaire de la partie tympanique ; 5. Orifice de passage du ligament antérieur du marteau et de l'artère tympanique antérieure ; 6. Orifice de sortie de la corde du tympan (canal de Huguier) ; 7. Ostium tympanique de la trompe auditive ; 8. Hypotympanum ; 9. Canal carotidien.

f. La paroi postérieure ou mastoïdienne :

Cette paroi est la plus haute (14 mm) et elle est essentiellement de constitution pétreuse. On lui distingue deux parties :

- Une partie supérieure, occupée par l'aditus ad antrum ;
- Une partie inférieure qui constitue la région du rétro tympanum.

i. L'aditus ad antrum : C'est l'orifice de passage entre le récessus épitympanique et l'antra mastoïdien. Il a une forme triangulaire à sommet inférieur et mesure 4 mm de haut. Sa paroi médiale est marquée par la saillie lisse et arrondie du canal semi-circulaire latéral. L'angle inférieur ou plancher de l'aditus représente la fossette de l'enclume, au niveau de laquelle vient s'appuyer l'extrémité de la branche courte de l'enclume. Cette région est en rapport avec le coude du facial dont elle n'est séparée que par une mince lame osseuse de 1 à 3 mm.

ii. Le rétrotympaum : De toutes les parois de la caisse, c'est la plus accidentée. Sa compréhension est facilitée par la systématisation que l'on doit à Guerrier et Andrea qui ont défini quatre régions à partir de plusieurs repères anatomiques rencontrés sur cette paroi.

□ Les repères anatomiques :

- L'éminence pyramidale est une saillie conique, rarement pyramidale, située en plein centre de la région. Son volume est variable et elle est haute de 2 mm. Sa base est le plus souvent en continuité avec le relief du canal facial. Le sommet de l'éminence pyramidale livre passage au tendon du muscle de l'étrier, toujours aisément identifiable;

- L'éminence cordale est située immédiatement en dedans du sillon tympanique (environ 1 mm) sur le même plan que l'éminence pyramidale. À son sommet, se trouve l'ouverture tympanique du canalicule de la corde du tympan ;

- La proéminence styloïde

□ Les reliefs osseux : L'éminence pyramidale, véritable clef de voûte de la région et bon repère chirurgical, est le point de convergence de cinq reliefs osseux formant une croix et qui permettent de baliser le rétrotympaum en quatre régions distinctes.

+ En dehors et transversalement se trouve la crête cordale de Proctor qui s'étend de la base de l'éminence pyramidale à l'éminence cordale. La crête cordale se

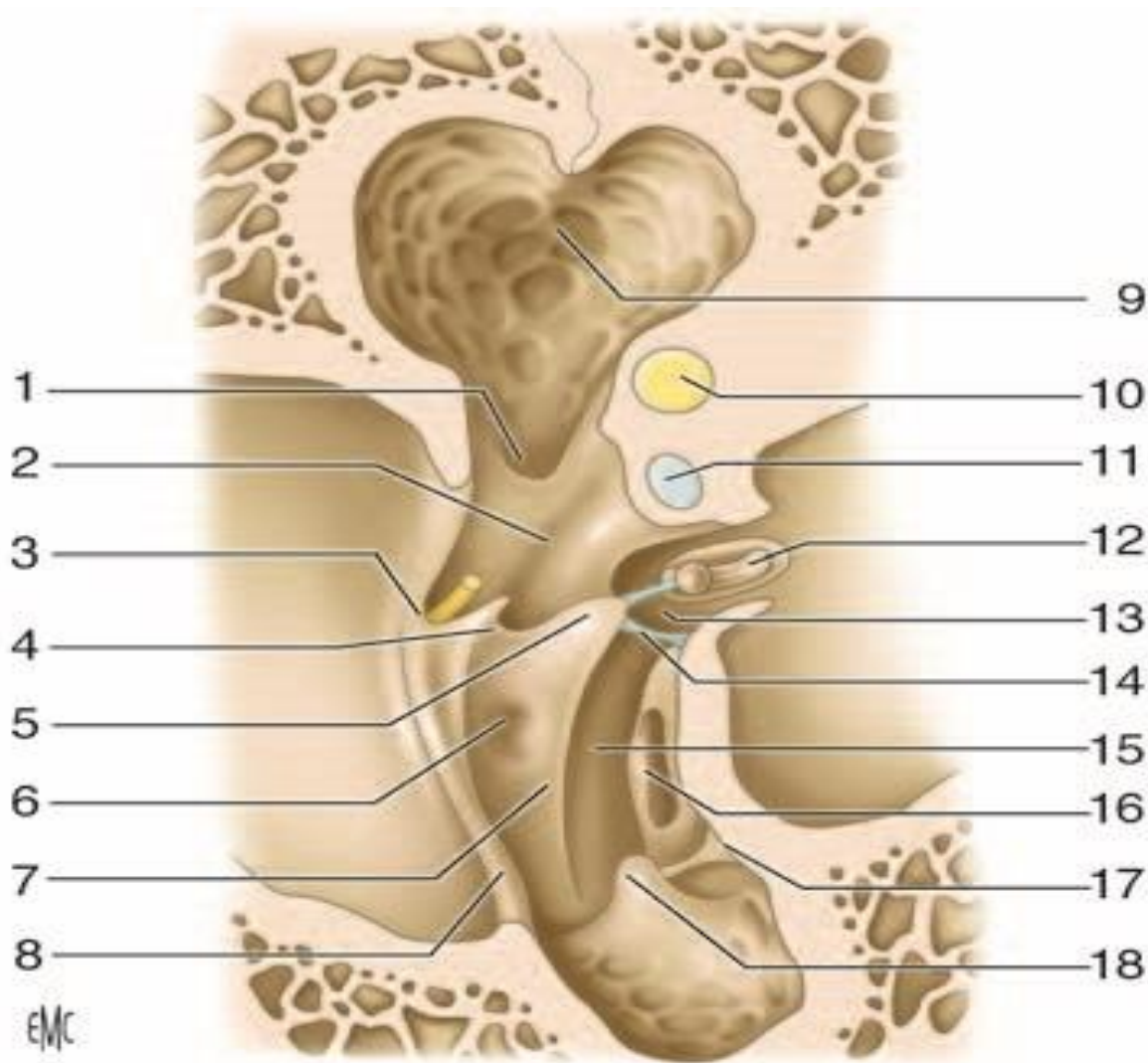
présente le plus souvent comme une véritable crête osseuse, mais peut parfois prendre d'autres aspects : une ligne peu marquée, une pointe osseuse complétée par une partie fibreuse, voire deux pointes osseuses réunies par un pont fibreux.

+ En bas et longitudinalement : la crête pyramidale. Elle est plus ou moins saillante et s'étend vers le bas de la base de l'éminence pyramidale vers la proéminence styloïde. Elle peut être très courte, voire inexistante lorsque la proéminence styloïde est très marquée.

+ En dedans, transversalement et en avant : le ponticulus. Il réunit la base de l'éminence pyramidale au bord postéro-supérieur du promontoire. Tout comme la crête cordale, il s'agit le plus souvent d'un véritable pont osseux. Parfois il se présente sous la forme d'une pointe osseuse du côté promontoire ou de l'éminence pyramidale complétée par une bride fibreuse.

+ En dedans, transversalement et en arrière : la crête tympanique postérieure d'Andrea. Elle naît du bord postérieur du sinus tympanique qu'elle semble continuer vers le haut. Dans 25 % des cas celle-ci est fusionnée au ponticulus.

+ En haut et oblique en dehors : la saillie du canal facial.



Source: EMC

Figure 3: Paroi mastoïdienne ou postérieure de la caisse du tympan. [7].

1. Fosse de l'enclume ; 2. récessus facial ; 3. éminence cordale ; 4. crête cordale ; 5. éminence pyramidale ; 6. fossette prépyramidale de Grivot ; 7. crête pyramidale ; 8. sillon tympanique ; 9. aditus ad antrum ; 10. canal semi-circulaire latéral ; 11. canal facial ; 12. étrier dans la fossette de la fenêtre vestibulaire ; 13. sinus tympani posterior de Proctor ; 14. ponticulus ; 15. sinus tympani ; 16. fenêtre cochléaire ; 17. subiculum du promontoire ; 18. proéminence styloïde

1.1.2- Le contenu de la caisse

La caisse du tympan est occupée par les trois osselets, ainsi que leurs annexes : articulations, ligaments, muscles et replis muqueux.

a- Les osselets de l'ouïe :

Les trois osselets de la caisse du tympan forment la chaîne ossiculaire disposée entre la membrane tympanique et la fenêtre vestibulaire. De dehors en dedans, on trouve le marteau, l'enclume et l'étrier.

i. Le marteau : Cet osselet (figure 5) est le plus externe et le plus antérieur. Il est aussi le plus long (7 à 9 mm) et pèse 25 mg en moyenne. Il a une forme de massue et on lui décrit une tête, un col, un manche et deux processus.

➤ La tête :

Elle constitue l'extrémité supérieure de l'os et est située au-dessus de la membrane tympanique, dans le récessus épitympanique. De forme ovoïde, elle est volumineuse par rapport au reste de l'osselet, lisse sauf à sa partie postéro- interne où elle présente une surface articulaire destinée au corps de l'enclume. Cette surface articulaire de forme elliptique à grand axe dirigé vers le bas et médialement est limitée par un bourrelet osseux, et est divisée par une crête verticale en deux facettes plus petites interne et postérieure.

➤ Le col :

Il soutient la tête, est très court et aplati d'avant en arrière. Son bord latéral répond à la pars flaccida et au récessus supérieur de la membrane du tympan. Son bord médial est croisé à angle droit par la corde du tympan qui chevauche le tendon du muscle tenseur du tympan inséré sur ce même bord.

➤ Le manche :

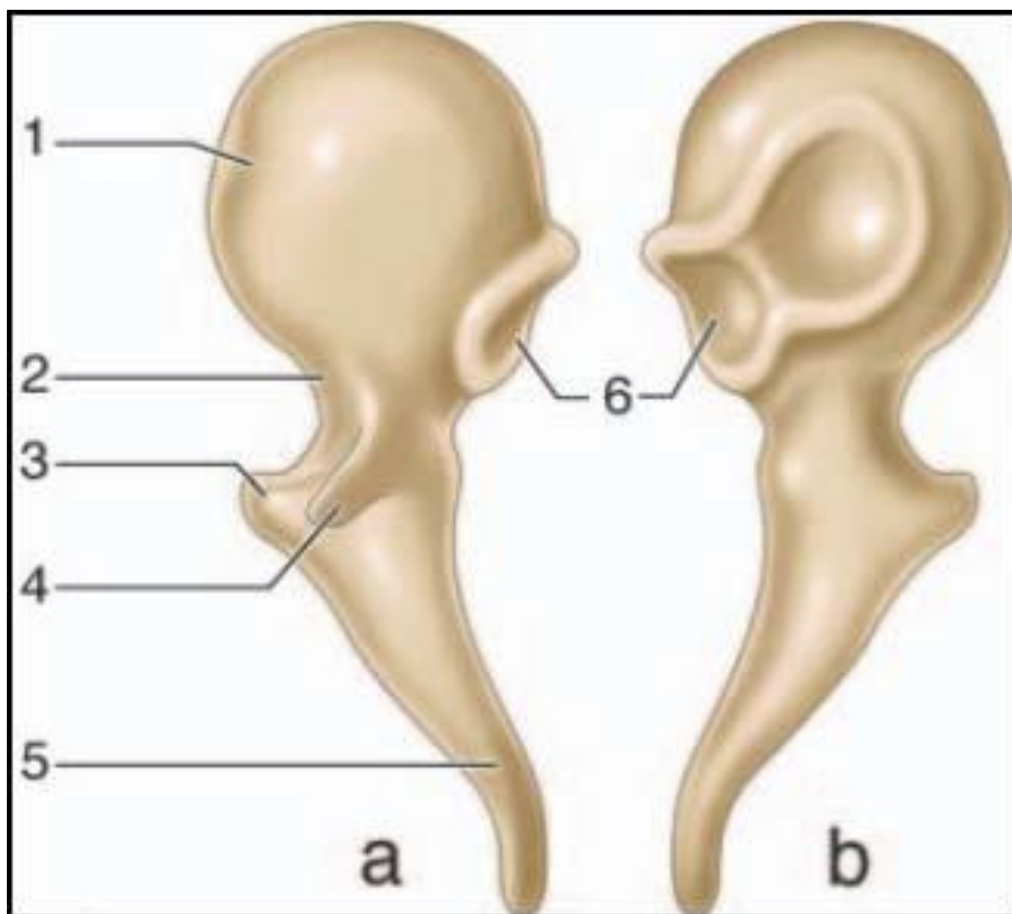
Il fait suite au col et descend obliquement en bas et en arrière. Tout comme le col, le manche est aplati d'avant en arrière et présente deux faces antérieure et postérieure et deux bords latéral et médial. Son extrémité distale en forme de spatule répond à l'ombilic, zone où le manche est très adhérent à la membrane du tympan. L'axe du manche du marteau n'est pas situé dans le prolongement de l'axe de la tête et du col et forme un angle de 135° ouvert en haut, en arrière et en dedans.

➤ Le processus latéral :

Il se présente sous la forme d'une éminence conique de 1 mm, naissant de la partie inférieure et latérale du col. C'est une saillie très bien identifiable sur le tympan (proéminence malléaire), qui donne insertion aux deux ligaments tympanomalléaires limitant vers le bas la pars flaccida.

➤ Le processus antérieur :

Il se détache de la partie antérieure et moyenne du col. C'est une épine osseuse grêle qui se poursuit par le ligament antérieur du marteau qui s'insinue dans la fissure pétro-tympano-squameuse.



Source: EMC

Figure 4: Malleus (marteau) [7]

. a. Vue antérieure ; b. vue postérieure. 1. Tête ; 2. Col ; 3. Processus latéral ; 4. Processus antérieur ; 5. Manche ; 6. Surface articulaire (articulation incudomalléaire).

ii. L'enclume : Cet osselet est situé en dedans et en arrière du marteau. Son poids est légèrement supérieur à celui du marteau. On le compare à une molaire ou dent bicuspide et on lui décrit un corps (couronne) et deux branches (racines). Le corps a une forme cuboïde aplatie transversalement. Sa face antérieure, elliptique en forme de selle de cheval, est articulaire, et répond à celle de la tête du marteau. La branche courte est une apophyse conique qui prolonge le corps vers l'arrière. Son grand axe est horizontal et son extrémité postérieure vient se loger dans la fosse de l'enclume. La branche longue est plus longue et plus grêle que la précédente. Sa direction est similaire à celle du manche du marteau. Son extrémité inférieure se coude en angle droit et se termine par un renflement arrondi, le processus lenticulaire, qui vient s'articuler avec l'étrier.

iii. L'étrier : C'est l'osselet le plus petit et le plus léger (2 mg) (figures 7). Il est situé dans la fossette de la fenêtre vestibulaire, sous le canal facial, entre l'apophyse lenticulaire de l'enclume et la fenêtre vestibulaire. Sa forme rappelle un étrier de cavalier et il présente une tête, deux branches et une base.

➤ La tête :

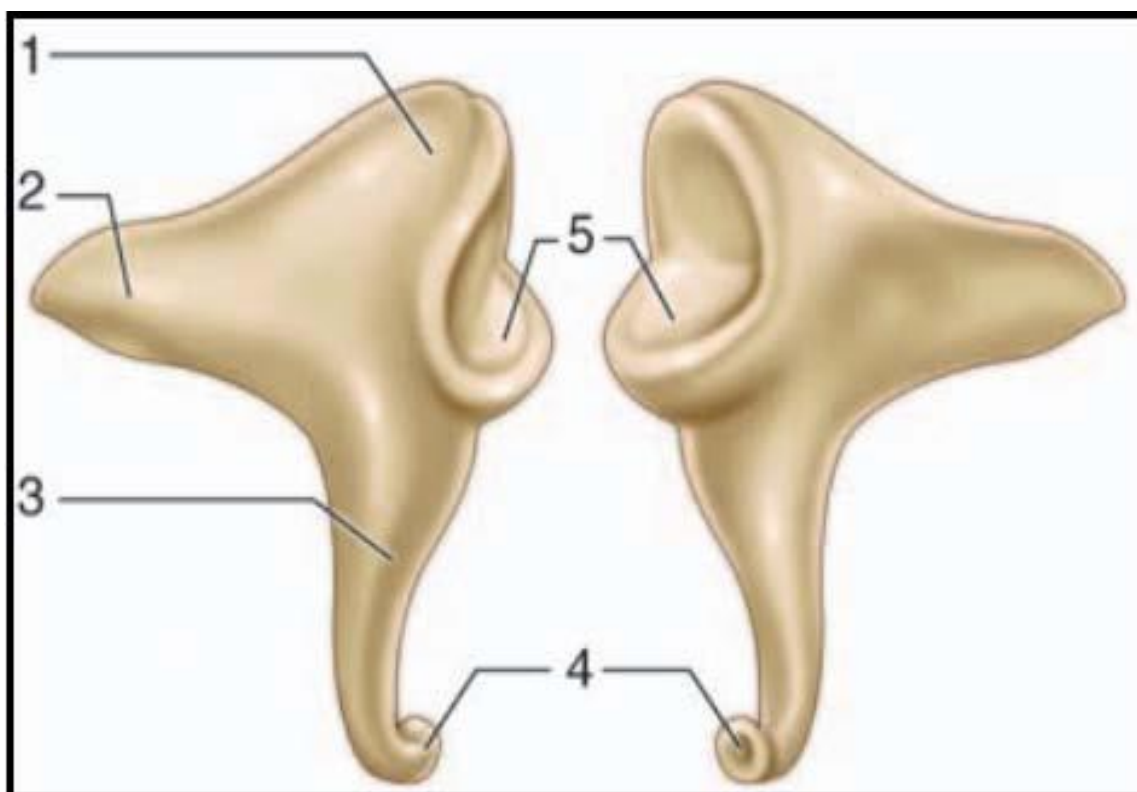
Elle est de forme quadrilatère (2 mm), et creusée sur sa face latérale d'une cavité glénoïde qui répond à la surface articulaire de l'apophyse lenticulaire. Sa face médiale est en continuité avec les deux branches et présente à ce niveau un étranglement circulaire ou col.

➤ Les branches antérieure et postérieure :

Elles forment l'arc stapédien, réunissant la tête à la base de l'étrier, et délimitent un espace semi-circulaire parfois comblé par un repli de la muqueuse tympanique, la membrane obturatrice de l'étrier. La face concave des branches est évidée en gouttière. La branche postérieure est la plus longue et la plus épaisse. La branche antérieure est moins incurvée et parfois rectiligne.

➤ La base :

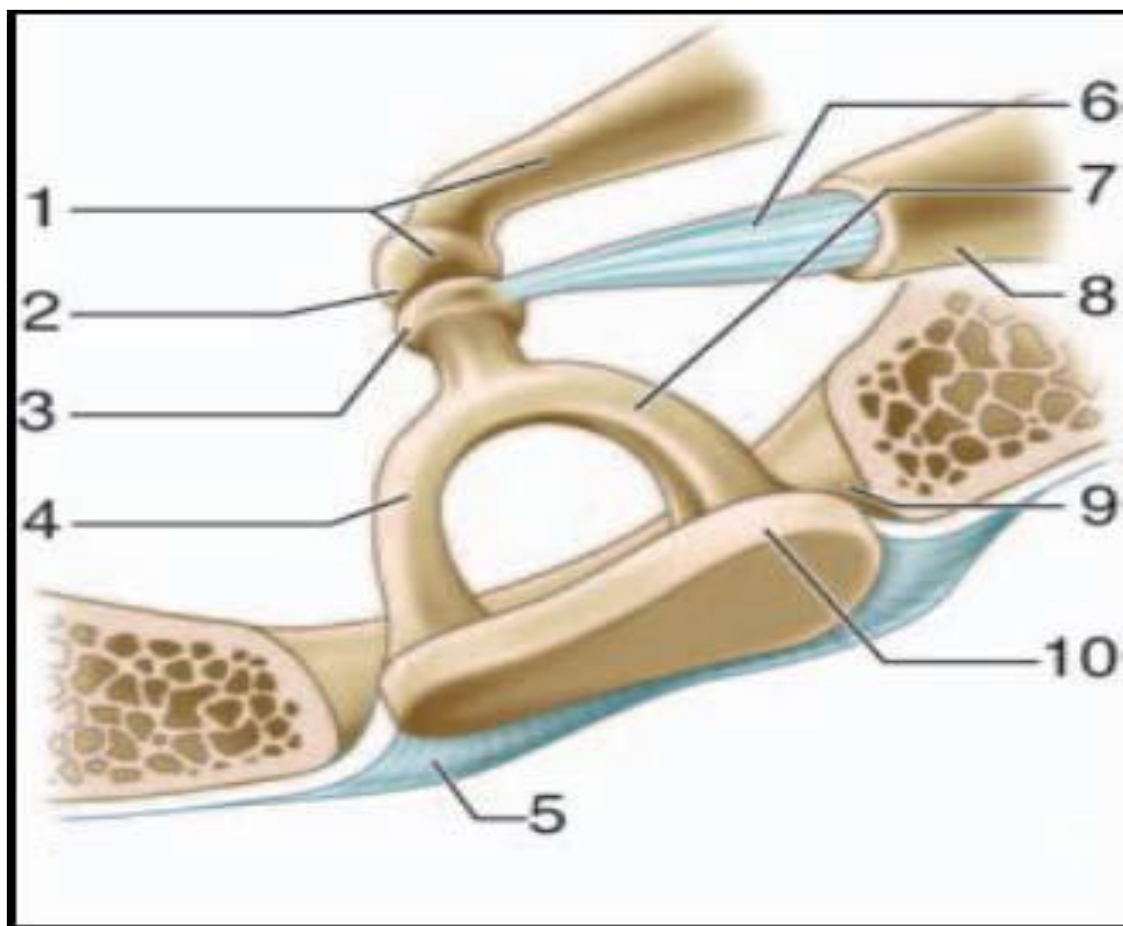
Elle est une mince lame osseuse de forme ovale ou réniforme qui épouse parfaitement la fenêtre du vestibule. Sa surface n'est pas plane mais tordue autour de son axe polaire. On la compare à une hélice à deux pales, dont la moitié antérieure regarde vers le plancher du vestibule et la moitié postérieure vers la voûte.



Source: EMC

Figure 5: Incus (enclume) [7]

- a. *Vue latérale ; b. vue médiale. 1. Corps ; 2. Branche courte ; 3. Branche longue ; 4. Processus lenticulaire ; 5. Surface articulaire (articulation incudomalléaire).*



Source: EMC

Figure 6: Étrier dans la fossette de la fenêtre vestibulaire. [7]

1. Branche longue et processus lenticulaire de l'enclume ; 2. Articulation incudo-stapédienne ; 3. Tête ; 4. Branche antérieure ; 5. Ligament annulaire ; 6. Tendon du muscle stapédien ; 7. Branche postérieure ; 8. Éminence pyramidale ; 9. Fossette de la fenêtre vestibulaire ; 10. Base.

b- Les articulations inter-ossiculaires :

On en distingue trois :

i. L'articulation incudo-malléaire : C'est une articulation par emboîtement réciproque (diarthrose) qui unit le versant postérieur de la tête du marteau à la face antérieure du corps de l'enclume. Il existe un ménisque interarticulaire. Après la puberté, l'articulation est le siège d'une ossification qui va entraîner la constitution d'un véritable bloc incudomalléaire dépourvu de toute mobilité. Un ligament capsulaire inséré à leur pourtour les maintient en contact.

ii. L'Articulation incudo-stapédienne : C'est une énarthrose qui réunit le processus lenticulaire de l'enclume à la cavité glénoïde de la tête de l'étrier. Contrairement à la précédente, cette articulation reste mobile chez l'adulte, et on doit noter sa fragilité avec une possibilité de luxation au cours des traumatismes crâniens. Un manchon fibreux en forme de capsule réunit les deux os.

iii. La syndesmose tympano-stapédienne : Les surfaces osseuses en contact sont ici réunies entre elles par un ligament : le ligament annulaire de l'étrier. Les dimensions de ce dernier sont différentes en avant (largeur 100 μm , épaisseur 300 μm) et en arrière (largeur 15 μm , épaisseur 500 μm), ce qui explique en partie la plus grande mobilité de la partie antérieure de la base de l'étrier.

c- Les ligaments ossiculaires :

Ces ligaments réunissent les deux plus lourds osselets de la chaîne aux parois de la caisse du tympan.

i. Les ligaments du marteau :

- Le ligament supérieur ou suspenseur du marteau. Épais et cylindrique, il réunit la tête du marteau à la paroi supérieure de la caisse au niveau de la crête pétrosquameuse supérieure.

- Le ligament antérieur du marteau. Il représente un reliquat fibreux du cartilage de Meckel qui relie la mandibule au marteau. Il est tendu du processus antérieur du marteau à la partie latérale de la fissure pétro-tympano-squameuse.

- Le ligament latéral du marteau. Il est étalé en éventail entre le col du marteau et le bord inférieur de l'incisure tympanique. Il forme la limite supérieure du récessus supérieur de la membrane du tympan.

ii. Les ligaments de l'enclume :

- Le ligament supérieur de l'enclume, inconstant et fin, il est tendu entre le corps de l'enclume et la paroi supérieure de la caisse au niveau de la crête pétrosquameuse supérieure.

- Le ligament postérieur de l'enclume. Bifide, il réunit l'extrémité de la branche courte de l'enclume au pourtour de la fossa incudis.

d- Les muscles ossiculaires:

i. Le muscle tenseur du tympan : le muscle du marteau : Ce muscle long de 2 cm chemine dans un canal osseux situé sur la portion supéro-interne de la trompe auditive osseuse dont il est séparé par un septum. Le tendon du muscle tenseur du tympan quitte le canal au niveau du processus cochléariforme, et se dirige selon une direction à angle droit par rapport au canal en direction du marteau sur lequel il s'insère au niveau du bord médial du col. En se contractant, il attire le manche du marteau vers l'intérieur de la caisse, rapproche son extrémité inférieure du promontoire et tend la membrane du tympan.

ii. Le muscle stapédien : le muscle de l'étrier : Ce muscle long de 7 ou 8 mm est le plus petit muscle de l'organisme. Le canal de ce muscle présente deux segments. Un premier segment creusé dans la paroi postérieure de la caisse du tympan en avant de la troisième portion du canal facial dont il n'est séparé que par une fine lame osseuse. Un deuxième segment contenu dans l'éminence pyramidale, coudé à angle droit par rapport au premier, et dont est issu le tendon du muscle stapédien. Ce dernier, long de 2 mm, va s'insérer le plus souvent sur le col de l'étrier, parfois sur la branche postérieure ou sur l'articulation incudo-stapédienne. En se contractant, ce muscle fait basculer l'étrier en arrière.

e- Le repli muqueux :

Les parois de la caisse et son contenu sont tapissés par la muqueuse tympanique en continuité, en avant avec la muqueuse de la trompe auditive et en arrière avec la muqueuse des annexes mastoïdiennes. Cette muqueuse de type respiratoire est peu épaisse, de couleur gris rosé et adhère intimement au périoste. Tout comme le réalise le péritoine autour des viscères abdominaux, la muqueuse tympanique se détache à certains endroits de la caisse pour aller engainer les osselets de l'ouïe, leurs tendons et leurs ligaments en formant des replis muqueux, véritables mésos

dans lesquels passent des vaisseaux. Ces mésos ou plis sont responsables de la formation de nombreux compartiments au niveau de la caisse du tympan.

1.2. La trompe d'eustache [8]

La trompe auditive qui relie la paroi antérieure de la caisse du tympan à la paroi latérale du rhinopharynx est formée par la réunion de deux structures de natures différentes. Son segment postérolatéral, creusé dans la partie inférieure de l'os temporal, constitue la partie osseuse de la trompe auditive. Guerrier et Bremond considèrent que cette portion osseuse n'est autre que le protympanum de la caisse du tympan, situé en avant du mésotympanum. Son segment antéromédial, plus long, appartient au pharynx, et constitue la partie cartilagineuse de la trompe auditive. Ces deux portions ont toutes les deux la forme d'un cornet aplati dans le sens transversal, et se réunissent par leurs sommets tronqués au niveau de l'isthme de la trompe auditive. La longueur totale de la trompe varie de 31 à 38 mm. La portion osseuse mesure 11 à 12 mm, tandis que la portion cartilagineuse mesure 24 à 25 mm en moyenne. À partir de son orifice tympanique la trompe se dirige vers le bas, en avant et en dedans. Chez l'adulte, la trompe réalise une inclinaison de 30 à 40° avec le plan horizontal de telle sorte que l'orifice pharyngé se situe 15 mm plus bas que l'orifice tympanique. Chez l'enfant, la trompe a une direction plus horizontale de 10° environ. Par rapport à l'axe antéropostérieur, la trompe fait un angle de 45° dirigé vers l'intérieur. Les deux segments osseux et fibrocartilagineux de la trompe réalisent entre eux un angle de 160° ouvert vers le bas. Le calibre de la trompe varie selon le niveau considéré. L'isthme est le point le plus étroit, il mesure 2 mm de haut sur 1 mm de large. La lumière de la trompe à partir de ce goulot s'agrandit dans les deux directions.

a- La partie latérale purement osseuse : le protympanum.

C'est un canal mesurant 11 à 12 mm, logé dans l'os temporal, auquel on décrit quatre parois et deux orifices. Situé dans le prolongement de la caisse du tympan,

le segment osseux de la trompe est creusé à l'intérieur de la partie pétreuse de l'os temporal, et la partie tympanique constitue le couvercle externe.

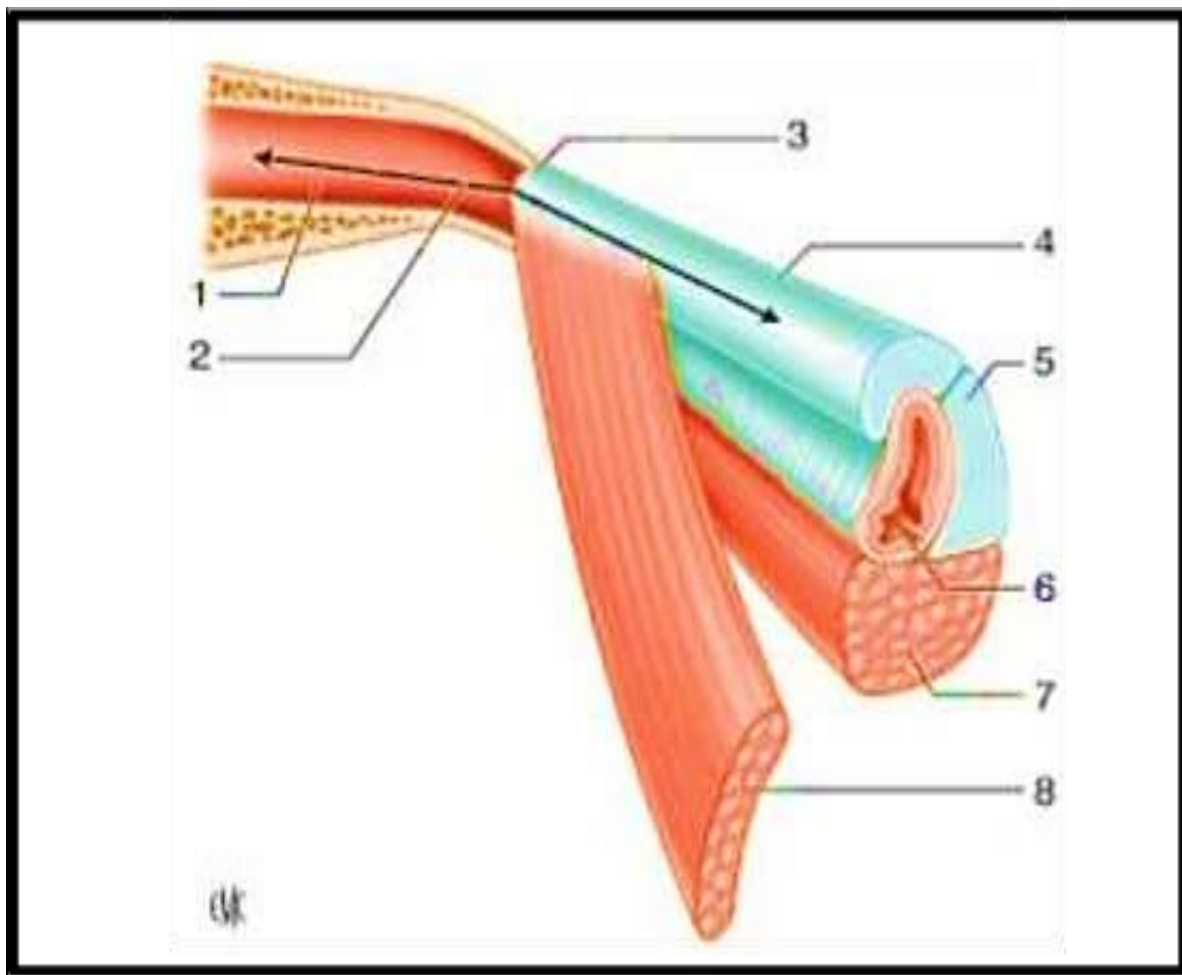
- L'orifice postérieur ou tympanique de la trompe auditive délimite le point d'entrée dans la portion osseuse et mesure 5 mm de haut et 3 mm de large.
- La paroi médiale est en rapport avec le canal carotidien dont elle n'est séparée que par une mince cloison osseuse, parfois déhiscente. Cette paroi est perforée du canal carotico-tympanique et de petits orifices veinulaires anastomotiques.
- La paroi supérieure de constitution pétreuse prolonge vers l'avant le tegmen tympanique. Le canal du muscle tenseur du tympan est situé à la partie interne de cette paroi et n'est séparé de la trompe osseuse que par une fine cloison osseuse. Ces deux canaux sont accolés l'un sur l'autre à la manière des canons d'un fusil, et la NA désigne le canal osseux de la trompe auditive sous le terme de canal musculo-tubaire avec en haut la gouttière du muscle tenseur du tympan et en bas la gouttière, du tube auditif, les deux éléments étant séparés par le septum du canal musculo-tubaire.
- La paroi latérale répond essentiellement à la partie tympanique de l'os temporal. Vers le haut, la paroi est formée par le prolongement inférieur du tegmen tympanique, et la suture entre ces deux os réalise la fissure pétrotympanale, segment antérieur de la scissure de Glaser ou fissure pétro-tympano-squameuse.
- La paroi inférieure est épaisse et de constitution pétro-tympanique. Elle répond au canal carotidien.
- L'orifice antérieur a une forme biseautée et est situé sur la face exocrânienne de la base du crâne en arrière du foramen épineux (ou trou petit rond). Au cours de la chirurgie de l'OM certains auteurs proposent de réaliser une tuboplastie, en fraisant les parois du protympanum, dans le but de favoriser la ventilation de l'OM.
- L'isthme tubaire : il constitue la portion la plus étroite de la trompe auditive. Il représente un goulet d'étranglement de la trompe de 2 mm de hauteur et de 1 mm de large situé entre le canal carotidien médialement et l'ATM latéralement

b- la partie médiale cartilagineuse :

Elle est plus allongée (deux tiers de longueur) avec une partie longue de 20 à 24 mm, elle s'étend de l'isthme à l'orifice pharyngien. Elle a une direction en bas, en avant, et vers la ligne médiane. La trompe fibrocartilagineuse est un canal constitué par une pièce cartilagineuse en forme de gouttière ouverte vers le bas, complétée par une lame fibreuse. Le cartilage tubaire réalise l'armature de la trompe. On lui décrit deux parties réunies au niveau de la concavité de la gouttière :

- Une lame médiale représentant la paroi médiale du canal. De forme triangulaire, sa hauteur augmente progressivement d'arrière en avant jusqu'à sa terminaison pharyngée où elle mesure 2 cm et constitue le torus tubaire;
- Une lame latérale formant la partie supérieure du canal. C'est une bande mince et étroite.

La lame fibreuse ou lame membranacée complète le canal. Elle s'étend d'un bord à l'autre de la gouttière cartilagineuse et forme les parois inférieure et latérale de la trompe. Deux types de fibres constituent cette lame. Au niveau de la paroi latérale, il s'agit de fibres de collagène inextensibles, tandis qu'au niveau de la paroi inférieure, il s'agit de fibres élastiques autorisant les mouvements d'ouverture et de fermeture de la trompe.



Source: EMC

Figure 7: Vue schématique de la trompe auditive [7].

1. Partie osseuse de la trompe auditive ; 2. Orifice tympanique de la trompe auditive ; 3. isthme de la trompe auditive ; 4. partie cartilagineuse de la trompe auditive ; 5. cartilage tubaire ; 6. orifice pharyngien de la trompe auditive ; 7. muscle élévateur du voile du palais ; 8. muscle tenseur du voile du palais.

1.2.1- Les rapports et moyens de fixité de la trompe :

Par sa face supérieure, la trompe est amarrée à la base du crâne. Dans sa partie postérieure elle est adossée et solidement fixée par du tissu fibreux à la gouttière tubaire qui longe la fissure sphénoptéreuse. Plus en avant, elle s'écarte de la base du crâne et vient s'appuyer sur l'échancrure tubaire de la lame médiale du processus ptérygoïde. La face inférieure de la trompe est longée par le muscle élévateur du voile du palais et contracte des rapports étroits avec les fascias pharyngiens qui engainent la trompe dans sa partie postérieure. La face latérale de la trompe est en rapport avec le muscle tenseur du voile du palais qui s'insère sur elle. La face médiale est croisée en arrière par le muscle élévateur du voile du palais. En avant, elle est recouverte par la muqueuse pharyngée. Au total, l'anatomie de la trompe auditive correspond à deux structures : le protympanum structure osseuse et fixe, l'autre mobile, la portion fibrocartilagineuse, partie fonctionnelle de la trompe. La biomécanique des muscles tenseurs et élévateurs du voile du palais explique l'ouverture rythmique lors de la déglutition de la lumière tubaire visuelle au repos.

1.3. Les cavités mastoïdiennes [8] :

Elles forment l'une des trois parties de l'oreille moyenne. Elles sont constituées de cellules aérifères creusées à l'intérieur de la portion mastoïdienne de l'os temporal. De volume et de taille très variables, on distingue dans tous les cas une cellule plus grande et de localisation anatomique constante, l'antre

1.3.1- L'antre mastoïdien :

C'est la principale cellule des annexes mastoïdiennes. Il est positionné en arrière du récessus épitympanique, et se projette sur la corticale mastoïdienne au niveau de l'épine supraméatique et de la zone criblée rétroméatique selon un carré de 1 cm de côté dont la limite supérieure est la ligne temporale et la limite antérieure est tangente à la face postérieure du MAE. Il est situé au niveau de la caisse du

tympan, au même titre que l'aditus ad antrum, tandis que les annexes mastoïdiennes sont regroupées en deux entités : les cellules mastoïdiennes et les cellules tympaniques. De façon très schématique on assimile l'antre à un polyèdre à six faces :

– La paroi supérieure. Elle constitue le tegmen antri, qui prolonge vers l'arrière le tegmen tympanique. Cette paroi est le plus souvent mince et sépare l'antre du lobe temporal. Rarement déhiscente, elle est parfois creusée de cellules sous-antrales.

– La paroi inférieure. Elle est en rapport avec les cellules sous-antrales profondes ou traînée inter-sinuso-faciale. Son niveau est variable mais le plus souvent déclive par rapport à l'aditus ad antrum.

– La paroi médiale. De constitution pétreuse, elle est en rapport dans sa partie antérieure avec le labyrinthe osseux : proéminence du canal semi-circulaire latéral et plus en profondeur le canal semi-circulaire postérieur. Vers l'arrière, sa trépanation donne accès à la fosse cérébrale postérieure.

– La paroi latérale. De constitution squameuse, elle représente la voie d'abord chirurgicale de l'antre. Entre la corticale mastoïdienne et l'antre se situent les cellules périantrales superficielles.

– La paroi postérieure. Elle est en rapport avec la portion descendante du sinus sigmoïde.

– La paroi antérieure. L'antre est en communication directe avec l'épitympanum au travers de l'aditus ad antrum, véritable canal, qui se situe dans le segment supérieur de cette face. Le segment inférieur de cette paroi est constitué par une lame osseuse (pied de l'os squameux) qui, de part et d'autre du sulcus tympanicus, sépare l'antre de la cavité tympanique en profondeur, et du méat acoustique externe en superficie. Le nerf facial pénètre dans la mastoïde au niveau du plancher de l'antre puis chemine à la partie profonde de la lame osseuse, habituellement dénommée massif du facial de Gellé.

Les rapports entre la troisième portion du nerf facial et le sulcus tympanicus sont importants à retenir. Le nerf facial descend selon un axe vertical pour se superficialiser de 2 à 3 mm au niveau de son point de sortie de l'os temporal. Du fait de l'inclinaison de la membrane tympanique, le nerf facial et le sillon tympanique se croisent en X allongé, environ à la hauteur de la fenêtre cochléaire.

1.3.2- Les cellules mastoïdiennes :

Elles sont réparties autour de l'antre et sont habituellement scindées en deux groupes: un antérieur et un postérieur. Une cloison vestigiale peut être rencontrée entre les deux groupes. Elle sépare la partie antérolatérale des cellules mastoïdiennes d'origine squameuse de la partie postéro médiale d'origine pétreuse.

2. La vascularisation de l'oreille moyenne [9] :

2.1. La vascularisation artérielle :

Plusieurs pédicules sont responsables de l'apport artériel de l'oreille moyenne. Ils prennent leur origine des artères carotide externe, carotide interne et de l'artère vertébrale. Ils sont responsables d'un complexe réseau sous-muqueux fortement anastomosé. On trouve les pédicules suivants :

*Artère tympanique antérieure. Première branche de l'artère maxillaire interne, elle pénètre dans la caisse du tympan en traversant la fissure pétro-tympano-squameuse. Elle se divise en trois branches dont une à destinée ossiculaire qui assure la majeure partie de la vascularisation du marteau et de l'enclume. Les autres branches vascularisent le récessus épitympanique à l'exception de sa face médiale.

*Artère caroticotympanique. Elle naît de la carotide interne à la jonction des portions verticale et horizontale du canal carotidien. Elle vascularise la paroi antérieure de la caisse.

*Artère tympanique supérieure. Branche de l'artère méningée moyenne, elle pénètre le rocher par la fissure pétrosquameuse supérieure. Elle vascularise la paroi médiale du récessus épitympanique et le muscle tenseur du tympan.

*Artère pétreuse superficielle. Branche également de l'artère méningée moyenne, elle pénètre le rocher par le hiatus du canal du nerf grand pétreux et s'anastomose avec l'artère stylomastoïdienne. Elle vascularise la paroi médiale du récessus épitympanique.

*Artère tympanique inférieure. Branche de l'artère pharyngienne ascendante, elle pénètre dans la caisse en empruntant le canal de Jacobson dans lequel passe aussi le nerf tympanique. Elle vascularise la paroi inférieure de la caisse et le promontoire.

*Artère stylomastoïdienne. Branche de l'artère auriculaire postérieure, elle chemine dans le canal facial en compagnie du nerf facial après sa pénétration au niveau du trou stylomastoïdien. Elle vascularise la paroi postérieure de la caisse et la paroi antérieure des annexes mastoïdiennes. Une de ses branches suit le tendon du muscle de l'étrier et vascularise la région de la tête de l'étrier.

*Artère mastoïdienne. Branche de l'artère occipitale, elle vascularise la partie postérieure de la mastoïde.

*Artère de la fossasubarcuata. Branche de l'artère labyrinthique ou de l'artère cérébelleuse antéro-inférieure, elle pénètre l'os temporal au niveau de la fossasubarcuata située au-dessus et en arrière du pore acoustique interne, puis emprunte le canal pétromastoïdien. Elle vascularise la région de l'antre mastoïdien.

*Artère de la trompe auditive : C'est l'artère petite méningée ou méningée accessoire, qui naît soit de l'artère méningée moyenne, soit de l'artère maxillaire. Elle vascularise la portion osseuse de la trompe auditive.

* L'étrier est vascularisé par les branches de deux vaisseaux : l'artère stylo mastoïdienne principalement et l'artère tympanique inférieure. Le réseau

superficiel sous-muqueux assure, par ailleurs, une irrigation par diffusion de cet osselet.

* La trompe auditive dans sa portion cartilagineuse est vascularisée par des vaisseaux différents dont les branches sont issus de :

- L'artère pharyngienne ascendante, branche de l'artère carotide externe ; elle représente l'artère principale de la musculature pharyngée se distribuant en particulier à la fossette de Rosenmüller ;
- L'artère palatine ascendante, branche de l'artère faciale ;
- L'artère vidienne, branche de l'artère maxillaire interne.

2.2. La vascularisation veineuse :

Les veines sont plus nombreuses et plus volumineuses que les artères. Elles empruntent les mêmes orifices et les mêmes trajets que les artères pour aller se jeter dans les collecteurs suivants :

- Le plexus veineux ptérygoïdien
- Les veines méningées moyennes ;
- Le sinus pétreux supérieur ;
- Le golfe de la jugulaire interne ou le sinus sigmoïde ;
- Le plexus pharyngien (région du cavum).

3. Les lymphatiques [9] :

Les vaisseaux lymphatiques de l'OM sont mal connus. Le réseau lymphatique de la caisse du tympan et des annexes mastoïdiennes s'anastomose avec celui de la trompe auditive en avant. Le drainage se fait vers :

- le carrefour lymphatique pré-tubaire situé sur la paroi pharyngée latérale ;
- les ganglions rétropharyngiens ;
- les ganglions latéraux profonds du cou.

4. L'innervation de l'oreille moyenne [9] :

4.1. L'innervation motrice

Le muscle de l'étrier est innervé par le nerf de l'étrier, rameau issu de la portion mastoïdienne du nerf facial (VII). Le muscle tenseur du tympan est innervé par le nerf mandibulaire (V/3) (branche du trijumeau) par une branche qui est commune au ptérygoïdien interne et au péristaphylin externe.

4.2. L'innervation sensitive :

L'innervation sensitive de la couche cutanée de la membrane du tympan est particulièrement développée, ce qui rend compte de sa très grande sensibilité. La membrane du tympan correspond au sommet de la zone de Ramsay-Hunt dont l'innervation est assurée par le nerf auriculotemporal (branche du nerf mandibulaire), le rameau auriculaire du nerf vague, la corde du tympan et le nerf intermédiaire du facial. L'innervation au niveau de la muqueuse de la caisse du tympan est assurée par le nerf tympanique ou nerf de Jacobson. Ce nerf naît du ganglion inférieur ou ganglion d'Andersch annexé au nerf glossopharyngien puis pénètre dans la caisse du tympan au travers d'un canal creusé à sa face inférieure. Au niveau du promontoire, il s'épanouit en six branches :

- Deux branches postérieures pour chacune des fenêtres ;
- Une branche tubaire pour le protympanum ;
- Une branche caroticotympanique qui va s'anastomoser avec le plexus péricarotidien ;
- Deux branches supérieures terminales : le grand et le petit nerfs pétreux profonds qui vont se jeter respectivement dans le grand et le petit nerfs pétreux superficiels qui cheminent sur le bord antérieur du rocher.

C. RAPPEL PHYSIOLOGIQUE

1. PHYSIOPATHOLOGIE DE LA POCHE DE RETRACTION TYMPANIQUE

Il existe de nombreuses causes dans la pathologie des poches de rétraction. Le point de départ le moins discuté est un processus inflammatoire des voies aériennes supérieures et plus particulièrement, de la muqueuse de l'oreille moyenne. De ce processus inflammatoire prolongé peuvent découler trois facteurs susceptibles d'être à l'origine d'une poche de rétraction : une fragilisation du tympan, une dépression existant dans l'oreille moyenne, et un blocage de l'isthme tympanique [10].

1.1. LA FRAGILITE TYMPANIQUE :

Par fragilité tympanique, on entend la diminution de la résistance à la déformation de la membrane tympanique, essentiellement due à l'absence, la disparition ou la dégradation de son armature de collagène, la lamina propria. Cette fragilité peut être de deux types : constitutionnelle ou acquise [11]

1.1.1. Constitutionnelle [10] :

Anatomiquement, la membrane de Shrapnell est une zone de moindre résistance en raison de l'absence, à ce niveau, de lamina propria. De même, la partie postéro-supérieure de la pars tensa correspond à la zone de jonction des 2 arcs branchiaux.

1.1.2. Acquise [10] :

La fragilisation de la lamina propria est objectivée sur les coupes histologiques du tympan atelectasique : c'est le tympan « désarmé » de Bremond, où la trame collagène apparaît désorganisée et raréfiée. Plusieurs théories, que nous ne citerons pas ici, expliquent ce phénomène:

1.2. LA DEPRESSION DANS L'OREILLE MOYENNE [10] :

Plusieurs mécanismes peuvent expliquer cette dépression dans l'oreille moyenne, entre autre ; la théorie de Bezold, de Magnuson et celle de Sadé.

1.3. LE BLOCAGE DE L'ISTHME TYMPANIQUE [10] :

A côté de la fragilisation tympanique et de l'hypopression de l'oreille moyenne, le blocage de l'isthme tympanique est une notion déjà soulignée par les auteurs classiques (Lermoyez). Tout processus inflammatoire va provoquer un œdème de la muqueuse et donc une obstruction des couloirs aériens naturels que nous avons décrits, et avant tout celle du défilé inter-attico-tympanique ou isthme tympanique antérieur. Cette obstruction va individualiser et autonomiser des foyers inflammatoires dans les cavités postérieures. Dès lors et en dépit de l'amélioration de la fonction tubaire observée avec l'âge, la rétraction tympanique va continuer à évoluer :

- En cas de blocage complet de l'isthme tympanique, la membrane de Shrapnell est attirée vers l'attique par la dépression attico-mastoïdienne : c'est une poche de rétraction atticale ;
- En cas de blocage de l'isthme tympanique antérieur, c'est le classique aspect de rétraction atriale, sous ligamentaire postérieur.

D. Diagnostique Clinique :

La poche de rétraction reste longtemps asymptomatique. La majorité des symptômes révélateurs est liée à son degré évolutif [12]. Son diagnostic repose exclusivement sur l'otoscopie systématique.

i Les circonstances de découverte [10] :

Les circonstances de découverte d'une PDR sont variées :

1. L'hypoacousie :

L'hypoacousie constitue le maître symptôme, d'installation insidieuse et d'aggravation progressive, évoluant sur plusieurs mois, voire plusieurs années et pouvant retentir sur l'acquisition du langage, des connaissances et enfin sur le rendement scolaire.

2. L'otorrhée :

L'otorrhée représente le deuxième motif de consultation rapporté par les auteurs. Elle constitue un indicateur d'évolutivité vers le cholestéatome.

3. Les autres signes :

D'autres signes peuvent s'associer aux symptômes déjà décrits tels les acouphènes, une sensation de « plénitude d'oreille », les vertiges, les otalgies souvent nocturnes, volontiers récidivantes qui attirent d'emblée l'attention sur la fonction tubaire et qui sont d'évaluation plus difficile chez l'enfant.

4. Découverte lors d'un examen systématique :

C'est une éventualité peu fréquente, que ce soit lors d'une consultation pédiatrique, lors de la surveillance d'une OMC ou lors d'un examen otologique systématique de dépistage.

ii **L'examen clinique [10]**

1. Examen oto-microscopique de l'oreille atteint :

L'otoscopie est l'examen clé dans le diagnostic positif de la PDR. Elle permet immédiatement le diagnostic en montrant un tympan fin, transparent, pellucide et rétracté. Lors de l'examen, on demande au patient d'effectuer une manœuvre de VALSALVA.

Certains auteurs comme Martin ou Magnan utilisent l'endoscopie de l'oreille dans l'examen clinique des PDR.

L'otoscopie permet de préciser :

a. Les caractéristiques de la PDR et le reste du tympan :

- Le siège de la poche : postérieur, postéro-supérieur, attical, antérieur ou global.
- Son aspect continu ou au contraire rompu, partiellement ou totalement. A ce propos, certaines pertes de substances postéro-supérieures correspondent non à une simple perforation mais à une poche secondairement rompue, ce qui doit faire chercher une migration épidermique ;
- L'existence de squame comblant plus au moins la poche, souvent surinfectées, comme en témoigne l'otorrhée fréquemment rencontrée ;
- La présence de lésions granulomateuses développées au contact de la poche et plus volontiers le long du cadre postérieur. Elles rendent compte du processus inflammatoire souvent associé.
- L'existence d'une érosion du cadre osseux, plus ou moins importante, surtout constaté au niveau du bord inférieur du mur de la logette en cas de poche atticale;
- La présence d'un niveau liquide, voire d'une image hydro-aérique, témoignant d'une otite séreuse associée à la poche.

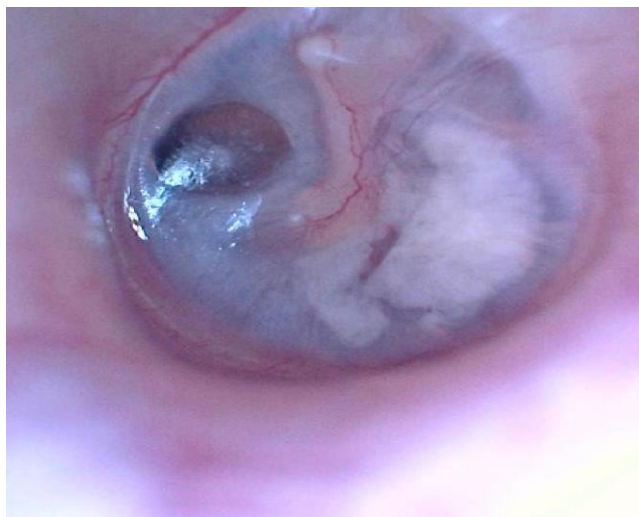


Figure 8: Otoendoscopie d'une oreille droite montrant une PDR de la parse tensa associé à une myringosclérose. Source : patient

Deux caractères peuvent s'avérer difficiles à apprécier dans certains cas, d'une part la fixité de la poche et d'autre part son étendue :

- La fixité de la poche peut être appréciée par plusieurs méthodes. Soit par la manœuvre de VALSAVA ou par insufflations à la poire de POLITZER. Ceux-ci préciseront si la poche est mobile, décollable ou partiellement ou totalement fixée ;
- L'étendue de la poche n'est pas toujours simple à apprécier et ce malgré l'inclinaison du microscope et le changement de la position du patient. Le fond d'une poche atticale ou marginale postéro-supérieure n'est pas toujours contrôlable. L'utilisation d'endoscopes prend alors tout son intérêt. L'otoendoscopie doit être réalisée à l'aide d'optiques rigides à lumière froide, le plus souvent à 0 degré. Ainsi, une poche atticale dont on ne pouvait visualiser le fond sous microscope devient parfaitement contrôlable grâce à l'endoscope.

b. La chaîne ossiculaire :

Une lyse de la branche descendante de l'enclume, voire de la superstructure de l'étrier, est souvent observée en cas de poche de rétraction postéro-supérieure fixée à ces osselets.

c. La trompe d'Eustache :

A travers le tympan pellucide, l'orifice protympanique tubaire est souvent bien vu et paraît souvent large et perméable.

d. Le méat acoustique externe :

Il est très fréquent d'observer le long des parois du méat acoustique (MAE) osseux des traînées épidermiques brunâtres simulant une accumulation de cérumen. En utilisant des métaphores volcanologiques, on peut dire que ces « coulées de laves » traduisent l'activité du « volcan » atelectasique. Elles proviennent, en effet, du fond de la poche et dessinent dans le méat acoustique une tache brunâtre menant inmanquablement au cratère dont elles signent l'activité persistante et annoncent parfois l'éruption.

En décollant prudemment la coulée épidermique, il est fréquent de constater une ulcération cutanée sous-jacente du MAE avec dénudation osseuse du cadre et granulome développé au dépend de la muqueuse de l'oreille moyenne située en regard. C'est le classique Hérodion décrit par Sadé.

e. Les cavités postérieures :

C'est au niveau des cavités postérieures que se développent et s'autonomisent des lésions inflammatoires par blocage de l'isthme tympanique. Une exploration tomodynamométrique des cavités de l'oreille moyenne s'avère utile afin de

vérifier l'absence ou non de la pneumatisation mastoïdienne et l'absence ou non des lésions mastoïdiennes.

2. Otoscopie controlatérale :

Dans la littérature, l'examen otoscopique de l'oreille controlatérale retrouve souvent un tympan pathologique (poche de rétraction, perforation, ...).

3. Le reste de l'examen ORL :

a. Examen rhinopharyngé :

Il consiste en l'examen de la filière nasale et du cavum, notamment grâce au nasofibroscope souple ou par des optiques rigides. On recherchera particulièrement :

- ✓ Au niveau du cavum une hypertrophie des végétations adénoïdes chez l'enfant ou un processus tumoral chez l'adulte.
- ✓ Une rhinite hypertrophique allergique ou non, une polypose nasale ou nasosinusienne.
- ✓ Une déviation de la cloison nasale.

b. Examen de la cavité buccale et de l'oropharynx :

Cet examen consiste à étudier anatomiquement ou fonctionnellement le voile du palais et à rechercher une fente vélaire ou vélopalatine, une division sous muqueuse ou encore une bifidité de la luette.

iii Examens paracliniques [10] :

Toute PDR doit bénéficier de quelques examens complémentaires surtout si une chirurgie est à prévoir.

Il existe d'une part des examens destinés à étudier la PDR dans ses différents stades évolutifs à savoir l'audiométrie, la tympanométrie, la TDM du rocher et

l'otoendoscopie ; d'autres sont destinés à explorer la fonction tubaire dans le but d'un diagnostic étiologique.

1. L'audiométrie tonale liminaire :

L'audiométrie tonale liminaire confirme et précise le degré de surdité. Il s'agit généralement d'une surdité de transmission, avec un Rinne moyen de 25 à 50 dB, prédominant sur les fréquences graves et les fréquences conversationnelles. Cette détérioration auditive accompagne soit les poussées d'otite séreuse ou l'atteinte de la chaîne ossiculaire et plus précisément de la branche descendante de l'enclume. La survenue d'une surdité mixte témoigne le plus souvent du retentissement du processus otitique sur le labyrinthe.

2. La tympanométrie :

La tympanométrie évalue la compliance tympanique qui peut être altérée par un dysfonctionnement tubaire. Associée à des manœuvres de provocation d'ouverture tubaire, elle mesure la variation de la compliance induite par ces manœuvres.

3. La tomодensitométrie du rocher :

Dans les atélectasies globales et les PDR, la tomодensitométrie présente un double intérêt : assurer le bilan lésionnel des cavités postérieures et de la chaîne ossiculaire et rechercher des signes en faveur d'un cholestéatome en cas de doute diagnostique. Les opacités témoignant de l'hyperplasie muqueuse forment des plages plus ou moins diffuses associées à des bulles ou un épaissement en cadre. Par opposition au cholestéatome, les parois osseuses sont respectées et tout au plus, peut-on observer un émoussement du mur de la logette. La sclérose mastoïdienne avec disparition de sa pneumatisation est de règle.

4. Bilan étiologique

Les manœuvres spécifiques :

Elles ont pour but d'apprécier le passage d'air au travers de la trompe auditive dans le sens cavum-oreille moyenne.

a. La manœuvre de VALSAVA :

Elle consiste en une expiration forcée, bouche et nez fermés. Simple à réaliser chez l'adulte, elle l'est beaucoup moins chez l'enfant.

Dans la mesure où elle ne met pas en jeu les mécanismes physiologiques musculaires concourant à l'ouverture tubaire, elle ne réalise qu'une approche de la perméabilité de la trompe et non de sa fonction [13 ,14].

b. La manœuvre de POLITZER :

Son principe général repose sur le fait que, pendant l'acte de déglutition, l'air comprimé du dehors dans l'espace naso-pharyngien qui est clos de tous côtés passe par la trompe dans l'oreille moyenne [10].

c. La manœuvre de TOYNBEE ou auto-exsufflation tubaire :

Elle est réalisée par un mouvement de déglutition, bouche et nez occlus. Il se produit dans le rhino-pharynx une variation de pression diphasique : d'abord une pression positive, suivie immédiatement d'une pression négative. Son résultat peut être objectivé par l'otomicroscope et par tympanométrie. Pour la plupart des auteurs, cette manœuvre est considérée comme l'un des tests les plus fiables de la fonction tubaire [10].

4-2 Classifications des poches de rétraction tympaniques [10] :

Plusieurs classifications ont été proposées par différents auteurs entre autre ; Sadé, Charachon, Klein et Tos, dont les critères incluent : le siège, le stade évolutif, le caractère global ou localisé de la rétraction, la mobilité, la fixité et la présence ou non de lésions ossiculaires.

4-2-1 La classification de Sadé :

Sadé met en corrélation la profondeur de l'atteinte tympanique avec l'atteinte des éléments voisins : paroi postérieure de la caisse, osselets ou mur de la logette.

➤ Au niveau de la pars flaccida (PF) :

- Grade I : PF légèrement rétractée sans atteinte du col du marteau, ou micrometula ;
- Grade II : Rétraction plus profonde au contact du col du marteau, ou metula
- Grade III : II + érosion partielle du mur de la logette sans accumulation de kératine, ou macrometula ;
- Grade IV : Destruction de la chaîne ossiculaire et début d'un cholestéatome attical.

➤ Au niveau de la pars tensa (PT) :

- Grade I : PT légèrement rétractée sans atteinte de la BDE ;
- Grade II : Rétraction plus profonde au contact de la BDE ;
- Grade III : II + lyse de la partie postéro-supérieure de l'anneau tympanique ;
- Grade IV : Destruction de la chaîne ossiculaire et début d'un cholestéatome.

5.2.2 Classification de Charachon (1988) :

Charachon prend en compte le siège et le stade évolutif de la PDR en incluant la présence ou non de lésions ossiculaires.

➤ Au niveau de la pars flaccida :

- Stade I : Poche mobile, décollable par le Valsalva et contrôlable ;
- Stade II : Poche fixée, non décollable et contrôlable ;
- Stade III : Poche fixée et incontrôlable quelle que soit l'importance de la taille de l'atticotomie spontanée.

➤ Au niveau de la pars tensa :

- Stade I : Poche mobile, décollable même si elle adhère encore à la BDE et contrôlable ;
- Stade II : Poche fixée, non décollable, moulant l'articulation incudostapédienne et érodant la BDE ;
- Stade III : Poche fixée mais incontrôlable, s'engageant vers le rétrotympaanum.

5.2.3 Classification de Klein et Tos :

Klein et Tos répartissent les PDR en 4 stades :

- Stade I : Légère rétraction laissant de l'air entre le Shrapnell et le col du marteau ;
- Stade II : Rétraction plus profonde collant au col du marteau ;
- Stade III : Poche plus profonde avec éventuelle érosion osseuse ;
- Stade IV : Résorption osseuse plus marquée permettant de voir le fond de la poche qui atteint la tête du marteau.

iv. Les critères de gravité d'une poche de rétraction tympanique [10] :

Il est important de retenir certains caractères témoignant de la gravité des PDR :

1. Le caractère fixé :

Pour Roulleau , il s'agit d'un élément de gravité, que la poche soit fixée à la chaîne ossiculaire ou aux parois de la caisse.

1-1 La fixation à la chaîne ossiculaire :

Elle comporte un risque potentiel de lyse de la BDE, voire de la superstructure de l'étrier, expliquant le pouvoir ostéolytique des PDR fixées, généralement postéro-supérieures.

1-2 La fixation aux parois de la caisse :

Elle favorise la desquamation et la constitution d'un cholestéatome. elle peut donner lieu à des difficultés opératoires qui varient selon le siège de la poche, son étendue et son association ou non à un processus inflammatoire.

2. Le siège marginal :

Roulleau en 1998 avait expliqué les modalités d'extension selon le siège initial des diverses poches de rétraction à partir d'une série pédiatrique de 86 poches de rétraction fixées opérées.

Les PDR postéro-supérieures s'étendent vers la jonction incudostapédienne et le rétrotympaum, en menaçant principalement le récessus facial.

Les PDR atticales ou épitympaniques s'accompagnent souvent d'une érosion du mur de la logette et évoluent vers le cholestéatome antroattical.

Les PDR antérieures ou antéroinférieures évoluent vers l'attique ou vers la trompe auditive d'Eustache.

Les PDR centrales évoluent vers la gouttière postérieure et /ou l'hypotympaum.

L'évolutivité des symptômes et de l'aspect otoscopique :

Le caractère évolutif de la PDR constitue un argument solide dans la discussion de l'indication opératoire.

Les signes d'évolutivité d'une poche de rétraction qui font supposer sa transformation en un véritable état précholestéatomateux sont : l'otorrhée

spontanée et récidivante, le caractère incontrôlable de la poche et la rétention épithéliale qui témoigne de la perte du caractère autonettoyant de la poche.

E. TRAITEMENT :

Le traitement de la PDR suivant son degré fera appel à celui de l'OSM ou à celui du cholestéatome. De ce fait, la surveillance et la mise en place d'ATT peuvent être suffisantes pour les poches sans signes de gravité. Dans les formes dangereuses, véritables états précholestéatomateux, c'est la prévention du cholestéatome qui repose sur l'exérèse de la poche et le renforcement du tympan [10].

1. Le but du traitement [10] :

Pour les PDR ne présentant pas de critères de gravité, la modalité thérapeutique choisie doit limiter le potentiel évolutif de la poche et corriger son retentissement fonctionnel. Pour les PDR au stade précholestéatomateux, l'indication opératoire est formelle pour la plupart des auteurs. Le traitement chirurgical a pour objectifs : l'ablation de la poche, la vérification de la perméabilité antroatticiale, la reconstitution du cadre et le renforcement tympanique.

2. Les moyens thérapeutiques :

2-1 Le traitement préventif :

Si l'on admet la filiation dysfonctionnement tubaire otite séreuse, PDR et cholestéatome, il convient d'agir le plus précocement possible sur chacun de ces états.

A

- Le traitement médicamenteux du dysfonctionnement tubaire [10].:

Le traitement médicamenteux reflète par sa diversité et par son empirisme, l'incertitude des connaissances quant à la physiopathologie du dysfonctionnement tubaire. Son efficacité, difficile à objectiver, est dans l'ensemble relative. Il vise deux organes cibles : le rhino-pharynx d'une part et l'oreille moyenne d'autre part.

➤ Le traitement anti-infectieux :

La prescription d'antibiotiques adoptée par certains pour éradiquer un éventuel agent infectieux à l'origine de l'OSM, ou pour éviter sa surinfection, peut être agressive pour la membrane tympanique.

L'immuno-stimulation, ayant pour vocation de renforcer les défenses de l'individu, constitue une thérapeutique intéressante. L'évaluation de son efficacité reste en fait difficile.

➤ Le traitement anti-inflammatoire :

Le processus inflammatoire étant le dénominateur commun de toute la pathologie qui se rattache au dysfonctionnement tubaire. Le traitement stéroïdien est indiscutablement le plus efficace, mais il a des effets délétères notamment chez l'enfant. Il ne doit être prescrit qu'en cures courtes. Il faut souligner par ailleurs la synergie d'action des anti-infectieux et des anti-inflammatoires.

➤ Le traitement à impact mucociliaire :

Du fait de l'analogie de la muqueuse tubaire à la muqueuse bronchique, de nombreuses médications visant à améliorer la trophicité de cette muqueuse ou à modifier la viscosité du mucus ont été proposées dans les dysfonctionnements tubaires compliqués d'un épanchement séro-muqueux. L'association soufre-vitamine A, est utilisée bien qu'elle n'a pas fait la preuve de son efficacité dans l'OSM chronique à tympan fermé.

Les mucofluidifiants, notamment le S-Carboxyméthylcystéine, semblent susceptibles d'améliorer le métabolisme de la muqueuse de la trompe et de reconstituer le film muqueux. Leur efficacité fluidifiante est certaine, mais leur prescription au long cours peut entraîner des phénomènes d'hypersécrétion muqueuse préjudiciable.

b- La rééducation de la trompe auditive [10] :

Selon MAGNAN, MARTIN et BEBEAR, la rééducation comporte trois volets essentiels que sont les exercices respiratoires, le travail vélo-pharyngé, et les manœuvres d'auto-insufflation. Il faut toutefois y adjoindre au préalable un apprentissage de l'hygiène nasale et du mouchage.

c- L'insufflation tubaire [10] :

Les insufflations permettent le passage de l'air ou d'un produit thérapeutique dans la caisse du tympan par voie tubaire.

Deux techniques sont possibles : l'insufflation à la sonde d'Itard et la méthode de Politzer.

d- L'aérosoliseur manosonique automatique (AMSA) [10] :

L'AMSA synchronise lors de la déglutition du patient la production d'un aérosol, l'émission de vibrations sonores à 100 Hz et l'application temporaire d'une surpression réglable en intensité.

Cette thérapeutique, d'utilisation en ambulatoire et facile même chez l'enfant, et elle possède une triple action :

- Médicamenteuse agissant sur la muqueuse tubotympanique.
- Pressionnelle agissant en modifiant le milieu aérique de l'oreille moyenne.
- Kinésithérapique : réalisation d'une rééducation tubaire par la répétition des séances, agissant sur la musculature péri-tubaire.

e- la crénothérapie [10] :

La pathologie tubaire est une indication fréquente de prescription de cures thermales.

Les produits thermaux (eaux, gaz, vapeurs) permettent de traiter d'une part la trompe elle-même, d'autre part les organes de voisinage et l'ensemble des voies respiratoires ; elle est à la fois et indissociablement une thérapeutique locale et une thérapeutique de « terrain ».

f- La bétathérapie tubaire [10] :

Le but de la méthode est de réduire le tissu lymphoïde tubaire et péricubaire soupçonné d'entretenir l'inflammation et l'obstruction tubaire, même si l'existence de l'amygdale de Gerlach est inconstante.

L'avantage de ce traitement est sa simplicité. Son inconvénient est l'importance de la dose délivrée à la surface, de l'ordre de 30 Gy. Cette application doit être réservée aux adultes d'âge mûr.

g- L'Adénoïdectomie – les massages tubaires :

C'est l'ablation, au moyen d'une curette, des végétations adénoïdes situées sur les parois supérieure et postérieure du cavum, ainsi qu'autour de l'orifice des trompes d'Eustache

Elle présente un effet favorable sur la prévention des otites et sur l'amélioration de la fonction tubaire [15].

Le massage de la fossette de Rosenmüller dit « massage tubaire » a été décrit par NGUYEN [15]. Le geste qui se propose de pratiquer l'ablation des lésions obturantes de l'orifice tubo-pharyngien aurait un effet bénéfique sur certaines

surdités par action anti-inflammatoires et par action réflexe en agissant directement sur le ganglion otique.

2-2. Le traitement chirurgical :

La filiation entre les troubles de l'aération de la caisse et la pathologie otitique dont la poche de rétraction est l'un des aspects indiscutables. Elle est, certes, mécanique mais fait intervenir également et même bien davantage des phénomènes inflammatoires [10].

Pour rompre ce cercle vicieux, on dispose de plusieurs techniques :

- Maintenir l'aération de l'oreille moyenne par l'utilisation d'aérateurs ;
- Renforcer la membrane tympanique en apportant du cartilage ;
- Reconstruire soigneusement le cadre ;
- Tapisser le fond de caisse d'une lame de Silastic.

a. L'aérateur Transtympanique :

➤ Principe :

Les aérateurs transtympaniques sont des petits tubes de silicones ou de téflon placés dans l'épaisseur de la membrane tympanique, dont le rôle est de permettre une aération permanente des cavités de l'oreille moyenne réalisant un « courtcircuit » entre le conduit et la caisse du tympan

➤ Différents types d'aérateurs :

Plusieurs types d'aérateurs sont disponibles dont les principaux sont : les aérateurs de type Shepard ou assimilés, également nommés yoyos ou diabolos du fait de leur forme. Ils sont aisés à poser mais s'expulsent en 6 à

12 mois ; les tubes à ailettes (tubes en T de Goode) restent en place beaucoup plus longtemps mais semblent moins bien tolérés [16].

Les indications :

Dans la majorité des situations, l'indication d'un ATT doit être posée après s'être assuré que l'OSM persistait depuis au moins 3 mois et résistait à un traitement médical bien conduit (antibiotique et corticoïde) [17,18].

Après l'échec du traitement médical, les indications de pose d'ATT sont :

- Une surdité de transmission > 30 dB et/ou ;
- Des épisodes de surinfections répétées > 5 à 6 OMA/hiver.

Dans d'autres situations, la pose d'ATT doit être envisagée plus rapidement sans attendre les effets du traitement médical, voire même lors du premier examen et quelle que soit la durée du suivi [17,19] :

- Le syndrome de Down ;
- La surdité de perception aggravée par l'OSM ;
- Une pathologie vélaire ;
- Autres malformations crâniofaciales.
- Une surdité > 30 dB associée à un retard de langage et/ou une lyse ossiculaire et une poche de rétraction tympanique [20].

b. La chirurgie de renforcement du tympan :

La chirurgie de renforcement du tympan concerne les poches de rétraction fixées, étendues, otorrheïques et plus ou moins desquamantes. La constatation d'une perte de substance au niveau du cadre tympanique et/ou du conduit ainsi que des lésions ossiculaires constitue un argument supplémentaire en faveur de l'indication chirurgicale [21,22]. Cette intervention, bien qu'elle ne soit qu'une mesure palliative, possède un triple but [23] :

- Réduire la poche d'invagination ;
- Traiter la cause de la poche en éradiquant les lésions inflammatoires postérieures, qu'elles soient muqueuses ou osseuses, atriales, atticales ou mastoïdiennes ;
- Traiter d'éventuelles lésions ossiculaires.

❖ Matériaux :

- Le cartilage : Il a la préférence de très nombreux auteurs [21,22,24]. Ce cartilage est capable, certes, de réaliser un nouveau tympan mais aussi de s'opposer à une récurrence de la rétraction, liée à la persistance du dysfonctionnement tubaire et/ou du processus inflammatoire. Ainsi, il assurerait à la fois la réparation tympanique et son renforcement.

Les avantages du cartilage méritent d'être soulignés :

- Facilité de prélèvement, n'impliquant pas de dissection supplémentaire ;
- Disponibilité en quantité suffisante ;
- Taille et modelage faciles, ce qui rend aisées sa manipulation et sa mise en place ;
- Absence d'ankylose en cas de contact avec le cadre ou les osselets ;
- Permet d'éviter les phénomènes de rétraction de la greffe, source de récurrence et de perforation résiduelle.

- Le péricondre[10] :

Il reste préconisé, mais beaucoup d'auteurs lui reprochent de ne pas assurer une armature suffisante.

- L'aponévrose temporale :

Elle peut être utilisée extemporanément ou après préparation dans un bain formolé ce qui lui conférerait alors une plus grande rigidité [21,25].

✚ Réalisation d'un effet columellaire :

- Le choix du matériel utilisé pour l'ossiculoplastie:

L'ossiculoplastie peut être réalisée par autogreffe ou par des prothèses synthétiques en hydroxyapatite ou en titane (type PORP ou TORP). L'utilisation d'un des osselets du patient pour restaurer la columelle représente une situation favorable, en général, c'est l'enclume qui est utilisée. Le cartilage incite à utiliser des prothèses de type PORP et TORP puisqu'il favorise leur tolérance et s'oppose à leur extrusion [26].

F. Les indications thérapeutiques :

Les décisions thérapeutiques sont liées bien évidemment aux caractères de la poche, mais aussi, et cela est essentiel, à la spécificité du patient chez lequel elle est découverte [27].

- a) Les caractères de la poche [10] :

Dans un but didactique, et de façon schématique, nous distinguons :

- Les PDR paraissant à priori bénignes nécessitant une surveillance attentive et régulière et qui ont comme caractéristiques d'être non fixées, non marginales, peu étendues ou parfaitement contrôlables, autonettoyantes et non otorrhéiques.
- A l'opposé, certaines PDR présentent d'emblée des facteurs de gravité constituant des véritables états précholestéatomateux et dont on discute d'emblée une indication chirurgicale. Il s'agit des poches marginales, étendues, fixées, non contrôlables, desquamantes et otorrhéiques.
- Enfin, tous les intermédiaires peuvent se rencontrer et seule une surveillance régulière permet d'apprécier le caractère stable ou au contraire évolutif de la poche, ce qui a une influence sur la thérapeutique à envisager.

b) La spécificité du patient :

De très nombreux paramètres relatifs au terrain sur lequel survient la PDR peuvent influencer le choix thérapeutique [28], nous retiendrons :

- L'âge.
- L'uni ou la bilatéralité des lésions.
- L'état de l'audition.
- L'état de la sphère O.R.L.
- Les caractéristiques socioprofessionnelles, le mode de vie ...

En pratique, c'est l'âge qui nous paraît le facteur susceptible d'influencer le plus les indications thérapeutiques.

3.1 Les indications chez l'enfant :

a- Les PDR sans signes de gravité évidente :

➤ La PDR non fixée :

Pour les PDR non fixées et limitées à une zone de la membrane tympanique, une simple surveillance régulière est de mise surtout lorsqu'elles sont marginales. Lorsque ces poches sont étendues ou prenant la totalité du tympan, la prescription d'AMSA à visée diagnostique et thérapeutique peut s'avérer d'une grande utilité. Dans certains cas, la mise en place d'ATT peut se discuter : elle aiderait à affirmer la mobilité et surtout éviterait l'évolution vers une probable fixation. La récurrence rapide d'une rétraction après expulsion de l'ATT pourra conduire à une chirurgie de renforcement de la totalité du tympan à l'aide de cartilage.

Dans le cas où la PDR est associée à une OSM, l'indication thérapeutique devient celle de l'OSM.

Quels que soient les caractères de ces poches non fixées, un certain nombre de mesures thérapeutiques d'accompagnement paraissent éminemment souhaitable [30], nous citons à ce titre :

- L'adénoïdectomie, quel que soit le volume des végétations.
- L'amygdalectomie doit lui être associée, en cas d'amygdales volumineuses et jointives.
- L'apprentissage du mouchage.
- La pratique de certains exercices respiratoires visant à rééduquer la trompe auditive.
- La prescription d'un traitement médicamenteux visant à stimuler les défenses de l'enfant.
- La prescription de séances d'AMSA.
- La recherche d'un terrain particulier à traiter tel qu'un reflux gastro-œsophagien, une carence martiale ou un terrain allergique.
- La recherche systématique d'une malformation vélopalatine.

➤ La PDR fixée mais contrôlable [28] :

Dans ce cas, la prise en charge sera différente selon qu'il s'agisse de poche :

- Centrale : le traitement chirurgical est souvent de mise.
- Marginale : lorsqu'il s'agit d'une poche postéro-supérieure, sa fixation à la branche descendante de l'enclume, voire même de l'étrier est souvent observée. De ce fait, l'intervention est souvent indiquée et elle est portée plus volontiers que les lésions sont bilatérales, que l'atteinte auditive est bilatérale, et que le terrain est particulier.
- Associée à une otite séreuse : il convient d'abord de traiter cette otite.

b- Les PDR comportant des signes de gravité évidente :

- ✓ La PDR marginale fixée non contrôlable :

L'indication chirurgicale est formelle pour éviter l'évolution vers un cholestéatome qui pourrait se développer dans l'attique, le recessus facial ou la gouttière postérieure [28,29].

En cas de poche étendue, une tympanoplastie en technique fermée devra être réalisée comportant une tympanotomie postérieure. Lorsque la poche est atticale, la chaîne ossiculaire dans certains cas peut être sacrifiée et une ossiculoplastie sera réalisée.

Dans le cas des poches postéro-supérieures, la branche descendante de l'enclume est le plus souvent lysée, une ossiculoplastie est associée à la myringoplastie cartilagineuse.

- ✓ La PDR étendue réalisant une rétraction quasi- totale du tympan fixé au fond de caisse :

Elles sont désignées sous le terme d'« otite adhésive ». Les indications doivent être soigneusement posées étant donné les difficultés chirurgicales auxquelles elles donnent lieu.

En l'absence d'hypoacousie importante et des signes de déstabilisation, l'abstention sous surveillance régulière serait de mise ;

Certains auteurs utilisent dans ce cas le cartilage pour réaliser la myringoplastie qui paraît indispensable pour éviter la récurrence de rétraction avec du Silastic sur le fond de caisse.

- ✓ La PDR manifestement déstabilisée : Otorrhéique et cholestéatomateuse

Le traitement ne peut être que chirurgical et répond aux principes thérapeutiques de l'otite cholestéatomateuse [30].

3.2 Les indications chez l'adulte [10] :

a- Les PDR sans signes de gravité évidente :

- ✓ La PDR non fixée :

Pour les PDR non fixées et limitées, découvertes souvent lors d'un examen systématique, elles n'amènent à prendre aucune mesure particulière, en dehors d'une surveillance basée sur un examen otoscopique régulier.

Pour les PDR étendues, ou prenant la totalité du tympan, la chirurgie de renforcement combinée éventuellement à une ossiculoplastie serait proposée dans ce cas.

Dans le cas des PDR associées à une OSM, comme chez l'enfant, l'indication thérapeutique devient celle de l'OSM.

✓ La PDR fixée mais contrôlable :

L'indication chirurgicale dépend des doléances du patient afin d'améliorer son confort de vie. Ainsi, une tympanoplastie par greffe de cartilage est le plus souvent utilisée.

b- Les PDR comportant des signes de gravité évidente :

Il s'agit des poches otorrhéiques, cholestéatomateuses, manifestement évolutives.

L'indication chirurgicale est formelle succédant un traitement médical de ces poches.

IV. METHODOLOGIE

1. Cadre d'étude :

L'étude a été réalisée dans le service d'oto-rhino-laryngologie et chirurgie cervico-faciale du CHU Gabriel Touré de Bamako au Mali.

1.1 Présentation du CHU Gabriel Touré :

➤ **Historique :**

Il est connu par le passé sous le nom de dispensaire central de Bamako, l'hôpital Gabriel Touré est l'un des centres hospitaliers universitaires de Bamako.

Il dispose actuellement de 447 lits et emploie 763 agents, toutes catégories confondues dont 181 contractuels.

Baptisé Gabriel Touré le 7 janvier 1959, à la mémoire d'un jeune soudanais. Etudiant en médecine décédé le 12 juin 1934 par suite de contamination lors d'une épidémie de peste.

Il faisait partie de la jeune génération des premiers médecins africains.

➤ **Situation géographique :**

Située en commune III du district de Bamako, le CHU Gabriel Touré couvre une superficie de 3 hectares 28 ares 54 centiares. Il est limité à l'Est par le quartier de Médina-Coura, à l'Ouest par l'école nationale d'ingénieur Abderrahmane Baba Touré, au Sud par la cité des chemins de fer et au Nord par l'Etat-Major Général des armées et l'escadron des réserves ministérielles.

➤ **Son infrastructure :** comporte :

- ✓ Une direction générale
- ✓ Un bureau des entrées avec les différents boxes de consultations externes.
- ✓ Un département de médecine regroupant les services de Gastro-entérologie, de neurologie, de cardiologie et de diabétologie.
- ✓ Un département de pédiatrie avec les services de pédiatrie générale, de néonatalogie et d'oncologie.

- ✓ Un département médicotechnique regroupant le service d'imagerie médicale et le service d'exploration fonctionnelle.
- ✓ Un département de pharmacie hospitalière.
- ✓ Un département de chirurgie :
 - Chirurgie générale ;
 - Chirurgie pédiatrique ;
 - Oto-rhino-laryngologie et chirurgie cervico-faciale ;
 - Traumatologie-orthopédie ;
 - Neurochirurgie ;
 - Urologie ;
 - Médecine physique (kinésithérapie).
- ✓ Un département de biologie médicale regroupant le laboratoire d'analyses biomédicales et le service de transfusion sanguine.
- ✓ Un département d'anesthésie-réanimation et de médecine d'urgence :
 - Service d'accueil des urgences ;
 - Réanimation adulte ;
 - Régulation médicale ;
 - Anesthésie ;
 - Bloc opératoire.
- ✓ Un département de gynécologie-obstétrique :
 - Gynécologie ;
 - Obstétrique ;
 - Deux blocs opératoires.

Les services tels que la maintenance et le service social sont placés en staff au niveau de la direction.

L'unité d'hygiène et assainissement et la buanderie sont rattachées à la surveillance générale, la morgue à la direction médicale et la cuisine à la direction administrative.

Chaque département est dirigé par un chef de département.

1.2. Présentation du service ORL et CCF :

➤ Ressources humaines :

Le service ORL est un service médico-chirurgical dirigé par un professeur titulaire, assisté par un professeur titulaire plus deux maîtres de conférences agrégés, deux maîtres assistants plus un chargé de recherche et trois otorhinolaryngologistes hospitaliers.

Le service dispose :

- ✓ Vingt-six médecins inscrits en DES ;
- ✓ Onze assistants médicaux spécialistes en ORL ;
- ✓ Un technicien supérieur de santé ;
- ✓ Une technicienne de santé ;
- ✓ Une secrétaire de direction ;
- ✓ Deux techniciens de surface ;
- ✓ Une aide-soignante ;
- ✓ Des étudiants en thèse de la faculté de médecine et d'Odontostomatologie de Bamako (FMOS).

➤ Le service comprend en infrastructure :

- ✓ Une unité de consultation avec :
 - Deux (02) boxes de consultations
 - Une unité d'exploration fonctionnelle (audio-impédancemétrie)
 - Une unité d'hospitalisation : 8 salles dont 2 salles VIP d'hospitalisation avec une capacité totale de 28 lits
 - Une salle de garde des D.E.S et thésards
 - Une salle de garde des assistants médicaux
 - Une salle de garde des techniciens de surface
 - Deux (02) blocs opératoires encore non fonctionnels et une salle de stérilisation

- Un bureau pour le chef de service
- Un bureau pour le chef d'unité d'hospitalisation
- Cinq (05) bureaux pour les médecins
- Une salle de réunion/formation
- Une toilette avec trois (3) W.C et une douche pour le personnel
- Une toilette avec trois (03) W.C et une douche pour les malades

2 Le type d'étude

Il s'agissait d'une étude prospective longitudinale.

2.1 La période d'étude

Elle s'est étendue sur 15 Mois ; du 1^{er} février 2020 au 31 Mai 2021.

2.2 Population d'étude :

Il s'agissait de l'ensemble des patients ayant consulté dans le service d'ORL du CHU Gabriel Touré.

2.3 L'échantillonnage

L'échantillon a été constitué de tous les patients ayant présenté une PDR et consulté du 1^{er} Février 2020 au 31 Mai 2021, soit trente-six (36) cas de poches de rétractions tympaniques confirmées par l'otoendoscopie.

2.3.1 Les critères d'inclusion

- Les patients reçus en consultation externe du lundi au vendredi au service d'otorhinolaryngologie de l'hôpital Gabriel Touré de Bamako présentant une poche de rétraction tympanique et ayant consenti à l'étude.

2.3.2 Les critères de non inclusion

- Les patients ayant consulté au service d'ORL mais ne présentant pas de PDR.

3. La technique de collecte des données

Les informations ont été obtenues à l'aide de notre questionnaire établi à cet effet, soit par le patient lui-même. La consignation des données a été faite sur notre fiche d'enquête. (Voir annexe)

4. Les variables étudiées

- Situation socio-démographique (âge, sexe, profession).
- Données cliniques (motif de consultation, délai de consultation, antécédents médicaux et antécédents chirurgicaux ORL, terrain allergique, signes otologiques associés, le siège et le caractère de la PDR).
- Données paracliniques (audiométrie tonale linéaire, tympanométrie, TDM des rochers).

5. L'informatisations des données

Les données ont été saisies dans le logiciel SPSS, contenant un masque de saisie établi à partir de notre fiche d'enquête.

6. Traitement et analyse des données

Les données ont été analysées sur le logiciel SPSS

Nous avons fait une saisie simple des textes et des tableaux sur le logiciel Word 2016.

7. Le mode opératoire

L'enrôlement des patients passait par une procédure, qui consistait à :

- ✓ Sélection à la consultation selon le motif de consultation : hypoacousie, acouphène, vertige, céphalées, otalgie, otorrhée et difficulté scolaire.
- ✓ Enrôlement selon les critères d'inclusion.
- ✓ Les otorrhées ont été au préalable aspirées.

8. L'aspect éthique

Il s'agissait d'un travail purement scientifique qui vise à l'amélioration de la prise en charge des poches de rétractions tympaniques, l'anonymat est strictement respecté. Les résultats serviront à l'amélioration de la qualité de la prise en charge

des patients présentant des poches de rétractions tympaniques. Le consentement des patients ou de leurs proches (accompagnant) a été préalablement obtenu.



RESULTATS

V. RESULTATS

1. Données Epidémiologiques

➤ **Fréquence :** Au total, 3111 patients ont consulté dans le service d'ORL pendant la période d'étude. Une PDR a été diagnostiqué chez 36 patients, soit 1,2%

➤ **Répartition selon l'âge**

Tableau I: Répartition selon l'âge

AGE DES PATIENTS (EN ANNEES)	Effectifs	Pourcentage(%)
[10-24[7	19,4
[25-39[9	25,0
[40-54[8	22,2
[55-69[6	16,7
[70-84]	6	16,7
Total	36	100,0

La tranche d'âge la plus représentée était celle de [25-39 ans], soit 25,0%.

La moyenne d'âge était de $44,91 \pm 20,05$ ans. Les extrêmes d'âges étaient de 10 ans et 81 ans.

➤ **Répartition selon le sexe**

Tableau II: Répartition selon le sexe

Sexe des patients	Effectifs	Pourcentage(%)
Masculin	13	36,1
Féminin	23	63,9
Total	36	100,0

Le sexe féminin était le plus représenté, soit 63,9%

Sex-ratio = 0,6.

➤ **Les antécédents personnels :**

Tableau III: Répartition selon les antécédents personnels

ATCD personnels	Effectifs	Pourcentage(%)
OMA	18	50,0
Rhinite à répétition	13	36,1
Tympanoplastie	1	2,8
Aucun	4	11,1
Total	36	100,0

L'otite moyenne aigue était majoritaire, soit 50,0%.

➤ **Les antécédents familiaux :**

Nous n'avons noté aucun cas similaire dans les familles de nos patients.

➤ **Le terrain :**

Tableau IV: Répartition selon le terrain

Terrain des patients	Effectifs	Pourcentage(%)
Diabétique	1	2,8
HTA	7	19,4
RGO	12	33,3
RHINITE ALLERGIQUE	14	38,9
AUCUN	2	5,6
Total	36	100,0

La rhinite allergique était prédominante, soit 38,9 %.

2. Les données cliniques :

➤ **Motif de consultation :**

Tableau V: Répartition selon le motif de consultation

MOTIF DE CONSULTATION	Effectifs	Pourcentage (%)
HYPOACOUSIE	9	25,0
OTALGIE	3	8,3
ACOUPHENE	18	50,0
OTORRHEE	3	8,3
AUTRES	3	8,3
TOTAL	36	100,0

L'acouphène était le motif de consultation le plus fréquent, soit **50,0%**.

Autres= douleur de l'oropharynx (1), obstruction nasale (1), et le goitre (1).

➤ **Signes associés :**

Tableau VI : Répartition selon les signes associés

Signes associés	Effectifs	Pourcentage (%)
vertige	4	11,1
céphalée	5	13,9
difficulté scolaire	2	5,6
vertige et céphalée	9	25,0
vertige, céphalée et difficulté scolaire	1	2,8
aucun	15	41,7
total	36	100,0

Aucun signe associé n'a été retrouvé dans 41,7%.

➤ **Le délai de consultation :**

Tableau VII: Répartition selon le délai de consultation

Délai de consultation (en mois)	Effectifs	Pourcentage(%)
Entre 3 et 6 mois	20	55,56
Entre 6 et 12 mois	4	11,11
Supérieur à 12 mois	12	33,33
Total	36	100,0

Le délai de consultation prédominant était entre trois et six mois, soit 55,56%

❖ **Otoscopie sous endoscope**

➤ **L'examen de l'oreille atteinte :**

Cet examen avait montré la présence d'une poche de rétraction chez tous nos malades, soit 100%.

❖ **Coté atteint :**

Tableau VIII: Répartition selon le coté atteint

Oreille atteinte	Effectifs	Pourcentage(%)
Droite	16	44,4
Gauche	19	52,8
Bilatérale	1	2,8
Total	36	100,0

Le

côté gauche a été le plus atteint, soit 52,8%.

➤ **Le siège de la PDR**

Tableau IX: Répartition des PDR selon leurs siège

Siège de la PDR	Effectifs	Pourcentage(%)
Atticale	4	11,1
Postéro supérieur	3	8,3
Antéro supérieur	11	30,6
Antéro inférieur	1	2,8
Central	3	8,3
Antéro supéro-inferieure	5	13,9
Postéro inférieur et antéro supérieur	1	2,8
Postéro inférieur, antéro supérieur et antéro inférieur	8	22,2
Total	36	100,0

Le siège antéro-supérieure isolé était majoritaire avec 30,6%.

➤ **Les caractéristiques évolutives et topographiques des PDR :**

Tableau X: Répartition des PDR selon leurs caractères

PDR	Effectifs	Pourcentage (%)
Contrôlable	36	100,0%
Non contrôlable	0	0%
Décollable	27	75%
Non décollable	9	25%
Autonettoyante	36	100%
Non autonettoyage	0	0%

La PDR était contrôlable et autonettoyante chez tous les patients, soit 100%.

Nous avons adopté la classification de Charachon parce qu'elle est fondée sur le siège, le stade évolutif de la PDR et la présence ou non de lésions ossiculaires. Selon la classification de Charachon, nous avons une prédominance du stade I, soit 75%.

➤ **Lésions associées :**

Tableau XI: Répartition de la membrane tympanique selon les lésions associées

Lésions associées	Effectifs	Pourcentage(%)
Aucune	30	83,3
Myringosclérose	6	16,7
Total	36	100,0

83,3% de nos patients n'avaient aucune lésion associée à leur PDR.

➤ **L'examen de l'oreille controlatérale :**

Tableau XII: Répartition de l'oreille controlatérale selon les lésions présentes

oreille controlatérale	Effectifs	Pourcentage(%)
Normale	23	64,0
Perforation tympanique	6	16,7
PDR centrale	1	2,8
Otomycose	1	2,8
Tympanosclérose	2	5,6
Tympan inflammatoire	2	5,6
Membrane pellucide	1	2,8
Total	36	100,0

L'oreille controlatérale était normale dans 64,0% des cas.

La PDR était bilatérale dans 2,8% des cas.

3. Données paracliniques

Dans notre série, l'audiométrie et la tympanométrie ont été donnée chez tous nos patients. La TDM a été demandé chez 9 patients.

Tableau XIII: Répartition selon les données de l'audiométrie

audiométrie tonale	effectifs	pourcentage(%)
non réalisée	29	80,6
Normal	1	2,8
surdit� de transmission	3	8,3
surdit� de perception	1	2,8
surdit� mixte	2	5,6
Total	36	100,0

La surdit  de transmission repr sentait 8,3%.

➤ La Tympanom trie

Tableau XIV: R partitions selon les r sultats de la tympanom trie

Tympanogramme	Effectifs	Pourcentage(%)
Non r�alis�	29	80,56%
R�alis�	7	19,44%
Type A	7	100%

Le tympanogramme de type A  tait majoritaire, soit 100%.

➤ TDM des rochers

La TDM a été demandée chez 9 patients et réalisée par 2 patients. Elle était normale dans 1 cas, soit 50%, et elle était en faveur d'un comblement mastoïdien dans 50% des cas.

4. Modalités thérapeutiques :

4.1. La surveillance :

La surveillance a été adoptée chez 27 patients avec une PDR qui avait les caractéristiques décollables, contrôlables et autonettoyantes.

Les éléments de surveillance de la poche sont :

- L'évolution de son caractère décollable à non décollable par la manœuvre de Valsalva ;
- L'évolution de la PDR contrôlable (fond visible) à une poche non contrôlable (fond non visible) à l'otoendoscopie ;
- L'évolution du caractère autonettoyant au caractère non autonettoyant (rétention d'épithélium dans la PDR) de la PDR ;
- L'apparition d'une otorrhée spontanée et récidivante et
- L'inflammation de ses berges (granulome ou coulée de lave).

4.2. Médicamenteux :

Un traitement à base de la xylométazoline (une pulvérisation nasale trois fois par jours pendant 6 jours) a été donné chez 13 patients avec une hypertrophie des cornets.

La Prednisolone (1mg/kg/jr) en une prise chaque matin après le petit déjeuner pendant 10 jours a été donné aux patients avec un Valsalva négatif, soit 9 patients.

De l'Oméprazole (40mg/jr) a été donné chez les patients avec un RGO, soit 12 patients.

De la Lévocétrizine (5mg/jr) a été donné aux patients avec un terrain de rhinite allergique, soit 14 patients.

Des antalgiques (Paracétamol 1g trois fois par jour) ont été donnés chez les patients avec une otalgie, soit chez 20 patients.

L'acetylleucine (500mg trois fois par jour) et la vitamine B1(100mg) + Vitamine B6(200mg) à la dose d'un comprimé par jour chez les patients avec les acouphènes (28,23% des cas) et ceux avec les vertiges (12,94%).

Un traitement par voie générale à base d'amoxicilline/acide clavulanique (50mg/kg/jr en 3 prises chez l'enfant et 3g/jr en 3 prises chez l'adulte), et d'une antibiothérapie locale à base de fluoroquinolone en gouttes auriculaires pendant 10 jours associée à des aspirations otologiques avait été instauré chez les patients présentant une perforation tympanique avec Otorrhée, soit 6 patients.

4.3. Chirurgical

La chirurgie de renforcement a été proposée chez les patients présentant une PDR non décollable associé à une hypoacousie et/ou des difficultés scolaires, soit 9 patients ; mais non réalisé pour faut de moyens.

Tableau XV: Répartition selon les modalités thérapeutiques

Modalités thérapeutiques	Effectifs	Pourcentage(%)
Surveillance	6	16,7
Médicamenteux plus surveillance	21	58.3
Proposition Chirurgicale	9	25
Total	36	100,0

La surveillance associée au traitement médicamenteux était prédominante, soit 58,3%.



**COMMENTAIRES
ET
DISCUSSION**

VI. COMMENTAIRES ET DISCUSSION

➤ Limites de l'étude :

Au cours de notre étude prospective sur les PDR allant du premier février 2020 au 31 mai 2021, soit une période de 15 mois, nous avons rencontré certaines difficultés parmi lesquelles :

- La réduction des consultations externes due à la pandémie COVID 19 et aux multiples grèves du personnel soignant.
- Certains patients ne se souvenaient plus de la date de début de leurs symptomatologies.
- L'intervention chirurgicale n'a pas pu être pratiquée chez nos patients. Ceci était dû au faible niveau économique et un manque de couverture par l'assurance maladie.
- Nous ne disposions pas de la microscopie pour notre examen

A. Données épidémiologiques

Fréquence :

Dans notre étude, la fréquence des PDR était de **1,3%**.

Ce résultat est proche de celui de BLUESTONE C [12] qui a retrouvé une fréquence de **5,34%** des PDR

➤ Le sexe :

Dans notre étude, le sexe féminin était le plus représenté, soit 63,9% et un sex-ratio de 0,6.

Cette prédominance féminine a également été observée par **Laarabi A [10]** au Maroc en 2013 et **Moussiqi F [31]** au Maroc en 2020 qui ont retrouvé respectivement 52,30% et 58% avec des sex-ratios respectifs de 0,91 et 0,8.

Ceci pourrait s'expliquer par le fait que les femmes seraient plus sensibles à la douleur, donc sont les premières à se faire consulter devant une variation physiologique.

➤ L'âge :

Dans notre étude, l'âge moyen était de 44,91 ans. Les extrêmes d'âges étaient de 10 et 81 ans.

Ce résultat est proche de celui de **Francesco C [3]** qui a retrouvé un âge moyen de 47,56 ans et des extrêmes de 16 ans et 73 ans.

B. DONNEES CLINIQUES

1. ANTECEDENTS PERSONNELS :

Dans les antécédents de nos patients, l'OMA représentait 56,25%.

Ce résultat est proche de celui retrouvé par **Moussiqi F [31]**, chez qui l'OMA représentait 51,6%.

2. MOTIF DE CONSULTATION

Dans notre étude, parmi les signes fonctionnels qui ont motivé les patients à consulter, l'acouphène était prédominant avec 50,0%. L'otalgie et l'hypoacousie étaient rapportées dans respectivement 8,3% et 25,0%.

Ce résultat diffère de celui retrouvé par **Gamra O [32]** chez qui l'hypoacousie, l'otalgie et l'acouphène ont été retrouvés dans respectivement 67,8 %, 17,8% et 14,3% des cas.

Ceci pourrait s'expliquer par le faite que l'acouphène étant un symptôme très gênant, aurait poussé nos patients à consulter devant cette symptomatologie.

3. DELAI DE CONSULTATION

Dans notre étude, la plupart des patients, soit 55,56% ont consulté dans un délai compris entre 3 et 6 mois après l'apparition des signes fonctionnels.

Ce résultat diffère de celui de **Gamra O [32]** qui a retrouvé un délai de consultation moyen de 1 ans et de celui de **Moussiqi F [31]** qui a retrouvé un délai qui variait de 6 mois à plusieurs années.

Ceci pourrait s'expliquer par le faite que la plupart de nos patients avait comme motif de consultation l'hypoacousie qui est un symptôme handicapant, donc aurait poussé nos patients à vite consulter devant cette symptomatologie.

4. L'examen de l'oreille atteint

➤ Le siège de la PDR :

Dans notre étude, l'otoendoscopie nous a permis de préciser le siège de la PDR. L'atrium était le plus concerné dans 88,9% des cas et la localisation atticale représentait 11,1%.

Ce résultat est similaire à ceux retrouvés par **Benzarti S [33]** chez qui la localisation atriale était majoritaire dans 93% des cas ; et de **Kaller S [34]** chez qui la localisation atticale était représentée dans 13,8%.

Le siège antéro supérieur était le siège de prédilection de la pars tensa avec 30,6% des cas ; le siège postéro-supérieur était retrouvé dans 8,3% des cas.

Ce résultat est différent de ceux de **Moussiqi F [31]** chez qui le siège postéro supérieur était majoritairement représenté avec 53,13% des cas et antérieur dans 12,5% des cas ; et de **Kaller S [34]** qui a retrouvé dans 50% des cas un siège postéro supérieur, et 2,5% des cas avec un siège antérieur.

Ceci pourrait s'expliquer par le fait que là plus part de nos patients n'ont pas eu un blocage de l'isthme tympanique antérieur.

➤ Caractère de la PDR :

Dans notre étude, la poche était ; autonettoyante dans 100% de cas, contrôlable dans 100% des cas et non décollable dans 25% des cas.

Ce résultat diffère de celui retrouvé par **Moussiqi F [31]** qui dans son étude avait des poches non décollables dans 100% des cas, contrôlables dans 37,5% des cas et autonettoyantes dans 81,25% des cas.

Celle-ci pourrait s'expliquer par le fait que nos patients auraient consulté plus rapidement dès l'apparition de leurs symptômes.

Dans notre étude, nous avons adopté la classification de Charachon. Le stade I (mobile, non fixée, contrôlable) était représenté dans 75% des cas. Elle était classée stade II dans 25% des cas. Nous n'avons pas retrouvé de stade III dans notre étude, soit 0%.

Ce résultat est différent de celui de **Gamra O [32]** qui a retrouvé selon la classification de Charachon, le stade III dans 56% des cas, stade II dans 29,7% des cas et le stade I dans 13,5% des cas.

Ceci pourrait s'expliquer par le fait que nos moyens de diagnostique était faible.

➤ **Lésions associées :**

Dans notre étude, nous avons retrouvé la myringosclérose associée dans 16,7% des cas.

Ce résultat diffère de ceux retrouvés par **Kaller S [34]** qui a retrouvé une tympanosclérose associée dans 10% des cas ; et de **Moussiqi F [31]** qui a retrouvé une PDR associée à une tympanosclérose dans 6,25%.

Ceci pourrait s'expliquer par le fait que la myringosclérose est asymptomatique, donc elle passait inaperçue chez nos patients.

5. Otoscopie de l'oreille controlatérale

Notre examen controlatéral nous a permis de retrouver un tympan pathologique dans 52,8% des cas.

Ce résultat concorde avec ceux de **Benzarti S [33]** et **Keller S [34]** qui ont retrouvé un tympan controlatéral pathologique à des fréquences de 56% et 27,5% respectivement.

Ceci pourrait s'expliquer par le fait que les trompes d'eustache des deux oreilles ont en commun le cavum qui est le point de départ des affections de l'oreille moyenne.

Dans notre étude, l'oreille controlatérale était porteuse de PDR dans 2,8% des cas.

Ce résultat diffère de celui de **Laarabi A [10]** qui a retrouvé une PDR dans l'oreille controlatérale dans 23% des cas.

C. Données paracliniques

➤ **L'audiométrie tonale liminaire :**

Dans notre étude, nous avons retrouvé une prédominance de la surdité de transmission, soit 42,9%.

Cette prédominance a également été retrouvée par **Laarabi A [10]** et **Keller S [34]** qui ont retrouvés respectivement 78.46% et 77,5% de surdité de transmission.

Ceci pourrait s'expliquer par le fait que les structures anatomiques affectées par les PDR se trouvent dans l'oreille moyenne.

➤ **La Tympanométrie**

Dans notre étude, le tympanogramme était de type A dans 100% des cas.

Ce résultat diffère de celui de **Laarabi A [10]** chez qui le tympanogramme était de type A dans 9,23% ; et de celui de **Moussiqi F [31]** chez qui le tympanogramme était de type A dans 12,5%.

Ceci pourrait s'expliquer par le fait que la plupart de nos patients ne présentaient ni d'épanchement séromuqueux, ni de signes d'obstruction tubaire.

➤ **TDM des rochers :**

La TDM des rochers a été réalisée par 2 de nos patients et a objectivé un comblement mastoïdien dans 50%.

Ce résultat diffère de celui retrouvé par **Moussiqi F [31]** qui a réalisé une TDM des rochers dans 100% de ses cas et a objectivé un comblement mastoïdien dans 37,5%.

Ceci pourrait s'expliquer par le fait que la plupart de nos patients ne présentaient pas de signes évolutives de la maladie.

D. Modalités thérapeutiques :

Dans notre étude, le traitement médicamenteux associé à la surveillance ont été les modalités thérapeutiques adoptés dans 58,3%.

Ce résultat diffère de celui de **Moussiqi F [31]** qui a rapporté que la chirurgie a été indiquée systématiquement dans 62,5%.

Ceci pourrait s'expliquer par le fait que la plupart de nos patients présentaient une PDR classé stade I de Charachon.



**CONCLUSION
ET
RECOMMENDATIONS**

VII. CONCLUSION ET RECOMMANDATIONS

CONCLUSION

Les PDR modifient la morphologie du tympan et peut avoir un retentissement sur l'audition. C'est un sujet qui demande une attention particulière de par sa fréquence et son risque évolutif vers une forme beaucoup plus grave qu'est le cholestéatome, ce qui fait de lui un sujet d'actualité.

Si on peut dire que son diagnostic est relativement facile à poser à l'otoscopie, on en dira pas autant de sa prise en charge qui reste controversé et prend en compte les caractéristiques de la poche et les spécificités du patient.

La problématique de son traitement porte sur le bon choix de la modalité thérapeutique et de l'indication de la chirurgie de renforcement qui a pour but d'éviter sa progression vers le cholestéatome et de s'opposer à leurs récurrences.

Le renforcement tympanique par cartilage a fait preuve de son efficacité, non seulement par la qualité de reconstruction de la membrane tympanique, mais également par la prévention des récurrences.

Sa surveillance régulière et prolongée est indispensable pour juger de sa stabilité ou de son évolution vers le cholestéatome qui est une complication redoutable de cette affection.

Pour ce faire, nous faisons les recommandations suivantes.

RECOMMANDATIONS

a) AU MINISTERE DE LA SANTE :

- Multiplier les campagnes de sensibilisations sur les avantages de l'assurance maladie

b) AUX DIRECTEURS DES HOPITAUX :

- Revoir le cout des examens paracliniques pour qu'ils soient accessibles à la classe à bas revenue.
- Organiser fréquemment des rencontres avec le personnel soignant afin de recenser et prendre en compte leurs doléances.

c) Au personnel médical :

- Sensibiliser les patients sur leurs pathologies
- Planifier le suivi régulier des patients porteur de PDR
- Savoir identifier les signes évolutifs d'une PDR et planifier sa prise en charge

d) Au patients :

- Observer les recommandations du médecin
- Consulter votre médecin devant l'apparition d'un nouveau signe auriculaire



REFERENCES

REFERENCES

1. **Dubreuil C et al.** Annales d'Otolaryngologie et chirurgie cervico-faciale 2009 ; 126 : 294-9
2. **Mansour S, Magnan J, Haidar H, Karen N.** Tympanic Membrane Retraction Pocket: Overview and Advances in Diagnosis and Management. Switzerland: Springer; 2015.
3. **Francesco C, Mion M, Pedruzzi B.** Retraction pocket excision with cartilage grafting as a preventive surgery for cholesteatoma ;Journal of Otology J Otol. 2017;12(3):112-6.
4. **Alzahrani M, Saliba I.** Tympanic membrane retraction pocket staging: is it worthwhile? Eur Arch Otorhinolaryngol 2014; 271(6): 1361–8.
5. **Mierzwiński J, et al.** Retraction pockets of tympanic membrane: protocol of management and results of treatment. Otorinolaryngologia 2014; 13(2): 114-12
6. **ZONGO A.** Aspects épidémiologiques, cliniques et thérapeutiques des otites moyennes chroniques dans le service d'ORL du centre hospitalier national Yalgado Ouedraogo [Thèse]. Médecine : Ouagadougou ; 2002. 131p
7. **THOMASSIN J M, DESSI P, DANVIN J B, FORMAN C.** Anatomie de l'oreille moyenne. EMC (Elsevier Masson SAS, Paris), oto-rhinolaryngologie, 20-015A-10 ,2008 :19p.
8. **KEITA M.** Séquelles d'otites chroniques : aspects épidémiologiques, cliniques et thérapeutiques [Thèse]. Médecine : Bamako ; 2020. 116p
9. **KONE F.** complications des otites moyennes : aspects epidemiologiques, diagnostiques et therapeutiques [Thèse]. Médecine : Bamako ; 2014. 117p
10. **LAARABI A.** Les poches de rétraction tympaniques : approche diagnostique et thérapeutique [Thèse]. Médecine : Marrakech ; 2013. 154p.
11. **Comacchio F, Mion M, Pedruzzi B.** Retraction pocket excision with cartilage grafting as a preventive surgery for cholesteatoma ;Journal of Otology J Otol. 2017;12(3):112-6.

12. **BLUESTONE C.-D.** Studies in otitis media : children's hospital of Pittsburg. University of Pittsburg progress report 2004. Laryngoscope, November 2004, 114, 11, supp. 105: 1-26.
13. **THOMASSIN J-M., DUCHON-DORIS J-M., KORCHIA D., BELLUS J-F. PENNICA A., BRACCINI F.** La chirurgie endoscopique des cavités de l'oreille moyenne. Cah. d'ORL., 2002 , 30, 2 : 93103.
14. **TREIL J., ESCUDE B.** Exploration tomodensitométrique de la chaîne ossiculaire. Cah. d'ORL, 2000, 34, 6 : 229-34.
15. **NGUYEN, LILY H.P., MANOUKIAN J.J., YOSKOVITCH A., ALSEBEIH H.** Adenoïdectomy : Selection criteria for surgical cases of otitis media. Laryngoscope, May 2004, 114, 5 : 863-6.
16. **BONVON P., HANSEN B. B., HENTZER E.** A new ventilation tube for long-term middle ear ventilation. Laryngoscope, November 2002, 112, 11: 2054-56.
17. **LINDSTROM D. R., REUBEN B., JACOBSEN K., FLANARY V. A., KERSCHNER J. E.** Long-term results of Armstrong Beveled Grommet tympanostomy tubes in Children. Laryngoscope, March 2004, 114, 3: 490-4.
18. **SRINIVASAN V, BANHEGYI G, O'SULLIVAN G, SHERMAN I.** Pars tensa retraction pockets in children : treatment by excision and ventilation tube insertion. Clin. Otolaryngol., 2000, 25 : 253-6
19. **KATHLEEN A.D, LISA L. H, BRUCE R. L, ROBERT M, GIEBINK G.S** Chronic otitis media with effusion squelae in children treated with tubes. Arch. Otolaryngol. Head and Neck Surg., May 2003, 129: 517-22.
20. **RONDINI-GILLI E., MOSNIER I., GOUIN J-M., AÏDAN P., JULIEN N., RUFAT P., STERKERS O.** Les greffes tympaniques : techniques chirurgicales et résultats. A propos de 260 cas. Ann. Otolaryngol. Chir. Cervicofac., 2001, 118, 2 : 67-73.

21. **DORNHOFFER J.** Cartilage tympanoplasty: indications, techniques, and outcomes in a 1000 patient series. *Laryngoscope*, November 2003, 113, 11 : 1844-56.
22. **MOORE G.F.** Revision tympanoplasty utilizing fossa triangularis cartilage. *Laryngoscope*, September 2002, 112, 9 : 1543-54.
23. **TRUY E., RAMADE A., CERUSE Ph.** Les ossiculoplasties : conditions pratiques de réalisation. *Cah. d'ORL.*, 2000, 35, 3 : 16873.
24. **MURBE D., ZAHNERT T., BORNITZ M., HUTTENBRINK K-B.** Acoustic properties of different cartilage reconstruction techniques of the tympanic membrane. *Laryngoscope*, October 2002, 112, 10 : 1769-76.
25. **GERSDORFF M., GERARD J-M., THILL M-P.** Overlay versus underlay tympanoplasty. Comparative study of 122 cases. *Rev.Laryngol.Otol.Rhinol.*, 2003, 124, 1 : 15-20.
26. **RONDINI-GILLI E, MOSNIER I., JULIEN N, GOUIN J-M, AÏDAN P, RUFAT P., STERKERS O.** Facteurs prédictifs des résultats de 220 ossiculoplasties chez l'adulte. *Ann.Otolaryngol.Chir.Cervicofac.*, 2001, 118, 5 : 283-90.
27. **DUBREUIL Ch., MARIANOWSKI R.** Conduite à tenir devant une poche de rétraction. *Oto-forum tours 2004*, orl-france.org
28. **DESAULTY A., PAQUESOONE X., FAYOUX P.** Tympanoplasties chez l'enfant. *J.Fr.d'ORL.*, 2002, 51, 6 : 252-6.
29. **ARS B.** thérapeutique. *Cah Poches de rétraction tympaniques: pathogénie et prise en charge.d'O.R.L.* 2000, 35, 3 : 146-56
30. **COULOIGNER V., MOLONY N., VAN DEN ABBEELE T., CONTENCIN P., NARCY Ph.** Tympanoplasties par renforcement cartilagineux pour poches de retractions sévères. *Ann.Oto-laryngol. et de Chir.Cervicofac.*, 2002, 119, 2 : 107.

31. **MOUSSIQI F.** les poches de rétraction tympaniques Expérience de l'hôpital militaire my Ismail de Meknès [thèse]. Médecine ; Meknès : 2020. 172p
32. **O. BEN GAMRA, CH. MBAREK, K. KHAMMASSI, I. HRIGA, R. BEN HAMOUDA, S. ZRIBI, A. EL KHEDIM.** Le traitement chirurgical des poches de retraction tympaniques de l'enfant ; J. TUN ORL - N° 18 JUIN 2007
33. **Benzarti S, Sethom S, Chnitir KH, Riahi R, Ben m'hammed I, Miled MK, Chebbi.** surgical management of tympanic retraction pockets ; TUN ORL - N° 16 JUIN 2006.
34. **Kallel S, Maalej F, KHBOU A, Hammami B, Sellami M, Charfeddine I.** Chirurgie des poches de rétraction tympanique non choléstéatomateuse : Résultat et facteurs pronostiques ; TUN ORL - N° 42 DECEMBRE 2019



ANNEXES

LA FICHE D'EXPLOITATION

I- IDENTITE :

- Nom :
- Prénom :
- Age :
- Sexe :
 - Oreille atteinte : Droite Gauche Bilatérale

II- ANTECEDENTS :

1) Personnels :

- ATCD d'OMA
- ATCD d'angines à répétition
- ATCD d'amygdalectomie
- ATCD d'adénoïdectomie
- ATCD chirurgical sur l'oreille atteinte
- Type :

.....

....

- ATCD chirurgical sur l'oreille controlatérale
- Type :

.....

....

- ATCD de traumatisme de la sphère ORL
- Autre ATCD

.....

2) Familiaux :

Présence de cas de PDR dans la famille

III- TERRAIN :

- Allergique : oui non si oui préciser.....
- Diabète tuberculose
autre.....

IV- CLINIQUE :

1) Motif de consultation :

- Hypoacousie
- Otorrhée
- Oalgies
- Acouphènes
- Vertiges
- Céphalées
- Retard de langage
- Difficultés scolaire

2) Délai de consultation

3) Examen clinique :

3.1- **Examen otoscopique** : mise en évidence de la PDR

3.2- **Examen sous microscope** :

• Siège de la PDR : - atticale

postérieure supérieure inférieure
 antérieure supérieure inférieure

globale

- centrale

• PDR contrôlable : oui non

• PDR décollable : oui non

PDR autonettoyante oui
 non

Autre lésion tympanique :

- perforation
- myringosclérose
- présence de l'épiderme
- cholestéatome associé

• Examen de l'oreille controlatérale :

Normal

PDR siège.....

- Autre :

3.3- Examen ORL :

- Rhinoscopie
 - antérieure :
 - Oropharynx et cavité buccale :
- AU TOTAL :

v- Examens paracliniques :

1) Audiométrie :

- OD :
- OG :
- Weber :

2) Tympanométrie :

.....

3) TDM des rochers : mastoïde, caisse, chaîne ossiculaire, érosion osseuse, oreille interne, canal du facial :

.....

vi- Modalité thérapeutique :

1) Surveillance :

2) Médicamenteux :

- Molécules
- Durée.....

3) Chirurgical

- Type de chirurgie.....

FICHE SIGNALITIQUE

PRENOM : Ulrich Kevin

NOM : LEMALE

Pays d'origine : Cameroun

Année universitaire : 2019-2020

Ville de soutenance : Bamako

Titre de la thèse : Les poches de rétraction tympaniques : Aspects Diagnostique et thérapeutique

Lieu de dépôt : Bibliothèque de la Faculté de Médecine et d'Odontostomatologie (FMOS) de Bamako

Secteur d'intérêt : Oto-rhino-laryngologie et chirurgie cervico-faciale

Résumé :

Objectif : Etudier les aspects diagnostique et thérapeutique des Poches de rétractions tympaniques dans le service d'ORL et chirurgie cervico-facial du CHU Gabriel Touré de Bamako.

Patient et méthodologie : Il s'agissait d'une étude descriptive prospective qui s'est étendu sur 15 mois, du 1er février 2020 au 31 Mai 2021 Ont été inclus, tous les patients reçus en consultation externe du lundi au vendredi au service d'ORL et CCF du CHU Gabriel Touré et présentaient une PDR tympanique et ayant consenti à l'étude.

Résultat : nous avons colligé au total 36 cas de Poches de rétractions tympaniques. L'âge moyen était 44,91 ans avec des extrêmes de 10 et 81 ans. Le sexe féminin était le plus représenté, soit 63,9 % avec un sexe ratio de 0.6. La majorité de nos patients avait consulté pour acouphène. Le délai de consultation moyen était situé entre 03 à 6 mois. L'oreille gauche était le plus atteint, soit 52,8 %. Le siège antéro-supérieur, soit 34,8 %. Dans tous les cas, les poches étaient contrôlables. Une myringosclérose a été la lésion associée dans 16,7 % des cas. 42,9 % de nos patients avaient une surdité de transmission. La TDM a été pathologique dans 50 % des cas. Les traitements médicamenteux associé à la surveillance ont été institué chez 58,3 % des cas et la chirurgie a été proposé dans 25 % des cas

Mots clés : poche de rétraction tympanique, aérateur Trans tympanique, tympanoplastie de renforcement.

SERMENT D'HIPPOCRATE

En présence des Maîtres de cette faculté, de mes chers condisciples, devant l'effigie d'Hippocrate, je promets et je jure, au nom de l'être suprême, d'être fidèle aux lois de l'honneur et de la probité dans l'exercice de la Médecine.

Je donnerai mes soins gratuits à l'indigent et n'exigerai jamais un salaire au-dessus de mon travail, je ne participerai à aucun partage clandestin d'honoraires. Admis à l'intérieur des maisons, mes yeux ne verront pas ce que s'y passe. Ma langue taira les secrets qui me seront confiés et mon état ne servira pas à compromettre les mœurs, ni à favoriser le crime. Je ne permettrai pas que des considérations de religion, de nation, de race, de parti, ou de classe sociale viennent s'interposer entre mon devoir et mon patient. Je garderai le respect absolu de la vie humaine dès la conception. Même sous la menace, je n'admettrai pas de faire usage de mes connaissances médicales contre les lois de l'humanité. Respectueux et reconnaissant envers mes maîtres, je rendrai à leurs enfants l'instruction que j'ai reçue de leur père. Que les hommes m'accordent leur estime si je suis fidèle à mes promesses.

Que je sois couvert d'opprobre et méprisé de mes confrères si j'y manque!

Je le jure !