

**MINISTRE DE L'ENSEIGNEMENT  
SUPERIEUR ET DE LA RECHERCHE  
SCIENTIFIQUE**

**REPUBLIQUE DU MALI**

**UN peuple - Un But - Une Foi**



**U.S.T.T-B**

**UNIVERSITE DES SCIENCES DES  
TECHNIQUES ET DES TECHNOLOGIES  
DE BAMAKO**

**FACULTE DE MEDECINE ET  
D'ODONTO-STOMATOLOGIE**



ANNEE UNIVERSITAIRE 2019-2020

N°.....

**THESE**

**INVAGINATION INTESTINALE AIGUE APRES  
INTRODUCTION DU VACCIN  
ANTIROTAVIRUS DANS LE PEV DU MALI EN  
CHIRURGIE PEDIATRIQUE DU CHU GABRIEL**

Présentée et soutenue publiquement le 28/07/2020 devant la  
Faculté de Médecine et d'Odonto-Stomatologie

**Par M. Cheick Abdoul Kader TRAORE**

**Pour obtenir le grade de DOCTEUR en MEDECINE  
(DIPLÔME D'ETAT)**

**JURY**

**Président : Pr Abdoul Aziz DIAKITE**

**Membre : Dr Mamadou Baba SYLLA**

**Co-directeur: Dr Oumar Moussa COULIBALY**

**Directeur : Pr Yacaria COULIBALY**

# **DEDICACE ET REMERCIEMENTS**

**Ce travail est dédié :**

❖ **A ALLAH**, le tout puissant, le très clément et le très miséricordieux. Louange à ALLAH ; qu'il nous guide toujours vers le droit chemin. Merci de nous avoir montré ce jour.

❖ **A MON PERE CHEICKNA TRAORE**

Toi qui n'as jamais su faire la différence entre tes enfants et ceux des autres parce que pour toi tous les enfants étaient les tiens. Toi qui m'as toujours dit de prioriser les études.

Homme modeste, humble, l'admiration que j'ai pour toi est sans limite. L'amour que tu as porté à tes enfants, la dignité, l'éducation et le sens de l'honneur nous servent de modèle. Ce travail est le tien. Que dieu t'accueille dans son paradis AMEN !!!

❖ **A MA MERE FEUE NINA FOFANA**

Vous avez su m'élever avec rigueur, patience et tendresse. Ce travail est le résultat de vos prières et sacrifices, vos bénédictions seront toujours pour moi la lampe qui illumine le chemin de l'honneur, je suis fier de vous et plus que jamais reconnaissant pour tout ce que vous avez fait et que vous continuez de faire pour moi.

En ce jour mémorable, pour moi ainsi que pour vous, recevez ce travail en signe de ma vive reconnaissance et ma profonde estime.

Puisse Allah, le tout puissant vous accueille dans son paradis. Amen

❖ **A MES TRES CHERES SŒURS BINTA ; OUMOU ;  
MAMBA ; MARIAM ; ZAHARA ; AICHATA ;**

A mes très chères sœurs, tous les mots du monde ne sauraient exprimer l'immense amour que je vous porte, ni la profonde gratitude que je vous témoigne pour tous les efforts et les sacrifices que vous n'avez jamais cessés de consent. Puisse Dieu, le tout Puissant vous procure santé, bonheur et longue vie.

Ce travail est un témoignage de mon attachement et de mon amour.

❖ **A MES FRERES OUMAR ABOUBACAR ET MODIBO**

Je ne peux exprimer à travers ces lignes tous mes sentiments d'amour et de tendresse envers vous.

Puisse l'amour et la fraternité nous unir à jamais.

Je vous souhaite la réussite dans votre vie, avec tout le bonheur qu'il faut pour vous combler.

Merci pour la joie que vous me procurez et votre précieuse aide à la réalisation de ce travail.

**❖ A TOUS MES NEVEUX ET NIECES :**

Je ne peux exprimer avec des mots tout l'amour et l'affection que j'ai pour vous.

J'ai beaucoup de chance de vous avoir à mes côtés, et je vous souhaite beaucoup de bonheur et de réussite. Veuillez retrouver en ce travail l'expression de mon amour, ma gratitude et mon grand attachement.

**❖ A MES AMI(E) S**

De peur d'en oublier, je me garde de citer. La bonne amitié dont vous avez su faire preuve m'a permis de braver toutes les difficultés de la vie avec courage et optimisme. A tous, bonheur, succès et réussite. Comme le dit un adage, c'est pendant les moments les plus pénibles qu'on reconnaît ses vrais amis. Je vous dis simplement un grand merci. Que l'amitié qui nous lie soit toujours sincère.

**❖ A TOUS LE PERSONNEL DU SERVICE**

**DE CHIRURGIE PEDIATRIQUE DE CHU-GABRIEL TOURE**

Je ne peux exprimer à travers ses quelques lignes tous les sentiments d'amour, de respect et de reconnaissance que je vous porte. Vous avez été une source de courage, de motivation et de force pour moi. Ce travail est le vôtre. Je prie toujours Dieu pour qu'il vous apporte le bonheur, la joie de vivre et vous aide à réaliser tous vos vœux.

AMEN

**❖ A tous ceux dont j'ai oublié de citer. Merci pour tout**

A tout le corps professoral de la **FMOS-FAPH**.

**A MES MAITRES FORMATEURS :**

**Pr Keita Mamby, Pr Coulibaly Yacaria, Dr Issa Amadou, Dr Coulibaly Oumar, Dr KamatéBenoi, Dr Doumbia Alou, Dr Djiré Mohamed K, Dr Daou.** Vous avez été plus que des maîtres pour moi, trouvez en ce document le fruit de vos propres efforts.

**A TOUTE LA 10<sup>ÈME</sup> PROMOTION DE NUMERUS CLAUSUS DE LA FMOS FEU PR MAHAMADOU TOURE,** en souvenir des bons moments passés ensemble.

**A MES AINES DE LA CHIRURGIE GENERALE ET PEDIATRIQUE DU CHU-GT, CENTRE DE SANTE CHERIFLA :**

Dr Youssouf Coulibaly, Dr Sin Traore , Dr Haidara Alpha Dr Camara Sadio Dr Maiga M, Dr Diakité Cheick Oumar Dr Togola Boubacar, Dr Togola Baba Emmanuel, Dr Traoré Mahamadou, Dr Koné Amadou, Dr Konaté Assanatou, Dr Konaté Gaoussou, Dr Dorcas Laurel, Dr Diarra Moussa, Dr Haidara A, Dr Diarra Fatoumata, Dr Diarra Idrissa, Dr Bah Mahamadou Aliou, Dr Diarra Seybou, Dr Traoré Seydou Fily, Dr Sangaré Sidiki , Dr Sylla Salim, Dr Maïga Abderrahmane, Dr Diallo M Ousmane, Dr Aremu Youssouf, Dr Samaké Ibrahima. Merci de nous avoir montré le chemin, vos conseils et vos encouragements nous ont beaucoup édifiés.

**AUX THESARDS DE LA CHIRURGIE PEDIATRIQUE :** Keita Victor, Tapily Aboubakar, Togo Yacouba, Traoré Fanta, Diarra Hélène, Diarra Adama, Coulibaly Mariam, Diarra Seybou, Diallo, Dembélé Sékou. Merci pour votre franche collaboration.

**Remerciements :**

**A MES CADETS DE LA CHIRURGE PEDIATRIQUE :** Diallo Lanseni, Niaré Mahamadou, Simaga Oumar, Coulibaly Mamadou, Bah Sékou, Diallo Mohamed, Goita Sidi, Keita Naremba, Camara Ladji, Bibata Dembélé, Diarra Ibrahim pour vos respects et considérations à mon égard.

**A TOUT LE PERSONNEL MEDICAL ET INFIRMIER**

Chirurgie générale et pédiatrique, du service d'accueil des urgences, de la réanimation, de la pédiatrie, pour votre franche collaboration.

**A TOUS LES PERSONNELS DU CENTRE DE SANTE BOUL 1 ; A LA CLINIQUE NOURIL ISLAM ET BIA.**

Merci à vous pour tous les conseils et votre sincère collaboration.

# **HOMMAGE AUX MEMBRES DE JURY**

**A NOTRE MAITRE ET PRESIDENT DU JURY :**

**Professeur Abdoul Aziz DIAKITE**

- **Maitre de conférences agrégé à la faculté de médecine et d'odontostomatologie**
- **Chef de service de la pédiatrie générale du CHU Gabriel Toure**
- **Responsable de l'unité de prise en charge de la drépanocytose à la pédiatrie**
- **Spécialiste en hématologie pédiatrique**
- **Diplômé en surveillance épidémiologie des maladies infectieuses et tropicales**
- **Président de la commission médicale du CHU Gabriel Toure**
- **Président du Groupe Technique de Consultatif des Vaccins au Mali (G.T.C.V)**
- **Membre de l'AMAPED et de l'APANF**
- **Membre du Collège Ouest Africain des pédiatres**
- **Membre de la Société de Médecine Tropicale**

**Cher maitre,**

Vous nous faites un grand honneur en acceptant de présider ce jury malgré vos multiples occupations.

Votre abord facile, votre esprit de critique et votre rigueur scientifique font de vous un maitre respecté et admiré.

Veillez agréer cher maitre, l'expression de notre profonde gratitude et de notre attachement indéfectible.



**A NOTRE MAITRE ET JUGE :**

**Docteur Mamadou Baba SYLLA**

- **Médecin généraliste**
- **Coordinateur de l'unité de surveillance du CVD au CHU Gabriel Touré**

**Cher maître**

C'est un réel plaisir que vous nous faites en acceptant de juger ce travail.

Votre modestie et votre intérêt pour le travail bien fait font de vous un maître admirable et apprécié partout.

**A NOTRE MAITRE ET CO-DIRECTEUR DE THESE :**

**Docteur Oumar Moussa COULIBALY**

- **Spécialiste en chirurgie pédiatrique**
- **Praticien hospitalier au CHU- GABRIEL**
- **Membre de la Société de Chirurgie du Mali**
- **Membre de l'association malienne de pédiatrie**
- **Membre de la société africaine des chirurgiens pédiatres**
- **Membre de la commission médicale d'établissement du CHU- GABRIEL**

**Cher Maitre**

Vous avez toujours répondu favorablement à nos sollicitations dans le cadre du travail. Votre présence est pour nous, l'occasion de vous exprimer notre admiration pour votre compétence professionnelle et pour votre grande sympathie. Comptez sur notre profonde gratitude.

**A NOTRE MAITRE ET DIRECTEUR DE THESE :**

**A notre Maitre et directeur de thèse**

**Professeur Yacaria Coulibaly**

- **Professeur titulaire en chirurgie pédiatrique à la FMOS**
- **Spécialiste en chirurgie pédiatrique**
- **Patricien hospitalier au CHU Gabriel TOURE**
- **Diplômé en nutrition pédiatrique**
- **Membre de la société Africaine des chirurgiens pédiatres**
- **Membre de la société de chirurgie du Mali**
- **Membre de l'association Malienne de pédiatrie**
- **Chevalier de l'ordre de mérite de la santé**

**Cher Maitre**

Vous nous avez accueillis dans votre service et transmis votre savoir en faisant Preuve de votre attachement pour notre formation. C'est l'occasion pour nous de vous remercier vivement.

Votre franc parlé, votre capacité intellectuelle, et votre rigueur dans le travail bien fait suscite l'admiration de tous.

Veillez recevoir ici cher maitre le témoignage de toute notre reconnaissance.

Soyez rassuré de notre profond respect.

# ABREVIATIONS

**ABREVIATIONS :**

**ATT** : Anastomose termino-terminale

**IIA** : Invagination intestinale aigue

**SHU** : Syndrome hémolytique urémique

**HTA** : Hypertension artérielle

**DD** : Duodénum

**FIG** : Fosse iliaque gauche

**FID** : Fosse iliaque droite

**TGA** : Thérapeute Good administrations

**CDC**: Center for disease control

**VSD**: Vaccine safety Data Link

**NFS** : Numération Formule Sanguine

**Hb** : Hémoglobine

**Ht** : Hématocrite

**TDM** : Tomodensitométrie

# TABLE DES MATIERES

## Table des matières

I. INTRODUCTION :	- 2 -
II. OBJECTIFS :	- 4 -
1. OBJECTIF GENERAL :	- 4 -
2. OBJECTIFS SPECIFIQUES :	- 4 -
3. GENERALITES :	- 6 -
3.1. Historique :	- 6 -
3.2. Rappels anatomie et physiopathologie :	- 7 -
3.3. Embryogenèse et applications cliniques	- 14 -
3.4. Description anatomique	- 16 -
3.5. Formes cliniques :	- 28 -
3.6. Traitement :	- 37 -
METHODOLOGIE :	- 54 -
1. Type et période d'étude	- 54 -
2. Cadre et lieu d'étude	- 54 -
V. RESULTATS :	- 62 -
6. Commentaires et discussion :	- 79 -
1. Conclusion :	- 82 -
2. Recommandations :	- 83 -
REFERENCES :	- 85 -
ANNEXES	- 97 -
FICHE D'ENQUÊTE	- 97 -
Fiche signalétique	- 111 -
SERMENT D'HIPPOCRATE	- 112 -

➤ **Liste des tableaux :**

Tableau I: Répartition des patients selon l'âge : .....	- 62 -
Tableau II: Répartition des patients selon le sexe : .....	- 63 -
Tableau III: Répartition des patients selon la provenance : .....	- 63 -
Tableau IV: Répartition des patients selon le motif de consultation : .....	- 64 -
Tableau V: Répartition des patients selon le délai de consultation : .....	- 64 -
Tableau VI: Répartition des patients selon le traitement reçu avant l'admission : .....	- 65 -
Tableau VII: Répartition des patients selon la vaccination anti rotavirus : .....	- 65 -
Tableau VIII: Répartition des patients selon Doses de vaccin reçues : .....	- 66 -
Tableau IX: Répartition des patients selon la survenue de l'IIA entre les doses du vaccin antirotavirus : .....	<b>Erreur ! Signet non défini.</b>
Tableau X: Répartition des patients selon le délai de survenue.....	- 67 -
Tableau XI: Répartition des patients selon les signes fonctionnels .....	- 67 -
Tableau XII: Répartition des patients selon les signes généraux :.....	- 68 -
Tableau XIII: Répartition des patients selon les signes à l'inspection : .....	- 68 -
Tableau XIV: Répartition des patients selon les signes à la palpation : .....	- 69 -
Tableau XV: Répartition des patients selon les signes retrouvés à l'auscultation : .....	- 69 -
Tableau XVI: Répartition des patients selon le résultat au toucher rectal : .....	- 70 -
Tableau XVII: Répartition de patients selon les examens radiologiques .....	- 70 -
Tableau XVIII: Répartition des patients selon la nature de l'incision : .....	- 71 -
Tableau XIX: Répartition des patients selon la durée de l'intervention : .....	- 71 -
Tableau XX: Répartition des patients selon le type anatomopathologique : .....	- 72 -
Tableau XXI: Répartition des patients selon l'état de viscères : .....	- 72 -
Tableau XXII: Répartition des patients selon la technique opératoire : .....	- 73 -
Tableau XXIII: Répartition des patients selon la durée d'hospitalisation : .....	- 73 -
Tableau XXIV: Répartition des patients selon les suites opératoires immédiates .....	- 74 -
Tableau XXV: Répartition des patients selon les suites opératoires à 6 mois : .....	- 74 -
Tableau XXVI: Dose et délai de survenue post vaccination .....	- 75 -
Tableau XXVII: Type anatomopathologique et dose. ....	- 75 -



Tableau XXVIII: Provenance du patient et le vaccin antirotavirus .....	- 76 -
Tableau XXIX: Le vaccin anti rotavirus et les suites opératoires immédiates .....	- 77 -
Tableau XXX: fréquence et auteurs .....	- 79 -
Tableau XXXI: Age moyen et auteurs :.....	- 79 -
Tableau XXXII: sex-ratio et auteurs .....	- 80 -
Tableau XXXIII: Doses de vaccin et auteurs.....	- 80 -

➤ **Liste des figures :**

Figure 1: Représentations schématique d'un boudin d'invagination .....	- 16 -
Figure 2: A : Invagination iléo-colique : l'appendice et la valvule de Bauhin en noir, sont restés en place, l'invagination est dite Trans valvulaire. ....	- 18 -
Figure 3: Coupe transversale : image en cocarde	Figure 4: Coupe longitudinale: image en sandwich..... - 25 -
Figure 5: Image peropératoire d'un boudin d'invagination .....	- 46 -
Figure 6A : Aspect macroscopique	Figure 7B : Aspect microscopique.. - 50 -
Figure 8 : Année d'introduction du vaccin antirotavirus dans les différentes régions et le district de BAMAKO .....	-58 -
Figure 9 : Calendrier de PEV du Mali.....	-59 -

# INTRODUCTION

## I. INTRODUCTION :

L'invagination intestinale aiguë est définie comme la pénétration d'un segment intestinal et de son méso dans le segment intestinal sous-jacent, par un mécanisme de retournement en doigt de gant [1]. L'ensemble formé par le cylindre interne ou invaginé, le cylindre externe ou invaginant et le (ou les) cylindre(s) intermédiaire(s), est connu sous le nom le boudin d'invagination [1,2].

C'est l'urgence chirurgicale abdominale la plus fréquente du nourrisson, mais elle peut survenir à n'importe quel âge [3].

Les invaginations intestinales de l'enfant sont peu fréquentes, de l'ordre de 0,5 à 2,3/1000 naissances aux Etats-Unis et 1,1 à 4,3/1000 naissances en Europe chez les enfants entre zéro et quatre ans [4].

Parmi les étiologies idiopathiques d'IIA le vaccin anti rota virus est connu comme facteur favorisant. Ce rôle a été identifié à la suite de la vaccination par ROTASHIELD (premier vaccin antirotavirus oral commercialisé aux Etats -unis), estimé de 10 à 20 cas d'IIA pour 100 000 nourrissons vaccinés ce qui a conduit son retrait au marché [5].

En Australie une surveillance d'IIA post vaccination réalisée par le Thérapeutique Goods Administrations (TGA) montre une augmentation du risque d'IIA estimé à 6 cas pour 100 000 nourrissons [6].

Le center for disease control and prévention ( CDC) à partir de la VACCINE SAFETY DATALINK (VSD) suggère également une augmentation du risque d'IIA dans les 30 jours suivant l'administration du ROTATEQ [7, 8]

Au Canada 19 rapports de cas d'IIA ont été signalés après l'administration d'un vaccin antirotavirus entre 2011 et 2014. Quinze d'entre eux se sont manifestés dans les 21 jours suivant la vaccination, ce qui représente un taux de 0 ,74 cas sur 1000 doses distribuées pendant cette période [9]

Compte tenu de la fréquence élevée de l'IIA et le rôle souligné du vaccin antirotavirus, nous avons mené ce travail en nous fixant les objectifs suivants :

# OBJECTIFS

## **II. OBJECTIFS :**

### **1. OBJECTIF GENERAL :**

Etudier les invaginations intestinales aiguës chez les enfants vaccinés contre le rotavirus au CHU GABRIEL TOURE.

### **2. OBJECTIFS SPECIFIQUES :**

- ❖ Déterminer la fréquence hospitalière des invaginations intestinales aiguës.
- ❖ Identifier les délais de survenue de l'IIA post vaccination anti rota virus
- ❖ Décrire les modalités thérapeutiques
- ❖ Préciser les suites opératoires

# GENERALITES

### **3. GENERALITES :**

#### **3.1. Historique :**

L'invagination a été différenciée des autres obstructions intestinales, il y a au moins 300 ans [7]. Elle est connue avant l'ère de la radiologie mais son diagnostic clinique est alors tardif [8].

Au milieu du 17<sup>e</sup> siècle Paul BARBETTE d'Amsterdam décrit clairement l'invagination intestinale et suggère la possibilité d'une réduction chirurgicale [171].

John HUNTER (1793) décrit le tableau d'invagination aiguë et en discute l'anatomie pathologique en post mortem.

En 1831, dans le Tennessee Jrw WILSON pratique la première désinvagination par voie opératoire chez un esclave noir.

En 1871 Jonathan HUTCHINSON rapporte le premier cas traité chirurgicalement avec succès [7].

En 1876 HIRSCHSPRUNG (de Copenhague) publie la première série de réduction notoire par la pression hydrostatique. En 1905 il publie 107 cas de réduction par cette technique avec une mortalité de 35%, alors que la mortalité chirurgicale était à cette époque de 80% environ.

Les résultats de ce procédé vont rester supérieurs à toute tentative de traitement Chirurgical pendant les 70 années suivantes.

Dès lors, il est apparu deux opinions thérapeutiques évoluant en parallèle et de façon parfois exclusive.

En 1897 CLUBBE en Australie réalise la première résection d'invagination.

En 1913 LADD publie la première image radiologique d'une invagination par lavement. Il considérait alors que le diagnostic pourrait être fait dans le cas douteux par cette technique mais qu'elle ne pouvait être considérée comme un traitement.

En 1927 aux USA, RETAN et STEPHENS décrivent indépendamment l'un de l'autre la désinvagination à l'aide du produit de contraste.

En 1926, HIPSLEY, Chirurgien australien rapporte 100 cas de réduction par la pression hydrostatique avec une mortalité de 8%.

De 1939 à 1946, Johns HOPKINS HOSPITAL, rapporte que 21 réductions chirurgicales sont pratiquées avec 5 morts, alors que 27 réductions par lavement sont pratiquées également mais sans aucun décès.

Aujourd'hui dans la plupart des Centres, ces deux traitements font partie d'un programme thérapeutique commun et la chirurgie ne vit plus (sauf chez l'adulte) que des contre-indications et des échecs du lavement opaque.

Un premier vaccin oral vivant atténué contre les infections à rota virus a été sur le marché aux Etats Unis en 1998 : le vaccin ROTASHIELD. C'est un vaccin tétravalent recombinant rhésus humain, retiré du marché début 2000 suite à la mise en évidence d'une augmentation du risque d'invagination intestinale aiguë.

Ainsi deux autres vaccins oraux vivants atténués contre les infections à rota virus ont obtenu une AMM Européenne en 2006 : ROTARIX vaccin monovalent d'origine humaine et ROTATEQ vaccin pentavalent recombinant humain-bovin. Ces vaccins sont commercialisés en France depuis 2006. D'une part l'absence d'impact significatif attendu sur la mortalité liée aux diarrhées du nourrisson du fait de la létalité très faible des infections à rota virus en France ; d'autre part de la mise en évidence dans les deux vaccins disponibles sur le marché de la présence de matériel génétique de circonvenus. Ainsi que de l'existence d'un signal en faveur d'une augmentation faible du risque d'IIA dans les sept jours suivant l'administration de la première dose du vaccin monovalent et pour le vaccin pentavalent, l'impossibilité actuelle d'éliminer un tel risque.

### **3.2. Rappels anatomie et physiopathologie :**

#### **3.2.1. L'intestin grêle :**

##### **a. Anatomie macroscopique :**

L'intestin grêle est constitué d'un tube allant du pylore (partie inférieure de l'estomac) situé, juste au-dessus du nombril, jusqu'à la valve iléo-caecale qui se situe dans la région iliaque droite où il rejoint le gros intestin. L'intestin grêle est constitué de trois



segments : le duodénum, le jéjunum et l'iléon. Ces segments intestinaux ne possèdent pas tous la même structure au niveau de leur muqueuse. Le duodénum (dont le nom provient d'un terme signifiant « d'une longueur de 12 doigts. »), mesure 25 cm à peu près et se caractérise par la présence d'un petit bulbe appelé ampoule hépatopancréatique ou ampoule de Water. L'ampoule de Water s'ouvre à l'intérieur de la lumière duodénale par l'intermédiaire de la papille duodénale majeure (appelée également grande caroncule). L'écoulement de la bile et du suc provenant du tissu pancréatique s'effectue par l'intermédiaire de cette grande caroncule et le débit du liquide est réglé par un muscle de forme circulaire : le muscle sphincter de l'ampoule hépatopancréatique, appelé également sphincter d'Oddi.

Le Jéjunum et l'iléon : deuxième partie de l'intestin grêle, mobile, est constituée par le jéjunum et l'iléon (anses grêles).

#### a) Anatomie macroscopique

Les anses grêles ont l'aspect d'un tube cylindrique, décrivant une série de flexuosités, depuis l'angle duodéno-jéjunal jusqu'à l'angle iléo-cæcal. Elles mesurent environ 5• à 6,5 m de long et 3 cm de diamètre. Leur lumière s'ouvre dans le cæcum par un orifice muni d'un repli muqueux (valvule de Bauhin). Les anses ont en commun:

- Deux faces convexes en contact avec les anses voisines ;
- Un bord libre convexe;
- Un bord adhérent concave, en regard duquel le péritoine se continue par les feuillets du mésentère.
- Des villosités intestinales et des valvules conniventes, nombreuses sur le jéjunum mais absentes sur l'iléon terminal.

#### **b. Anatomie microscopique :**

Les parois des anses grêles sont constituées de 4 tuniques superposées de dehors en dedans :

- Une séreuse péritonéale ;
- Une couche musculaire longitudinale superficielle, puis circulaire profonde ;

- La sous-muqueuse faite d'un tissu cellulaire lâche, permettant le glissement des couches adjacentes ;
- La muqueuse porte des amas de follicules lymphoïdes ou plaques de Peyer, siégeant surtout sur l'iléon terminal.

**c. Moyens de fixité :**

Le jéjunum et l'iléon sont des anses très mobiles, fixées seulement par :

- Les extrémités (angle duodéno jéjunal et angle iléo-cæcal) et
- Un long méso : le mésentère.

**d. Rapports de jéjunum et de l'iléon :**

➤ **Rapports péritonéaux :**

Se font avec le mésentère ; c'est un méso qui relie les anses grêles et la paroi Postérieure et véhicule leurs vaisseaux et nerfs.

➤ **Rapports avec les organes voisins :**

Les anses grêles entrent en rapport avec :

- En arrière : la paroi abdominale postérieure (la colonne lombaire sur la ligne médiane), dont elles sont séparées par les organes rétropéritonéaux :
  - Médiaux : gros vaisseaux pré vertébraux, aorte et veine cave inférieure.
  - Latéraux : reins, uretères, partie sous-méso colique du duodénum et côlon,coeco-côlon ascendant à droite, côlon descendant à gauche.
- En avant : la paroi abdominale antérieure dont elles sont séparées par le grand épiploon.
- En haut :les organes sus-méso coliques (foie, estomac, rate, pancréas). Ils sont séparés par le colon et le mésocôlon transverse.
- En bas : le côlon sigmoïde, et les organes du petit bassin(le rectum, la vessie, le ligaments larges et l'utérus chez la femme).
- A droite : le côlon ascendant
- A gauche : le côlon descendant.

**e. Anatomie topographique :**

Les anses grêles occupent l'étage sous-méso colique de l'abdomen. Il existe environ 16 anses grêles, en forme de U avec 2 branches presque parallèles (branche afférente et branche efférente).

Les anses proximales (2/5 constituent le jéjunum), sont empilées de façon horizontale ; elles occupent la partie super-gauche de l'étage sous méso colique de l'abdomen.

Les anses distales (3/5 constituent l'iléon) sont juxtaposées de façon verticale ; elles occupent la partie inféro-droite de l'étage sous méso colique. Sécrètent certaines.

**f. Anatomie fonctionnelle :**

Les anses grêles ; par leur motricité provoquent l'évacuation du bol alimentaire dans le côlon. Assurent la dégradation des ingestions en bol alimentaire et secrètent certaines enzymes catabolisantes ; absorbent : l'eau, le chlore, du sodium, du potassium, des glucides à 99% dont l'absorption maximale a lieu au niveau du jéjunum et les lipides, les Protides à 95%, l'absorption maximale a lieu au niveau de l'iléon terminal.

**g. Vascularisation du jéjunum et de l'iléon :**

La vascularisation artérielle est assurée par les branches gauches (intestinales) de l'artère mésentérique supérieure.

Les veines, grossièrement satellites des artères, se drainent dans des troncs tributaires de la veine mésentérique supérieure et par la même du système porte. Les lymphatiques comprennent trois réseaux anastomosés : un réseau muqueux Un réseau sous muqueux et un réseau sous séreux qui se réunissent pour donner des collecteurs très nombreux, arrêtés par 3 relais ganglionnaires : périphérique, intermédiaire et central. Ensuite le tronc iléal, véhicule la lymphe vers le tronc lombaire, gauche, puis vers l'origine du canal thoracique.

**h. Innervation du jéjunum et de l'iléon :**

La double innervation sympathique et parasympathique des anses grêles provient du plexus mésentérique supérieur.

### **3.2.2. Le colon :**

#### **a. Anatomie macroscopique :**

Le côlon est la partie du gros intestin comprise entre l'angle iléo-caecal et la jonction recto-sigmoïdienne. C'est un organe creux, dynamique, qui mesure environ 1,50m à 1,60m de long, son calibre diminue progressivement de 25-30cm au niveau du caecum à 12-15cm au niveau du colon sigmoïde. Il comprend 7 segments :

Le cæcum, volumineux récessus, situé dans la fosse iliaque droite, auquel est appendu un diverticule : l'appendice vermiforme. Il constitue une assez volumineuse poche aveugle qui s'étend vers le bas, en-dessous d'un plan horizontal passant par la valvule iléo-cæcale. Il est libre dans la cavité abdominale et est recouvert de péritoine sur ses deux faces dans son extrémité inférieure ; dans un petit nombre de cas sa face postérieure peut être rattachée au fascia postérieur du muscle iliaque par du tissu conjonctif. La valvule iléo-cæcale se situe à la jonction des faces postérieure et médiale de la partie supérieure du caecum. Elle comprend deux lèvres qui font protrusion dans la lumière colique et ont une forme semi-lunaire. La base de la valvule s'étend assez peu vers le versant grêlique, prenant là le nom de frein. C'est une structure totalement rétro péritonéale, en situation centrale et postérieure dans le pelvis, suivant de façon rigoureuse la concavité sacrée. Le rectum ne présente pas de structure haustrale mais développe des replis internes semi-lunaires (les valvules de Houston, deux sur la face latérale gauche, une seule à droite). Le péritoine recouvre les faces antérolatérales :

- Le côlon ascendant, fixe verticalement dans la région lombaire droite.
- L'angle droit qui est intrahépatique.
- L'angle gauche, infra-splénique.
- Le côlon descendant, fixe, comportant 3 segments : Lombaire, quasiment vertical, iliaque, traversant obliquement la fosse iliaque gauche et
- Le côlon sigmoïde, décrivant une boucle de morphologie variable dans la cavité pelvienne.

- Le rectum commence à la hauteur de S3 et décrit une courbe d'abord concave en avant au niveau de l'ampoule rectale, puis concave en arrière au niveau de son extrémité, portion la plus antérieure, le cap anorectal.
- L'appendice s'implante au voisinage de l'apex cæcal. Il a son propre méso péritonéal, lequel va se poursuivre sur toute sa longueur. Habituellement latéro-cœcal interne, l'appendice peut se trouver en situation nettement rétro cœcale. Les bandelettes musculaires longitudinales, au nombre de 3 (sauf au niveau segments descendant et ilio-pelvien).

Les réalités embryologiques, pathologiques et chirurgicales incitent à ne considérer que deux segments coliques :

- D'une part, le côlon droit, entre la valvule iléo-caecale et le tiers moyen de l'anse transverse.
- D'autre part, le côlon gauche, entre le tiers moyen de l'anse transverse et la jonction sigmoïde-rectale.

#### **b. Anatomie microscopique :**

La paroi colique comporte 4 tuniques, superposées de dehors en dedans :

- La séreuse, constituée par le péritoine viscéral,
- La couche musculaire, formée de la superposition de 2 couches : une externe, longitudinale incomplète, épaisse, l'autre interne, circulaire ;
- La sous-muqueuse, lâche, plan de glissement entre les 2 couches adjacentes ;
- La muqueuse, dépourvue de valvules conniventes et de villosités contrairement à l'intestin grêle.

#### **c. Anatomie fonctionnelle du côlon :**

Le côlon élabore et véhicule les matières fécales. Il y parvient par la sécrétion d'un mucus qui protège et lubrifie sa muqueuse. Un phénomène d'absorption : de l'eau, et des chlorures de sodium essentiellement, mais aussi de certains glucides (lactose-saccharose). Une flore bactérienne qui assure la digestion et élabore des gaz. Ce rôle de déshydratation du bol fécal est dévolu au colon droit.

-une fonction de motricité : par la succession d'ondes rythmiques péristaltiques et antipéristaltiques (stockage et brassage) du bol fécal. Les ondes propulsives provoquent l'évacuation des selles qui est assurée par le côlon gauche.

**d. Vascularisation du côlon :**

En fait, il convient d'opposer 2 portions de vascularisations différentes :

- Le côlon droit, vascularisé par les branches de l'artère mésentérique supérieure,
- Le côlon gauche, vascularisé par des branches de l'artère mésentérique inférieure.

Les veines suivent les artères du même nom. Les lymphatiques comportent plusieurs groupes ganglionnaires collecteurs : ganglions épi coliques, para coliques et intermédiaires.

La lymphe gagne les principaux amas ganglionnaires, rétro-pancréatiques, l'origine des artères mésentériques concernées.

**e. Innervation :**

L'innervation du côlon est sous la dépendance des nerfs sympathiques et Parasymphatiques.

**3.2.3. La région iléo-caecale :**

Trois raisons (anatomique, radiologique et pathologique) justifient l'étude spécifique de la région iléo-cæcale. L'invagination iléo-caecale ou iléo-caeco-colique est le type le plus.

Fréquent elle représente un segment frontière entre l'intestin grêle et le cadre colique et un carrefour entre le pelvis, le mésentère et l'étage sus-méso colique par l'intermédiaire de la gouttière parabolique. Son exploration radiologique est difficile car il s'agit de la limite distale de l'opacification par voie haute (transit du grêle), comme par voie rétrograde (lavement baryté).

Cette région riche en structures lymphoïdes (amygdale digestive) possède un Sphincter, la valvule iléo-colique et un segment intestinal borgne, l'appendice. Toutes les affections touchant le côlon peuvent léser le cæcum et toute la pathologie de

l'intestin grêle doit avoir une traduction sur l'iléon terminal ; de plus, l'atteinte d'un segment peut retentir sur le segment voisin.

Tous ces éléments expliquent la richesse pathologique de, cette région iléo-cæcale à la fois intrinsèque, qu'elle soit inflammatoire, infectieuse ou tumorale, ou extrinsèque.

### **3.3. Embryogenèse et applications cliniques**

#### **3.3.1. Embryogenèse du tube digestif**

Le tube intestinal endoblastique résultant de l'inflexion de l'embryon au cours de la quatrième semaine consiste en un intestin antérieur, aveugle du côté crânial, un intestin postérieur, aveugle du côté caudal, et un intestin moyen en communication avec le sac vitellin par le canal vitellin. C'est la différenciation de l'intestin moyen qui donnera naissance au caecum en plus du duodénum distal, jéjunum, iléon, côlon ascendant et deux tiers proximaux du côlon transverse. L'intestin moyen est vascularisé, sur toute sa longueur, par l'artère entérique supérieure. Le développement de l'intestin moyen comporte différents processus fondamentaux :

#### **- Allongement rapide :**

L'allongement rapide de l'intestin moyen conduit à la formation de l'anse intestinale primitive dont le sommet est en communication avec la vésicule ombilicale par le canal vitellin. La branche crâniale de l'anse intestinale primitive donnera la portion distale du duodénum, le jéjunum et une partie de l'iléon. La branche caudale donnera le reste de l'iléon, le caecum et l'appendice, le côlon ascendant et les deux tiers proximaux du côlon transverse.

#### **- Hernie physiologique dans le cordon ombilical :**

Du fait de l'allongement considérable de l'intestin moyen, la cavité abdominale vient trop petite pour le contenir et l'anse intestinale primitive fait hernie dans le cordon ombilical entre la 6ème et la 10ème semaine du développement.

#### **- Rotation de l'anse intestinale :**

Pendant ce temps, l'anse intestinale primitive commence sa rotation autour de l'axe de l'artère mésentérique supérieure, 270° dans le sens inverse des aiguilles d'une montre.

**- Réintégration dans l'abdomen :**

L'intestin moyen réintègre l'abdomen à la 10<sup>e</sup> semaine et prend alors son emplacement définitif.

**3.3.2. Applications cliniques**

**a. Caecum et côlons mobiles :**

Normalement, le côlon ascendant, sauf à sa partie inférieure (environ 8cm), est accolé à la paroi abdominale postérieure et tapissé de péritoine sur ses faces antérieure et latérales. La persistance anormale d'un segment de méso côlon réalise un caecum mobile.

A l'extrême, on peut observer une absence complète d'accolement du méso côlon ascendant à la paroi abdominale postérieure. La racine du mésentère commun est alors réduite à une petite surface autour de l'origine de l'artère mésentérique supérieure. Ce défaut d'accolement permet des mouvements anormaux de l'intestin, ou même un volvulus ou une invagination du caecum ou du côlon. De même, il peut exister, derrière le méso côlon ascendant, des fossettes dans lesquelles peuvent se produire des hernies rétro coliques par enclavement d'anses intestinales.

**b. Vices de rotation de l'anse intestinale :**

Ils peuvent entraîner un volvulus intestinal qui compromet sa vascularisation. L'anse intestinale primitive effectue normalement une rotation de 270° dans le sens inverse des aiguilles d'une montre. Il peut arriver que la rotation ne soit que de 90°. Dans ces conditions, la réintégration commence par le côlon et le caecum, qui viennent alors se placer dans la moitié gauche de la cavité abdominale. Les anses suivantes se rangent ensuite vers la droite, au fur et à mesure de leur réintégration. L'anomalie, dénommée persistance d'un mésentère commun, est caractérisée par la situation à gauche du côlon.

Dans quelques cas de rotation inverse, ou mal rotation, l'anse intestinale primitive subit une rotation de 90° dans le sens des aiguilles d'une montre. Dans ce cas, le côlon transverse passe derrière le duodénum en arrière de l'artère mésentérique supérieure.



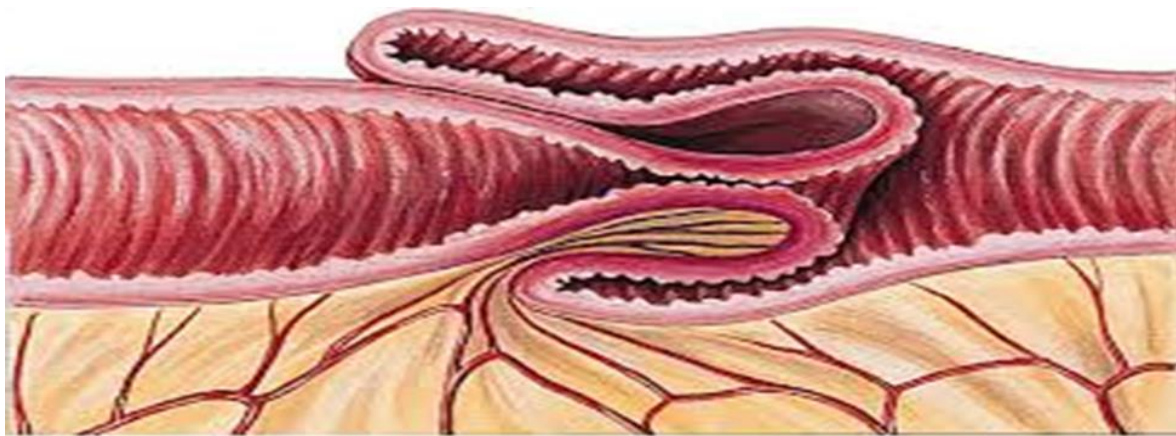### 3.4. Description anatomique

La lésion élémentaire de l'IIA correspond au boudin d'invagination défini par le télescopage d'un segment intestinal dans le segment d'aval (figure n°1). Ce boudin comporte trois tuniques et deux extrémités qui sont le collet en amont et la tête en aval :

Un cylindre interne, ou tunique interne, correspondant au segment interne invaginé, représente la partie centrale du boudin, il comporte également les éléments mésentériques.

La tunique moyenne : est formée par le feuillet retourné de l'intestin d'aval ou récepteur. Un cylindre externe, ou tunique externe, est le segment de l'intestin d'aval qui reçoit la tête du boudin réalisant une gaine périphérique.

La tête : correspond à la jonction entre le segment invaginé et le segment récepteur. L'invagination la plus simple comporte trois cylindres, mais le boudin ainsi constitué peut pénétrer à son tour dans le segment d'aval et réaliser des invaginations à cinq voire à sept cylindres. [1]



**Figure 1: Représentations schématique d'un boudin d'invagination**

#### 3.4.1. Formes anatomiques :

La dénomination des invaginations utilise en premier le nom du segment d'intestin invaginé, puis le nom du segment d'intestin intermédiaire éventuellement entraîné et enfin celui du segment invaginant.

On distingue ainsi les invaginations iléo coliques et les invaginations iléo iléales.

[9]

### **3.4.1.1. Invagination iléo colique :**

C'est l'IIA la plus fréquente. Son point de départ est l'iléon terminal, puis elle se propage dans le colon plus ou moins loin en direction de l'anus qu'elle peut atteindre. [2]

On distingue :

#### **- L'invagination Trans valvulaire :**

C'est une invagination dont la tête est mobile et le col est fixe, le caecum et la valvule de Bauhin restent en place [2 .10]. Dans ce cas, il existe un véritable anneau d'étranglement dont la symptomatologie est cliniquement bruyante et la réduction plus difficile. Elle représente 30% (figure n°2)

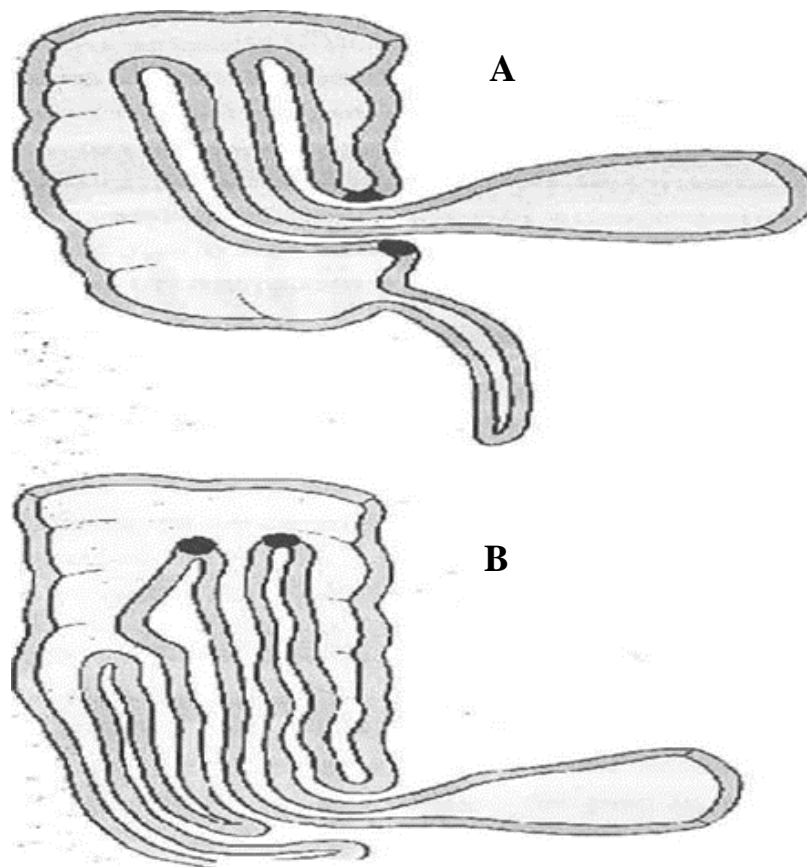
#### **- Invagination iléocæcaleou iléo-caeco-colique:**

C'est une des formes les plus fréquentes pouvant atteindre plus de 60% des cas, due à la migration de la valvule de Bauhin et de l'appendice entraîné dans le colon droit (figure n°3) [2, 10, 11, 12].

La progression de cette forme peut être importante, surtout en cas de défaut d'accolement du colon droit, la tête du boudin pouvant atteindre le rectum.

### **3.4.1.2. Les formes mixtes :**

Elles sont nombreuses : invaginations iléo-trans-valvulaires retournant derrière elle le caecum.



**Figure 2:A : Invagination iléo-colique : l'appendice et la valvule de Bauhin en noir, sont restés en place, l'invagination est dite Trans valvulaire.**

**B : Invagination iléo-caecal- colique : l'appendice est invaginé, la valvule de Bauhin est au sommet du boudin.**

#### **3.4.1.3. Invagination iléo iléale :**

Dans cette forme, la tête du boudin et son collet sont constitués par l'iléon. Ces invaginations sont souvent secondaires, parfois à une lésion pariétale, facteur de récurrence, elles peuvent siéger tout au long du grêle [11]. Elles peuvent au cours de leur progression franchir la valvule de Bauhin réalisant une invagination iléo-iléotransvalvulaire dont la composante iléo-iléale peut être méconnue lors de la réduction hydrostatique, on distingue :

- Invagination caeco-colique s'il y a participation de la valvule de Bauhin.
- Invagination iléo colique lorsque la valvule de Bauhin reste en place.
- Invaginations colo-coliques :Elles sont rares et constamment secondaires (polypes, duplications) intéressant la partie mobile du cadre colique (transverse et sigmoïde). [11.13].

- Invaginations jejuno-jéjunales :Elles sont exceptionnelles et surviennent pratiquement toujours sur une lésion intestinale précise (ectopie de muqueuse gastrique, polype) dans la plupart des cas. [11]
- Invagination de l'appendice : C'est une forme exceptionnelle.

### **3.4.2. Rappel physiopathologique :**

#### **a. Mécanismes :**

L'IIA est liée à un trouble du péristaltisme intestinal dans la majorité des cas (98%) [1 .2]. Elle survient dans le cadre d'une adénolymphite mésentérique, dont l'origine virale est suggérée par la présence d'une infection concomitante (oto-rhino-laryngologique ou pulmonaire), par l'existence de petites endémies saisonnières (surtout au mois d'été), et par les études immunologiques et anatomopathologiques (infections à adénovirus, à herpès virus ou à rota virus). [13]

#### **Le mécanisme étiologique des invaginations primitives du nourrisson :**

L'hypertrophie des plaques de PEYER de la région iléo-caecale, et en particulier de l'iléon terminal. Cette hypertrophie d'origine probablement virale est associée à des adénolymphites mésentériques locales. Ceci entraîne un hyperperistaltisme local qui en butant sur l'obstacle lié à l'hyperplasie lymphoïde conduirait à amorcer une invagination (il existe des pics saisonniers habituels, des épidémies ont même été rapportées, probablement en rapport avec l'existence d'une infection virale). L'onde péristaltique d'un segment intestinal ne se propage pas et se heurte au segment sous-jacent relâché, en provoquant son retournement. [14] La mobilité du boudin d'invagination ainsi constitué dans l'abdomen dépend de deux éléments essentiels : la longueur du méso entraîné et l'absence de fixation du colon droit. [15]

Une association entre la prise d'antibiotiques et la survenue d'IIA a été identifiée. Les antibiotiques sont les médicaments les plus fréquemment prescrits dans la population pédiatrique, ils ont des effets défavorables sur le tractus gastro-intestinal en modifiant la motricité et la flore intestinale. [16]

Ainsi, la relation de causalité entre le vaccin anti-rotavirus et la survenue d'invagination chez les enfants de bas âge a été démontrée. [17 ; 18]

Des lésions pariétales (diverticule de Meckel, duplication, polype du grêle, hémangiome ou autre tumeur bénigne ou maligne) ou liées à une maladie plus générale du tube digestif (lymphome purpura rhumatoïde) peuvent également constituer un obstacle au péristaltisme intestinal. [19]

Ainsi, peuvent rentrer dans le cadre des étiologies de l'invagination également : le syndrome hémolytique urémique (SHU) entraînant des troubles vasculaire intestinaux et la mucoviscidose responsable d'anomalies de la viscosité du contenu intestinal. Ces lésions sont responsables des invaginations dites secondaires.

L'IIA post-opératoire est une invagination iléo-iléale survenant après des interventions abdominales qui modifient les topographies intestinales et surtout mésentériques, tels les grands décollements rétro péritonéaux ou les exérèses de masses volumineuses (tumeurs, méga colon)

L'IIA post-opératoire est une complication classique mais rare de la chirurgie abdominale. Exceptionnelle chez l'adulte, elle est la conséquence chez l'enfant, dans la phase post-opératoire, d'une altération de la motricité intestinale sous l'effet de multiples facteurs pré-, per et post-opératoires.

Plusieurs facteurs favorisants ont été notés dans les cas d'IIA survenant suite à la chirurgie du neuroblaste abdominal : Jeune âge de l'enfant, chimiothérapie anticancéreuse préopératoire, anesthésie générale prolongée et la dissection longue dans le rétro péritoine au contact des éléments nerveux du système neurovégétatif. [20].

La chimiothérapie constitue une cause plus rare chez les enfants traités pour tumeurs malignes, l'épaississement des parois intestinales est responsable d'un péristaltisme entraînant l'invagination. [21]

-allaitement maternel exclusif pourrait être également un facteur de risque d'IIA, peut être en augmentant le péristaltisme intestinal. [1]

Parfois la striction entraînée par le boudin est peu importante, expliquant la bonne tolérance clinique de certaines invaginations malgré plusieurs jours d'évolution. La

désinvaginati spontanée est également possible et elle explique les crises douloureuses évocatrices de l'IIA retrouvées parfois dans les antécédents des patients.

**a. Conséquences :**

Les conséquences d'IIA sont doubles :

- L'occlusion par obstruction de la lumière intestinale, ainsi qu'une strangulation du mésentère du segment invaginé qui fait toute la gravité de la maladie. [22]
- La compression veineuse et lymphatique qui découle de cette strangulation est responsable à la fois d'œdème et d'hypersécrétion muqueuse. Dans des formes plus évoluées, on observe une stase liquidienne en amont du boudin avec formation d'un véritable 3ème secteur intestinal majoré par l'extravasation. Le liquide intra péritonéal, facteur de pullulation microbienne dans les anses dilatées.

La compression des éléments nerveux explique les réactions neurovégétatives accompagnant les accès de pâleur.

**Les Conséquences générales :**

Peuvent être une péritonite : Liée La compression artérielle mésentérique entraîne une ischémie puis une nécrose de la paroi de l'anse invaginée, avec diffusion de sang dans le tube digestif. [10] Les lésions de l'anse peuvent être, par ordre de gravité, une congestion, un infarctus, une gangrène, la perforation entraînant.

**Les facteurs locaux :**

- Déséquilibre hydro électrolytique pouvant aller jusqu'à la déshydratation aiguë.
- Déséquilibre acido-basique.
- Déséquilibre hémodynamique : due à l'hypovolémie secondaire au 3ème secteur et à la déshydratation.
- Retentissement ventilatoire : la distension abdominale engendre une hypoventilation alvéolaire.
- Etat toxi-infectieux par dissémination intra` péritonéale des germes intestinaux.
- Réactions neurovégétatives par compression des éléments nerveux

### **Critères mineurs :**

- Facteurs prédisposants : âge <1- an et sexe masculin ;
- Douleurs abdominales, vomissements ;
- Léthargie ;
- Pâleur ;
- Choc hypovolémique.

Radiographie simple de l'abdomen révélant une répartition anormale mais non spécifique des gaz dans l'intestin.

### **Critères majeurs :**

#### **a. Signes d'obstruction intestinale :**

Antécédents de vomissements bilieux et soit examen révélant une distension abdominale aiguë et anormale ou l'absence de bruits intestinaux soit radiographie simple de l'abdomen faisant apparaître des niveaux de liquide et des anses intestinales dilatées.

#### **b. Caractéristiques de l'invagination intestinale :**

Une ou plusieurs des caractéristiques suivantes :

- Masse abdominale,
- Masse rectale,
- Prolapsus de l'intestin,
- Radiographie simple de l'abdomen révélant une invagination visible ou une masse de tissu mou,
- Echographie abdominale révélant une invagination visible ou une masse de tissu mou

#### **c. Signes de compromission vasculaire ou de congestion veineuse de l'intestin.**

Rectorragie ou selles contenant de la « gelée de groseilles » ou Détection de sang à l'examen rectal

#### **- Biologie :**

Elle permet d'apprécier le retentissement de l'IIA (NFS, ionogramme sanguin,



Bilan préopératoire...).

- **Radiologie :**

Outre la clinique qui est parfois pratiquement pathognomonique, trois examens para cliniques sont couramment utilisés pour le diagnostic d'invagination intestinale aiguë. Nous disposons des radiographies simples, de l'échographie, et du lavement opaque ou à l'air. En effet, l'échographie est devenue l'examen clé du diagnostic, réservant le lavement opaque au traitement de l'IIA.

• **La radiographie d'Abdomen Sans Préparation :**

Quand il est réalisé, l'ASP recherche :

- En priorité, la faible quantité, voire l'absence de gaz digestifs et de matières coliques contrastant avec l'habituelle richesse en gaz de l'abdomen du nourrisson.
- Une image tissulaire évoquant un boudin, le plus souvent dans la région sous hépatique. [10,16]
- Une image en « cible » faite d'un anneau de densité graisseuse, entourant une opacité hydrique contenant elle-même un centre graisseux.
- Une image en « croissant » qui correspond à la tête du boudin cerclée par l'air du segment digestif invaginant. [1,16]
- L'absence de granite caecal avec attraction des anses grêliques vers la fosse iliaque droite.
- Une ascension dans l'hypochondre droit d'anses grêles gazeuses évocatrices si elle s'associe à l'absence d'aération du caecum et du colon droit.
- Enfin l'existence d'anses grêles dilatées témoignant d'une occlusion intestinale dont la cause la plus fréquente chez le nourrisson est l'invagination. [16]

L'ASP peut également mettre en évidence :

- Des signes d'occlusion du grêle avec des niveaux hydro-aériques, particularité des formes avancées. [16]
- Des signes radiologiques d'un pneumopéritoine qui est une contre-indication formelle à une tentative de réduction par lavement.



Le signe le plus spécifique qui peut être observé à travers l'abdomen sans préparation est une opacité de la tête du boudin. Des niveaux hydro-aériques et une vacuité de la fosse iliaque peuvent également être observés.

- **Echographie abdominale :**

L'échographie est l'examen diagnostique de choix dans l'IIA, avec une sensibilité et une valeur prédictive négative proche de 100%. C'est un examen rapide, non invasif, performant et facile à répéter. [16]. Elle doit être réalisée au mieux sur un enfant calme pour permettre un balayage méticuleux, et par un échographiste expérimenté et habitué à cette pathologie. [16,2]

La grande majorité des invaginations se localise dans la région sous hépatique droite et le colon transverse, mais tous les secteurs de l'abdomen doivent être explorés, la tête du boudin d'invagination pouvant arriver jusqu'au rectum [1,12]

Le diagnostic positif repose sur l'image du boudin d'invagination conforme aux descriptions anatomiques. En coupe transversale et en coupe longitudinale, ainsi que sur la mise en évidence d'une continuité entre le boudin d'invagination et la lumière intestinale. Il s'agit là de trois critères nécessaires et suffisants pour affirmer le diagnostic. [2]

En coupe transversale, le boudin correspond à une image en « cocarde » dont. Le diamètre global est moins de 3cm avec une plage centrale hyperéchogène au sein de laquelle on peut voir les différentes couches de l'intussusceptum et souvent des masses arrondies faiblement échogènes correspondant aux adénopathies.

En coupe longitudinale, l'aspect du boudin rappelle celui d'un « hot-dog » ou d'un « sandwich ». On retrouve très bien les différentes couches hypo et hyperéchogènes. [11,16].

Par ailleurs, l'échographie a l'intérêt de diagnostiquer, dans plus de la moitié des cas, les formes secondaires. Elle permet de faire le diagnostic différentiel avec d'autres causes de douleurs abdominales, et aurait une valeur prédictive quant aux possibilités de réduction par la recherche de signes de souffrance de la

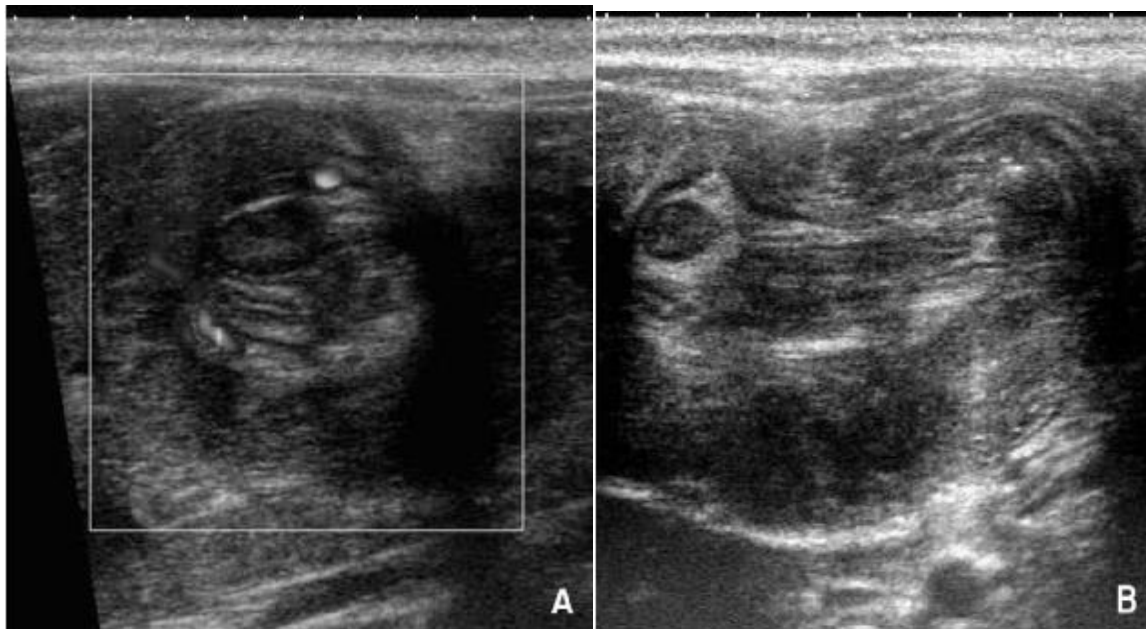
même manière les couches successives de paroi digestive. Notez à la partie droite de l'image la présence d'un ganglion.

Figure 6 : Aspect échographique d'une invagination iléo-colique. [24]

L'échographie est utilisée par certaines équipes pour suivre la réduction : hydrostatique ou pneumatique de l'invagination.

Elle est l'examen indispensable pour diagnostiquer l'IIA pour la plupart des auteurs.

L'échographie abdominale associée au doppler couleur peut dans certains cas mettre en évidence la disparition de l'hyperhémie veineuse et artérielle du boudin d'invagination évocatrice de nécrose ischémique, interdisant de ce fait la réalisation d'un lavement réducteur et proposant l'indication chirurgicale.



**Figure 3: Coupe transversale :Figure 4: Coupe longitudinale: image en image en cocarde sandwich**

- **diagnostique :**

Le lavement opaque réalisait une méthode diagnostique de référence mais aussi du traitement non chirurgical. Cependant il a perdu son intérêt diagnostique avec l'avènement de l'échographie. Le recours au lavement pour le diagnostic d'IIA en première intention n'est plus justifié à l'heure actuelle, il est surtout utilisé actuellement comme moyen thérapeutique de l'IIA.

### **Contre-indications :**

Les contre-indications sont formelles en cas de suspicion clinique, radiologique, ou échographique de :

- Nécrose de l'intestin.
- Epanchement intra péritonéal important authentifié sur l'ASP et surtout suréchographie, qui traduit des lésions avancées perforées.
- Un pneumopéritoine sur l'ASP qui signe la perforation.
- Une altération importante de l'état général avec état de choc.

La durée de l'invagination, l'occlusion du grêle, l'âge du patient (moins de trois mois et plus de 5 ans) et la récurrence, ne sont pas des contre-indications bien que les chances de réduction soient moindres. [2,12]

**Technique :** La technique est rigoureuse, l'examen doit être réalisé en présence du chirurgien, et l'enfant doit être réchauffé, perfusé, porteur d'une sonde d'aspiration digestive, et sous prémédication (benzodiazépine per os ou intra rectal), voire de l'anesthésie générale si ce lavement se veut ensuite thérapeutique. [27]

### **La technique varie entre les équipes :**

Quand le lavement est réalisé avec un produit radio-opaque, il est toujours réalisé avec de la baryte, diluée et tiède. Certains auteurs utilisent systématiquement un produit hydrosoluble comme moyen de contraste du fait du risque de perforation.

D'autres équipes, de plus en plus nombreuses, réalisent un lavement avec de l'eau ou une solution isotonique au plasma (solution de Hartmann), voire avec de l'air ou de l'oxygène pur insufflé. Le lavement est alors exclusivement thérapeutique et l'efficacité de la réduction est suivie sous contrôle échographique. [28,29]

Le matériel utilisé repose généralement sur le principe de bock à lavement, placé à 1m au-dessus de la table, et relié par tubulure à une canule.

Caoutchouc non occlusive, souple dont le calibre est le plus gros possible compte tenu du diamètre anal de l'enfant que l'on aura apprécié par le toucher rectal \*avec l'auriculaire .il existe un système complet prêt à l'emploi après adjonction d'un délai dans un sac en plastique muni à leurs extrémités d'une canule à bout renflé qui assure une

meilleure stabilité. L'opacification est alors réalisée sans pression hydrostatique, c'est-à-dire sous une pression directement proportionnelle à la hauteur du bocal contenant la baryte. IL est également essentiel de bien rapprocher les fesses de l'enfant l'une de l'autre manuellement ou mieux par un adhésif, afin de réduire les fuites. Le remplissage peut se faire en décubitus dorsal ou en procubitus. [11,16]

### **Résultats :**

Le produit opaque progressant dans le cadre colique est suivi sous scopie. L'image de base est celle du stop d'invagination qui prend un aspect en cupule ou en pince de Homard vue de profil et en cocarde vue de face. Ce stop peut siéger sur n'importe quelle portion du cadre colique avec une prédilection pour la partie droite du colon transverse. La seule image piège est celle d'un gros fécalome quand on manque d'expérience. IL faut laisser évacuer l'enfant et l'on observe alors les images les plus caractéristique d'invagination sous de forme de spire à boudin entourant l'intussusceptum avec un spasme du colon d'aval. (11)

Le maintien de la pression hydrostatique permet alors de repousser le boudin d'invagination vers l'amont jusque dans le caecum puis dans le grêle, jusqu' à la désinvagination complète. Ce passage de la valvule iléo-caecale est le moment le plus délicat de la réduction. [29] Si l'arrêt persiste au-delà de 4 à 5 mm, il est préférable de laisser l'enfant évacuer, l'effort d'exonération favorise parfois la réduction complète.

Une large imprégnation de l'iléon terminal, sans défaut de remplissage des arises opacifiées, l'absence de dilatation du grêle en amont du produit de contraste et une atonie colique avec mauvaise vidange traduisent une réduction complète. [28]

Actuellement, les auteurs s'accordent pour dire que l'utilisation d'un lavement opaque à un but exclusivement thérapeutique. Cet examen, irradiant et plus invasif que l'échographie, est en effet négatif dans plus de 50% des cas.

- **Tomodensitométrie abdomino-pelvienne :**

LaTDM abdominale permet de dépister des signes de complications comme une ischémie, une pneumatose de la paroi intestinale ou une perforation colique. Il permet également de dépister des anomalies siégeant en dehors de la paroi intestinale comme

une tumeur ou des adénopathies mésentériques pouvant être en cause d'une invagination secondaire. [27]

En conclusion, le scanner abdominal représente pour plusieurs auteurs un outil diagnostique intéressant et une alternative au lavement opaque chez l'adulte, mais les données en pédiatrie sont pour l'instant insuffisantes pour être concluantes.

### **3.5. Formes cliniques :**

Les aspects cliniques de l'IIA sont nombreux, la triade classique n'est pas toujours présente, cependant les formes à symptomatologie incomplète sont fréquentes. Les formes trompeuses mettent un symptôme inhabituel au premier plan et peuvent conduire à de multiples investigations dont la constante normalité force à rectifier le diagnostic.

#### **3.3.1. Formes symptomatiques :**

##### **3.3.1.1. Les formes entéro-coliques :**

Ou formes diarrhéiques, Diarrhées parfois sanglantes, vomissements abondants, déshydratation orientent à tort vers une infection entérale aiguë. Ce sont les formes où la diarrhée est importante et au premier plan avec parfois une fièvre et des vomissements abondants qui peuvent errer le diagnostic et se présentent sous forme d'entérocolite.

La présence d'une diarrhée ne peut en aucun cas faire éliminer le diagnostic de l'IIA. Les formes diarrhéiques semblent plus fréquentes dans certains pays (sud Afrique). [1, 11,27]

##### **3.3.1.2. Les formes hémorragiques :**

Rectorragie abondante, mélaena explosif peuvent faire discuter d'autres urgences chirurgicales (diverticule de Meckel, volvulus du grêle...) mais l'échographie permet de rattacher le saignement à une invagination.

##### **3.3.1.3. Les formes pseudo-méningées :**

Ou formes neurologiques, méritent d'être bien connues, car elles peuvent être diagnostiqués avec retard. Pourtant, ce sont celles qui méritent le traitement le plus

rapide possible, car elles sont l'expression d'une striction vasculaire majeure au niveau du collet de l'invagination.

Les symptômes neurologiques sont : fièvre, vomissements, hypotonie ou prostration, convulsions orientent vers une méningite. La normalité du liquide céphalo-rachidien conduit à réviser le diagnostic et à élargir une échographie abdominale qui trouve ici une place de choix [2,31]. C'est dans ces formes que l'on a le plus de chances de palper le boudin du fait de l'hypotonie. (11,28,32).

si le diagnostic est trop tardif, les lésions évoluent vers la nécrose intestinale avec une rapide dégradation de l'état général. [32,31]

#### **3.3.1.4. Les formes léthargiques :**

Une des formes cliniques trompeuses où les douleurs abdominales ne sont pas au premier plan ; les signes neurologiques sans explication clinique ou biologique évidente ne doivent pas retarder le diagnostic. Ce qui impose en première intention la réalisation d'une échographie abdominale, systématique chez tout nourrisson présentant une altération brutale de la conscience. [33]

#### **3.3.1.5. Les formes occlusives :**

Le tableau associe : vomissements bilieux, ballonnement abdominal et déshydratation. L'invagination est la cause la plus fréquente d'occlusion du grêle chez le nourrisson.

Cette occlusion est précoce dans les IIA à collet étroit et donc, surtout, dans les IIA iléo-iléales et iléo-iléo-coliques.

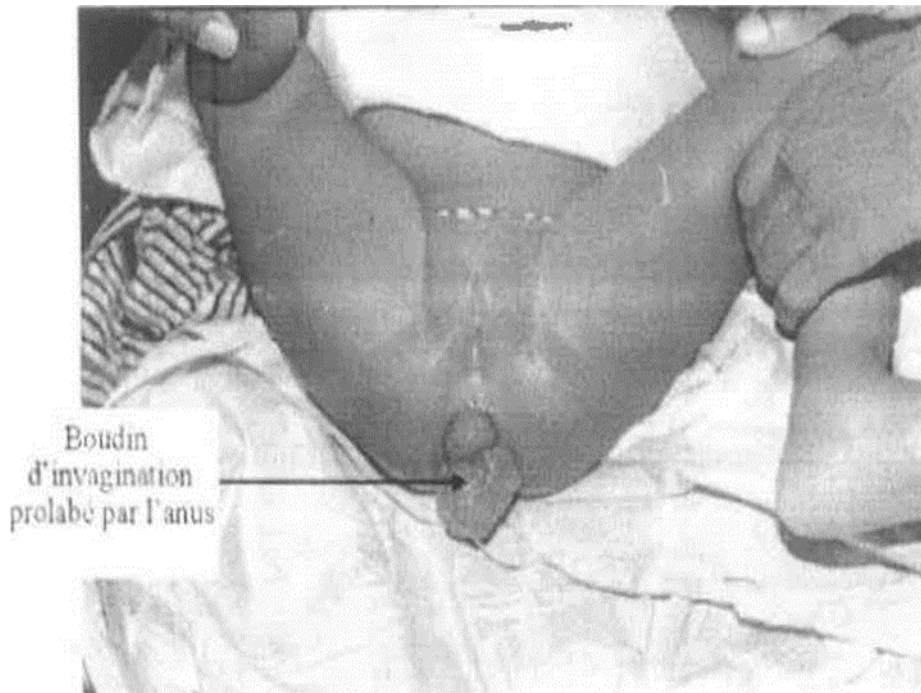
Les invaginations iléo-coliques évoluant à bas bruit peuvent également se révéler brutalement par une occlusion, mais le plus souvent elles sont en rapport avec un retard de diagnostic. [11, 27, 29]

#### **3.3.1.6. Les formes prolabées de l'anus :**

Le prolapsus de l'invagination est exceptionnel et ne doit pas être confondu avec un prolapsus ano-rectal. Il peut s'observer dans les invaginations iléo-coliques et sigmoïdo-sigmoïdiennes [11,35]. Son traitement hydrostatique prudent peut aboutir à une réduction complète de l'invagination. [34]. Elles sont en rapport avec une



insuffisance d'accolement colique. Elles se voient surtout dans les IIA colo-coliques, mais peuvent se voir également dans les IIA iléo-coliques classiques.



**Figure 4 :**Aspect d'une invagination prolabée

### **3.3.1.7. Les formes avec tumeur abdominale isolée :**

Ces formes se révèlent le plus souvent par une masse abdominale ou un syndrome occlusif, ce qui impose un geste chirurgical. Toute masse abdominale impose le recours à une échographie qui permettra le diagnostic d'IIA, voire même à un scanner abdominal. [11] Dans ce cas le diagnostic est souvent retardé du fait d'une évolution insidieuse.

### **3.3.1.8. Les formes hypertensives :**

La symptomatologie est trompeuse avec une scène clinique dominée par l'hypertension artérielle, d'où l'erreur et le retard diagnostique qui pourrait être la conséquence de phénomènes douloureux engendrés par l'IIA. Ou bien pourrait-il s'agir de la réponse de l'organisme à l'action des neuromédiateurs spécifiques libérés par l'intestin ischémie. [36 ; 37]

Ces formes ont été décrites dans la littérature, avec un tableau de pâleur, asthénie, hypotonie, somnolence, et une HTA dominant le tableau clinique. Dans notre série, nous n'avons recensé aucun cas d'IIA et HTA.

Quels que soient les signes cliniques, il importe donc chez un nourrisson âgé de 2 mois à 2 ans, d'évoquer le diagnostic d'IIA et donc de réaliser une échographie abdominale.

### **3.3.2. Les formes selon l'âge :**

#### **3.3.2.1. Invaginations anténatales :**

L'invagination intestinale aiguë anténatale est un accident rare.

La souffrance vasculaire intestinale provoquée par l'invagination explique la Nécrose pariétale et la survenue d'une atresie de la grêle au niveau du segment digestif concerné. [8,32,39]

L'IIA in utero est responsable d'une occlusion néonatale. L'invagination primitive du diverticule de Meckel peut en être la cause. [11]

Le diagnostic d'une invagination intestinale prénatale reste rare et difficile. [39]

#### **3.3.2.2. Invagination néonatale :**

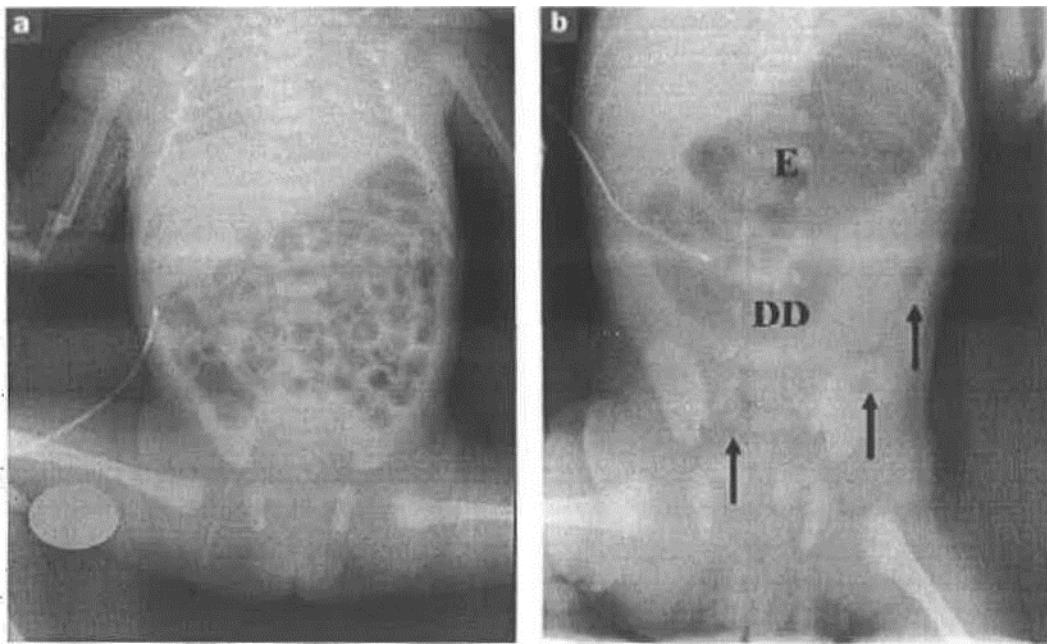
Très rare, elle est souvent induite par une malformation du tube digestif. Souvent le diagnostic n'est porté qu'à l'intervention en présence d'une occlusion intestinale, car à cet âge elle représente une des causes les plus rares de vomissements. [11]

Elles sont presque toujours organiques et induites généralement par une malformation intestinale (duplication kystique du caecum, diverticule de Meckel).

L'Association des troubles intestinaux avec vomissements, voire rectorragies, où la palpation du boudin oriente le diagnostic.

Cette pathologie a également été décrite chez le prématuré où la présentation clinique simule fréquemment une entérocolite ulcéronécrosante. Dans notre étude, nous n'avons recensé aucun cas d'IIA néonatale.





**Figure 5 :** Radiographie de l'abdomen sans préparation. (Cas d'IIA néonatale) [40]

A la 6ème heure de vie, aération digestive normale et bien répartie) ; b : à la 7ème heure de vie, la 3ème partie du duodénum (DD) et l'estomac (E) passent au-delà de l'axe médian (rachis) et sont distendus, formant une image de « double bulle », témoin d'une occlusion digestive hâte). Il y a quelques opacités' aériques à distance du duodénum (flèches).

### 3.3.2.3. Invagination chez le grand enfant :

Le tableau clinique est souvent marqué par une longue histoire de douleurs abdominales récurrentes. La découverte d'une invagination fera dans ce contexte rechercher une cause organique (diverticule de Meckel) [41], ce qui amène certains auteurs à proposer une exploration chirurgicale systématique même après réduction radiologique chez le grand enfant. [42; 43]

De 2 à 5 ans, voire au-delà, les invaginations idiopathiques sont encore fréquentes, malgré tout, le pourcentage d'IIA secondaires augmente au fil des années (diverticule de Meckel, polype, lymphome), de même que celui des invaginations iléo-iléales, jéjuno-jéjunale, et colo-coliques.

### 3.3.2.4. IIA de l'adulte :

Elles représentent 1 à 5 % des étiologies d'occlusion intestinale de l'adulte, chez qui une cause organique est trouvée dans 70 à 90 % des cas. Leur diagnostic est souvent

porté en péropéritoire. Leur mode évolutif est habituellement chronique ou subaigu. [44] Peuvent être dues à des lésions sous-jacentes telles que : lipome [45], salmonelloses majeures, l'amibiase et les parasitoses chroniques, polypes [46]. Elles se rencontrent souvent en Afrique essentiellement dans les pays tropicaux à cause de la prévalence des pathologies intestinales telles les salmonelloses majeures, l'amibiase et les parasitoses chroniques.

### **3.3.3. Formes étiologiques :**

#### **3.3.3.1. IIA idiopathique :**

C'est la forme la plus fréquente où aucune cause locale ou générale n'est retrouvée. Surtout dans la tranche d'âge de 2 mois à 2 ans. Il semble exister un deuxième pic vers l'âge de 4 ans [27].

L'origine virale de cette affection est fortement suspectée sur des données épidémiologiques et sur la concomitance d'infections ORL et respiratoires dans les jours précédant l'IIA, ce qui tend à expliquer l'incidence saisonnière et la tendance épidémique des HA. [35,27]

#### **3.3.3.2. IIA secondaire à une cause organique :**

C'est une urgence abdominale rare qu'il faut évoquer devant un âge inférieur à deux mois et supérieur à deux ans. Elle représente 2,5 à 18 % des IIA. [42] Les IIA secondaires sont la conséquence d'une lésion locale isolée où s'intégrant dans une pathologie plus générale du tube digestif ou surviennent dans un contexte particulier.

Ces formes sont moins fréquentes que les IIA idiopathiques, et plus rares chez le nourrisson ; et constituent ainsi la grande majorité des IIA de l'enfant de plus de 2 ans. [47]

Les lésions organiques incriminées dans les IIA secondaires sont :

##### **- Diverticule de Meckel :**

C'est l'anomalie intestinale congénitale la plus commune, réalisant une cavité pathologique due à la persistance d'une partie du canal omphalo-mésentérique, situé sur le bord libre de l'iléon. [47,48] Toujours au même endroit, à l'union du tiers moyen du grêle, là où se termine l'artère mésentérique supérieure. Il est plus ou moins

long ou large, le plus souvent libre comme le reste de l'intestin ou pouvant au contraire être resté amarré à la paroi abdominale au niveau de l'ombilic. [38]

Il concerne habituellement l'enfant de plus de 2 ans. Il est suspecté à l'échographie lorsqu'on trouve une masse centrale hyperéchogène au milieu de la tête du boudin. [48]

Normalement asymptomatique, mais il peut se compliquer et servir de point de départ à l'IIA. Le diverticule de Meckel est la cause la plus fréquente de l'IIA secondaire. [38,42].

Il peut réaliser deux tableaux cliniques :

- Soit celui d'une occlusion du grêle.
- Soit un tableau classique de l'IIA lorsque l'invagination se propage au colon.

- **Tumeurs intestinales :**

Bénignes ou malignes, il peut s'agir :

- D'un lymphome digestif [49] dont l'incidence dans les pays occidentaux, est de 0,2 pour 100 000 enfants de moins de 16 ans et par an. Le diagnostic est porté par la ponction de la masse ou par la cytologie du liquide d'ascite d'un polype, soit isolé, juvénile ou hamartomateux, ou bien de polypes multiples s'intégrant dans une polypose juvénile ou un syndrome de Perutz Jégheers. [50, 51]
- **Les malformations du tube digestif :**

Il s'agit d'étiologies rares qui comprennent les duplications digestives, et les îlots d'hétérotopie pancréatique ou gastrique. [47]

- **Duplications digestives :**

Rares, ce sont des duplications du carrefour iléo-cæcal qui sont le plus fréquemment incriminées.

Ces malformations induisent le plus souvent une invagination iléo-iléale non visible au lavement baryte et dont le diagnostic échographique est difficile. [38] L'existence d'un tableau clinique évocateur doit alors faire porter l'indication opératoire. [1]

### **Pancréas aberrant :**

Encore appelé pancréas ectopique, il est rarement à l'origine d'invagination. Il est surtout observé chez les sujets jeunes de sexe masculin. Il est souvent de découverte fortuite chirurgicale ou autopsique. [52]

#### **3.3.3.3. Les autres causes rares :**

##### **a. Trichobézoard : ou Rapunzelsyndrome :**

La majorité des trichobézoards se voient chez la jeune fille qui mâchouille et déglutit ses propres cheveux ou d'autres fibres prélevées des tapis, des couvertures ou des habits. [53]

Le diagnostic peut être difficile lorsque la notion de trichophagie n'est pas évoquée. Son traitement est chirurgical, la désinvagination intestinale et l'extraction du bézoard sont pratiquées par iléostomie. Sa prévention nécessite une surveillance régulière et une prise en charge psychiatrique. [54]

##### **b. Maladie céliaque :**

L'association d'invagination intestinale aiguë et de maladie céliaque a été décrite au moins depuis 1969 chez l'adulte et l'adolescent. Sa description chez des enfants plus jeunes de 1 à 4 ans, est plus récente. le mécanisme de ces invaginations propres à la maladie céliaque n'a pas été totalement élucidé. Etiologies parasitaires.

L'IIA d'étiologie parasitaire est rare, quelques cas ont été rapportés où le trichocéphale a été identifié sous la forme de vers adultes. [55]

#### **3.3.4. Formes selon le terrain :**

##### **3.3.4.1. Purpura rhumatoïde :**

L'IIA est une complication classique du purpura rhumatoïde. Elle est diagnostiquée dans 3 à 10 % des cas, le plus souvent au cours d'un purpura rhumatoïde manifeste. [57]

Le diagnostic est difficile car la douleur abdominale, les vomissements et rectorragies font partie du tableau du purpura qui est lié à une vascularite diffuse responsable d'œdème et d'hémorragie de la paroi digestive. [57]

L'IIA est iléo-iléale dans deux tiers des cas, donc inaccessible à une réduction radiologique. [58,57]

Elle conditionne le pronostic à la phase aiguë [59]. Le traitement est souvent chirurgical, l'indication opératoire est difficile à porter ; elle doit être guidée par l'évolution clinique, radiologique et échographique.

Dans notre série, aucun cas d'IIA sur purpura rhumatoïde n'a été retrouvé.

#### **3.3.4.2. Mucoviscidose :**

Liée à l'impact de mucus, elle ne concerne que moins de 1% des cas, elle survient à un âge plus avancé entre 9 et 12 ans. [61]

Elle constitue, avec l'iléus, par impaction de matières très adhérentes dans le caecum chez le grand enfant, une des deux causes de douleurs abdominales intenses et de tableaux occlusifs. L'invagination iléo-caecale est présente du fait du caractère répétitif des douleurs abdominales. [27,62]

Il s'agit d'une indication excellente d'examen échographique. Le lavement opaque doit être effectué avec un produit hydrosoluble hyperosmolaire chez un enfant réhydraté.

Un diagnostic précoce augmente les chances de réduction hydrostatique de l'invagination et permet l'évacuation des selles, évitant ainsi une intervention chirurgicale chez ces patients. [1,11]

#### **3.3.4.3. Invagination primaire de l'appendice :**

C'est une affection peu fréquente qui concerne des enfants plus âgés. L'enfant se présente dans un tableau clinique authentique d'appendicite. [27] ou de douleur abdominale chronique.

L'intervention chirurgicale doit être systématique car la réduction radiologique demeure souvent impossible.

Au cours de l'intervention, il est fondamental de ne pas méconnaître une cause locale. Si l'intervention peut être réduite, l'appendicectomie peut suffire sinon il faut une résection respectant la jonction iléo-caecale.

Dans notre série, nous n'avons pas noté de cas d'invagination primaire de l'appendice.

### **3.3.5. Formes selon l'évolution :**

**3.3.5.1. Formes aiguës :** C'est la forme classique.

**3.3.5.2. Formes subaiguës :**

Les vomissements sont au premier plan, la douleur peut être discrète voire même absente, la découverte du sang au toucher rectal est d'une grande valeur diagnostique.

**3.3.5.3. Les invaginations récidivantes :**

Elles sont soit précoces suivant une réduction hydrostatique ou pneumatique, ou tardives dans les mois ou les années qui suivent une réduction chirurgicale. Ces deux types de récurrences peuvent relever d'une IIA secondaire, dans ce cas la cause organique doit être recherchée, mais dans la majorité des cas il s'agit d'une invagination idiopathique. (57).

**3.3.5.4. Les invaginations chroniques :**

Ce sont celles où les signes remontent parfois à plusieurs semaines avant l'examen décisif, elles sont occlusives, s'accompagnent plutôt de diarrhées prolongées et de douleurs abdominales souvent idiopathiques. Elles sont très rares chez l'enfant, c'est le mode de présentation classique mais inconstant des invaginations colo-coliques. Là encore, l'échographie peut être déterminante. quand elle est demandée. La réduction est obtenue dans la plupart des cas sans nécessité de résection chirurgicale. [11]

**3.3.5.5. Invaginations spontanément réduites :**

Les courtes invaginations transitoires de l'intestin grêle sont fréquentes, ce caractère a été décrit au cours de la maladie céliaque par exemple [11,63]. Il existe également des réductions spontanées iléo-coliques sur adénolymphite. IL est bien connu que bon nombre d'invaginations non réduites au lavement ont disparu lors de l'ouverture du péritoine sous l'effet de l'anesthésie générale. [27]

### **3.6. Traitement :**

Deux méthodes peuvent être utilisées : le traitement non chirurgical qui comporte le lavement à la baryte sous contrôle scopique, ou à l'eau sous contrôle échographique, ou à l'air sous contrôle scopique et le traitement chirurgical.

### **3.3.6. Place de la réanimation :**

La réanimation préopératoire est un temps capital. Une sonde d'aspiration digestive est mise en place ainsi qu'une voie d'abord vasculaire. La rééquilibration hydro-électrolytique et les transfusions sanguines peuvent être nécessaires pour un remplissage correct. L'antibiothérapie est systématique. Ce temps est d'autant plus court que la vitalité intestinale est menacée.

### **3.3.7. Le traitement non chirurgical :**

Toutes les équipes sont unanimes, à l'heure actuelle, pour préconiser de première intention un traitement radiologique de l'IIA en dehors des contre-indications, cette méthode a pour avantages d'être facile, peu invasive, efficace dans 80 à 90% des cas et rarement compliquée. Le coût et la durée d'hospitalisation sont réduits. [47]

#### **Les contre-indications :**

Le traitement non chirurgical présente des contre-indications presque Communes à toutes les techniques [47], ces contre- indications sont:

- La perforation digestive avec pneumopéritoine découvert sur l'ASP
- Un épanchement intra péritonéal important découvert lors de l'ASP et à l'échographie
- Une altération majeure de l'état général avec état de choc.

Cependant, la durée d'invagination, l'occlusion du grêle, l'âge de l'enfant (moins de 3 mois et plus de Sens) et la récurrence, ne constituent pas une véritable contre-indication bien que la plupart des équipes préfèrent de s'abstenir. [11,12]

#### **Les Conditions de réalisation du lavement :**

Le lavement est réalisé chez un enfant perfusé, hydraté, réchauffé. Un chirurgien, un anesthésiste, et un radiologue sont présents en salle d'examen et le bloc opératoire est prévenu de la présence de l'enfant. L'utilisation d'une sédation est discutée dans la littérature, certains auteurs utilisent une sédation légère (Valium en IV ou en IR à dose de 0.5 mg /kg) [64], d'autres utilisent une anesthésie générale [65], et un troisième groupe sans prémédication.



### **3.3.7.1. Le lavement à la baryte ou aux hydrosolubles :**

Le lavement opaque est une méthode de diagnostic mais il est surtout utilisé actuellement comme thérapeutique de l'invagination.

Les hydrosolubles ont été proposés dans les invaginations vues tardivement où le risque de perforation est éliminé. Toutefois, la baryte reste le produit le plus largement utilisé (11)

### **3.3.7.2. Critères de désinvagination :**

Les. Critères de désinvagination sont très précis :

#### **- Les Critères radiologiques :**

On doit obtenir une inondation massive du grêle (il faut se méfier d'une invagination iléo-iléale persistante). Il persiste souvent une lacune caecale, conséquence de l'œdème de la valvule de Bauhin, à ne pas confondre avec une invagination persistante. [1]

#### **- Critères cliniques :**

Une fois la désinvagination réalisée, on constate une amélioration clinique avec amendement des douleurs. Cette règle n'est pas toujours évaluable en cas de sédation. [1]

Devant tout doute d'une réduction incomplète, une échographie de contrôle doit être réalisée

### **3.3.7.3. Surveillance après réduction :**

Elle doit toujours être effectuée durant une hospitalisation pendant 48h. Cette hospitalisation a pour but de s'assurer de l'absence de récurrence de la bonne tolérance alimentaire et de la bonne reprise du transit.

Certains auteurs préconisent la mise au repos digestif et l'utilisation d'antispasmodiques. Toute suspicion de récurrence doit faire réaliser une échographie. [1 1]

### **3.3.7.4. Résultats :**

Le taux de succès par réduction à la baryte varie beaucoup d'une équipe à l'autre, allant de 40 à 85% des cas en fonction de l'expérience des opérateurs, mais aussi en



fonction de la rapidité du diagnostic, plus le diagnostic est précoce plus la désinvagination est facile en général. Cependant certains auteurs rapportent que le succès de la réduction par lavement n'est pas influencé par la durée des symptômes. [66]

Il existe malgré tous des exceptions, lorsque le collet est d'emblée très serré, le type anatomique d'IIA est donc primordial.

Les invaginations secondaires ne sont pratiquement jamais réductibles, aussi les tranches d'âge situées avant 3 mois et plus de 5 ans sont celles où les échecs. Sont plus fréquents.

### **Réduction par insufflation d'air :**

Ses avantages par rapport au lavement hydrostatique sont la propreté, la rapidité du geste, la moindre irradiation par rapport au lavement baryté, la moindre gravité de l'atteinte péritonéale en cas de perforation.

Celle-ci est plus fréquente et plus grave en cas de lavement baryté. [47]

Les contre-indications de cette méthode font l'objet de contre versions entre les auteurs. Chez certains auteurs les contre-indications sont restreintes à la péritonite et à l'état de choc. [67]

D'autres ajoutent aussi le délai de diagnostic supérieur à 48 h, une distension abdominale sévère, fièvre élevée, et l'altération de l'état général. [68] Le matériel utilisé comporte un système de pompe d'insufflation couplé à un 'système de contrôle de la pression intra-colique. [68 ; 69]

### **Le déroulement d'une insufflation :**

- Injection d'atropine 0,25 mg pour atténuer le spasme intestinal.
- Examen fluoroscopique pour apprécier la distribution d'air dans l'ensemble de l'abdomen pour distinguer ce dernier de l'air qui sera insufflé
- Mise en place dans le rectum d'une sonde type Foley pour occlure l'anus.
- Insufflation sous pression de 60 cmHg, suivre l'avancement de la colonned'air jusqu'à son arrêt devant la tête d'invagination.

- Observer les images qui peuvent apparaître et qui varient d'un moment à l'autre au cours de l'insufflation, ces images peuvent revêtir des formes : cylindriques, sphériques, en cocarde, de pièces de monnaie superposées, de pinces de homard... L'image sphérique est la plus courante.

Réduction de l'invagination : au fur et à mesure que l'insufflation continue, l'air s'accumule de plus en plus, et la pression dans le côlon augmentant refoule le boudin dans une direction antipéristaltique. Quand le boudin est repoussé jusqu' à la région caecale, on observe souvent une image polyploïde énorme avec son pédicule correspondant à la valvule iléo-caecale, c'est à dire une grosse lacune dans le calcium. C'est à ce niveau qu'on rencontre la plus grande difficulté lorsque l'invagination est très serrée. On doit augmenter alors la progression jusqu' à 80 mm Hg voire 100 mm Hg si c'est nécessaire, et en même temps faire un massage manuel à travers la paroi abdominale sur le boudin. Simultanément, on voit une grande quantité d'air faire irruption dans l'intestin grêle, il apparaît de nombreuses images rondes ou polygonales au centre de l'abdomen. On retire la sonde de Foley et l'enfant laisse passer un flatus abondant mêlé de mucus rougeâtre parfois avec fèces jaunâtre. L'enfant doit être mis en observation pendant quelques heures, on lui donne 1g de charbon animal dissous dans l'eau sucré, le charbon sera évacué avec les fèces ou dans l'eau d'un petit lavement qui lui sera administré 5 ou 6 heures plus tard [70] : Si chez un enfant agité, l'invagination n'est pas réduite complètement aux premiers essais d'insufflation, on peut laisser reposer l'enfant pendant une quinzaine de minutes et lui administrer une anesthésie. Une fois l'enfant calmé, une seconde tentative d'insufflation est envisagée. [70] "le massage abdominal du cadre colique dans le sens anti péristaltique afin d'aider à la réduction est souvent utilisé, son apport n'a pas été étudié dans la littérature. [1]

- **Critères de réduction :**

La réduction de l'invagination se traduit par la disparition de l'image avec Reflux d'air dans l'iléon. [67,68] Un cliché d'ASP en fin de la procédure peut faire apparaître un épaississement pariétal de la valvule, de l'iléon terminal et du bas fond caecal. [62]

La distension aérique secondaire à cette technique peut rendre plus difficile l'usage de l'échographie en fin d'examen pour confirmer la réduction. Certains auteurs préconisent l'usage de gaz carbonique qui serait plus rapidement absorbé par le tube digestif [27]

### **La surveillance :**

Elle est identique à celle de la réduction hydrostatique ; le patient est mis sous surveillance en milieu hospitalier pendant 1 à 2 jours.

### **Résultats :**

Cette méthode thérapeutique donne d'excellents résultats. Le taux de réussite varie entre 70 et 95% selon les auteurs [67,68].

L'abdomen. On retire la sonde de Foley et l'enfant laisse passer un flatus abondant mêlé de mucus rougeâtre parfois avec fèces jaunâtre.

L'enfant doit être mis en observation pendant quelques heures, on lui donne 1g de charbon animal dissous dans l'eau sucré, le charbon sera évacué avec les fèces ou dans l'eau d'un petit lavement qui lui sera administré 5 ou 6 heures plus tard (7)

Si chez un enfant agité, l'invagination n'est pas réduite complètement aux premiers essais d'insufflation, on peut laisser reposer l'enfant pendant une quinzaine de minutes et lui administrer une anesthésie.

Une fois l'enfant calmé, une seconde tentative d'insufflation est envisagée. [70] le massage abdominal du cadre colique dans le sens anti péristaltique afin d'aider à la réduction est souvent utilisé, son apport n'a pas été étudié dans la littérature. [1]

### **3.3.8. Traitement chirurgical :**

Le traitement chirurgical de principe n'a plus sa place à l'heure actuelle. Ces indications sont de plus en plus restreintes.

#### **3.3.8.1. Indications :**

La chirurgie dans les IIA reconnaît deux types d'indications :

##### **a. Indications Formelles :**

- Perforation intestinale.
- Signes d'irritation péritonéale.

- Echec de réduction par lavement. [1 ; 27]
- Invagination post opératoires.

**b. Indications relatives :**

- Récidives dans des délais variables d'une invagination traitée antérieurement par réduction hydrostatique.
- Récidives fréquentes (plus de 3) qui font craindre l'existence de cause locale exposant à la récurrence tant qu'elle n'aura pas été traitée.
- Age de survenue de l'invagination, inférieur à deux mois ou supérieur à deux ans, car fréquemment associé à une IIA secondaire. [27; 17]
- Altération de l'état général.
- Etat de choc.

Dans les deux derniers cas, la chirurgie peut être précédée d'une tentative de réduction par lavement, qui, si elle permet d'obtenir une réduction partielle, limite l'ampleur de la voie d'abord. [73]

L'intervention chirurgicale de principe, même dans le cas de l'IIA idiopathique du nourrisson réduit par un lavement avec des critères de dés invagination satisfaisants, a longtemps été prônée pour trois raisons essentielles :

- Vérifier la vitalité du grêle et l'absence de composantes iléo iléales sus-jacentes non réduites. Cependant, si les critères de dés invagination après réduction sont stricts, cette constatation est exceptionnelle
- Rechercher une cause organique à l'invagination et la traiter, celle-ci est néanmoins exceptionnelle chez le nourrisson, à fortiori lorsque l'invagination a pu être réduite au lavement.
- Abaisser le taux des récurrences en favorisant les adhérences dans la région iléo-caecale.

La morbidité liée à toute intervention, ainsi que la durée d'hospitalisation plus longue, sont autant d'arguments qui ont fait abandonner les vérifications Chirurgicales de principe. [2, 27]

### **3.3.8.2. Technique opératoire :**

#### **a. L'anesthésie :**

L'acte chirurgical est pratiqué en urgence sous une anesthésie générale adaptée à une intervention de courte durée. Le patient, toujours perfusé au préalable, bénéficie d'une induction intraveineuse grâce à un hypnotique. L'intubation endotrachéale est réalisée grâce à un curare à action rapide et brève.

L'entretien de l'anesthésie peut être assuré par de l'halothane ou de l'enflurane associé ou des petites doses analgésiques. Une antibiothérapie prophylactique efficace contre les BGN et les germes anaérobies doit être débutée dès l'incision. [1]

#### **b. Voie d'abord :**

Chez l'enfant de moins de 5 ans et donc à fortiori chez le nourrisson, on privilège une incision transversale limitée à la FID que l'on peut facilement agrandir vers la ligne médiane, ce qui permet de traiter la plupart des lésions du grêle et du colon. [1,11]

On peut être gêné par la forte distension gazeuse lors de l'échec d'une réduction pneumatique à l'air. [1]

#### **c. Traitement des lésions :**

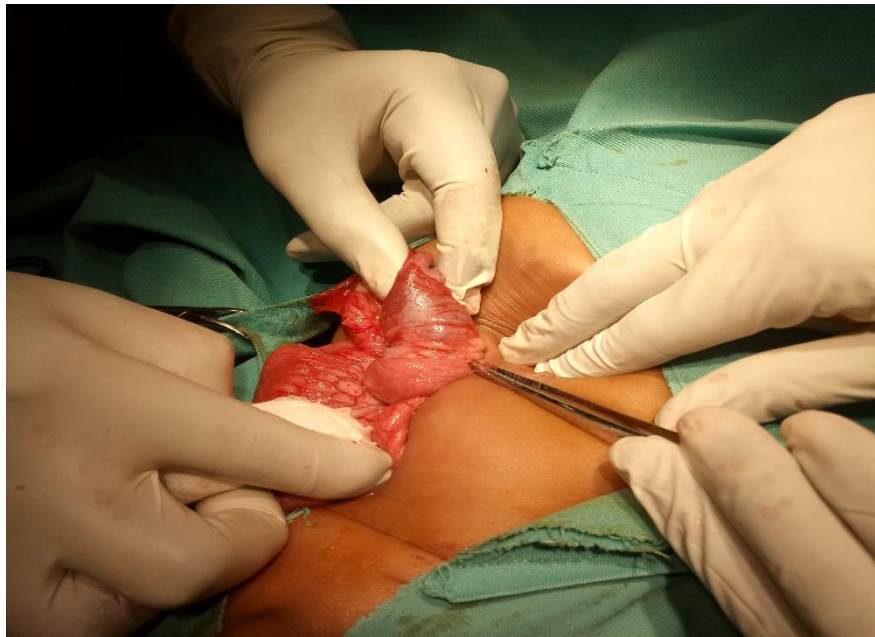
Ce traitement chirurgical comporte trois temps :

- **Réduction manuelle de l'invagination** : Celle-ci est réalisée au mieux sur un boudin extériorisé de l'abdomen par pression douce et constante, sans tirer sur l'intestin d'amont. En cas de réduction impossible sans risque de déchirure de l'intestin ou des mésos, il faut savoir pratiquer une résection en zone saine, respectant si possible la valvule de Bauhin. Après réduction, on constate souvent un aspect parfois presque pseudo tumoral de la valvule de Bauhin et/ou des derniers centimètres du grêle, et un œdème pariétal. Cet épaissement pariétal ; est la conséquence de l'hyperplasie lymphoïde des plaques de Peyer ; ces lésions doivent être connues, elles ne justifient en aucune façon une entérostomie exploratrice ou à fortiori une résection iléo-caecale abusive.[11] Parfois, à l'ouverture de l'abdomen, et sous l'effet de l'anesthésie, l'invagination apparaît spontanément réduite. Dans ce cas le diagnostic est confirmé par la présence d'une zone iléo-caecale œdémateuse. [11]

- **Bilan des lésions** : La désinvagination manuelle étant réalisée, on évalue l'importance des lésions intestinales liées à l'ischémie. Une résection, suivie d'anastomose immédiate, peut être nécessaire en cas de lésions pré perforatrices. [18] Il faut s'attacher à rechercher une lésion organique locale qui doit alors être réséquée. En cas de péritonite, on a recours à une résection suivie de stomie. Si l'anse intestinale se recolorie bien et apparaît saine, sans lésion causale spécifique, elle est réintégrée dans l'abdomen.

- **L'appendicectomie** : Elle est réalisée de principe en raison du type de lésion d'abord qui ultérieurement fera penser que l'enfant a déjà subi une appendicectomie. [74 ; 75] On pourrait toutefois en discuter la nécessité en regard à la morbidité induite par ce seul geste (occlusion sur bride). Elle reste autant classique, se justifiant par le trouble et la source d'erreur qu'une telle cicatrice pourrait induire chez un patient pour lequel l'appendice n'aurait pas été enlevé. On n'insistera jamais assez sur la nécessité de bien remplir le carnet de santé de l'enfant.

Certains auteurs ajoutent un quatrième temps au protocole opératoire : **La caecopexie**. C'est les différents procédés de fixation du caecum au péritoine pariétal ou d'adossement de la dernière anse iléale au caecum dans le but de prévenir les récurrences. [27] Mais pour la plupart des auteurs, ces différents procédés n'ont pas fait la preuve de leur efficacité. [1,2]



**Figure 5: Image peropératoire d'un boudin d'invagination**

### **3.3.8.3. Surveillance post-opératoire :**

C'est la surveillance de toute intervention comportant une résection intestinale (au moins l'appendice). Elle est particulièrement attentive si le syndrome occlusif préopératoire était marqué ou en cas de réintégration d'une anse dont la vitalité était douteuse.

La reprise de l'alimentation est conditionnée par la reprise franche du transit. [1,27]

Une antibioprophylaxie efficace contre les bacilles Gram Négatif et germes anaérobies doit être débutée dès l'incision, poursuivie dans la période postopératoire jusqu' à la reprise du transit. En effet, l'ischémie intestinale et les manipulations peropératoires favorisent la translocation bactérienne qui peut être responsable d'un choc septique chez le nourrisson.

Les récurrences après réduction chirurgicale surviennent dans 1-4% des cas. Il est d'une indispensable de prévenir les parents de ce risque de récurrence. [71 77] Le Pronostic

#### **a. Morbidité :**

La morbidité de l'affection est liée aux complications de l'invagination (nécrose intestinale, perforation, choc septique), ces complications sont d'autant plus importantes que le retard au diagnostic est grand mais elles dépendent également de l'étiologie de l'invagination. [78]



## **b. Mortalité :**

Le taux de mortalité de cette affection oscille entre 0 et 2 %. Il est lié le plus souvent à un retard ou à une absence de diagnostic dus à la méconnaissance de la maladie, mais peut être également dû à la pathologie en cause d'IIA dans les formes secondaires. [71 ; 2]

### **3.3.8.4. La célioscopie :**

Célioscopie s'est développée chez l'enfant, d'abord pour les plus âgés pour être proposé ensuite dans toutes les tranches d'âge y compris le nouveau-né. Les indications ont d'abord été le diagnostic, notamment dans les douleurs abdominales puis dans les gestes thérapeutiques. Ceci a été grandement favorisé par la miniaturisation de l'instrumentation.

Les avantages de la laparoscopie sont : la simplification des suites opératoires du fait de la diminution du traumatisme pariétal, de la douleur postopératoire, des risques théoriques de bride, et un intérêt esthétique.

#### **a. Principe :**

Le principe de la célioscopie repose sur l'introduction d'instruments opératoires en intra ou rétro péritonéal, permettant l'intervention chirurgicale sous contrôle d'une optique reliée à une caméra et un ou plusieurs écrans de télévision. La célioscopie nécessite la création d'un espace de travail grâce à une insufflation de dioxyde de carbone dans ces espaces.

Le premier trocart est inséré dans la cavité abdominale sous contrôle de la vue (open célioscopie), après incision des différents plans jusqu'au péritoine. Après vérification de la bonne position du trocart, le pneumopéritoine est progressivement insufflé, la pression d'insufflation est contrôlée en permanence au cours de l'intervention et varie en fonction de l'âge et du poids des patients (5-6 mm hg chez le petit et 12mmhg chez les enfants Plus âgés), puis sous Contrôle vidéo, les deux, trois, voire quatre trocarts opératoires sont installés. [44]

#### **b. Contre-indications :**

- Hypertension intracrânienne



- Instabilité hémodynamique ;
- Certaines cardiopathies (shunt droit gauche) ou hypertension artérielle pulmonaire ;
- Troubles graves de l'hémostase ;
- Insuffisance respiratoire grave ;
- Antécédents de laparotomie ;

**c. Technique :**

La célioscopie peut être réalisée à but diagnostique ou thérapeutique en l'absence de nécrose digestive et de troubles hémodynamiques contre-indiquant, l'insufflation.

L'abord coelioscopique se fait au niveau de la FIG à l'aide d'un trocart sous-contrôle de la vue (open célioscopie). Après être entré dans la cavité péritonéale, un examen laparoscopie standard de la cavité tente de rechercher le boudin d'invagination et d'évaluer le processus inflammatoire de la cavité péritonéale et du boudin, aussi d'évaluer les désordres circulatoires au niveau de : l'intestin invaginé. Cette étape a pour but de déterminer si l'on peut continuer par laparoscopie ou passer à une laparotomie.

La deuxième étape consiste à une désinvagination sous contrôle vidéo à l'aide de deux agrafes non traumatiques. Finalement, et en cas de succès de la réduction sous laparoscopie, une exploration de la cavité abdominale et spécialement de l'intestin désinvaginé est réalisée. Cette exploration a pour but d'évaluer que la réduction est complète, la recoloration de l'anse et la recherche d'une éventuelle cause organique de l'invagination. [80]

La célioscopie permet la réduction de l'invagination qu'elle soit iléo-colique, colo-colique ou iléo-iléale. Elle permet aussi dans certains cas le traitement de la lésion responsable de l'invagination. Au cours de cette intervention, peut aussi se discuter l'appendicectomie de principe, comme au cours d'un abord conventionnel.

#### **d. Résultats :**

La caelioscopie peut être une alternative à la chirurgie conventionnelle, de nombreux auteurs rapportent des résultats encourageants.

Aussi la laparoscopie peut permettre lorsqu'il existe un doute après la réduction radiologique, de confirmer ou d'infirmer la réduction. Certains auteurs en plus tous les auteurs rapportent qu'il n'existe pas de différence significative dans la durée de l'intervention entre la laparoscopie et la chirurgie conventionnelle, par-contre la durée d'hospitalisation, la durée de reprise préconise la réalisation, lors de la laparoscopie, d'une réduction hydrostatique par un lavement d'une solution saline. Cependant, l'utilisation de la laparoscopie ne doit modifier les indications de la chirurgie et la radiologie permet dans la majorité des cas de faire non seulement le diagnostic mais aussi le traitement.

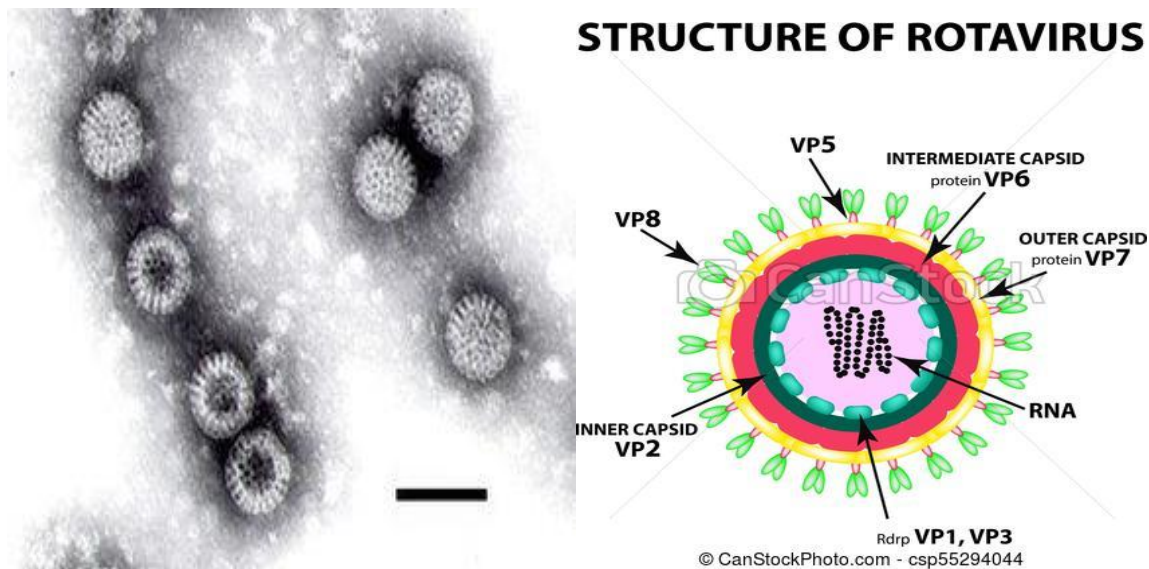
La laparoscopie donne des résultats satisfaisants selon les auteurs de l'alimentation, et le coût sont nettement bas chez les malades opérés par laparoscopie.

#### **3.4. Les Rotavirus :**

Ils appartiennent à la famille de Reoviridae. Le virus a été identifié en 1973 par RUTH BISHOP à Melbourne.

##### **3.4.1. Structure:**

Ces sont des virus non enveloppés de structure icosaédrique et à ARN double brin (bicatenaire). Leur capsid est formée de de trois couches de protéines. Leur génome est constitué de 11 segments codant 12 protéines. Sept groupes antigéniques ont été identifiés. La protéine VP6 de la couche intermédiaire de la capsid détermine des serotypes A à G. Trois d'entre eux (A B et C) infectent les humains, majoritairement le groupe A. Les protéines de la couche externe VP4 et VP7 induisent quant à elles la production d'anticorps neutralisants. La couche interne est formée par VP2 et les protéinées VP1 et VP3 sont associés au génome.



**Figure 6A : Aspect macroscopique** **Figure 7B : Aspect microscopique**

### 3.4.2. Clinique :

Les Rotavirus entraînent une gastro entérite. Après une période d'incubation allant de quelques jours (en général 24h à 72h), des selles fréquentes et liquides apparaissent soudainement. Le virus pouvant atteindre le foie, ces selles peuvent être claires et accompagnées d'urines foncées. La fièvre généralement peu élevée, s'accompagne parfois des vomissements surtout chez les nourrissons. La guérison complète survient après 4 à 7 jours. Cependant une diarrhée sévère sans réhydratation adaptée en eau et en électrolytes par un soluté de réhydratation orale peut entraîner le décès. Les jeunes enfants, les prématurés, la personne âgée et les sujets immunodéprimés sont particulièrement enclin à développer des symptômes plus sévères.

### 3.4.3. Prévention :

- Lavage systématique des mains (après être allé à la selle), nettoyage des fesses d'un nourrisson avant de préparer les aliments avant de manger et des surfaces souillées.
- Utilisation des solutions hydro- alcooliques.
- Utilisation d'eau bouillie pour reconstituer le lait en poudre.
- Eviter également de partager les verres d'eau ou les couverts à table.

- Eviter le rapprochement tactile avec des personnes saines quand on se sait fait infecter.

Depuis le 28 novembre 2013, le haut conseil de la santé publique recommande la vaccination contre le rotavirus des nourrissons âgés de moins de 6 mois selon le schéma vaccinal à 2 doses (2 et 3 mois de vie) pour le vaccin monovalent et à 3 doses (2, 3 et 4 mois de vie) pour le vaccin pentavalent.

#### **3.4.4. Les vaccins antirotavirus :**

Un premier vaccin a été développé en 1983 mais[22] s'est révélé assez peu efficace en pratique courante dans les pays du tiers monde. Un second vaccin oral antirotavirus, le ROTASHIELD a été breveté en 1991 et homologué en 1998 et a permis l'administration d'environ des doses avant l'interruption de sa commercialisation à la suite d'une recommandation CDC à Atlanta : quelques cas d'occlusions intestinales fatales par invaginations intestinales aiguës avaient été associés à la vaccination antirotavirus.[79] Ce vaccin a été élaborée à partir d'une souche de rotavirus du singe rhésus-recombinée par co-infection avec 3 souches de rotavirus humain. Les rotavirus sélectionnés pour l'élaboration du vaccin possèdent 10 gènes de rotavirus de singe rhésus et un gène rhésus d'une de trois souches de rotavirus humain codant la protéine VP7. Ce vaccin est efficace contre les trois serotypes de rotavirus humain. Depuis 2004, deux nouveaux vaccins (à virus actifs) qui ne montrent plus de risque d'occlusions intestinales fatales, lorsqu'ils sont utilisés chez les nourrissons, sont commercialisés : le ROTATEQ du laboratoire MERCK et le ROTARIX du laboratoire GLAXOSMITHKLINE. Administrés par voie orale, ils sont indiqués dans l'immunisation active des nourrissons à partir de 6 semaines. Le schéma de vaccination comporte : Soit trois doses (ROTATEQ) : la 1ere dose peut être administrée à partir de 6 semaine de vie et au plus tard à 12 semaines de vie. L'intervalle entre chaque dose doit être d'au moins quatre semaines. Les trois doses doivent préférence être administrées avant l'âge de 22 semaines mais il est impossible de les administrer jusqu'à 32 semaines. Soit 2 doses (ROTARIX) : La première peut être administrée à partir de l'âge de 6 semaines. L'intervalle entre les

doses doit être de 4 semaines. Le schéma de vaccination doit préférentiellement être administré avant l'âge de 16 semaines et doit être terminé avant l'âge de 24 semaines. Ces deux vaccins autorisés et maintenant utilisés en routine dans 11 pays (dont Australie) ont montré une efficacité de 8 à 98%, selon les essais faits en Amérique et en Europe. [88 ,89] Le vaccin semble agir davantage sur la gravité de l'infection que sur son incidence dans plusieurs pays pauvres, ils diminuent substantiellement la proportion des diarrhées graves à la mortalité de ces dernières.[90] La diffusion de ce vaccin dans ce type de pays est cependant potentiellement limitée par son cout important, par la nécessité de préserver la chaine du froid dans les transports du vaccin et par la fenêtre vaccinale relativement étroite (nourrissons de moins de 2 semaines). Les deux vaccins comportent cependant un risque très faible d'occlusion intestinale par invagination intestinale aiguë (1 à 5 cas pour 100 000 vaccinations).[80] La vaccination contre les gastro entérites à rotavirus prévue pour le nourrisson de moins de 16 semaines, ne protège pas. Ainsi nous avons adopté une méthodologie afin d'éclaircir cette hypothèse du vaccin antirotavirus dans la survenue de l'IIA.

# METHODOLOGIE

## **METHODOLOGIE :**

### **1. Type et période d'étude**

Il s'agissait d'une étude prospective. Elle était portée sur tous les cas d'invagination intestinale aiguë prise en charge dans le service de chirurgie pédiatrique du CHU Gabriel Touré de Bamako qui ont un âge de 0 à 1 an. L'étude couvre la période allant du 1<sup>er</sup> janvier 2018 au 31 décembre 2018.

### **2. Cadre et lieu d'étude**

L'étude a été réalisée dans le service de chirurgie pédiatrique du CHU Gabriel Touré à Bamako (MALI) ;

#### **2.1. Situation géographique :**

Situé dans le centre administratif de la ville de Bamako (Commune III), l'hôpital Gabriel TOURE est limité à l'Est par le quartier populaire de Médina coura, à l'Ouest par l'Ecole Nationale d'Ingénieurs (E.N.I), au Nord par le quartier général de l'Etat-major de l'armée de terre, au Sud par la gare du chemin de fer du Mali.

Ancien dispensaire, l'hôpital Gabriel Touré est une structure sanitaire érigée en hôpital le 17 Février 1959 et portant le nom Gabriel Touré en mémoire d'un étudiant soudanais en médecine mort de peste contractée au chevet de son malade. L'hôpital est devenu un centre hospitalier universitaire depuis l'avènement de l'université de Bamako en 1996.

Dans l'enceinte de cet établissement on retrouve au nord le pavillon BENITIENI FOFANA et à l'étage (de la partie centrale vers l'ouest) respectivement les services de chirurgie générale et pédiatrique.

#### *2.2. Les locaux*

##### **2.2.1. Description du service de chirurgie pédiatrique**

❖ Le service de chirurgie pédiatrique est composé de :

- Neuf(9) bureaux : un (1) pour le chef de service, cinq (5) pour six (7) chirurgiens, un (1) pour le major, un (1) pour les internes, un (1) pour les infirmiers et un (1) secrétariat.

- sept salles d'hospitalisations (31 lits) dont :
  - deux salles de première catégorie,
  - deux salles de deuxième catégorie,
  - trois salles de troisième catégorie dont une réservée pour les brûlées

Le bloc opératoire situé à l'étage du bloc technique, lui-même situé en face du pavillon BENITIENI FOFANA. Il est constitué de :

- Quatre (4) salles opératoires dont une réservée au programme opératoire de la chirurgie pédiatrique,
- Un (1) vestiaire
- Une (1) salle d'attente pour les patients à opérer et
- Une (1) salle de soin post interventionnel.

### **2.2.2. Le personnel**

- **Permanent :**

- Les chirurgiens pédiatres sont au nombre de sept (7) dont deux professeurs, un(1) jouant le rôle de chef de service, deux (2) maîtres assistants
- Un(1) chirurgien esthéticien
- Deux (3) assistants médicaux dont un(1) jouant le rôle de chef d'unité et deux IBODE (infirmier du bloc opératoire diplômé d'état)
- Trois (3) infirmiers de premier cycle.
- Trois (3) aides-soignants.
- Deux (2) techniciens de surface.

- **Non permanent :**

Les étudiants thésards faisant fonction d'interne de la Faculté de Médecine, et d'Odontostomatologie (FMOS). Le service reçoit également les DES, les médecins stagiaires, les étudiants externes de la FMOS, les élèves de l'INFSS (Institut National de Formation en Science de la Santé), et de la Croix Rouge.

### **2.3. Les activités :**

#### **2.3.1. Le service de chirurgie pédiatrique :**

- Les consultations externes ont lieu tous les jours du lundi au vendredi.



- La visite se fait chaque matin,
- Les hospitalisations se font tous les jours,
- Le staff du service a lieu à 7H30, tous les jours du lundi au jeudi ; le staff général rassemblant toutes les spécialités chirurgicales a lieu chaque vendredi ;
- La programmation des patients à opérer se fait tous les Jeudis, les différentes interventions ont lieu tous les lundis et mercredis pour les malades programmés.
- Lesthésards sont répartis dans les différentes salles d'hospitalisations, le bloc opératoire et la consultation externe.

#### **4.1. Patients et méthodes :**

##### **4.1.1. Critères d'inclusion :**

- Ont été inclus dans l'étude, tout patient âgé de 0 à 12 mois, opéré pour invagination intestinale aiguë et hospitalisé dans le service de chirurgie pédiatrique du CHU Gabriel Touré.

##### **4.1.2. Critères de non inclusion :**

- Tout patient décédé avant l'intervention chirurgicale.
- Tout patient âgé de plus 12 mois, opéré pour IIA au service.
- Tout patient opéré au service pour IIA secondaire connue.

#### **4.4. Paramètres étudiés :**

✓ **IIA idiopathique** : Il s'agit d'une IIA dont une cause secondaire n'a pas été déterminée.

✓ **Nourrisson de 0 à 12 mois : Pourquoi ?**

L'IIA idiopathique est plus fréquente chez le nourrisson de moins d'une année et la vaccination antirotavirus n'est pas introduite au-delà d'une année selon son protocole d'administration d'où notre sujet <<I'IIA et vaccin antirotavirus>>.

✓ **Vaccin antirotavirus et âge d'administration :**

<b>RotarixMD</b>		<b>RotaTeqMD</b>
Fabricant	GlaxoSmithKline inc.	Merck Canada inc.
Utilisation autorisée	<p>La première dose peut être administrée à partir de l'âge de 6 semaines.</p> <p>L'intervalle entre les doses est d'au moins quatre semaines.</p> <p>L'administration des deux doses devrait être terminée avant l'âge de 24 semaines.</p>	<p>La première dose doit être administrée entre 6 et 12 semaines.</p> <p>Les doses subséquentes devraient être administrées à des intervalles de 4 à 10 semaines entre chaque dose, ce qui comprend un calendrier de vaccination de 2, 4 et 6 mois.</p> <p>L'administration de la troisième dose doit être effectuée avant l'âge de 32 semaines.</p>
Dose	1,5 ml	2 ml
Voie d'administration	Orale	Orale
Calendrier	<p>Dose 1 : à l'âge de 2 mois</p> <p>Dose 2 : à l'âge de 4 mois</p>	<p>Dose 1 : à l'âge de 2 mois</p> <p>Dose 2 : à l'âge de 4 mois</p> <p>Dose 3 : à l'âge de 6 mois</p>

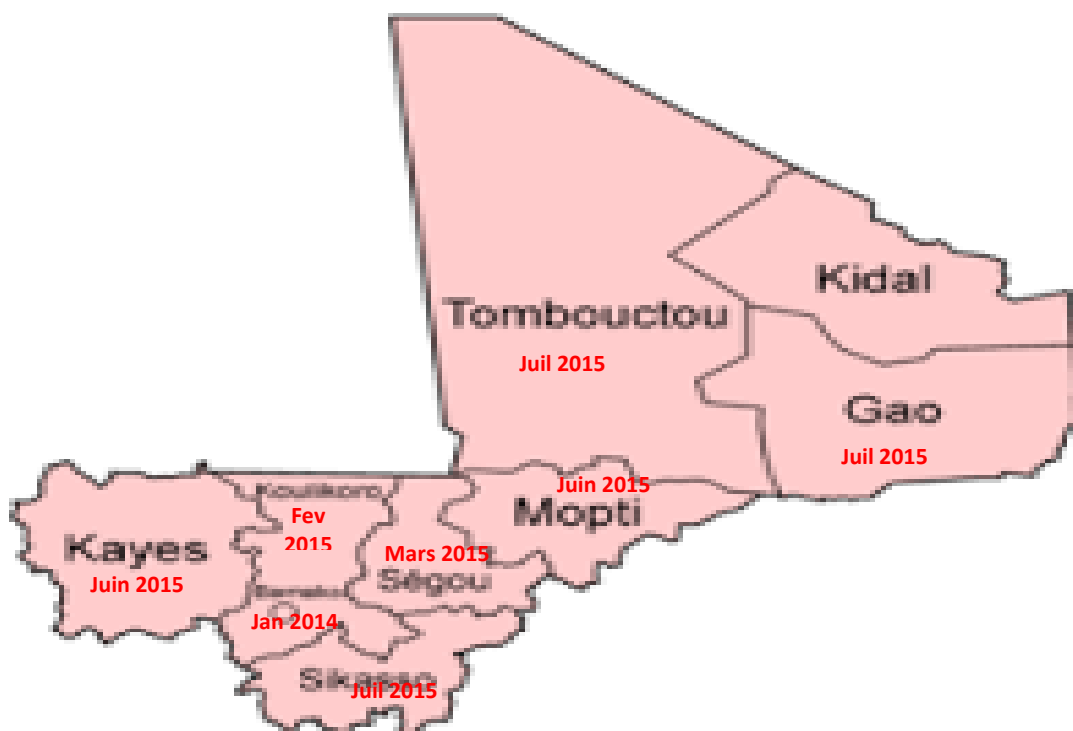
✓ **Délai de prédilection :** Est défini comme la survenue de l'invagination intestinale aiguë dans les sept (7) jours suivant l'administration du vaccin anti rotavirus.

✓ **Introduction du vaccin antirotavirus dans le PEV au MALI :**

Au Mali, l'introduction du vaccin antirotavirus dans le calendrier vaccinal a vu son début en 2014 dans le district de BAMAKO et 2015 dans les régions.

La région de Kidal est la seule région non couverte contre la vaccination antirotavirus (voir la carte ci-dessous).

Notre étude a commencé 2 ans après l'introduction du vaccin antirotavirus dans le PEV du Mali.



**Figure 8:** Année d'introduction du vaccin antirotavirus dans les différentes régions et le district de Bamako

- ✓ **Calendrier de PEV du Mali** : Nous nous sommes basés sur le carnet vaccinal, afin de connaître le nombre de doses de vaccin reçu par enfant, le délai post vaccination et le délai entre la vaccination et la survenue de l’IIA.

Age	Antigènes	Voies d’administration	Site d’injection
Naissance	BCG +VPO 0	BCG = intradermique Polio = orale	Avant-bras gauche
6 semaines	Penta 1 + VPO 1 + PCV13-1+Rota1	Penta = IM Pneumo: IM Polio, Rota = orale	1/3 moyen face antero - externe cuisse bouche
10 semaines	Penta 2 + VPO 2 + PCV13 2+Rota2	Penta = IM Pneumo: IM Polio, Rota= orale	1/3 moyen face antero - externe cuisse bouche
14 semaines	Penta 3 + VPO 3 + PCV13 3+Rota3+VPI	Penta =IM Pneumo: IM VPI: IM Polio, Rota = orale	1/3 moyen face antero - externe cuisse bouche
9 à 11 mois	VAR + VAA+ MenAfriVac	Sous-cutanée/ IM	Bras (deltoïde)

**Figure 9** : Tableau de calendrier de PEV du Mali

#### **4.5. Collecte :**

Ces données ont été collectées à partir des dossiers, le carnet de chaque malade, des registres de consultation d'urgences des comptes-rendus opératoires et les registres d'hospitalisation du service de chirurgie pédiatrique.

#### **4.6. Analyse des données :**

L'analyse statistique a été réalisée à l'aide de SPSS version 25 et Epi info version 7. Le test de comparaison utilisé était khi carré avec  $p < 0,05$  considéré comme significatif

#### **4.7 : Aspect éthique :**

Un consentement éclairé verbal était requis pour chaque participant avant l'administration du questionnaire.

# RESULTATS

## V. RESULTATS :

### 5.1. RESULTATS DESCRIPTIFS :

#### 5.1.1. Fréquence :

En une année quatre mille sept cent vingt-deux (4722) malades ont été pris en charge dont 2829 en consultation ; 648 interventions et 845 hospitalisations. Cinquante-sept (57) cas d'invaginations étaient colligés dont **40 cas étaient idiopathiques de 0 à 12 mois.**

**Trente-six (36) cas de ces 40 étaient vaccinés contre le rotavirus.**

Ce qui a représenté :

0,84% de tous les malades (4722) ;

1,41% des consultations (2829) ;

4,73% des hospitalisations (845) ;

6,17% des interventions (648).

#### 5.1.2. L'âge :

**Tableau I: Répartition des patients selon l'âge :**

Age (mois)	Effectif (n)	Pourcentage (%)
[0-5]	8	20
<b>[6-9]</b>	<b>24</b>	<b>60</b>
[10-12]	8	20
<b>TOTAL</b>	<b>40</b>	<b>100</b>

L'âge moyen était de 7,7 mois avec des extrêmes de 3 et 12 mois

La tranche d'âge la plus touchée a été celle de 6 à 9 mois avec 60% des cas

L'écart-type était de 2,48

### 5.1.3. Le sexe :

**Tableau II:** Répartition des patients selon le sexe :

Sexe	Effectif (n)	Pourcentage (%)
<b>Masculin</b>	<b>28</b>	<b>70</b>
Féminin	12	30
<b>TOTAL</b>	<b>40</b>	<b>100</b>

Les garçons ont été majoritaires avec une sex-ratio de 2,3

### 5.1.4. La provenance :

**Tableau III:** Répartition des patients selon la provenance :

Provenance	Effectif (n)	Pourcentage (%)
<b>Bamako</b>	<b>35</b>	<b>87,5</b>
Kayes	1	2,5
Koulikoro	3	7,5
Sikasso	1	2,5
<b>Total</b>	<b>40</b>	<b>100</b>

La majorité de nos patients résidait à Bamako (87,5% des cas)



**Tous nos patients ont été recrutés en urgence.**

### 5.1.5. Le motif de consultation :

**Tableau IV:** Répartition des patients selon le motif de consultation :

<b>Motif de consultation</b>	<b>Effectif (n)</b>	<b>Pourcentage (%)</b>
<b>Crises douloureuses</b>	<b>35 /40</b>	<b>87,5</b>
Vomissements	27/40	67,5
Rectorragie	7/40	17,5
Distension abdominale	7/40	17,5
Refus d'alimentation	30/40	75

Les crises douloureuses suivies de vomissements étaient le motif de consultation le plus fréquent avec respectivement 87,5% et 67,5% de nos patients.

### 5.1.6. Le délai de consultation :

**Tableau V:** Répartition des patients selon le délai de consultation :

<b>Délai de consultation (en heure)</b>	<b>Effectif (n)</b>	<b>Pourcentage (%)</b>
<=24	6	15
25 - 48	11	27,5
49 - 72	8	20
<b>&gt;72</b>	<b>15</b>	<b>37,5</b>
<b>Total</b>	<b>40</b>	<b>100</b>

Trente-sept virgule cinq pourcent (37,5%) de nos patients avaient un délai de consultation supérieur à trois jours ;

Le délai moyen de consultation était de 2,8 jours ;

L'écart- type était de 1,11 avec des extrêmes de 1 et 5 jours.

### 5.1.7. Le traitement reçu avant l'admission :

**Tableau VI:** Répartition des patients selon le traitement reçu avant l'admission :

Traitement reçu avant l'admission	Effectif (n)	Pourcentage (%)
<b>Médical</b>	<b>24</b>	<b>60</b>
Traditionnel	7	17,5
Aucun	9	22,5
<b>Total</b>	<b>40</b>	<b>100</b>

Plus de la moitié de nos patients avait bénéficié d'un traitement médical avant leur admission.

### 5.1.8. La vaccination antirotavirus :

**Tableau VII:** Répartition des patients selon la vaccination anti rotavirus :

Vaccination antirotavirus	Effectif (n)	Pourcentage (%)
<b>Vacciné</b>	<b>36</b>	<b>90</b>
Non vacciné	4	10
<b>Total</b>	<b>40</b>	<b>100</b>

Plus de trois quarts de nos patients étaient vaccinés contre le rotavirus.

### 5.1.9. Survenue de l’IIA entre les doses du vaccin antirotavirus :

**Tableau VIII:** Répartition des patients selon la survenue de l’IIA entre les doses du vaccin antirotavirus :

Survenue de l’IIA	Effectif (n)	Pourcentage (%)
Entre Rota 1 Rota 2	5	13,89
Entre Rota 2 et Rota 3	9	25
<b>Après rota 3</b>	<b>22</b>	<b>61,11</b>
<b>Total</b>	<b>36</b>	<b>100</b>

La majorité de nos patients (61,11 %) avait fait l’IIA après la dose 3.

### 5.1.10. La réception des doses du vaccin antirotavirus

**Tableau IX:** Répartition des patients selon Doses de vaccin reçues :

Doses de vaccin reçues	Effectif	Pourcentage
1 dose	5(p=1)	12,5
2 doses	9(p=0,9223)	22,5
<b>3 doses</b>	<b>22(p=0,9223)</b>	<b>55</b>
Non fait	4	10
<b>Total</b>	<b>40</b>	<b>100</b>

La dose n’a pas été déterminante

### 5.1.11. Le délai de survenue de l’IIA :

**Tableau X:** Répartition des patients selon le délai de survenue

Délai de survenue (en jour)	Effectif (n)	Pourcentage (%)
<= 7	1	2,78
8– 14	3	8,33
15– 30	6	16,67
<b>&gt; 30</b>	<b>26</b>	<b>72,22</b>
<b>Total</b>	<b>36</b>	<b>100</b>

Le délai de survenue de l’IIA post vaccinale était supérieur à 30 jours chez la majorité de nos patients (72,22%) ;

Le délai moyen de survenue de l’IIA post vaccinale était de 40 jours avec des extrêmes de 6 jours et 180 jours ;

Écart-type était de 32,48.

### 5.1.12. Les signes fonctionnels :

**Tableau XI:** Répartition des patients selon les signes fonctionnels

Signes fonctionnels	Effectif (n)	Pourcentage (%)
<b>Crises douloureuses</b>	<b>35/40</b>	<b>87,5</b>
Vomissements	27/40	65,5
Rectorragie	7/40	17,5
Refus d’alimentation	7/40	17,5

Les crises douloureuses étaient le signe fonctionnel le plus représenté avec 87,5% des cas.

### 5.1.12. Les signes généraux :

**Tableau XII: Répartition des patients selon les signes généraux :**

<b>Signes généraux</b>	<b>Effectif (n)</b>	<b>Pourcentage (%)</b>
Déshydratation	4	10
Pâleur	6	15
Fièvre	12	30
<b>Aucun</b>	<b>18</b>	<b>45</b>
<b>Total</b>	<b>40</b>	<b>100</b>

La fièvre était présente chez 30% de nos patients, par contre 45% de nos patients n'avaient pas de signes généraux.

### 5.1.13. L'inspection :

**Tableau XIII: Répartition des patients selon les signes à l'inspection :**

<b>Signes à l'inspection</b>	<b>Effectif (n)</b>	<b>Pourcentage (%)</b>
Distension abdominale	7	17,5
Ondulation péristaltique	3	7,5
<b>Aucun</b>	<b>30</b>	<b>75</b>
<b>Total</b>	<b>40</b>	<b>100</b>

L'inspection était normale dans 75% des cas

#### 5.1.14. La palpation :

**Tableau XIV:** Répartition des patients selon les signes à la palpation :

<b>Signes à la palpation</b>	<b>Effectif (n)</b>	<b>Pourcentage (%)</b>
<b>Boudin d’IIA</b>	<b>28</b>	<b>70</b>
Vacuité de la FID	8	20
Normale	4	10
<b>Total</b>	<b>40</b>	<b>100</b>

Le boudin d’invagination était retrouvé chez 70% de nos patients

#### 5.1.15. L’auscultation :

**Tableau XV:** Répartition des patients selon les signes retrouvés à l’auscultation :

<b>Bruits hydro-aériques (BHA)</b>	<b>Effectif (n)</b>	<b>Pourcentage (%)</b>
Normaux	9	22,5
<b>Augmentés</b>	<b>22</b>	<b>55</b>
Abolis	9	22,5
<b>Total</b>	<b>40</b>	<b>100</b>

Les BHA étaient augmentés chez 55% de nos patients

### 5.1.16. Le toucher rectal :

**Tableau XVI:** Répartition des patients selon le résultat au toucher rectal :

Résultat du toucher rectal	Effectif (n)	Pourcentage (%)
Normal	11	27,5
<b>Doigtier souillé de sang</b>	<b>26</b>	<b>65</b>
Doigtier souillé de glaire	3	7,5
<b>Total</b>	<b>40</b>	<b>100</b>

Le toucher rectal a permis d'objectiver une rectorragie chez 65% des cas.

### 5.1.17. L'imagerie :

**Tableau XVII:** Répartition de patients selon les examens radiologiques

Examens Radiologiques	Effectif (n)	Pourcentage (%)
<b>Echographie</b>	<b>31</b>	<b>77,5</b>
ASP	4	10
Non fait	5	12,5
<b>Total</b>	<b>40</b>	<b>100</b>

L'échographie a été réalisée dans 31 cas, où elle a été concluante dans 22 cas (70,97%).

Sur les 4 cas où l'ASP était réalisé, on a noté 1 cas de pneumopéritoine et 3 cas des niveaux hydro-aériques avec absence d'aération du rectum.

### 5.1.18. L'incision :

**Tableau XVIII:** Répartition des patients selon la nature de l'incision :

Nature de l'incision	Effectif (n)	Pourcentage (%)
<b>Transverse droite</b>	<b>31</b>	<b>77,5</b>
Sus ombilicale droite latéralisée	7	17,5
Para rectale droite	2	5
<b>Total</b>	<b>40</b>	<b>100</b>

L'incision transverse droite a été la plus utilisée avec 77,5% des cas.

### 5.1.19. La durée de l'intervention :

**Tableau XIX:** Répartition des patients selon la durée de l'intervention :

Durée de l'intervention en minute	Effectif (n)	Pourcentage (%)
<= 40	5	12,5
<b>41 – 60</b>	<b>34</b>	<b>85</b>
> 60	1	2,5
<b>Total</b>	<b>40</b>	<b>100</b>

La durée moyenne de l'intervention était de 58,12 minutes avec des extrêmes de 40 min et 90 min



### 5.1.20. Type anatomopathologique :

**Tableau XX:** Répartition des patients selon le type anatomopathologique :

Type anatomopathologique	Effectif (n)	Pourcentage (%)
<b>Iléo caeco colique</b>	<b>26</b>	<b>65</b>
Iléo colique (Trans valvulaire)	13	32,5
Colo colique	1	2,5
<b>Total</b>	<b>40</b>	<b>100</b>

La forme iléo caeco colique a été le type anatomopathologique le plus retrouvé avec 66,67% de nos patients.

### 5.1.21. L'état de viscères :

**Tableau XXI:** Répartition des patients selon l'état de viscères :

Etat de viscères	Effectif (n)	Pourcentage (%)
Nécrose	9	22,5
<b>Hyperhémie</b>	<b>27</b>	<b>67,5</b>
Œdème	3	7,5
Ischémie	1	2,5
<b>Total</b>	<b>40</b>	<b>100</b>

Une hyperhémie a été retrouvée chez 67,5% des cas.

Une nécrose était retrouvée chez 22,5 % des cas (9 cas) parmi lesquels 7 cas vaccinés et 2 autres non vaccinés.

### 5.1.22. La technique opératoire :

**Tableau XXII:** Répartition des patients selon la technique opératoire :

Techniques opératoires	Effectif (n)	Pourcentage (%)
<b>Desinvagination manuelle</b>	<b>31</b>	<b>77,5</b>
Résection du boudin avec ATT	8	20
Résection du boudin avec iléostomie	1	2,5
<b>Total</b>	<b>40</b>	<b>100</b>

La technique opératoire la plus pratiquée était la desinvagination manuelle.

### 5.1.23. La durée d'hospitalisation :

**Tableau XXIII:** Répartition des patients selon la durée d'hospitalisation :

Durée d'hospitalisation(jour)	Effectif (n)	Pourcentage (%)
<= 5	9	22,5
<b>6 - 10</b>	<b>29</b>	<b>72,5</b>
> 10	2	5
<b>Total</b>	<b>40</b>	<b>100</b>

La majorité de nos malades avait une durée d'hospitalisation de 6 à 10 jours

La durée moyenne d'hospitalisation était de 7 jours avec des extrêmes de 3 et de 21 jours.

Ecartype était de 4,53

#### 5.1.24. Les suites opératoires immédiates :

**Tableau XXIV: Répartition des patients selon les suites opératoires immédiates**

<b>Suites opératoires immédiates</b>	<b>Effectif (n)</b>	<b>Pourcentage (%)</b>
<b>Simple</b>	<b>36</b>	<b>90</b>
Suppuration pariétale	2	5
Décès	2	5
<b>Total</b>	<b>40</b>	<b>100</b>

Les suites opératoires immédiates étaient simples dans 90% des cas.

#### 5.1.25. Les suites opératoires à 6 mois :

**Tableau XXV: Répartition des patients selon les suites opératoires à 6 mois :**

<b>Suites opératoires à 6 mois</b>	<b>Effectif (n)</b>	<b>Pourcentage (%)</b>
<b>Simple</b>	<b>34</b>	<b>89,47</b>
Eventration	3	7,89
Reinvagination	1	2,63
<b>Total</b>	<b>38</b>	<b>100</b>

Les suites opératoires à 6 mois étaient simples chez 89,4% de nos patients

## 5.2.RESULTATS ANALYTIQUES

### 5.2.1. Dose et délai de survenue de l'IIA post vaccination :

**Tableau XXVI:** Dose et délai de survenue post vaccination

Doses	Délai de survenue post vaccination				Total
	< =7 jours	8 à 14 jours	15 à 30 jours	> à 30 jours	
1 dose	0	2	1	2	5
2 doses	1	1	3	4	9
3 doses	0	0	2	20	22
<b>Total</b>	<b>1</b>	<b>3</b>	<b>6</b>	<b>26</b>	<b>36</b>

$KHI^2=43,548$   $p=0,2130$

### 5.2.2. Dose et type anatomopathologique :

**Tableau XXVII:**Type anatomopathologique et dose.

Doses	Type anatomopathologique			Total
	ileocoeco colique	ileo colique (transvalvulaire)	Colo colique	
1 dose	4	1	0	5
2 doses	7	2	0	9
3 doses	13	8	1	22
<b>Total</b>	<b>24</b>	<b>11</b>	<b>1</b>	<b>36</b>

$KHI^2= 5,96$

$p=0,4940$

### 5.2.3. Vaccination antirotavirus et provenance :

**Tableau XXVIII:**Provenance du patient et le vaccin antirotavirus

Provenance	Vaccin anti Rota virus				
	Rota 1	Rota 2	Rota 3	Non fait	Total
<b>Bamako</b>	4	7	24	0	35
<b>Kayes</b>	0	0	1	0	1
<b>Koulikoro</b>	0	0	0	3	3
<b>Sikasso</b>	0	0	0	1	1
<b>Total</b>	<b>4</b>	<b>7</b>	<b>25</b>	<b>4</b>	<b>40</b>

$KHI^2=15,11$  P = 0,1419

#### 5.2.4. Les vaccins antirotavirus et suites opératoires :

**Tableau XXIX:** Le vaccin anti rotavirus et les suites opératoires immédiates

Vaccin anti rota	Suites opératoires immédiates				
	Simple	Suppuration	Décès	Total	p=
1 dose	4	1	0	5	0,0492
2 doses	9	0	0	9	7,5085
3 doses	20	0	2	22	0,0612
<b>Total</b>	<b>33</b>	<b>1</b>	<b>2</b>	<b>36</b>	

La réception d'une seule dose de vaccin antirotavirus a été pourvoyeuse des complications (p= 0,0492).

# **COMMENTAIRES ET DISCUSSION**

## 6. Commentaires et discussion :

### 6.1. Fréquence :

**Tableau XXX:**fréquence et auteurs

Auteurs	Moyenne annuelle
Tupo F. Fiji, 2018 [97]	25cas
Bradley J. Etats Unis, 2017[98]	15 cas
Tate J. E.Kenya, 2018 [99]	45 cas
<b>Notre étude</b>	<b>36 cas</b>

Le vaccin antirotavirus a été incriminé dans la survenue de l'invagination intestinale aiguë [3].

Nous avons enregistré trente-six (36) cas d'invagination post vaccinale. Ce taux est supérieur à ceux rapportés par **Bradley[98]** et **Tupo[97]**respectivement **15 et 25 cas** mais inférieur à celui rapporté par **Tate [99]** (**45 cas**). (P<0,05).

### 6.2 Age :

**Tableau XXXI:**Age moyen et auteurs :

Age moyen et auteurs	Effectifs	Age moyen
Tupo F. Fiji, 2018 [97]	25	6,4
Chen Y.E. New Zeland, 2018 [100]	56	7,5
Tate J. E. Kenya, 2018 [99]	45	8
<b>Notre étude</b>	<b>36</b>	<b>7,7</b>

L'invagination intestinale peut survenir à tout âge. Le pic de fréquence se situe entre 6 et 9 mois. L'âge moyen de nos patients était de 7,7 mois. Ceux des auteurs se situent dans la même fourchette. A noter que la vaccination antirotavirus commence à un (1) mois après la naissance et se termine avant douze (12) mois.



### 6.3. Sexe :

**Tableau XXXII: sex-ratio et auteurs**

<b>Auteurs</b>	<b>Effectifs</b>	<b>Sex-ratio</b>
Tupo F. Fiji, 2018 [97]	25	1,3
Tate J. E. Ghana, 2018 [99]	64	1,7
<b>Notre étude</b>	<b>40</b>	<b>2,3</b>

La majorité des études menées sur l'invagination intestinale aiguë rapporte une prédominance masculine. Ceci serait lié à une richesse du carrefour iléocaecale en tissu lymphoïde chez le garçon que chez la fille. Les auteurs Fidjiens et Ghanéens ont rapporté un sex ratio en faveur des garçons. Ceci est conforme à nos résultats.

### 6.4. Les doses du vaccin :

**Tableau XXXIII: Doses de vaccin et auteurs**

<b>Auteurs /Doses de vaccin</b>	<b>1 dose</b>	<b>2 doses</b>	<b>3 doses</b>	<b>Effectifs</b>
Bradley J. Etats Unis, 2017[98]	5	7	3	15
Tate J. E. Ethiopie, 2018 [99]	7	21	0	28
Tupo F. Fiji, 2018 [97]	8	13	4	25
<b>Notre étude</b>	<b>5</b>	<b>9</b>	<b>22</b>	<b>36</b>

Le Vaccin contre le rotavirus commence à quatre (4) semaines après la naissance et comporte trois (3) doses espacées de quatre (semaines). Quatre (4) de nos quarante (40) enfants n'avaient pas reçu de vaccin contre deux (2) de vingt-sept (27) enfants de Fiji [97]. A noter que la dose de vaccin n'a pas influencé la survenue de l'IIA.

### 6.5. Délai de survenue entre la dose du vaccin et l'IIA :

L'invagination intestinale aiguë survient le plus souvent dans **les sept (7) premiers jours de la vaccination [88 ;95]**. Dans notre étude, le délai entre la vaccination et l'invagination intestinale aiguë était de **40 jours**. Ce délai est supérieur à celui de Tupo[97] (**21 jours**).

### 6.6. Duréed'hospitalisation :

La durée d'hospitalisation dépend de l'état des viscères et de la survenue des complications. La durée moyenne dans notre contexte a été de 7 jours, supérieure à celle des autres auteurs qui sont respectivement M. Saida [3]=5jours etEscherif [101] =6jours.

# **CONCLUSION ET RECOMMANDATIONS**

### **1. Conclusion :**

La fréquence de l'invagination intestinale aiguë post vaccinale est élevée dans notre pratique quotidienne (0,84 %).

La durée moyenne de la survenue de l'IIA post vaccinale est de 40 jours.

Les modalités thérapeutiques et les techniques opératoires ne diffèrent pas de celles des autres invaginations.

La morbi-mortalité est faible.

## **2.Recommandations :**

### **A la Population :**

- Consultation immédiate des enfants à l'hôpital devant tous cris plaintifs inhabituels.
- Eviction de l'automédication

### **Aux Autorités :**

- Mobilisation des fonds pour mener des études afin de pouvoir faire la part du vaccin anti rotavirus et l'invagination dans notre pays.
- Dotation des hôpitaux de moyens matériels facilitant le diagnostic et le traitement.
- Création de plusieurs salles opératoires dans les services d'urgence
- Création d'un hôpital pédiatrique

### **Au Personnel Sanitaire :**

- Elimination d'une IIA devant tout enfant présentant une douleur abdominale aiguë.
- Référence des malades dans le meilleur délai
- Renforcement de la collaboration interdisciplinaire.

# **REFERENCES BIBLIOGRAPHIQUES**

## REFERENCES :

[1] Franchi S, Martelli H, Paye-Jaouen A, Goldsmith D, Pariente D. **Invagination intestinale aiguë du nourrisson et de l'enfant EMC-pédiatrie 2 (2005) 45-57**

[2] **Sarnoski S, sayeghN, martelliH.**

Invagination intestinale aiguë du nourrisson et de l'enfant. EMC pédiatrie ; 4-018-P-10, 1996,6P

[3] **Saida M.**

Invagination intestinale aiguë du nourrisson et de l'enfant Au service des urgences chirurgicales pédiatriques Hôpital d'enfants-Rabat (A propos de 40 cas) [Thèse] med, Université de Rabat, 2011N°36 M 11

[4] **Bines J, Ivanoff B.**

Acute intussusception in infants and children. Incidence, clinical presentation and management:A global perspective. World Health Organization Vaccines and Biologicals, 2002]

[5] **Buettcher M, Baer G, Bonhoeffer J.**

Three-year surveillance of intussusception in children in Switzerland. Pediatrics2007 ;120:473-80. [Medline]

[6]**Minodier. P ; Noel. G ; Blanc. P ; Uters .M Et Coll**

Vaccination rotavirus et IIA. Archives de Pédiatrie, June 2007, Volume 14, Issue 6 ; pages 618-620

[7] **Murphy Tv.**Rotavirus intussusception among infants given an oral rotavirus. N Engl J Med 2001 :344(8) :564-72

[8] **PracosJp**

Invagination intestinale aiguë du nourrisson et de l'enfant EncycloMedChir (paris, France) radiodiagnostic IV 33490A, 3 1989 ; 15 p

[9] **Canarelli J.P**

Invagination intestinale aiguë (Collège Hospitalo-Universitaire de Chirurgie pédiatrique de Rouen) <http://www.univ-rouen.fr>

[10] **Ein Sh; Stephens Ca.**

Intussusception: 354 cases in 10 years. J Ped. Surg. 1971; Vol. 6; pages 16-27

**[11] Helardot Pg.**

Invagination intestinale aiguë Chirurgie digestive de l'enfant, Paris, Doinséditeurs, 1990, pages :437-47

**[12] Fremond B; Azzis O**

Invagination intestinale aiguë (Clinique Chirurgicale Infantile, CHU de Rennes )  
. [www.med.univers-rennes1.fr/](http://www.med.univers-rennes1.fr/)

**[13] Mezouar L.**

Les IIA secondaires chez l'enfant :à propos de 8 cas traités au service de chirurgie infantile de l'hôpital provincial de Tétouan Thèse de médecine, Université de Tétouan 2001, 125p

**[14] Macutkiewicz. K, Carlson. G.L**

Acute abdomen : intestinal obstruction Emergency surgery (2005) 23.6. PP 208-212

**[15] O'ryan .M ; Lucero Y ; Pen. A.A; Valenzuela .M**

Two-year review of intestinal intussusception. in six large public hospitals of Santiago, Chile. Pediatric Infectious Disease Journal. 2003; Vol. 22; N° 8. pages 1-5

**[16] Byrne. A.T, Goethean. Govender. P, Lyburn. I.D, Colhom. E, Torreggiani.W. O**

The imaging of intussusceptions Clinical radiology (2005) 60, 39-46

**[17] TRAORE C.O**

Invagination intestinale aiguë chez l'enfant en chirurgie pédiatrique du CHU Gabriel TOURE Bamako, Thèse med . FMOS 2013, 119 p

**[18] GAUDELUS. J**

Ethique et vaccination Archive de Pédiatrie. 2008 ; Vol. 15 : pages 772-774

**[19] Piolat .C ; Courtot .H ; Plantaz. D ; Nijgues. F**

Aspects chirurgicaux des invaginations intestinales Sur lymphome chez l'enfant Archives de pédiatrie. 2004 ; Vol. 11 ; pages 40-43

**[20] Velin. P ; Dupont. D ; Parizot. P ; Puig. O**

Invagination intestinale post-opératoire chez l'enfant Ann. Fr. Aneth. Reanim.1992 :11 ; pages 584-586

**[21] Pisacane A ; Caracciolo G ; Deluca U ; Grillo G**

Infant feeding and idiopathic intussusception. The journal of pediatrics. 1993; 123; N°4, pages 593-595

**[22] Macutkiewicz. K, Carlson. G.L**

Acute abdomen: intestinal obstruction Emergencysurgery (2005) 23.6. PP 208-212.

**[23] AMADOUI.**

IIA à propos de 65 cas service de chirurgie pédiatrique CIIU GABRIEL TOURE, Thèse med, Université de Bamako ; 2005, 99 p

**[24] SERVICE DE CHIRURGIE PEDIATRIQUE, CHU BICETRE**

Assistance Publique-Hôpitaux de Paris, Université Paris XI), 78, rue du Général Leclerc, 94275 Le Kremlin-Bicêtre cedex, France 2004

**[25]. Poyet F.**

Volvulus du côlon droit chez l'enfant : à propos de trois cas et revue de la littérature. Thèse de médecine, SAINT-ETIENNE, n°10-2005, 119p

**[26] TAKADA K, HAMADA Y, SATO M, FUJII Y, TERAGUCHI M, KANEKO K et all**

Caecal volvulus in children with mental disability. PedSurg Int, 2007, 23, 10, 1011-4

**[27] Galinier. P, Izard. P, Juricie .M, Kern. D, Domenech. B, Baunin .C**

Invagination intestinale aiguë du nourrisson et de l'enfant EMC, urgence, 24-300-C-10, 2007 p

**[28] Baud .C ; Saguintaah .M ; Couture. A ; Veyrac. O**

Etude écho-anatomique haute fréquence de l'invagination intestinale aiguë : Impact sur la prise en charge (CHU Saint Antoine, XXVème journée de radiothérapie de l'hôpital d'A. Trousseau). Janvier 2003



**[29] Leclair. D, Plattner. V, Heloury. Y**

Invagination intestinale aiguë du nourrisson Revue de praticien

**[30] Service de chirurgie viscérale A ; CHU HASSAN II ; Hôpital Al Ghassani.**

Invagination intestinale aiguë, Fès Maroc. 2009 33-76

**[31] Martin D'escrienne. M, Velin.P,Fillipigh.P, Steyaert H, Valla. J. S, Perlman. S, Dupont.D**

Forme léthargique d'IIA du nourrisson Arch pédiatrie1996 ; 3,44-46

**[32] Bargy. F ;Beaudoin. S**

Urgences chirurgicales du nouveau-né et du nourrisson EMC, pédiatrie, 4-002-S-75,2006

**[33]D'escrienne .M ; Velin. P ; Philippigh P ; Steyaert .H**

Forme léthargique d'invagination intestinale aiguë du nourrisson Arch. Pédiatrie.1996 ; Vol. 3 ; pages 44-46

**[34] Nouri. A ; Mekki .M**

Invagination prolabée à l'anus. A propos de 4 cas. Revue Maghrébine de Pédiatrie. 1994, Vol 4, pages 101-104

**[35] Pracos. Jp ; Louis. D, Tran Minh. V.A, Deffrenne. P, Morin.D. F**

IIA du nourrisson et de l'enfant EMC, radiodiagnostic IV ,33490-A-10, 3,1989,15P

**[36] Hida .M ;Afifi .M ;Ettair. S ;Mouane. N**

Invagination intestinale aiguë et hypertension artérielle Archives de Pédiatrie, February2000 ; Volume 7, Issue 2, Page 216

**[37] Paget .C ; Rossignol. A.M; Durand. O**

Formehypertensived'uneinvaginationintestinale aiguë Arch. Pediatr. 1999 ; Vol 6 ; pages 640-642

**[38] VALAVER. J**

Malformations congénitalesdu duodénum et de l'intestin EMC- Pédiatrie, 4-017-B10,2006

**[39] Mcheik. J.N,Levard. G**

IIA anténatale et atrésie du grêle Arch de pédiatrie 10(2003) 230-231

**[40] Ravitch. M**

Intussusception Pediatric surgery second Edition Chicago 1969 ; P914-931

**[41] Jemai. R ; Sghairoun. N ; Fitouri. F ; Essid. A E :**Les accidents du diverticule de Meckel chez l'enfant. A propos de 58 cas Archives de Pédiatrie. Juin 2008, Vol 15, Issue 5, page 899

**[42] Maazoun. K; Mekki .M, Sahnoun. L;Hafsa. S**

Les causes inhabituelles d'invagination intestinale aiguë : A propos de 27cas. Archives de pédiatrie. 2007 : Vol 14 ; pages 4-9

**[43] Chavanis. N ; Boumahni. B ; Jacquier. O**

Un cas rare d'invagination intestinale : l'invagination jéjuno-jéjunale Arch. Pédiatre. 1999 ; Vol. 6 : pages 530-532

**[44] Lebeau. R ; Koffi. E ; Diane. B ; Amani. A**

Invaginations intestinales : aiguës de l'adulte : analyse d'une série de 20 cas Annales de Chirurgie ;October2006 ; Vol 131, Issue8 ; pages 447-45

**[45] Tiznit. S ;SqalliHoussaini. N ;Louchi. A ; Amarti. A**

Invagination grêlo-grêlique chez l'adulte secondaire à un lipome Feuillet de Radiologie ;February 2007, Vol 47, Issue 1 :pages 42-45

**{46} El Kaoui .H ; Bouchentouf. Sm ; Sall. I ; Sair. K** Invagination intestinale sur polype fibro-inflammatoire de Vanek Gastroentérologie Clinique et Biologique ;November 2007, Vol 31, Issue 11, pages 978-979

**[47] MezouarL.**

Les IIA secondaires chez l'enfant : à propos de 8 cas traités au service de chirurgie infantile de l'hôpital provincial de TétouanThèse de médecine,2001, 125 p

**[48] Edmar. A ; Boumahni. B ; Bangui A ; Renouil .M**

Diverticule de Meckel et invagination intestinale aiguë chez le grand enfant Arch. Pédiatr. 1997 ; Vol. 4 ; pages 896-897

**[49] Fatih Erol .M; SevkiKarakayali. A; Ozer. S; Yildiz .M**

Mucosa-associated lymphoid tissue lymphoma of the ileum as the cause of an intestinal invagination. Journal of Pediatric Surgery. 2008; N° 43, pages: 13-15

**[50] Bayle. S; Rossi. P; Bagneres. D; Demoux. Al**

Ileum inflammatory fibroid polyp revealed by intussusception: about one familial case. La revue de médecine interne. 2005 ; Vol. 26 ; pages 233-237.

**[51] El Harroudi. T ; Laraqui. A ; El Ounani .M ; Echarrab .M**

Lipomes duodénaux révélés par une invagination intestinale aiguë Journal de Chirurgie, Vol. 144 ; Issue 4 (December 2007), pages 538-539

**[52] Rabesalama. S ;Rakoto. N ;Ratsimba .H ; Raherison. A**

Pancréas ectopique, cause inhabituelle d'une invagination intestinale aiguë Revue Tropicale de Chirurgie, 2007 ; N°1 ; pages 30-31

**[53] Kisra .M ;Azzouzi. I ;Saadi .M**

Invagination intestinale aiguë cause par un trichobézoard Médecine du Maghreb, 2001, N° 86, pages 43-44

**[54] Mitchell Weiss.M. D**

Jejuno-jejunal Intussusception Caused by a Trichobezoar With a Tail Arch. Pediatr. AdolescMed; April 1998; Vol 152, pages 403-404

**[55] Essomba. A, Mefire. A .C, Fokou .M, Ouassouo. P .M, Esiene. A, Abolo. L.M, Malong. E. E**

Les abdomens aigus d'étiologie parasitaire :analyse d'une série rétrospective de 135 cas. Annales de chirurgie 131 (2006) ,194-7

**[56] Fahd. O**

Invagination Intestinale Aiguë Du Nourrisson Et De L'enfant A L'hôpital Provincial de TETOUAN, Thèse Med Univ de Tétouan2007 ;141 P

**[57] Zanelli. S ; Di Maio .M ; Dodat .H**

Invagination intestinale aiguë à répétition Archives de Pédiatrie, September1995 ; Volume 2, Issue9 ; pages 897-8

**[58]Niaudet. P ; Benamayo. J.P**

Maladies systémiques avec atteinte rénale Archives de pédiatrie ;2006 ; N° 13 ;pages 596-603

**[59] Ben Meriem .C; Hammam. S; Chouchane. S**

Purpura rhumatoïde de l'enfant : à propos de 67 cas Journal de pédiatrie et de puériculture ;2006 ; N° 19, pages 323-327

**[60] West. W; Stephens. B; Resorla. F. J**

Post-operative Intussusception: Experience With 36 Cases in Children Surgery (October) 1988; Vol 104, pages 781-7

**[61]Ekert.P; Mougnot.J. F; De Lagausie.P; Gerardin .M Dea.T; Pinckney. L et all**

Invaginations intestinales itératives et mucocèle appendiculaire chez un enfant atteint de mucoviscidose Arch Pédiatrie 1998 ; Vol. 5 ; pages 400-

**[62] Eklof O.; Hartelius H**

Reliability of the abdominal plain film diagnosis in pediatric patient with suspected intussusceptions Pediatr: Radiol. 1980 ;vol.9 ; pages 199-206

**[63] Lastennet. F ; Piloquet .H ; Camby .C ; Moussally. F**

Invagination intestinale aiguë révélant une maladie cœliaque Chez un nourrisson de neuf mois. Arch. Pédiatr. 2002 ;Vol. 9 ; pages 151-154

**[64] Heenan. S.D; Kyrion. J, Fitzgerald .M, Adam. E.J**

Effective dose at pneumatic reduction of pediatric intussusceptions Clinical radiology (2000)55,811\_816

**[65] Randall Brenn. B, Aviva Katz**

General anaesthesia may improve the success rate of hydrostatic Reduction of intussusceptions Peadiatricanaesthesia, 1997,7:77-81

**[66] Van D. E, Allema. J.H, Hazebroek. F.W.J, Breslan. P.J**

Success with hydrostatic reduction of intussusception in relation to Duration of symptôme Arch dis child 2005; 90:1071-1072

**[67] Fragoso. A.C, Campos .M, Trvares .C, Peteira A; Costa. J**

Pneumatic reduction of childhood intussusception, is prediction of failure important Journal of pediatric surgery 2007 42, 1504-1508

**[68] Tran Dong. A; Tran Thi. Mong .H; Nguyen Van. B**

Invagination intestinale aiguë : intérêt de la réduction pneumatique (expérience de 2 033 cas) Arch. Pédiatr. 1999 ; Vol. 6 ; Suppl 2, pages 317-319

**[69] Zaeng. Jy**

Review of pneumatic reduction of intussusception: évolutions not revolution J. Pediatr. Surg. 1994, Vol 29, pages 93-97

**[70] Zinga. Ph**

Principes et techniques de l'insufflation dans l'invagination intestinale aiguë  
Thèse[méd] N° 63, Casablanca, 2001 ;115 p

**[71].Martelli .H ; Goldszmidt. D ; Pariente. D ; Franchi S** Invagination intestinale aiguë du nourrisson et de l'enfant EMC Pédiatrie ;Vol 2, Issue 1, 2005, pages 45-57

**[72]Bajaj. L; Roback. Mg**

Post reduction management of intussusception in a children's hospital emergency department Pediatrics; December 2003; Vol.112; N°6; pages 1302-1307

**[73] Grimpel. E**

Surveillance des invaginations intestinales aiguës en France Archives de pédiatrie. 2007; Vol. 14; pages 621-623

**[74] Kaiser. Ad; Applegate. Ke; Ladd. Ap**

Current success in the treatment of intussusception in children. Surgery, 2007 October; Vol. 142(4); pages 469-477

**[75] Chua.Jh; Chui. Ch; Jacobsen. Ah**

Role of surgery in the era of highly successful air enema reduction of intussusceptions Asian J Surg. 2006 Oct; Vol. 29; pages 267-73

**[76] Takeuchi K, Tsuzuki Y, Ando T, Sekihara M, Hara T, Kori T.**

The diagnosis and treatment of adult intussusception. J Clin Gastroenterol 2003; 36:18-21

**[77] Huppertz.H. I; Soriano-Gabarro .M; Grimpel. E; Franco. E**

Intussusception Among Young Children in Europe The Pediatric Infectious Disease Journal. January 2006 ; Volume 25, pages 22-29

**[78] Jellali M.A, Bouroga A.S; Zbibdi .M ; Kriaa. S**

Invagination intestinale aiguë du nourrisson : facteurs pronostiques de l'échec du traitement non opératoire Journal de Radiologie, Septembre 2004 ; Vol 85, Issue 9, page 1561

**[79] Sauvat. F, Revill**

Chirurgie coelioscopique et laparoscopie chez l'enfant EMC,4-019-A-10,2006

**[80] Poddoubnyi. I.V, Dronov. A.F, Blinnikov. O, I, Smirnov. A.N, Darnkov. I.A, Dedov. K.A.**

Laparoscopy in the treatment of intussusception in children journal of pediatric surgery, vol 33, NO 8,1998: PP 1194-1197

**[81] Ekenze S. O**

Profile of pediatric abdominal surgical emergency in developing country sub-department of pediatric surgery. University of Nigeria teaching hospital Enugu [PubMed-indexed for medline]

**[82]BONKOUYOU**

Invagination intestinale aiguë de l'enfant à propos de 24 cas OUAGADOUGOU BURKINA. Thèse med, 1999,217 p

**[83]ArnaudF. K ; Chrystelle. V ;Lionel. P ;Franck. L ; Caroline S.Geoffroyet all**

Epidémiologie de l'invagination intestinale aiguë chez l'enfant de moins de 1 an.Résultatspréliminaires de l'étudeEpitudy Bull Epidemiol hebdo 2012 (10-11)

**[84]Abdillah.A**

Invagination intestinale aiguë chez le nourrisson et l'enfant CHU Hassan 2(Maroc), Fés 2008 ;140 p

**[85]Lynda.V, Aaron.V, Alain.G, Oliver.S, Sylviane .H, Mario. G**

Invagination intestinale chez l'enfant : une triade vraiment classique RevuMed Suisse 2011 ;

**[86]Ghorbel S. ; Bouthour H. ; Mattoussi N. ; Chouikh T. ; Oubich F. Nourira F. et all**

Aspects chirurgicaux des invaginations intestinales aiguës sur lymphome chez l'enfant = surgical aspects of intussusception due to lymphoma in children Revue maghrébine de pédiatrie 2007, vol. 17, n° 6, p. 289-292

**[87]Etteybi. J**

Invagination intestinale aiguë Urgences chirurgicales pédiatriques, CHU rabat salé 2007;110 p

**[88] Tate. J E; Parasher. S**

Intussusception risk and health of rotavirus vaccination in Mexico and Brazil N Engl J med 2011; 364 p

**[89]HAROUNA. B**

Pronostic de l'invagination intestinale aiguë du nourrisson à l'hôpital de Niamey. Thèse de médecine 1996 ; 147 p

**[90]Bellabdel. A**

Invagination intestinale aiguë chez l'enfant et le nourrisson, thèse med ;Alger 2015, 115 p

**[91] HAUT CONSEIL DE LA SANTE PUBLIQUE CANADA**

Vaccination des nourrissons contre les infections à Rotavirus. Recommandations sur [www.hcsp](http://www.hcsp) consulté le 28 Novembre 2013

**[92]Buttery. Jp**

intussusception following rotavirus vaccine administration: post marketing surveillance in the national immunization program in Australia. vaccine 2011 ;29(16) :3061-6

**[93] Weintraub. Es**

Risk of intussusception after monovalent rotavirus vaccination N Engl J Med 2014 ;370(6) :513-9

**[94] Yih. Wk, Lieu. Ta**

Intussusception risk after rotavirus vaccination in U.S infants. NEngl J Med 2014 ;370(6): 503-12

**[95] Parasher. U D ; Gibson. J ;Bresse. J S**

Rotavirus and sévère Child Hood diarrhea, emergency infect disease, vol 12, 2006, p.304-306

**[96] TamboM.**

Les invaginations intestinales aiguës à Yaoundé thèse Med 2009 ;24(2) 46-49

**[97] Tupo F.**

Epidemiology of intussusception before and after rotavirus vaccine introduction in Fiji (June 2018).

**[98] Bradley J.**

Rotavirus vaccination and short-term, risk of adverse events in U.S infants (pediatric perinat epidemiology).2019 september ;32(5) :448-57.

**[99] Tate J. E.Parasher. U D**

Evaluation of intussusception after monovalent rotavirus vaccination in Afrika 2018.

**[101] ESCHERIF M.**

Les invaginations intestinales aiguës graves en milieu de réanimation pédiatrique de Rabat (A propos de 45 cas. [ThèseMed]Rabat ;2005,120 p.



# ANNEXES

## ANNEXES

### FICHE D'ENQUETE INVAGINATION INTESTINALE AIGUE APRES INTRODUCTION DU VACCIN ANTI ROTAVIRUS DANS LE PEV AU MALI

#### FICHE D'ENQUÊTE

#### I. Données sociodémographiques

1. N°  
fiche...../ /
2. N°  
dossier...../ /
3. Date de  
consultation...../ /.../ /...../
4. Nom et  
Prénom.....
5. Age...../ /
6. Sexe...../ /
7. Adresse  
habituelle.....
8. Contact à Bamako.....
9. Provenance.....  
a. Bamako    b. Kayes    c. Koulikoro    d. Sikasso    e. Ségou  
f. Mopti    g. Tombouctou    h. Gao    i. Kidal  
999. si Autres à préciser.....
10. Numéro d'inclusion...../ /\_ /
11.  
Nationalité.....  
a. Malienne    b. Étrangère
12. Adressé (e) par.....  
a. Parents    b. Infirmier    c. Etudiant    d. Médecin  
999. Si autres à préciser.....
13. Scolarisation du père.....  
a. Primaire    b. Secondaire    c. Universitaire  
999. Si autres à préciser.....
14. Scolarisation de la mere.....  
a. Primaire    b. Secondaire    c. Universitaire

999. Si autres à préciser.....

14.Principale activité du père.....

a. Fonctionnaire b. Commerçant c. Cultivateur d. Manœuvre

e. Elève /Etudiant 999. Si autres à préciser.....

15.Principale activité de la mère.....

a. Fonctionnaire b. Commerçante c. Cultivateur

d. Ménagère e. élève/étudiante

999. Si autres à préciser.....

16.Ethnie...../ \_/

a. Bambara b. malinké c. peulh d. sonrhäi e. Sarakolé f. senoufo

g. Bobo h. Miniankai. Dogon j. Touareg k. bozo

999. si autres à préciser.....

17.Mode de recrutement...../ \_/

a. Urgence b. Consultation externe

18.Date d'entrée...../ \_/

19.Durée d'hospitalisation pré opératoire (en heure) ...../ \_/

20.Durée d'hospitalisation post opératoire...../ \_/

21.Durée totale d'hospitalisation...../ \_/

22.Catégorie d'hospitalisation...../ \_/

a. Première catégorie b. Deuxième catégorie c. Troisième catégorie

**Traitement reçu avant l'admission**

23.Traitement médical.....

a. Antalgique b. Anti inflammatoire c. Antibiotique d. Antiparasitaire

23.1. a+b 23.2. a+c 23.3. a+b 23.4. b+c 23.5.b+d

23.6.c+d 23.7. a+b+c+d

999. Si Autres à préciser.....

24.Durée du traitement.....

a.0h à 24h b. 2 à 3jours c.4 à 5jours 6jours et plus 999. Si autres à préciser...

25.Evolution avec le traitement...../\_/\_

a. Favorable b. défavorable

26.Traitement traditionnel.....

a. Présent b. Absent

27.Evolution avec le traitement...../\_/\_

a. Favorable b. Défavorable

## II . Antécédent

### Personnels :

28.Médicaux...../\_/\_

a. Présent b. Absent

c. Si présent à préciser .....

29.Chirurgicaux.....

.../\_/\_

a. Présent b. Absent

c. Si présent à préciser.....

**30. Statut vaccinal (vacciné).....**

a. Oui à préciser.....

b. Non

999.si autres à préciser

**30.1 – ANTI ROTAVIRUS.....**

a. Rota 1 b. Rota 2 c. Rota 3

30.2- Survenue de l’IIA entre .....

- a. Rota 1 et Rota 2    b. Rota 2 et Rota 3    c. après Rota 3

30.3 Délai entre la dose et la survenue de l’IIA .....

- a. Inf. à 10 j    b. 10 à 20 j    c. 20 à 30 j    d. Sup à 30 j

30.4 Date de réception du vaccin...../\_\_\_/

- a. Dose 1                      b. Dose 2                      c. Dose 3

31. Familiaux.....

- a. Absent                      b. Présent

c. Si present à préciser .....

### 32.MOTIF DE

CONSULTATION.....

- a. Crises douloureuses    b. Rectorragies    c. Vomissements

- d. Refus de téter    e. Dlr abd    f. AMG

999. Si autres à préciser.....

### Clinique :

32.Etat général...../\_\_\_/

- a. Bon    b. Passable    c. Altéré

999.Si Autres à préciser.....

33.Pâleur faciale pendant la crise...../\_\_\_/

- a. Présente                      b. Absente

34.Pâleur conjonctivale et palmo-plantaire...../\_\_\_/

- a. Présente                      b. Absente

35.Déshydratation...../\_\_\_/

- a. Présente                      b. Absente

36.Œdème...../\_\_\_/

- a. Présent                      b. Absent



48. Evolution.....
- a. Douleur permanente      b. intermittente
999. Si autres à préciser.....
49. Durée d'une crise...../ \_/
- a. 0-5 min   b. 6-10 min   c. 16-30 min   d. 31-60 min
999. Si autres à préciser.....
50. Alimentation...../ \_/
- a. Refus de boire      b. refus de sein      c. refus de manger
999. Si Autres à préciser.....

### Troubles digestifs

51. Vomissements.....
- Absent      b. Alimentaires tardifs      c. Alimentaires précoces
- d. Bilieux      999. Si autres à préciser.....
52. Arrêt des matières.....
- a. Présent      b. Absent      Si. Autres à préciser.....
53. Arrêt des gaz.....
- a. Absent      Présent      999. Si autres à préciser.....
54. Rectorragie.....
- a. Absent      b. Présent au TR      c. Extériorisée
999. Si autres à préciser .....
55. Autres signes...../ \_/
56. Signes associés.....
- a. Fièvre      b. Sueur froide      c. Frissons
999. Si autres à préciser.....

### Signes physiques

#### Inspection

57. Cicatrice opératoire sur l'abdomen...../ \_/
- a. Présente      b. Absente
999. Si Autres à préciser.....
58. Distension abdominale...../ \_/
- a. Présente      b. Absente

999.Si Autres à préciser.....  
59.Voussure abdominale...../ /

a. Présente                  b. Absente

999. Si autres à préciser.....

**Palpation**

60.Défense abdominale...../ /

a.FID                  b. hypogastre          c.FIG                  d. Flanc droit

e. Flanc gauche    f. péri ombilicale    g. hypochondre droit

h. Hypochondre gauche    i. Epigastre    j. Diffuse

999. Si autres à préciser.....

61.Contracture abdominale...../ /

a. Absente                  b. Présente

999. Si Autres à préciser.....

62.Plis de déshydratation...../ /

a. Présente                                  b. Absente

63.Boudin...../ /

a. Présent                  b. Absent

999. Si Autres à préciser.....

64.siège du boudin.....

a.FIDb.FIG    c. flanc droit    d.c+a.    e.c+b+af.FID vide

999.Si autres à préciser.....

65.Dimension...../ /

a.5 cm                  b .sup à 5cm

999.Si Autres à préciser.....

66.Douleur provoquée...../ /

a. Présente                                  b. Absente



## Percussion

67.Percussion...../ /

a. Normale    b. Tympanisme    c. matité

999. si Autres à préciser.....

## Auscultation

68.Auscultation...../ /

a. Normale                    b. Bruits hydro aériques augmentés

c. Bruits hydro aériques diminués

999. Si autres à préciser.....

## Examen des autres appareils

69.Tête...../ /  
\_ /

a. Faciès Normale                    b. Faciès pale    c. faciès Cyanosé

999. Si Autres à préciser.....

70.Cou...../ /

a. Normale                    b. Adenopathies                    c. Cicatrice

999.Si autres à préciser.....

71.Appareil cardiovasculaire...../ /

a. Pas de particularité    b. ICG                    c.ICG    d. ICD

999.Si autres à préciser.....

72.Appareil pleuro pulmonaire...../ /

b. Pas d'affection respiratoire    b. pneumopathie

999. Si autres à préciser .....

73.Locomotion.....

a. Normale    b. Boiterie    c. Lordose    d. Scoliose

999.Si autres à préciser.....

74.Système nerveux...../ \_ /

- a. Normal                      b. Paralysie de membres inferieurs    c. paralysie des membres supérieurs

999. Si Autres à préciser.....

75. Aires ganglionnaires...../ \_ /

- a. Libres                      b. Adenopathies

999. Si Autres à préciser.....

76.Orifice herniaire...../ \_ /

- a. Ouverte                      b. Fermée

999.Si Autres à préciser.....

77.Organes génitaux externes...../ \_ /

- a. Normaux                      b. Ambigus

999. Si Autres à préciser.....

78.TR.....

- a. Normal                      b. Douloureux                      c. Rectorragie

999.Si autres à préciser.....

### **Examens complémentaires**

79.Hémoglobine.....I

- nf. à 10g/dl                      b. 10g/dl

999. Si Autres à préciser.....

80.Hématocrite.....

- a.**Inf** à 35 %                      b. 35%

999. Si Autres à préciser.....

12. Groupage rhésus.....

- a. A+      b. A-      c. B+      d. B-      e. AB+      f. AB-      g. O+  
h. O-

**Imagerie**

81.ASP.....

- a. Normal    b. disparition de clarté gazeuse au niveau du caecum  
c.dilatation aérique ou hydro-aérique de la grêle terminale  
d.Opacité cerclée d'air

999. Si Autres à préciser.....

82.Echographie.....

- a. Normale      b. Image en cocarde      c. Image en sandwich

999. Si autres à préciser.....

83.Lavement aux hydrosolubles.....

- a. Normal    b. Image en pince de homard    c. Image en cocarde

999. Si autres à préciser.....

**Constat per opératoire**

84.Nature de l'incision.....

- a. Médiane sous et sus ombilicale                      b. médiane sus ombilicale  
c. médiane sous ombilicale                                      d. transversale droite

e. Transversale gauche

999. Si Autres à préciser.....

85.Taille de l'incision en cm.....

a.5 à 10 cm    b.11 à 16 cm    c. sup à 16cm

999. Si autres à préciser.....

86.Durée de l'intervention.....

a. 0-30 min    b. 31-60 min    c.1-2h    d.2-4h

999. Si Autres à préciser.....

87.Complications per opératoires.....

a. Absente    b. Hémorragies    c. Décès

999. Si Autres à préciser.....

88.Diagnostic per opératoire.....

a. Iléo iléale    b. Iléo colique (transvalvulaire )    c. Iléo coeco colique  
d. colo colique    e.jejuno jéjunale    f.Jejuno iléale

999. si Autres à préciser.....

89.Etat viscéral...../ \_ /

a. stase veineuse    b. œdème    c. ischémie    d. nécrose    e. perforation

999.Si Autres à préciser.....

90.Causes éventuelles.....

a. Adénopathies mésentériques

b. anomalies de rotation du tube digestif                      c. Idiopathiques

d. Tumeur

999. Si Autres à

préciser.....

### Traitement

#### Traitement médical per opératoire

91. Nature du

traitement.....

a. Sonde Nasogastrique    b. Antalgique    c. Anti inflammatoire

d. Antibiotique    e. Antiparasitaire    f. Transfusion    g. Perfusion

91.1= a+b+ c+d+f+g    91.2=b+d+f+g    91.3=a+f+g

999. Si autres à préciser.....

92. Durée du

traitement.....

a. 0-30min    b. 31-60min    c. 1-2h    d. 2-4h

999. Si Autres à

préciser.....

#### Traitement chirurgical

92. Techniques

peropératoires.....

a. Desinvagination Manuelle

b. Résection de boudin avec ATT immédiate

c. résection du boudin avec Iléo stomie

d. résection du boudin avec colostomie

E. Résection du boudin avec iléocolostomie

999. Si Autres à

préciser.....

93. Taille de la résection.....

a. inf. à 5cm b. 5-9cm c. 10-14cm d. 15-19cm e. 10-20cm

94. Appendicectomie de principe.....

a. Oui b. Non 999. Si Autres à préciser.....

### **Traitement post opératoire**

#### **Réanimation**

95.. Nombre de jours.....

a. 1 jour b. 2-3jours c. Si Autres à préciser.....

96. Traitement reçu.....

a. Transfusion b. perfusion c. Oxygénation d. Antalgique

999. Si autres à préciser.....

#### **Suites opératoires**

97. Pendant l'hospitalisation.....

a. Simples b. Fièvre c. Suppuration pariétale péritonite

e. Fistule digestif f. Evicération g. AMG 7= Décès

999. Si Autres à préciser.....

98. Six mois après l'intervention.....

a. Simples b. éventration c. Décès

999. Si Autres à préciser.....

99. Mode de suivi.....

a. Revenu de lui-même b. vu à domicile

999.Si Autres à  
préciser.....

**Coût de la prise en charge**

100.Frais  
d'hospitalisation...../ \_/

101.Frais  
d'ordonnance...../ \_/

102.Frais des examens complémentaires...../ \_/

103.Frais d'intervention .....  
/ \_/

104.Coût total de la prise en charge...../ \_/

## **Fiche signalétique**

**Nom :** TRAORE

**Prénom :** Cheick Abdoul Kader

**Contact :** 00223 79 58 19 06 / 72 56 15 41

**Email :** [kadertraore87@gmail.com](mailto:kadertraore87@gmail.com)

**Titre :** Invagination intestinale aiguë après introduction du vaccin antirotavirus dans le PEV au Mali

**Année Universitaire :** 2019-2020

**Pays d'origine :** Mali

**Lieu de Soutenance :** FMOS de Bamako

**Lieu de dépôt :** Bibliothèque de la FMOS

**Secteur d'intérêt :** Chirurgie Pédiatrique Générale, Pédiatrie

**Résumé :** il s'agit d'une étude prospective d'une année de janvier 2018 à Décembre 2018.

Nous avons colligé 40 cas d'invagination intestinale aiguë parmi lesquels 36 cas étaient vaccinés contre le rotavirus.

L'âge moyen de nos patients était de 7,7 mois. La tranche d'âge la plus touchée était de 6 à 9 mois.

Le sexe masculin était le plus représenté avec 70% des cas.

Cinquante cinq (55%) de nos enfants vaccinés avaient bénéficié des trois doses du vaccin antirotavirus.

Le délai moyen de l'IIA post vaccinale était de 40 jours avec un écart type de 32,48.

La symptomatologie est toujours dominée par la triade classique (crises douloureuses intermittentes, vomissements et rectorragie)

L'échographie a confirmé le diagnostic dans 70% des cas.

La desinvagination manuelle était la technique opératoire la plus utilisée avec 77,5% des cas. Par ailleurs 9 cas de nécrose ont été signalés.

Les suites opératoires étaient simples dans 90 % des cas.

Deux (2) cas de décès ont été notés.

**Mots clés :** Invagination ; Enfant ; Vaccin ; Rotavirus ; Chirurgie pédiatrique ;

**Gabriel TOURE**



## **SERMENT D'HIPPOCRATE**

En présence des maîtres de cette faculté, de mes chers condisciples, devant l'effigie d'Hippocrate, je promets et je jure, au nom de l'être suprême, d'être fidèle aux lois de l'honneur et de la probité dans l'exercice de la médecine. Je donnerai mes soins gratuits à l'indigent et n'exigerai jamais un salaire au dessus de mon travail, je ne participerai à aucun partage clandestin d'honoraires.

Admis à l'intérieur des maisons, mes yeux ne verront pas ce qui s'y passe, ma langue taira les secrets qui me seront confiés et mon état ne servira pas à corrompre les mœurs, ni à favoriser le crime.

Je ne permettrai pas que des considérations de religion, de nation, de race, de parti ou de classe sociale viennent s'interposer entre mon devoir et mon patient.

Je garderai le respect absolu de la vie humaine dès la conception.

Même sous la menace, je n'admettrai pas de faire usage de mes connaissances médicales contre les lois de l'humanité.

Respectueux et reconnaissant envers mes maîtres, je rendrai à leurs enfants l'instruction que j'ai reçue de leurs pères.

Que les hommes m'accordent leur estime si je suis fidèle à mes promesses.

Que je sois couvert d'opprobre et méprisé de mes confrères si j'y manque.

**Je le jure!**