Ministère de l'Enseignement Supérieur et de la Recherche Scientifique

REPUBLIQUE DU MALI

Un Peuple- Un But- Une Foi

Université des **S**ciences des **T**echniques
et des **T**echnologies de **B**amako
Faculté de **M**édecine et d'**O**donto-**S**tomatologie

Année Universitaire 2023-2024

N° : /……. /

Mémoire

Aspects échographiques de l'anasarque foeto-placentaire au CHU Gabriel TOURE : A propos d'un cas

Présenté et soutenu publiquement le 15/01/2025

Devant le jury de la Faculté de Médecine et d'Odontostomatologie par :

Dr Dado KASSE

Pour obtenir le Diplôme Universitaire en Echographie Gynécologique et Obstétricale (D.U ECHO)

(DIPLOME UNIVERSITAIRE)

Jury :

PRESIDENT : M. Ibrahima TEGUETE, Professeur

MEMBRES : M. Ilias GUINDO, Maître de conférences

M. Bocary Sidy KONE, Gynécologue-Obstétricien

DEDICACE ET REMERCIEMENTS

JE DEDIE CE TRAVAIL :

- **Au Seigneur Dieu Tout Puissant pour sa protection et son assistance tout au long de ma vie.**
- **A Toutes les mères, singulièrement à celles qui ont perdu la vie à la suite des complications de l'accouchement.**
- **A mes parents, mon époux et mes enfants merci beaucoup pour votre patience et vos conseils.**

REMERCIEMENTS

Aux Prof TRAORE Youssouf, Prof TEGUETE Ibrahima Prof THERA Augustin T, Prof BOCOUM Amadou, Prof MOUNKORO Niani, Prof DIALLO Mamadou, Prof CAMARA Mody, Dr Gilles GRANGE, Dr KONE Bocary Sidy, Dr DIABY Mohamed, Dr KONATE Drissa Kariba, Dr GUINDO Ilias, Dr BULTEZ Thierry, Dr KAMPO, Dr KONE Abdoulaye, Dr Jean-Marie JOUANNIC, Dr KONE Abdoulaye, Dr DAO Adama, Dr SIMPARA Nouhoun, Dr CISSE Issa

Chers Maitres, vous avez été des guides et des conseillers attentifs et attentionnés. Vos disponibilités, vos rigueurs, vos courages et vos amours pour le travail bien fait ont toujours fait l'objet d'une grande admiration de notre part.

Vos soutiens indéfectibles et vos sympathies m'ont accompagné tout au long de cette formation.

Merci pour vos conseils précieux et votre encadrement de qualité.

Ce travail est tout à fait à votre honneur. Qu'il soit le témoin de ma profonde gratitude.

Que Dieu vous bénisse et vous accorde tout ce que vos cœurs désirent.

LISTE DES ABREVIATONS

IHF : Immune hydrops fetalis

NIHF : Non immune hydrops fetalis

CHU : Centre hospitalo-universitaire

AFNI : Anasarque fœtale non immune

MHM : Maladies héréditaires du métabolisme

CMV : Cytomégalovirus

HIV : Virus de l'immunodéficience humain

AgHbs : Antigène de surface de l'hépatite B

IR : Indice de résistance

IgG : Immunoglobuline G

IgM : Immunoglobuline M

Table des matières

LISTE DES ABREVIATONS IV

I. INTRODUCTION 1

II. OBJECTIFS 3

III. GENERALITES 5

3.1. DÉFINITION 5

3.2. HISTORIQUE 5

3.3. TYPES D'ANASARQUES 5

4-PROTOCOLE DIAGNOSTIC EN CAS D'ANASARQUE FŒTALE 9

5- CAS CLINIQUE 9

IV. Commentaire et discussion 22

CONCLUSION 25

Références 27

LISTE DES FIGURES

FIGURE 1 : REPARTITION DES CAUSES D'ANASARQUE FŒTALE..... 7

FIGURE 2 : ECHOGRAPHIE ANTENATALE EN MODE B OBJECTIVANT UN EPANCHEMENT LIQUIDIEN : PERICARDIQUE, PLEURAL BILATERAL 14

FIGURE 3 : ECHOGRAPHIE ANTENATALE EN MODE B OBJECTIVANT UN EPANCHEMENT LIQUIDIEN : PERITONEAL 14

FIGURE 4 : ECHOGRAPHIE ANTENATALE EN MODE B OBJECTIVANT UN GROS PLACENTA 15

FIGURE 5 : ECHOGRAPHIE ANTENATALE EN MODE DOPPLER OBJECTIVANT DES ARTERES UTERINES 15

FIGURE 6 : ECHOGRAPHIE ANTENATALE EN MODE DOPPLER DE L'ARTERE OMBILICALE (DIASTOLE NULLE) 16

FIGURE 7 : ECHOGRAPHIE ANTENATALE EN MODE DOPPLER DE L'ARTERE CEREBRALE MOYENNE 17

FIGURE 8 : PHOTO DU NOUVEAU-NE A LA NAISSANCE D'UN HYDROPS 19

FIGURE 9 : PHOTO DU PRODUIT DE DELIVRE ISSU D'UNE GROSSESSE COMPLIQUEE D'HYDROPS 20

INTRODUCTION

I. INTRODUCTION

L'anasarque fœtale est une affection grave dont la prise en charge est complexe et le pronostic mauvais. Elle se caractérise par l'accumulation de liquide dans les compartiments extravasculaires (1). On estime que l'hydrops fœtal se produit au cours d'1 grossesse sur 1700 et est traditionnellement défini comme une accumulation anormale de liquide dans 2 cavités séreuses fœtales ou plus, y compris l'ascite, l'épanchement pleural, l'épanchement péricardique et l'œdème cutané.(2)

L'utilisation systématique de l'échographie prénatale a permis un diagnostic précoce et une planification thérapeutique des femmes enceintes portant des fœtus présentant des anomalies congénitales, telles que l'anasarque fœtale : ascite (signe précoce), œdème cutané (signe ultérieur), épanchement pleural, épanchement péricardique(3).

En 1943, Potter a défini deux formes d'anasarque fœtale : la forme à médiation immunitaire (IHF) et celle non immunitaire (NIHF).

Avant l'utilisation de l'immunoglobuline anti-D en 1968, la cause la plus fréquente était l'incompatibilité Rhésus materno-fœtale.

C pendant de nos jours 90% des cas sont des NIHF(4). La prévalence de cette forme varie entre 1/1500 et 1/4000 naissances(5).

De multiples troubles anatomiques et fonctionnels fœtaux peuvent provoquer une NIHF dont la pathogenèse n'est pas complètement comprise (6).

Parmi les causes, on peut noter : des infections virales, des cardiopathies, des anomalies chromosomiques et des hémopathies(7).

Nous rapportons ici un cas d'anasarque fœto-placentaire découverte à l'échographie trans-abdominale au deuxième trimestre de la grossesse.

OBJECTIFS

II. OBJECTIFS

1-OBJECTIF GENERAL :

- Rapporter un cas d'anasarque fœto-placentaire diagnostiqué par échographie.

2-OBJECTIFS SPECIFIQUES :

- Préciser l'apport de l'échographie dans le diagnostic anténatal de l'anasarque.
- Faire la revue de la littérature sur l'anasarque fœto-placentaire.

GENERALITES

III. GENERALITES

3.1. DÉFINITION

L'anasarque fœtale correspond à l'accumulation anormale de liquide dans les tissus et les cavités séreuses du fœtus. Cliniquement, l'anasarque fœtale est définie comme étant une accumulation de liquide dans au moins deux cavités corporelles : ascite, épanchement pleural, épanchement péricardique et œdème cutané (supérieur à 5mm) (8). Selon la cause, elle peut aussi être associée à une quantité de liquide amniotique anormale (oligo ou hydramnios), à un œdème du placenta et est généralement précédé d'un hygroma coli (collection liquidienne cloisonnée de part et d'autre des parois latérales du cou)(9).

3.2. HISTORIQUE

Malgré le fait qu'aujourd'hui l'anasarque fœtale soit un signe échographique, sa première description est clinique. Elle a été faite par Louise BOURGEOIS (1563-1636), sage-femme à la cour de France, qui en 1609, décrit la naissance de jumeaux dont l'un était œdématié et est décédé rapidement après la naissance, et l'autre ictérique. Il s'agissait probablement d'un cas d'allo-immunisation maternelle(10). Ballantyne d'EDINBURGH (1861-1923), médecin écossais, fut le premier en 1902 à parler d'anasarque avec la définition que l'on lui connait aujourd'hui « une condition morbide du fœtus caractérisée par un œdème généralisé, la présence d'effusions dans le péritoine, la plèvre, et le sac péricardique, habituellement un œdème de placenta. Il en résulte la mort du fœtus ou de l'enfant, avant, pendant ou très rapidement après la naissance »(11). Il faudra attendre 1968 pour que deux médecins allemands Von D. HOFMANN et H. J. HOLLANDER, publient un article sur 9 cas d'anasarques fœtales retrouvées par échographie (Vidoson)(12).

3.3. TYPES D'ANASARQUES

Il existe deux types d'anasarques :

- **L'anasarque immune ou l'allo-immunisation érythrocytaire maternelle**

La présence d'un antigène émanant du père non reconnu par le système immunitaire de la mère est à l'origine d'une réaction immunologique. Les anticorps maternels traversent la barrière placentaire et se fixent sur les antigènes présents à la surface des érythrocytes fœtaux produisant une hémolyse, une anasarque et la mort fœtale in utero.

- **L'anasarque fœtale non immune (AFNI)**

Toutes les autres pathologies non liées à une allo-immunisation, donc à l'absence d'anticorps anti-érythrocytaires.

L'avancée de la médecine a permis la mise en place systématique de l'immunoprophylaxie pour la prévention de l'allo-immunisation. Les anasarques fœtales non immunes représentent 87% environ des anasarques fœtales parmi lesquelles 15 à 25% restent sans étiologie précise(13).

L'ANASARQUE FŒTALE NON IMMUNE (AFNI)

En 2009, Bellini et al. ont répertorié 6361 cas d'anasarques fœtales non immunes dans 225 articles publiés(9). Cette revue de la littérature a permis d'aboutir à une cartographie des étiologies. En effet, les causes les plus fréquentes sont les atteintes cardiaques, hématologiques, infectieuses et les anomalies chromosomiques (Tableau 1 et Figure 1)

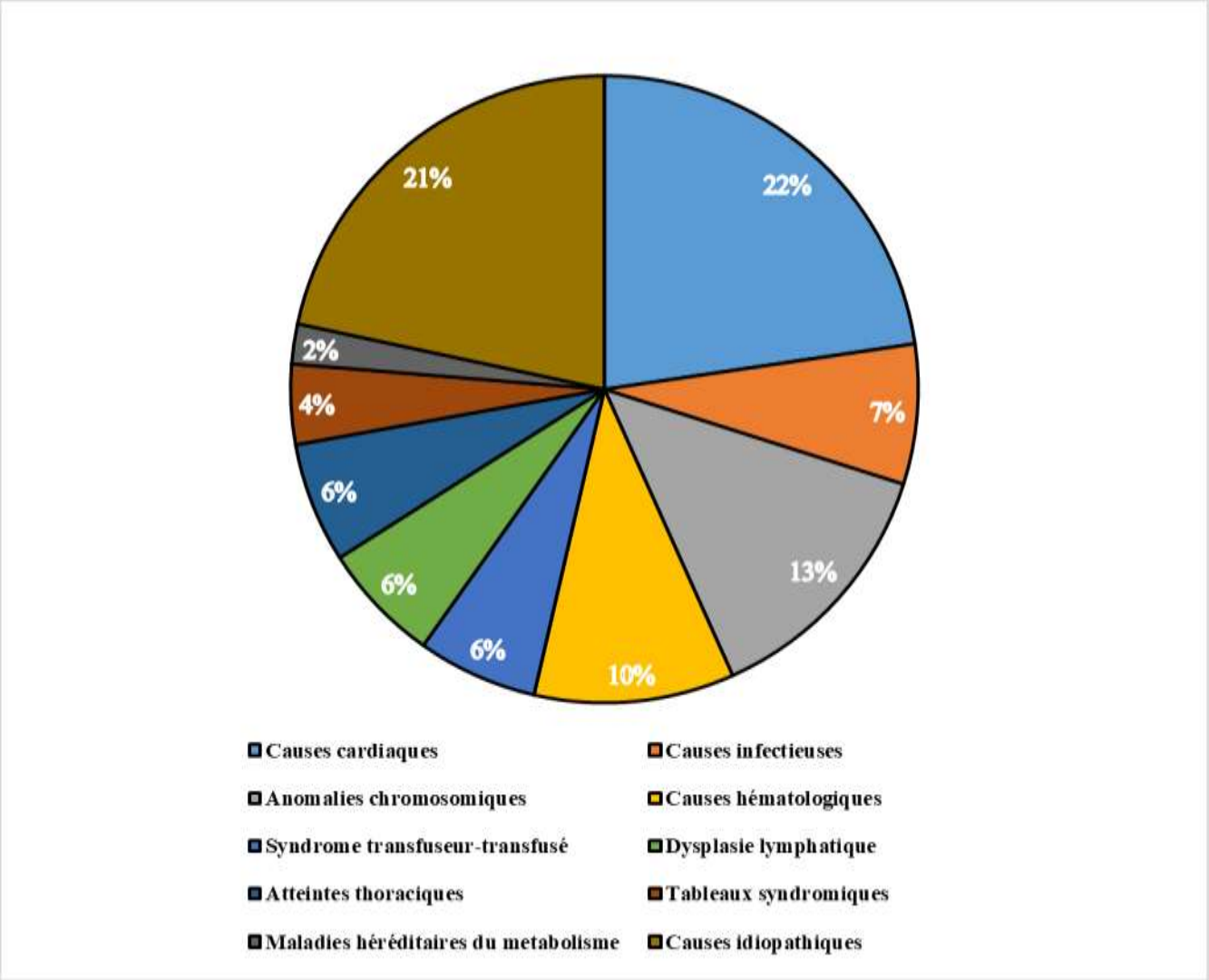

Figure 1 : Répartition des causes d'anasarque fœtale

Tableau I : Liste des causes d'AFNI et leurs fréquences

Groupe	Pathologie	Fréquence
Causes cardiovasculaires	Anomalies structurelles Arythmies cardiaques Tumeurs Dysfonctions –physiologiques (infection, inflammation)	21,7%
Causes infectieuses	Toxoplasmose Syphilis Rubéole Parvovirus B19 Cytomégalovirus Varicelle	6,7%
Anomalies chromosomiques	Trisomie 13, 18, 21 Syndrome de Turner (X0), de Klinefelter (XXY)	13,4%
Autres causes	Causes hématologiques Syndrome transfuseur/tranfusé Malformation urinaire Dysplasie lymphatique Chylothorax Syndromique Tumeurs extra-thoraciques Gastro-intestinale MHM Idiopathique	10,4% 5,6% 2,3% 5,7% 6% 4,4% 0,7% 0,5% 1 à 2% 17%

4-PROTOCOLE DIAGNOSTIC EN CAS D'ANASARQUE FŒTALE

Lorsqu'une anasarque fœtale est retrouvée à l'échographie, elle est contrôlée et revue en réunion de concertation pluridisciplinaire anténatale. Un protocole diagnostic (Annexe I) doit être mis en place regroupant un bilan maternel (recherche de pathologie virale, hématologique, ou encore une allo-immunisation) et un bilan fœtal (échographie pour permettre de visualiser les anomalies telles qu'une cardiomyopathie, atteinte rénale..., une amniocentèse avec ponction de liquide amniotique permet de réaliser le caryotype, les sérologies virales ainsi qu'un bilan biochimique de base avec la recherche des dix maladies lysosomales (Annexe II)). Par ailleurs, des investigations spécifiques sont réalisées selon le contexte clinique (maladies peroxysomales, métabolisme du cholestérol ...).

Nous rapportons un cas d'anasarque fœto-placentaire non immune, dans le but de préciser la démarche diagnostique et thérapeutique devant cette pathologie grave et potentiellement délétère pour le fœtus.

5- CAS CLINIQUE

Description du cas :

5.1 Caractéristiques sociodémographiques

Madame AB âgée de 38 ans ménagère réside à Yirimadio Zerni et est mariée à monsieur BB 46 ans commercant.

5.2 Antécédents

Notre patiente est drépanocytaire forme A/S, elle a un antécédent d'une césarienne en 2018 pour anasarque foetoplacentaire, elle est sixième geste cinquième pare avec quatre enfants vivants et un décédé polymalformé.

Elle a vu ses premières règles à 12 ans, son cycle menstruel est régulier avec une durée de 30 jours, la durée des règles est de quatre (4) jours, elle n'a pas de dysménorrhée ni de dysurie, elle a des leucorrhées prurigineuses.

Il y a une notion d'hypercholestérolémie familiale, son père est décédé, sa mère est vivante diabétique et hypertendue, sa grande sœur est diabétique.

Il s'agit d'un mariage consanguin, les quatre (4) autres enfants n'ont de particularité.

5.3 Habitudes alimentaires

Elle a une alimentation à base de céréales, elle ne consomme pas d'alcool, pas du thé, pas de café, pas de cola ni tabac.

5.4 Allergie

Elle n'a pas d'allergie connue à un produit ou un aliment.

5.5 Histoire de la maladie

Madame AB a été vue le 25/05/2024 en consultation prénatale au cours de laquelle devant une hauteur utérine excessive, une échographie a été réalisée objectivant une grossesse monofoetale intra-utérine évolutive évaluée à 24SA 01 jour d'âge échographique avec une anasarque foetoplacentaire, poids fœtale estimé à 949 grammes.

5.6 Examen physique

A l'examen du 10/06/2024, l'âge gestationnel était de 23SA 04 jours selon une échographie précoce réalisée à 12SA 03 jours.

Le poids de notre patiente était à 73 kg, sa taille à 1,68 m soit un IMC=26 kg/m², sa pression artérielle était à 130/60 mm Hg. Les mouvements actifs du fœtus étaient présents, la hauteur utérine était mesurée à 33 cm, les bruits du cœur fœtal perçus à 140 battements/mn.

La vulve était propre, à l'examen au speculum le col était macroscopiquement sain laissant couler du sang noirâtre minime.

Au toucher vaginal le col était central court souple ouvert à 1 doigt, le gant d'examen revenait souillé de sang noirâtre.

5.7 Bilan prénatal

Le bilan sanguin a été réalisé à la date du 27/05/2024 : Son groupe sanguin est O Rhésus positif. Elle n'était pas immunisée ni contre la rubéole, ni contre la toxoplasmose. Elle l'était contre le cytomégalovirus (CMV). Les sérologies VIH, hépatite B et syphilis étaient négatives. Le test de coombs indirect était aussi négatif. La triglycéridémie était normale. Par contre la patiente présentait une hypercholestérolémie

Son taux d'hémoglobine était à 10g/dl et l'hématocrite à 33,2%. La glycémie post-prandiale était normale à 0,85 g/l.

Examen échographique :

L'examen est réalisé à l'aide d'un appareil HITACHI avec doppler couleur par voie transparietale avec une sonde de 4 MHz.

Echographie obstétricale du 25/05/2024 :

RESULTATS

IV. RESULTATS

L'examen met en évidence un utérus gravide, porteur d'un fœtus de sexe féminin.

L'activité cardiaque est bonne à 156 battements par minute, les mouvements de la musculature axiale et des extrémités sont vifs et abondants.

La vélocimétrie donne une augmentation des résistances des artères utérines (IR :0,7) sans Notch (figure5).

La vélocimétrie ombilicale (figure 6) a retrouvé une diastole nulle (IR :0,9).

Il n'a pas été observé d'anomalie de spectre des artères cérébrales (IR :0,73).

La croissance correspond à 24SA+1jour, puisque le BIP est 57mm.

La circonférence abdominale à 243mm et le fémur 22,6mm.

Le pole céphalique est normal. Le rachis est d'aspect normal.

Le cœur comporte 04 cavités avec communication inter-auriculaire de 08mm de diamètre, un épanchement liquidien péricardique circonférentiel de moyenne abondance (05mm en postérieur), une fréquence de 156 batt/mn.

L'abdomen : un épanchement liquidien péritonéal de grande abondance.

Le placenta est antéro-fundique, bien inséré, de grade I, son épaisseur à **58mm**. La quantité du liquide amniotique était normale.

Le cordon ombilical porte trois vaisseaux (1 veine et 2 artères). Il est libre.

En Conclusion il s'agit grossesse monofoetale intra-utérine évolutive de 24SA+01 jour d'âge échographique avec une anasarque associée à un CIA large. Le doppler de l'artère utérine gauche et ombilicale sont pathologiques

Iconographie

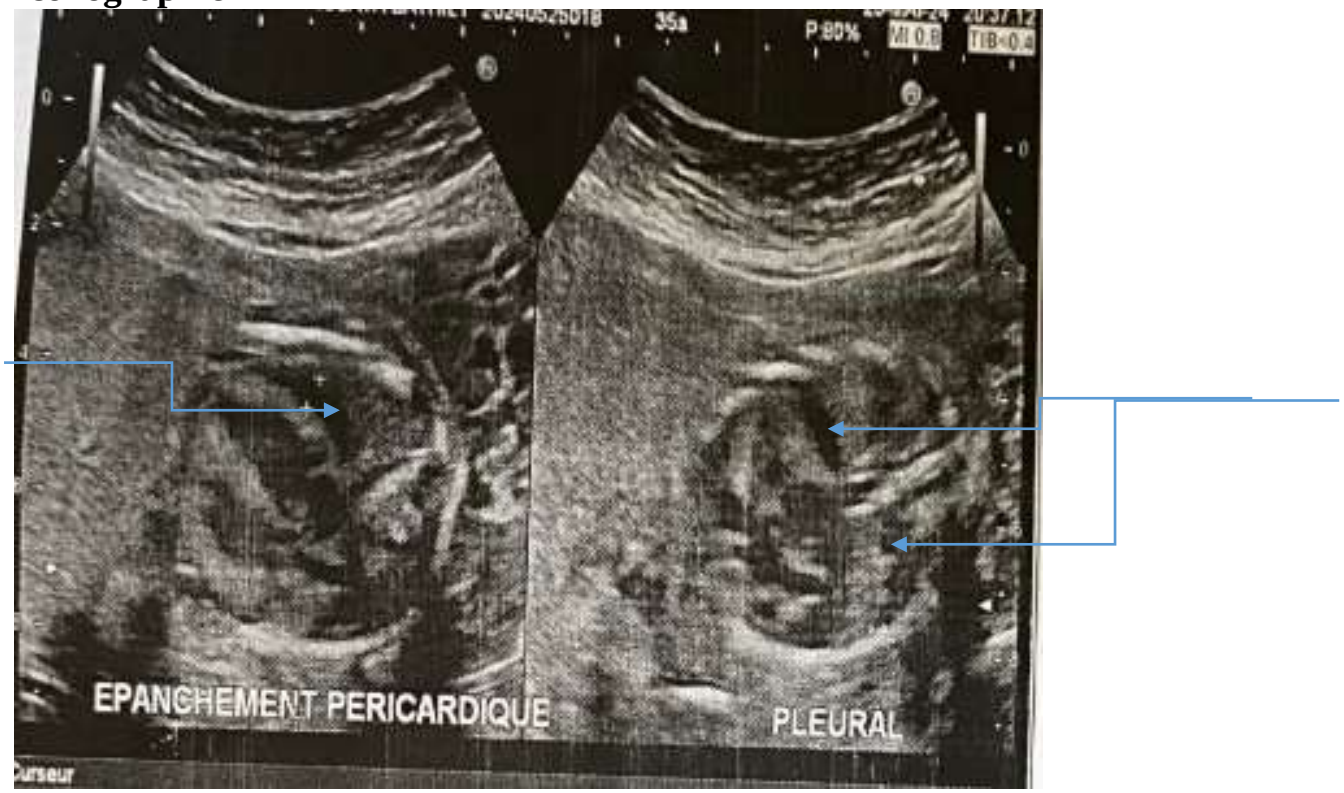

Figure 2 : *Echographie anténatale en mode B objectivant un* épanchement liquidien : péricardique, pleural bilatéral

Figure 3 : *Echographie anténatale en mode B objectivant un* épanchement liquidien péritonéal

Figure 4 : Echographie anténatale en mode B objectivant un gros placenta (l'épaisseur normal est de 23mm à cet âge gestationnel)

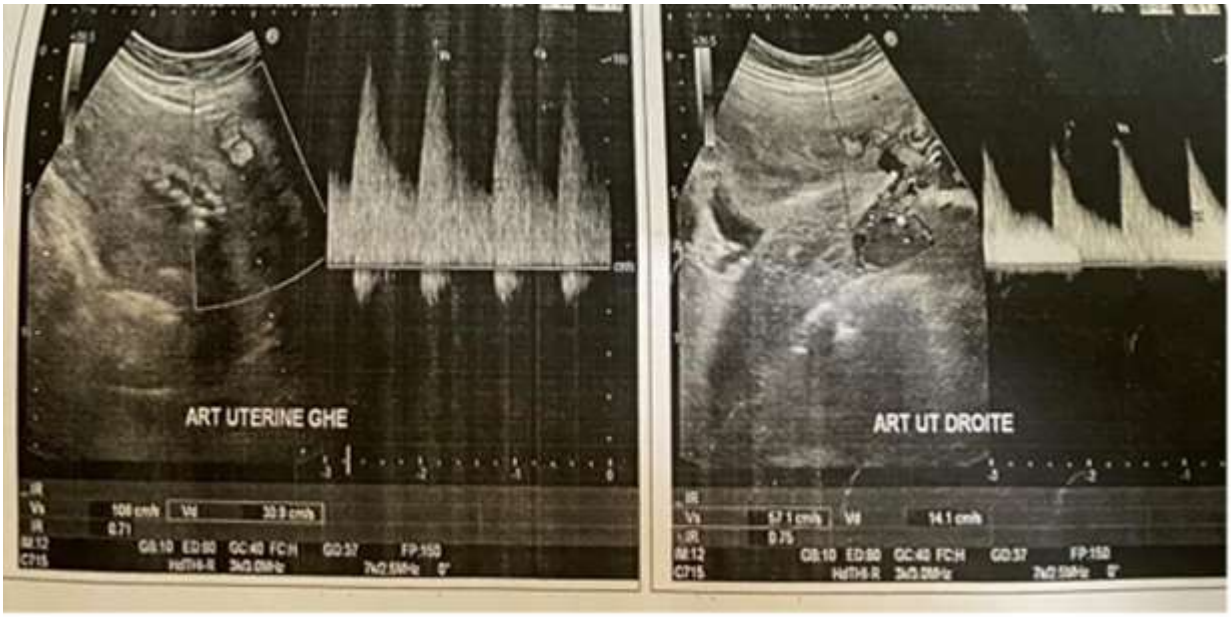

Figure 5 : *Echographie anténatale en mode Doppler objectivant* des artères utérines

Figure 6 : Echographie anténatale en mode Doppler de l'artère ombilicale (diastole nulle)

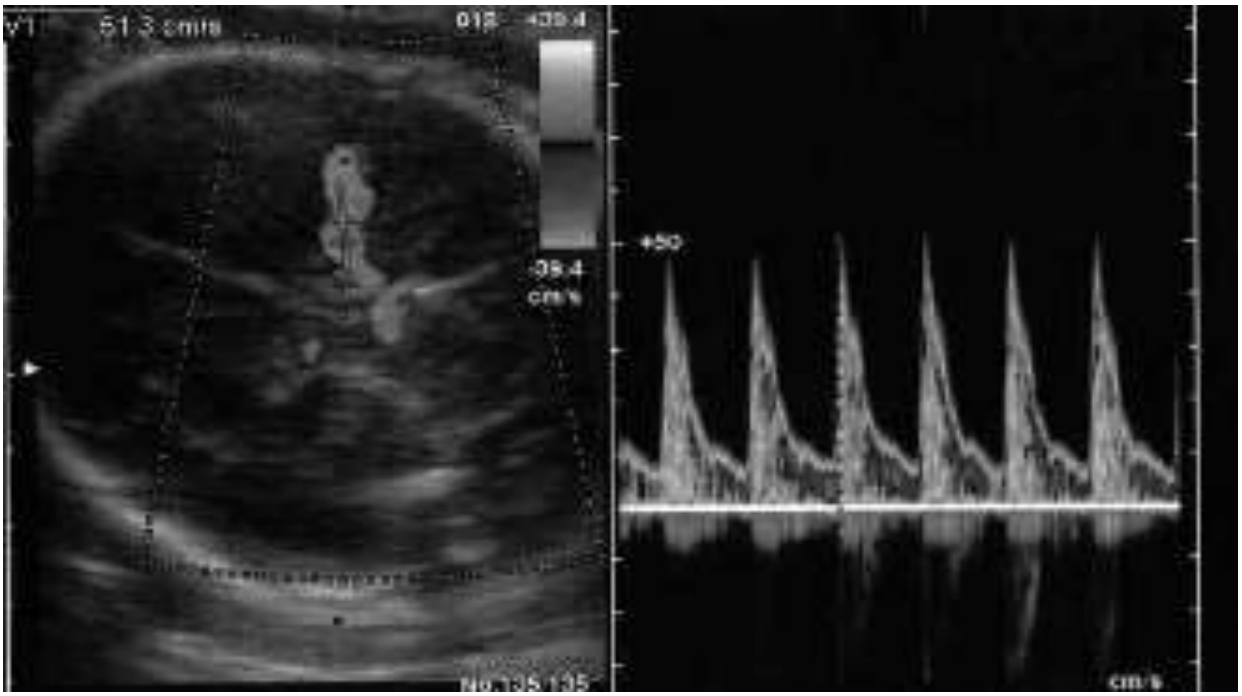

Figure 7 : *Echographie anténatale en mode* Doppler de l'artère cérébrale moyenne

5.8 Conduite pratique

Le pronostic fœtal étant réservé, une décision d'interruption médicale de la grossesse a été discutée avec le couple conformément aux recommandations de la réunion de concertation pluridisciplinaire.

Nous avons utilisé le **protocole thérapeutique** à base de mifépristone et de misoprostole (1comprimé 200 mg de mifépristone, 1comprimé 200 mg de misoprostole 48 heures après la mifépristone).

Après ce protocole elle est rentrée en travail et a accouché d'un nouveau-né de sexe féminin en état de mort-né apparent, la peau était luissante, l'abdomen était distendu. Le nouveau-né a pesé 1175 g avec un périmètre crânien à 23cm, le périmètre thoracique à 24cm, le périmètre abdominal à 28cm et la taille à 33 cm. L'APGAR à la première minute était à 3, à la cinquième minute 3, décédé 15 minutes après l'accouchement

L'examen du délivre a permis de mettre en évidence un gros placenta pesant 292g, avec des cotylédons friables.

Figure 8 : *Photo du nouveau-né à la naissance* d'un hydrops

Face maternelle

Face maternelle

Figure 9 : Photo du produit de délivre issu d'une grossesse compliquée d'hydrops (Face maternelle et fœtale)

Le lendemain de l'expulsion, l'examen de la patiente était sans particularité.

L'examen fœto - pathologique n'a pas pu être réalisé à cause du refus des parents.

L'étude histologique du placenta a permis de conclure à la présence des villosités placentaires de taille variable avec des contours irréguliers en cartes de géographie avec des villosités récurrentes. On note des plages de cellules déciduales en faveur d'une aberration chromosomique.

DISCUSSION

V. Commentaire et discussion

L'incidence précise de l'anasarque fœtale est difficile à préciser car certains cas se résolvent spontanément ou le diagnostic n'est posé qu'après le décès du fœtus ou une fausse couche. L'incidence globale de l'anasarque fœtale rapportée dans la littérature se situe entre 1/1500 et 1/3000 grossesses (14).

L'âge gestationnel au moment du diagnostic dans notre cas était de 24 SA ce qui est superposable avec les résultats de Yeom et al. qui ont retrouvé un âge gestationnel moyen au moment du diagnostic qui était de 29,3 semaines (entre 18,2 et 39,4 semaines)(8).

Parmi les 4 sites de collection de liquide (ascite, épanchement pleural, épanchement péricardique et œdème cutané), notre cas avait 3 sites, dans l'étude de Yeom et al., 17 cas avaient 2 sites, 19 cas avaient 3 sites et 3 cas avaient les 4 sites de collection de liquide (N=42). L'augmentation du nombre de sites de collecte de liquide est corrélée à un plus grand nombre de nouveau-nés avec un score d'Apgar inférieur à 4 ce qui est comparable avec notre cas (Apgar = 3) (8).

Christoph Czernik et al. ont eu des prévalences de pleurésie, d'ascite, de péricardite et d'insuffisance cardiaque respectivement de 70%, 70%, 13%, 55% chez les non survivants corroborant ainsi nos trouvailles (15).

Les signes les plus fréquent retrouvés dans l'étude de Zohra Hasnani-Samnani et al. étaient l'ascite (61 %), l'épanchement pleural (50 %), l'œdème du cuir chevelu (38 %), l'œdème cutané (28 %), l'épanchement péricardique (22 %), l'œdème généralisé (23 %) et l'hygroma kystique/masse thoracique(11%) (16).

A l'échographie l'épaississement placentaire est défini comme une épaisseur placentaire de 4 cm au deuxième trimestre ou 6 cm au troisième trimestre (17). Dans notre cas une placentomegalie fut observée avec un épaisseur du placenta à 58mm.

Alors que les petits épanchements unilatéraux peuvent rester stables ou même régresser, c'est rarement le cas avec des collections plus importantes. Les épanchements bilatéraux, l'anasarque, l'accouchement prématuré et l'absence de traitement prénatal

sont tous associés à de mauvais pronostic (18). Ce résultat concorde avec notre cas clinique dont le fœtus avait un épanchement pleural bilatérale.

Des études antérieures ont rapporté que la présence d'épanchement pleural était un facteur de mauvais pronostic de l'hydropisie fœtale (8). Dans notre étude il y avait un épanchement pleural bilatéral.

Dans notre cas le nouveau-né est décédé 15 minutes après la naissance. Selon Carlson DE et al. l'hydrops est associé à un taux global de mortalité périnatale de 40 % à 90% (3).

CONCLUSION

VI. CONCLUSION

L'échographie est l'examen de première intention pour poser le diagnostic positif en anténatal, éventuellement le diagnostic étiologique et le pronostic de l'anasarque fœto-placentaire d'où la nécessité de mettre un accent sur la réalisation de cet examen au cours de la grossesse pour prendre les dispositions nécessaires pour prévenir les complications.

REFERENCES

VII. REFERENCES

1. Jones DC. Nonimmune fetal hydrops: Diagnosis and obstetrical management. Seminars in Perinatology. 1 déc 1995;19(6):447-61.
2. Berger VK, Sparks TN, Jelin AC, Derderian C, Jeanty C, Gosnell K, et al. Non-Immune Hydrops Fetalis: Do Placentomegaly and Polyhydramnios Matter? J of Ultrasound Medicine. mai 2018;37(5):1185-91.
3. Carlson DE, Platt LD, Medearis AL, Horenstein J. Prognostic indicators of the resolution of nonimmune hydrops fetalis and survival of the fetus. American Journal of Obstetrics and Gynecology. 1 déc 1990;163(6, Part 1):1785-7.
4. Potter EL. Universal Edema of the Fetus Unassociated with Erythroblastosis. American Journal of Obstetrics and Gynecology. 1 juill 1943;46(1):130-4.
5. Sohan K, Carroll SG, Fuente SDL, Soothill P, Kyle P. Analysis of outcome in hydrops fetalis in relation to gestational age at diagnosis, cause and treatment. Acta Obstetricia et Gynecologica Scandinavica. 1 janv 2001;80(8):726-30.
6. Bellini C, Hennekam RCM, Fulcheri E, Rutigliani M, Morcaldi G, Boccardo F, et al. Etiology of nonimmune hydrops fetalis: A systematic review. American Journal of Medical Genetics Part A. 2009;149A(5):844-51.
7. Enders M, Weidner A, Zoellner I, Searle K, Enders G. Fetal morbidity and mortality after acute human parvovirus B19 infection in pregnancy: prospective evaluation of 1018 cases. Prenatal Diagnosis. 2004;24(7):513-8.
8. Yeom W, Paik ES, An JJ, Oh S young, Choi SJ, Roh CR, et al. Clinical characteristics and perinatal outcome of fetal hydrops. Obstet Gynecol Sci. 16 mars 2015;58(2):90-7.
9. Bellini C, Hennekam RCM. Non-immune hydrops fetalis: a short review of etiology and pathophysiology. Am J Med Genet A. mars 2012;158A(3):597-605.
10. Sj U, Ma G. RhD haemolytic disease of the fetus and the newborn. Blood reviews [Internet]. mars 2000 [cité 30 sept 2024];14(1). Disponible sur: https://pubmed.ncbi.nlm.nih.gov/10805260/
11. Peck HA, Clemmer JJ. Congenital hydrops fetalis (Schridde type). American Journal of Obstetrics and Gynecology. 1 mars 1937;33(3):488-94.
12. Hofmann D, Holländer HJ. [Intrauterine diagnosis of hydrops fetus universalis using ultrasound]. Zentralbl Gynakol. 11 mai 1968;90(19):667-9.
13. Ismail KM, Martin WL, Ghosh S, Whittle MJ, Kilby MD. Etiology and outcome of hydrops fetalis. J Matern Fetal Med. juin 2001;10(3):175-81.
14. Abduljabbar H. Complications of Pregnancy. BoD – Books on Demand; 2019. 134 p.
15. Czernik C, Proquitté H, Metze B, Bührer C. Hydrops fetalis – has there been a change in diagnostic spectrum and mortality? The Journal of Maternal-Fetal & Neonatal Medicine. févr 2011;24(2):258-63.

16. Hasnani-Samnani Z, Mahmoud MIM, Farid I, Al Naggar E, Ahmed B. Non-immune hydrops: Qatar experience. J Matern Fetal Neonatal Med. mars 2013;26(5):449-53.
17. Norton ME, Chauhan SP, Dashe JS, Medicine (SMFM S for MF. Society for maternal-fetal medicine (SMFM) clinical guideline# 7: nonimmune hydrops fetalis. American journal of obstetrics and gynecology. 2015;212(2):127-39.
18. Yinon Y, Kelly E, Ryan G. Fetal pleural effusions. Best practice & research clinical obstetrics & gynaecology. 2008;22(1):77-96.

Annexe I : Bilan diagnostic devant toute anasarque fœtale

	Examen paraclinique	**Information complémentaire**
Chez la mère	Bilan hématologique	NFS, RAI, Kleihauer
	Sérologies virales	CMV, parvovirus B19, rubéole, toxoplasmose, coxsakies
	Glycémie à jeun, HGPO, recherche de LED	Eventuellement
	Électrophorèse de l'hémoglobine, Dosage de G6PD, recherche d'un déficit en pyruvate Kinase	En fonction de l'ethnie
Chez l'enfant	Contrôle échographique spécialisé	Cœur (étude de la contractilité, malformation), médiastin (retour veineux cave, tumeur, ...), abdomen (rein, foie, tumeur, retour veineux cave), cerveau.
	Radiographie squelette complet	
	Étude biochimique et cytobactériologique des épanchements	Dosage entre autres des triglycérides, cholestérol, chylomicrons
	Bilan hématologique	NFS, test de Coombs
	Sérologies virales	CMV, parvovirus B19, rubéole, toxoplasmose, coxsakies
	Caryotype	
	Bilan métabolique	Ammoniémie, lactate, pyruvate, recherche des MLS

Annexe II : Bilan biochimique de base pour l'exploration d'une AFNI

Test	Analyse prévue
Techniques avec culture **Liquide amniotique, cultures de villosités choriales**	Cultures d'amniocytes
Dosage d'un métabolite isolé par technique spécifique **Tous liquides biologiques, cellules, tissus**	Dosage de l'acide sialique libre
Mesure d'une activité enzymatique **Par méthode spectrophotométrique spectrofluorométrique nécessitant une technique spécifique et/ou un substrat coûteux**	Hexosaminidase A et T, Beta glucuronidase, alpha L fucosidase, Beta galactosidase, bêta glucosidase, alpha D neuraminidase et Hexosaminidases A et totales
Analyse quantitative et qualitative des glycosaminoglycanes **Liquides biologiques**	
Profil des oligosaccharides **Liquides biologiques**	

Résumé

Il s'agit d'une gestante de 38 ans 9è geste 5è pare 4 vivants 1 enfant polymalformé décédé, dans un mariage consanguin. Elle est drépanocytaire forme A/S sans antécédent chirurgicaux vue en consultation prénatale à 23SA chez qui une échographie obstétricale réalisée a permis de mettre en évidence une grossesse monofoetale intra-utérine évolutive évaluée à 24SA+01 jours d'âge échographique avec une anasarque fœtoplacentaire. Cette échographie précisait par ailleurs, une communication inter-auriculaire de 08mm de diamètre, un épanchement liquidien péricardique circonférentiel de moyenne abondance (05mm en postérieur), un épanchement liquidien pleural bilatéral de faible abondance, et un épanchement liquidien péritonéal de grande abondance.

L'examen Doppler couleur réalisé a mis en évidence une augmentation des résistances de l'artère utérine gauche (IR :0,71) sans Notch (figure 5). La vélocimétrie omilicale (figure 6) a retrouvé une diastole nulle (IR :0,9). Par contre, il n'a pas été observé d'anomalie de spectre des artères cérébrales (IR :0,73)

Notre conduite tenu fut de faire une interruption médicale de la grossesse conformément aux recommandations de la réunion de concertation pluridisciplinaire.

L'accouchement a permis la naissance d'un nouveau-né de sexe féminin en état de mort-né apparent, présentant une anasarque, pesant 940 g décédé 15 minutes après l'accouchement. L'examen du délivre a permis de mettre en évidence un gros placenta pesant 480g et des cotylédons friables.