Ministère de l'Enseignement Supérieur et de la Recherche Scientifique

REPUBLIQUE DU MALI
Un Peuple- Un But- Une Foi

Université des Sciences, des Techniques et des Technologies de Bamako
Faculté de Médecine et d'Odonto-Stomatologie

APPORT DE L'ECHOGRAPHIE DANS LE DIAGNOSTIC ANTENATAL DE L'HYDRONEPHROSE FŒTALE

Année Universitaire 2023 – 2024 N° _____/

Mémoire

Présentée et soutenue le ……/……./2025 devant la Faculté de Médecine et d'Odonto-Stomatologie

Par **Dr. Issa KONE**

Pour Obtenir le Diplôme Universitaire d'Echographie Gynécologique et obstétricale

JURY

PRESIDENT : M. Ibrahim TEGUETE, Professeur

MEMBRES : M. Ilias GUINDO, Maître de conferences

M. Bocary Sidi KONE, Gynécologue-Obstétricien

Remerciement

Chers maitres,

Nous tenons à vous adresser ce message pour vous remercier sincèrement de la qualité de la formation que vous avez dispensée.

Vos approches pédagogiques, la clarté de vos explications ainsi que vos grandes connaissances du sujet ont grandement contribué à l'intérêt et à la valeur de cette formation. Nous avons particulièrement apprécié votre disponibilité et votre volonté de nous accompagner au mieux dans l'apprentissage.

Les outils et compétences acquis lors de cette formation sont d'une grande utilité pour notre évolution professionnelle. Nous sommes convaincus qu'ils nous seront bénéfiques dans l'exercice de nos fonctions.

Une fois encore, nous tenons à exprimer notre gratitude pour votre implication et votre dévouement pendant toute la durée de cette formation. Votre expertise et votre passion ont réellement fait la différence.

Nous nous réjouissons d'avoir eu l'opportunité de participer à cette formation et espérons pouvoir approfondir nos connaissances dans le futur.

Abréviations

-**FMOS** : Faculté de médecine et d'odonto-stomatologie

-**HIV :** Virus de l'immunodéficience humaine

-**HNA :** Hydronéphrose anténatale

-**IRM :** Imagerie par résonance magnétique

-**RVU :** Reflux vésico-urétéral

-**SA :** Semaine d'aménorrhée

-**SFU :** Société fœtale d'urologie

I-Résumé

Il s'agit d'une gestante de 23 ans 3è geste 2è pare 2 vivants sans antécédents médicaux chirurgicaux connus vue en consultation prénatale à 37SA 04 jours chez qui une échographie obstétricale réalisée a permis de mettre en évidence une grossesse monofoetale intra-utérine évolutive évaluée à 35SA 06 jours d'âge échographique avec une malformation fœtale à type de dilatation de la cavité urétéro-pyélo-calicielle droite chez un fœtus de sexe masculin. Le scanner ainsi réalisé à la naissance a mis en évidence une obstruction au niveau de la jonction urétéro-vésicale droite associée à une urétéro-hydronéphrose droite avec parenchyme rénal laminé.

Notre conduite tenu fut de référer le nouveau-né au service de chirurgie pédiatrique qui avait décidé de faire une néphrectomie totale droite.

Cette intervention n'a pas pu être réalisée par manque de moyen financier des parents.

II-INTRODUCTION

L'hydronéphrose congénitale ou primaire est une malformation anténatale fréquente. Sa fréquence est environ 50% des malformations congénitales [1].

L'hydronéphrose touche environ 11 naissances sur 10000 [2].

L'utilisation systématique de l'échographie prénatale a permis un diagnostic précoce et une planification thérapeutique des femmes enceintes portant des fœtus présentant des anomalies congénitales, telles que des anomalies urinaires [3]. Les fœtus présentant un diagnostic prénatal d'hydronéphrose peuvent présenter une croissance et une fonction rénale normales, indépendamment de l'intervention fœtale. Cependant, les fœtus non traités atteints d'uropathies bilatérales obstructives peuvent développer une détérioration progressive de la fonction rénale, un oligoamnios et une mort prénatale [4].

Le diagnostic prénatal de l'hydronéphrose permet soit le suivi des anomalies urinaires, soit les interventions fœtales, principalement dans les cas bilatéraux. L'objectif ultime est de préserver la fonction rénale postnatale et de modifier le développement des uropathies obstructives [4].

Nous apportons un cas d'hydronéphrose unilatérale de découverte tardive à l'échographie obstétricale.

OBJECTIFS

1-Objectif général

-Rapporter un cas d'hydronéphrose fœtale de diagnostic tardif.

2- Objectifs spécifiques

-Déterminer les caractéristiques sociodémographiques de la patiente,

-Décrire les aspects échographiques retrouvés,

-Décrire la prise en charge,

-Préciser le pronostic.

I-GENERALITES

1-Définition :

L'hydronéphrose fœtale est une dilatation du bassinet et des calices chez le foetus [5].

2-Rappel embryologique et anatomique de l'appareil urinaire :

A 21 jours l'embryon est discoïde et suspendu entre deux cavités, le lécithocèle et la cavité amniotique. Il est constitué de trois feuillets : l'ectoblaste, le mésoblaste et l'entoblaste (embryon tridermique). A ce stade, le mésoblaste comporte la chorde formant un axe central, le mésoblaste para-axial, le mésoblaste intermediaire et les lames latérales qui se clivent en somatopleure et en splanchnopleure. L'appareil urinaire se forme à partir du mésoblaste intermédiaire, dénommé néphrotome, donnant des cordons néphrogènes. Les cordons néphrogènes se differencient selon un gradient céphalo-caudal en formant successivement trois paires de reins : les pronéphros, les mésonéphros et les métanéphros. Le pronéphros et le mésonéphros disparaissent en partie pour laisser en place certaines structures. Chacune d'entre elle posant les bases de l'induction du rein suivant. Le pronéphros, ou rein primitif, est un reliquat phylogénétique qui se forme transitoirement dans la région cervicale et thoracique haute. Le mésonéphros se forme dans la région thoracique basse, lombaire et sacrée et s'étend vers la partie caudale. Le métanéphros est à l'origine du rein définitif [7].

Les reins sont présents verticalement dans les fosses lombaires de part et d'autre du rachis.

Sur une coupe axiale, le bassinet est orienté en avant et en dedans. Le parenchyme rénal apparait hétérogène avec les pyramides de Malpighi, qui paraissent légèrement hypoéchogènes par rapport à la corticale.

La croissance des reins se fait à partir du blastème métanéphrogène situé au niveau cortical. Le rein a un contour bosselé, il est surmonté de la surrénale. L'uretère normalement pas visible en échographie relie les reins à la vessie. La vessie est médiane dans le petit bassin [5].

Chez le garçon elle est séparée du périnée par le rectum en arrière et en avant par le col vésical la prostate et les organes génitaux.

Chez la fille la vessie est séparée du périnée par la cavité vaginale avec ses parois épaisse la cavité utérine et le rectum.

Le col vésical est en avant, la fonction rénale permet des mictions dès le 1er trimestre. Elle participe à la formation du liquide amniotique. A partir de 18 SA le volume de liquide amniotique dépend presque exclusivement de cette fonction rénale [5].

3-Etiopathogenie :

3-1 Causes maternelles :

Nous n'avons trouvé aucune cause maternelle dans la littérature.

3-2 Causes ovulaires :

On peut citer entre autre :

-Dilatation pyélo-calicielle transitoire et physiologique

-Sténose de la jonction pyélo-urétérale

-Reflux vésico-urétéral

-Méga-uretère obstructif ou non

-Urétérocèle

-Valve de l'urètre postérieur

-Rein multikystique dysplasique, kyste rénal, uretère ectopique, syndrome de Prume Belly, atrésie urétrale, kyste de l'Ouraque [12].

3-3 Pathogénie :

L'hydronéphrose est causée par un reflux d'urine, de la vessie vers le rein, causant une dilatation du bassinet, des calices et parfois de l'uretère. Ce reflux peut être transitoire et est bénin dans la majorité des cas.

Dans la majorité des cas d'hydronéphrose, on note une amélioration spontanée au cours des deux premières années de vie de l'enfant.

S'il s'agit d'une obstruction de l'urine, celle-ci peut-être située à trois endroits :

- A la jonction entre le bassinet et l'uretère (obstruction haute) ;
- A la jonction entre l'uretère et la vessie (obstruction haute) ;
- A la sortie de la vessie, au niveau de l'urètre (obstruction basse)

Les obstructions hautes peuvent être transitoire, comme pour le cas du reflux. Cependant les obstructions basses vont persister [2].

4- Diagnostic :

4-1 Diagnostic anténatal :

Le diagnostic anténatal se fait par l'échographie obstétricale à travers la mesure du diamètre antéro-postérieur du bassinet fœtal qui doit être supérieur à 4 mm au 2è trimestre et 7 mm au 3è trimestre et ou une dilatation du bassinet sur une coupe transversale.

L'imagerie par résonance magnétique(IRM) chez la mère peut également aider au diagnostic en anténatal.

4.2 Diagnostic post natal :

4-2-1 Examen clinique :

Un examen physique approfondi doit inclure précisément la vérification de la présence d'un rein ou d'une vessie palpable, d'une anomalie de la paroi abdominale, de signe de spina-bifida, la présence des testicules et d'un urètre normal chez les garçons.

4-2-2 L'échographie :

Une échographie des voies urinaires doit être réaliser après la naissance et permettra de déterminer le degré d'hydronéphrose et de détecter des signes directs ou indirects d'autres anomalies de l'arbre urinaire et/ou de souffrance rénale (épaisseur et apparence du parenchyme). Elle sera réalisée dès la reprise du poids de naissance (5-7 jours), ou dans les premières 48h de vie en cas d'une hydronéphrose anténatale sévère, d'une suspicion de valve de l'urètre postérieur, d'une hydronéphrose bilatérale ou sur rein unique, étant donné le risque de pathologie significative et la nécessité d'intervention précoce.

Classification de l'hydronéphrose selon la SFU :

I : parenchyme normal, bassinet dilaté, calices non dilatés ;

II : parenchyme normal, bassinet et calices dilatés, impression papillaire conservée ;

III : parenchyme aminci, importante dilatation pyélo-calicielle avec calices bombés et disposition de l'impression papillaire ;

IV : parenchyme très aminci, dilatation pyélo-calicielle massive, disparition de la différenciation pyélo-calicielle [12].

4-2-3 La cystographie :

Actuellement, la cystographie est communément admise dans le bilan des HNA modérées à sévères afin d'exclure un RVU associé considéré comme un facteur de risque d'infection urinaire et de cicatrice rénale. Il s'agit d'un examen coûteux, désagréable, irradiant, avec un risque d'infection urinaire estimé à 1% si on utilise le cathétérisme vésical.

4-2-4 La scintigraphie avec administration de diurétique (scintigraphie Mag3Lasix) et la scintigraphie à l'acide dimercaptosuccinique(DMSA) :

La scintigraphie rénale avec administration de diurétique (furosémide) est utilisée pour le diagnostic d'une obstruction de l'arbre urinaire. Cet examen permet de

mesurer le temps de drainage à partir du pyélon rénal et permet d'estimer la fonction rénale relative. En général, un temps de demi-vie de plus de 20 minutes pour éliminer l'isotope est considéré comme un indicateur d'obstruction [12].

4-2-5 L'uroscanner avec injection de produit de contraste :

Cet examen permet d'observer la voie excrétrice, le parenchyme rénal, les pédicules artériels et veineux ainsi que l'environnement de l'abdomen et du pelvis.

4-2-6 Imagerie par résonance magnétique :

L'imagerie par résonance magnétique donne des informations morphologiques, fonctionnelles plus précis sur l'appareil urinaire.

5-Prise en charge :

5-1 Anténatal :

Dès que le diagnostic est posé un suivi échographique régulier est recommandée pour surveiller la dilatation rénale ainsi que la quantité de liquide amniotique.

L'accouchement est prévu dans un centre hospitalier en présence d'une équipe multidisciplinaire composée de l'obstétricien, le pédiatre.

5-2 Post natal :

La prise en charge de la mère et du nouveau-né est faite par une équipe multidisciplinaire comprenant un obstétricien, un généticien, un néphrologue et/ou urologue, un pédiatre, un radiologue, un anesthésiste réanimateur.

En fonction de la sévérité de la lésion on décidera soit une surveillance pour les formes légères, soit une dérivation par une sonde JJ soit une néphrostomie ou une néphrectomie partielle ou totale pour les formes sévères.

5-3 Pronostic :

Le pronostic est bon si un seul rein atteint et prise en charge précoce mais réservé en cas d'atteinte bilatérale et prise en charge tardive.

II-Observation :

1- Caractéristiques sociodémographiques :

Madame DK âgée de 23 ans ménagère résident à Kati Malibougou mariée à monsieur MK 33 ans griot résident dans le même quartier.

2- Antécédents :

Notre patiente n'a pas d'antécédents médicaux-chirurgicaux connus, elle est troisième geste deuxième pare avec deux enfants vivants.

Elle a vu ses premières règles à 15 ans, son cycle est régulier avec une durée de quatre (4) jours, elle n'a pas de dysménorrhée ni de dysurie, elle a des leucorrhées prurigineuses.

Son père est asthmatique connu mais les autres membres de sa famille ni son mari n'ont pas d'antécédent particulier.

Il y a une notion de consanguinité familiale côté maternel, les deux (2) autres enfants n'ont de particularité.

3-Habitudes alimentaires :

Elle a une alimentation à base de céréales, elle prend du thé mais ne consomme pas d'alcool, pas de café, pas de cola ni tabac.

4-Allergie :

Elle n'a pas d'allergie connue à un produit ou un aliment.

5- Histoire de la maladie :

Madame DK a été vu le 04/05/2024 à la clinique Amitié de kati pour la consultation prénatale au cours de laquelle une échographie a été réalisé objectivant une grossesse monofoetale intra-utérine évolutive évaluée à 35SA 06 jours d'âge échographique avec malformation urétérale droite à type de dilatation de la cavité urétéro-pyelo-calicielle poids fœtale estimé à 3090 grammes.

6- Examen physique :

L'examen réalisé à la date du 04/05/2024 : le terme théorique de la grossesse est de 37SA 04 jours selon une échographie précoce réalisé à 12SA 05 jours.

Le poids de notre patiente est 72 kg, sa pression artérielle est à 110/70 mm Hg. Les mouvements actifs du fœtus sont présents, la hauteur utérine est mesurée à 33 cm, la présentation est céphalique avec une descente à 4/5, les bruits du cœur fœtal perçus à 140 battements/mn.

La vulve est propre, à l'examen au speculum le col est macroscopiquement sain.

Au toucher vaginal le col est central court souple ouvert à 1 doigt, le gant d'examen revient propre.

7- Bilan prénatal :

Le bilan sanguin a été réalisé à la date du 05/03/2024, elle est du groupe O rhésus positif, sa glycemie à 5,21 mmol/l, son taux d'hémoglobine à 10,6g/dl, la sérologie syphilis et HIV négative, l'antigène HBS négatif

Examen échographique :

L'examen a été réalisé à l'aide d'un appareil Vivid 7 Dimension avec doppler couleur par voie transparietale avec une sonde de 3,5 MHz.

- ❖ Echographie obstétricale du 11/11/2023 :

Résultats

Mise en évidence en intra utérine d'un fœtus vivant avec des mouvements actifs.

Les respiratoires sont normaux.

- Présentation : mobile

Biométrie

- Longueur cranio-caudale : 59 mm
- Bipariétal : 19 mm
- Longueur du femur : 07 mm
- Soit 12SA+04 jours d'âge échographique

Etude morphologique

-Le système nerveux central : ventricules cérébraux sont vus d'aspect normal

-Le rachis est d'aspect normal

-Le cœur d'aspect normal avec une fréquence de 169 batt/mn

Annexes

Placenta : Localisation postérieure, bien inséré proche du col et de grade 0.

Absence de décollement placentaire

Liquide amniotique : Quantité normale anéchogène

Conclusion : Grossesse monofoetale intra-utérine évolutive normale de 12SA + 05 jours d'âge échographique sans anomalies visible.

- Echographie obstétricale du 04/05/2024 : réalisée par nous même sous la supervision de nos maître.

Résultats

Mise en évidence en intra-utérin d'un fœtus vivant, avec des mouvements actifs.

Les respiratoires sont normaux.

-Présentation céphalique

Biométrie

-Diamètre bi-pariétal : 86 mm

-Longueur fémorale : 69 mm

-Circonférence abdominale : 344 mm

-Soit 35SA+06 jours d'âge échographique

Etude morphologique

-Le système nerveux central : les ventricules cérébraux sont vus et d'aspect normal

-Le rachis est d'aspect normal

-Le cœur : 4 cavités vus d'aspect normal avec une fréquence de 144 batt/mn

-L'estomac, le foie, la vésicule biliaire sont en position sous diaphragmatique et position anatomique normale.

-Rein droit : mise en évidence d'une dilatation de la cavité urétéro-pyélo-calicielle droite mesurant 30 mm avec tortuosité urétérale.

-Rein gauche : d'aspect normal

-Sexe : masculin

Annexes

Placenta : Localisation postérieure, bien inséré, loin du col et de grade III.

Absence de décollement ce jour

Liquide amniotique : Quantité normale anéchogène.

Le cordon ombilical porte trois vaisseaux (1 veine et 2 artères). Il est libre.

Conclusion : Grossesse monofoetale intra-utérine évolutive en présentation céphalique évaluée à 35SA+06 jours d'âge échographique avec malformation urétérale droite à type d'une dilatation de la cavité urétéro-pyélo-calicielle droite mesurant 30 mm avec tortuosité urétérale. Intérêt d'un contrôle à la naissance.

Iconographies illustrant nos données

Figure 1 : Echographie anténatale en mode B objectivant une dilation de la cavité pyelo-calicielle.

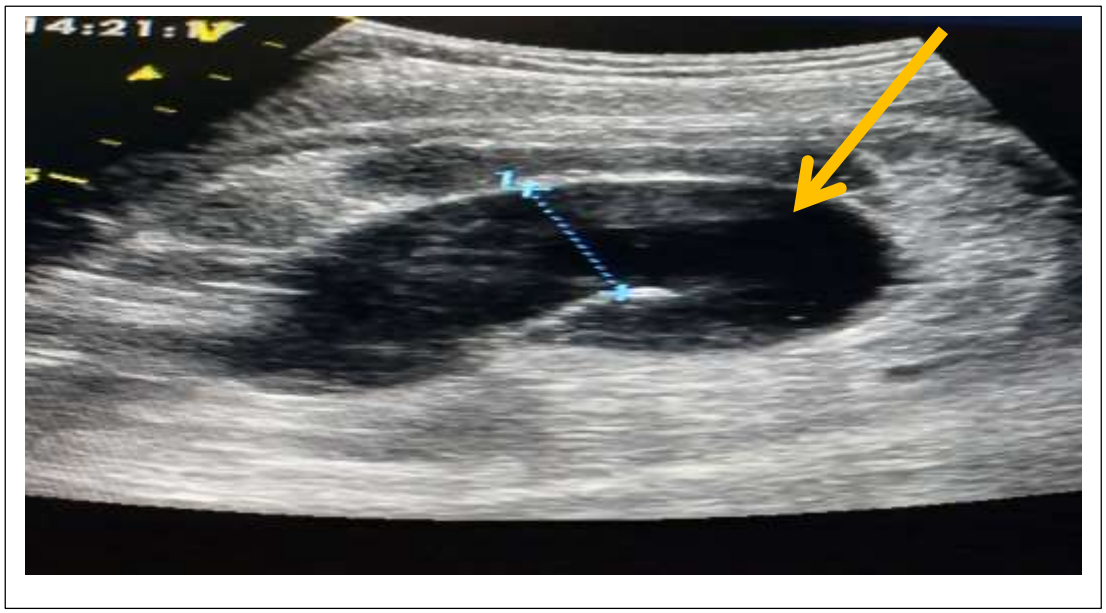

Figure 2 : Echographie anténatale en mode B objectivant une dilation de l'uretère de 30 mm.

Figure 3 : : Echographie anténatale en mode B objectivant le phénotype masculin.

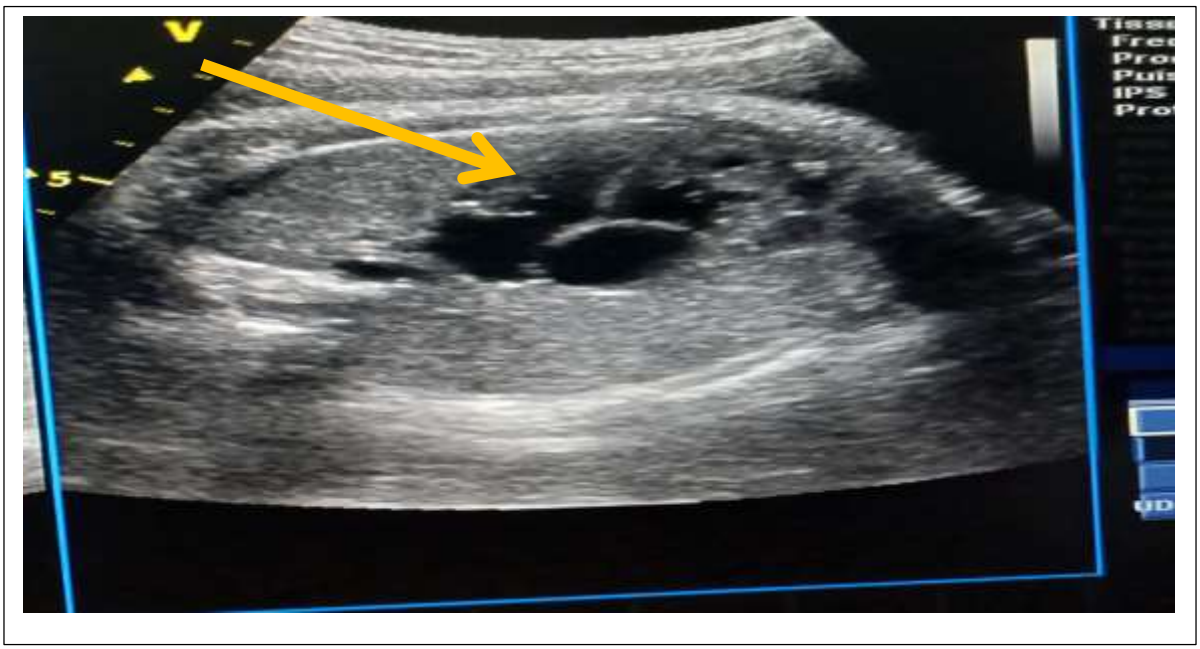

Figure 4 : : Echographie anténatale en mode B montrant le cœur fœtal avec les 4 cavités(B).

Figure 5 : Echographie anténatale en mode B montrant le liquide amniotique.

Figure 6 : Echographie anténatale en mode B montrant les lèvres.

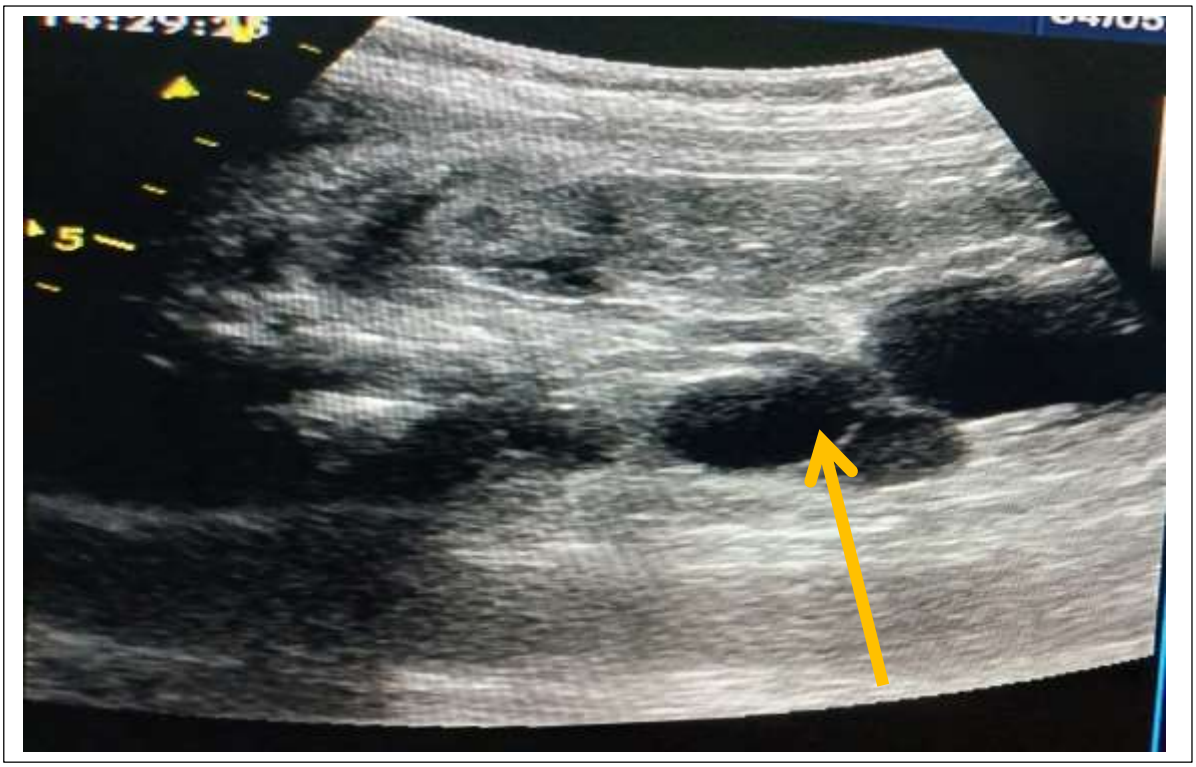

Figure 7 : : Echographie anténatale en mode B montrant une dilatation pyélo-calicielle droite

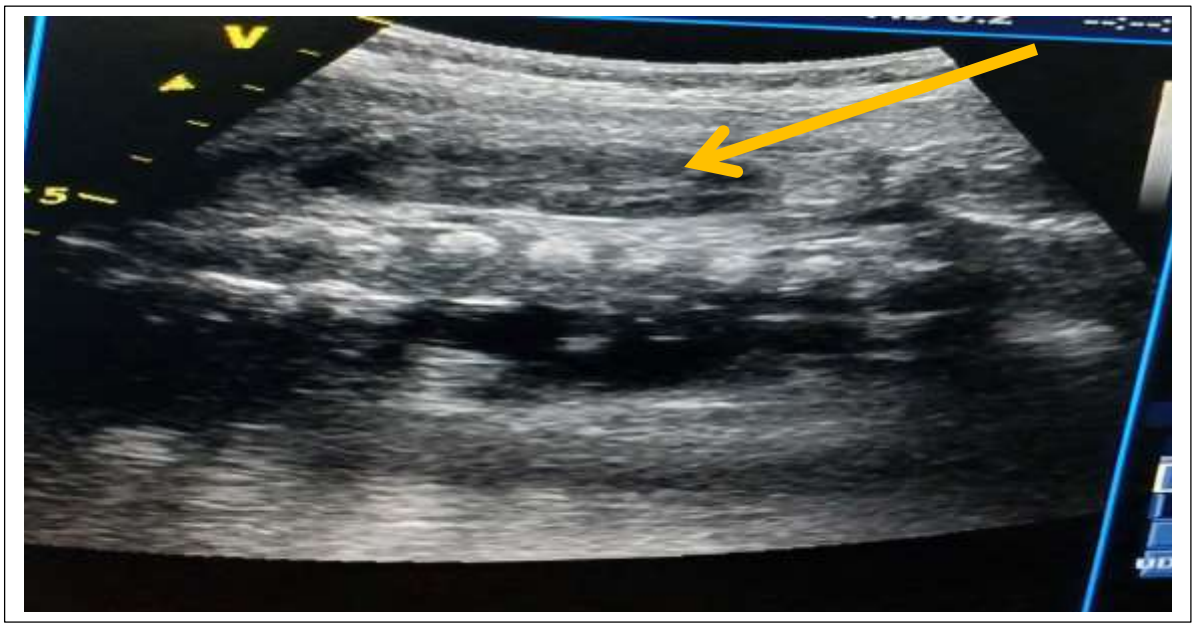

Figure 8 : Echographie anténatale en mode B montrant le rein gauche d'aspect normal.

8-Notre conduite pratique :

Notre conduite pratique fut la surveillance de la grossesse, prévoir l'accouchement par voie basse. Elle a accouché à 39 SA 04 jours par voie basse le 18/05/2024 d'un nouveau-né vivant non réanimé de sexe Masculin pesant 3600g Taille=52 cm.

Après l'accouchement nous avons adressé le nouveau-né au service de chirurgie pédiatrique de l'hôpital Mère-Enfant ¨Luxembourg¨.

La chirurgie pédiatrique après examen demande une échographie abdominale de contrôle puis une uroTDM qui ont objectivé l'urétéro-hydronéphrose droite, parenchyme rénal laminé avec obstruction au niveau de la jonction uretro-vésicale droite. Devant ce résultat ils ont décidé une néphrectomie totale droite qui n'a pas été réaliser par faute de moyen financier des parents.

Figure 9 : Photo du nouveau-né à la naissance sans anomalie apparente.

6-Examens complémentaires à la naissance

Echographie abdominale chez le nouveau-né

Elle est réalisée avec un appareil Vivid 7 Dimension par voie transpariétale avec une sonde superficielle de 7,5 MHz.

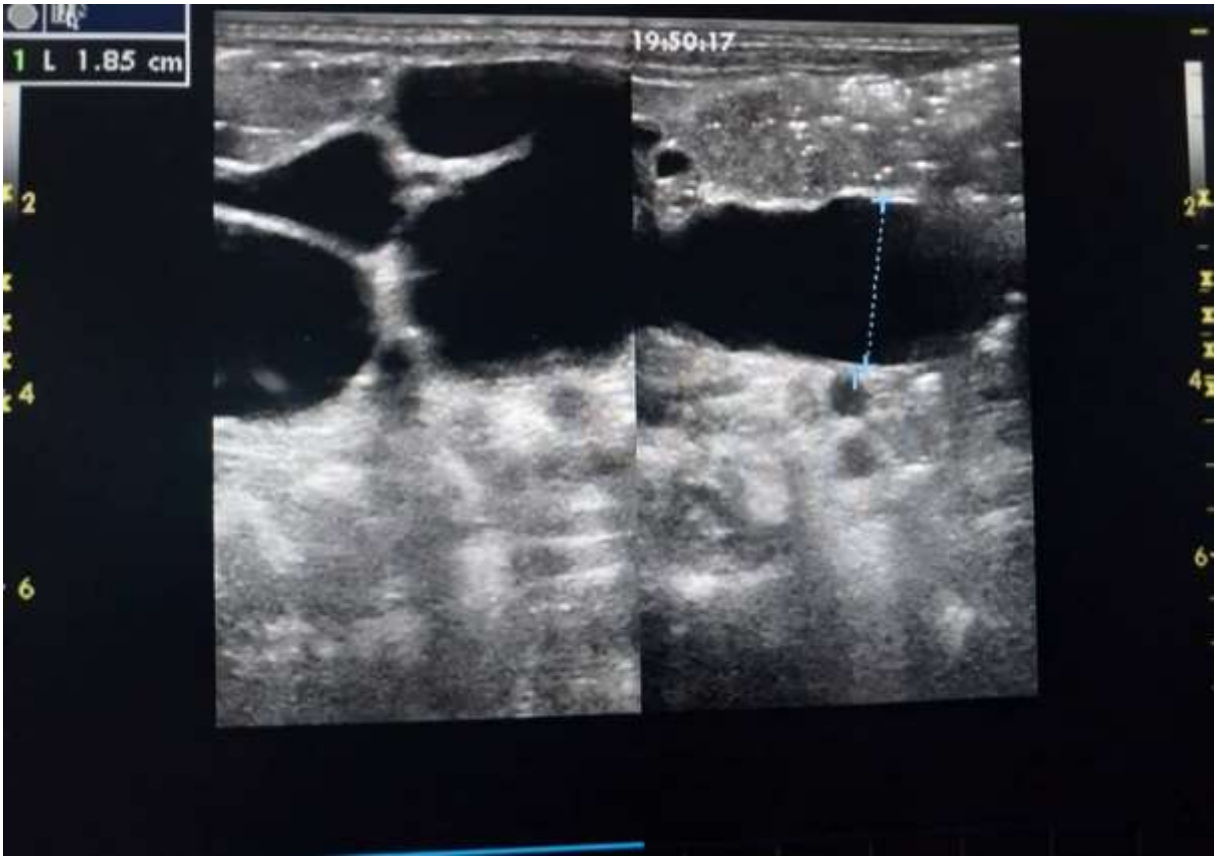

Figure 10 : Echographie abdominale montrant une dilatation pyélo-calicielle de 18 mm.

Elle est réalisée avec un appareil Vivid 7 Dimension par voie transpariétale avec une sonde profonde de 3,5 MHz.

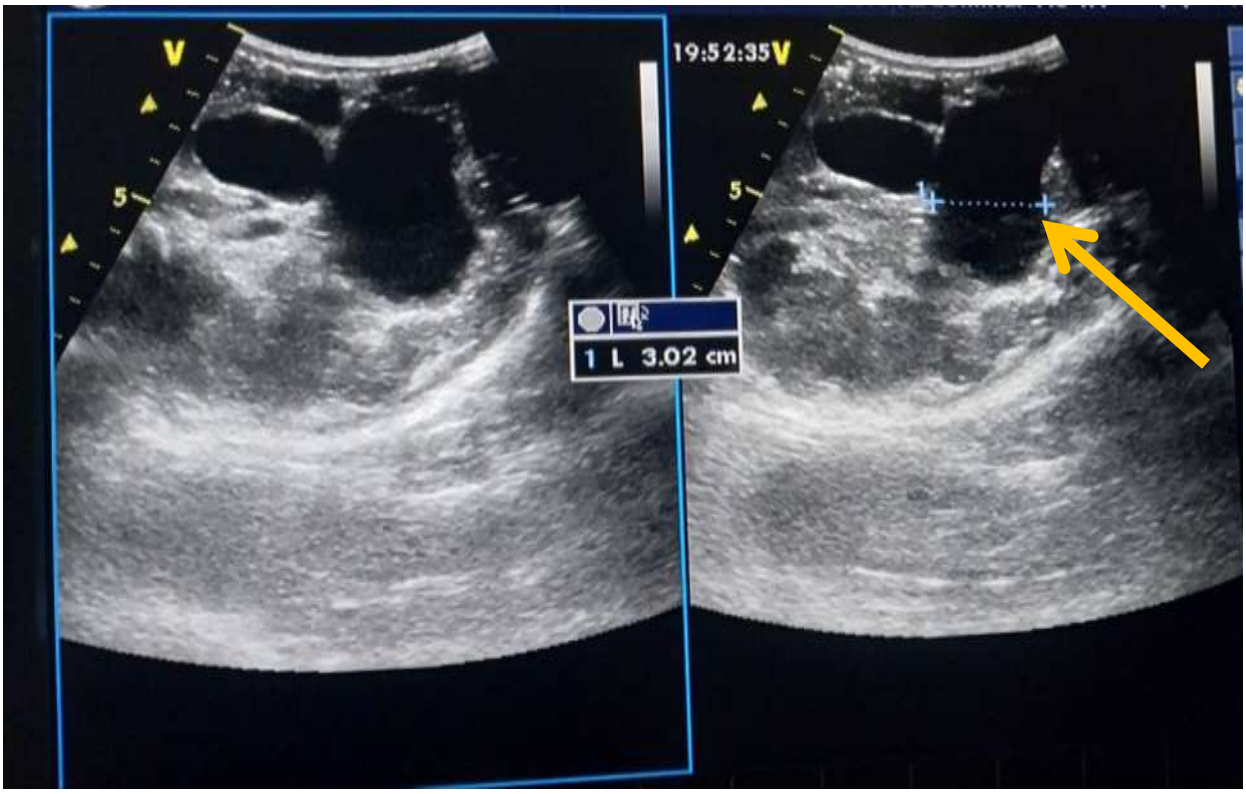

Figure 11 : Echographie abdominale montrant une dilatation de l'uretère droit de 30 mm chez le nouveau-né.

Figure 12 : Echographie abdominale chez le nouveau-né montrant une dilatation pyélo-calicielle droite.

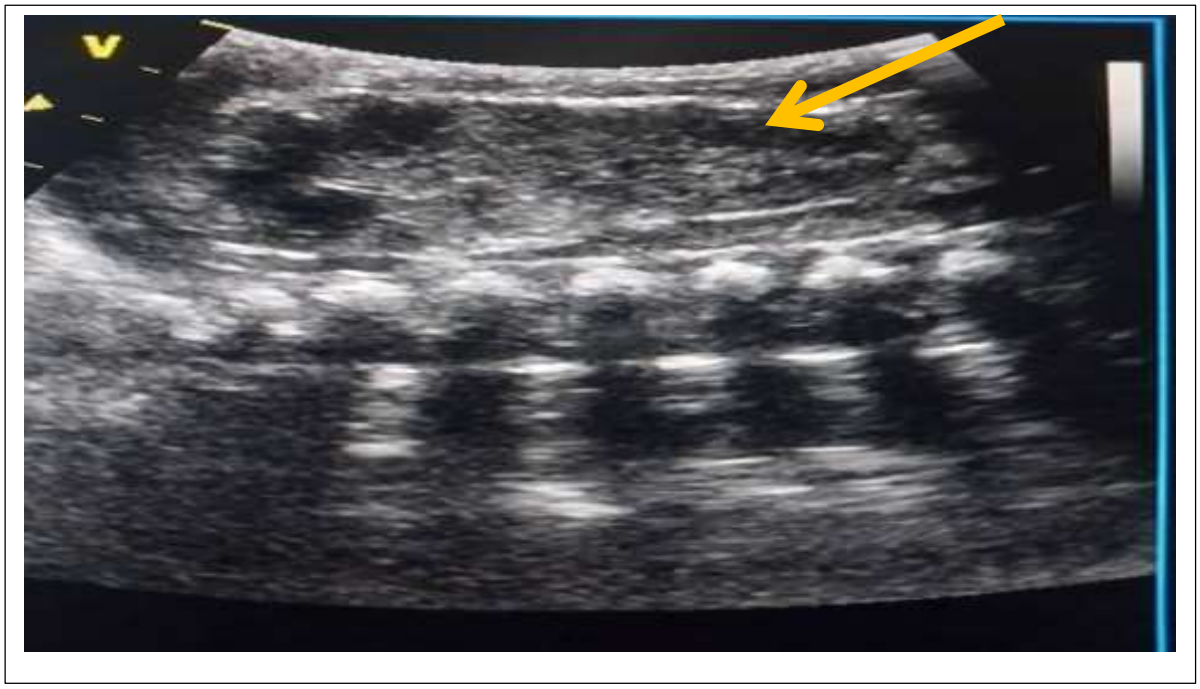

Figure 12 : Echographie abdominale chez le nouveau-né montrant le rein gauche d'aspect normal.

Tomodensitométrie :

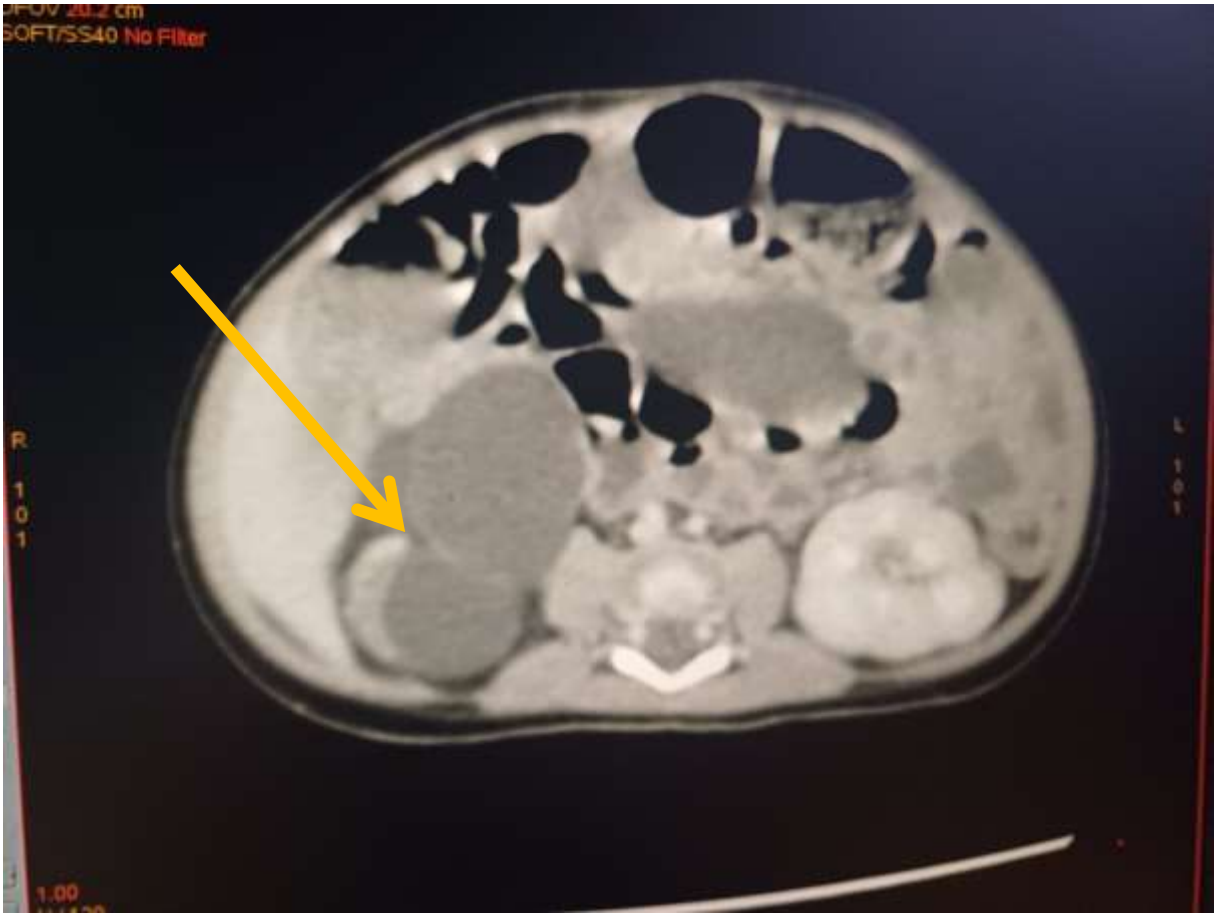

Figure 13 : UroTDM en coupe axiale, fénêtre parenchymateuse en temps portale montrant l'uretero-hydronéphrose droite avec parenchyme rénal laminé.

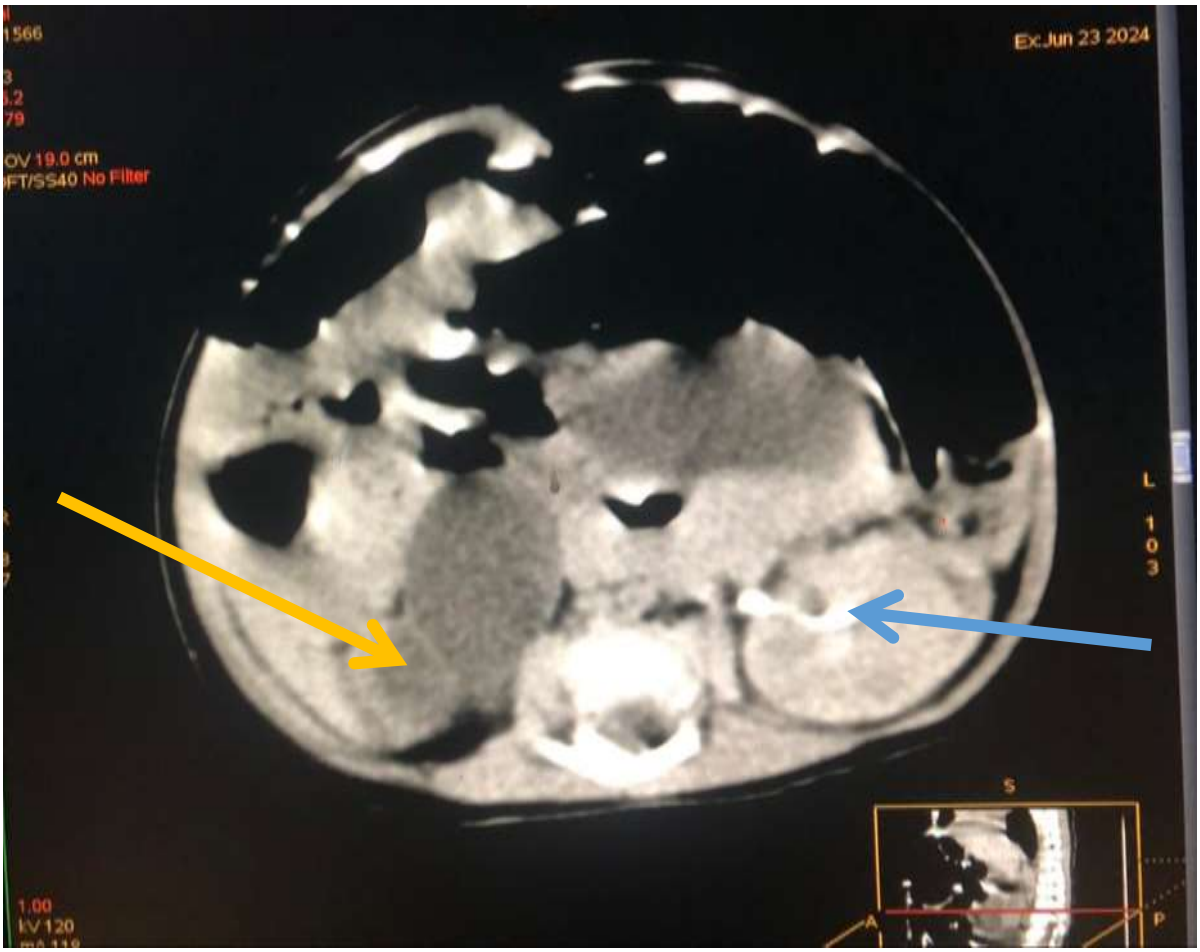

Figure 14 : UroTDM en temps tardif (2h) coupe axiale passant par les reins en fenêtre parenchymateuse montrant le rein gauche en excrétion (flèche bleu), sans secrétion ni excrétion rénale droite (flèche jaune).

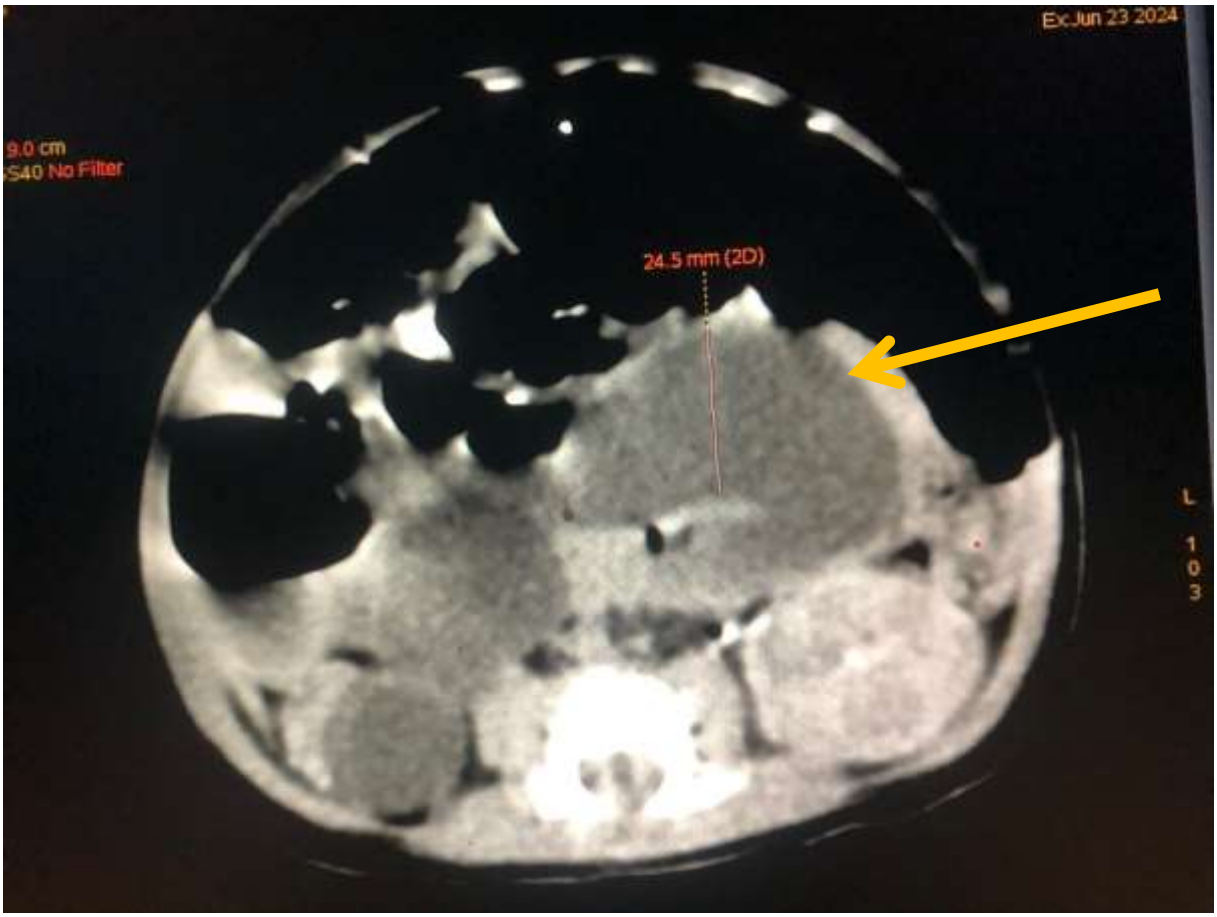

Figure 15 : UroTDM coupe axiale en temps tardif et en fenêtre parenchymateuse montrant une dilatation de l'uretère droite de 24,5 mm..

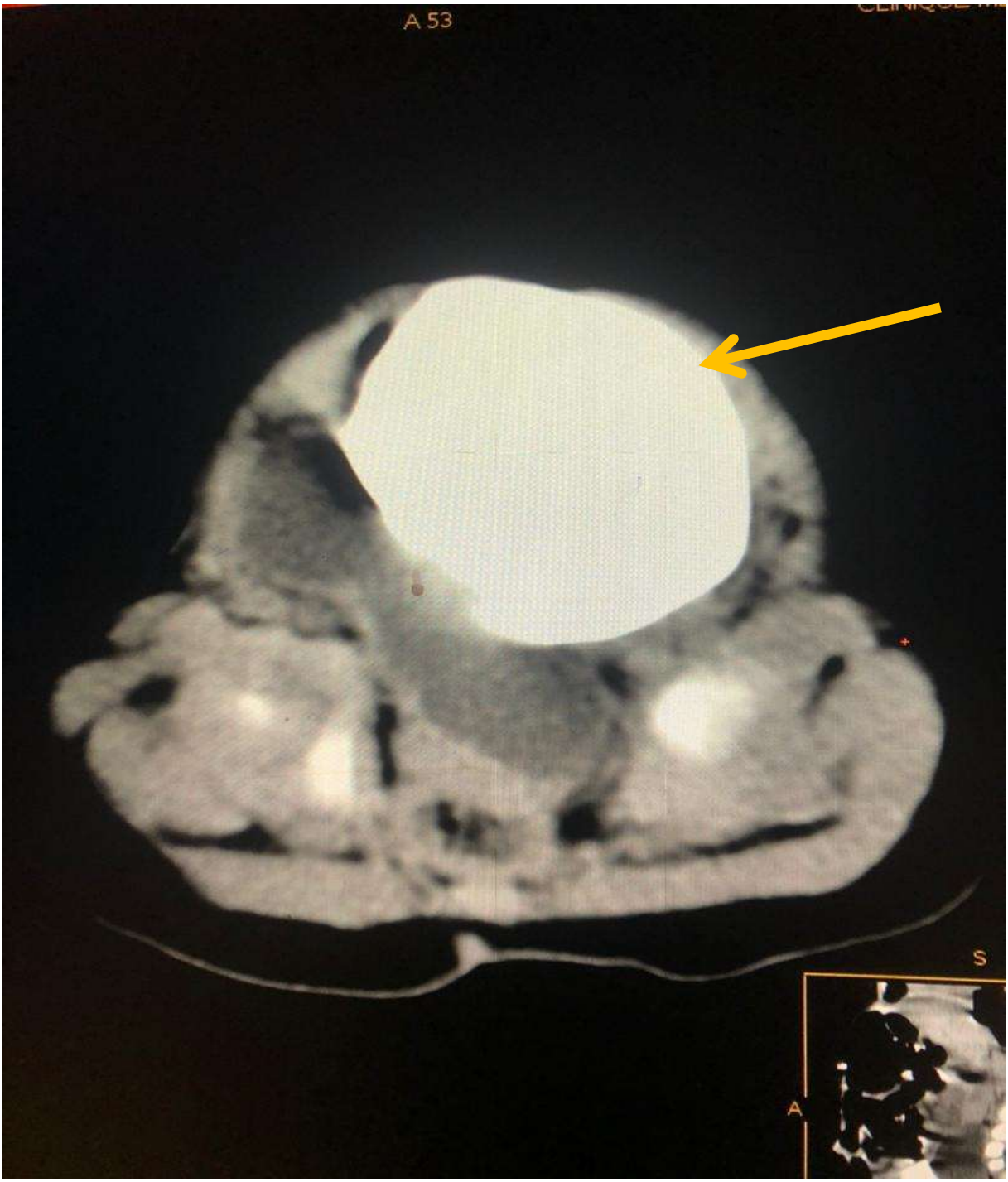

Figure 16 : UroTDM coupe axiale en temps tardif montrant la vessie normale.

Echographie abdominale du nourrisson à 4 mois

Elle est réalisée avec un appareil Vivid 7 Dimension par voie transpariétale avec une sonde profonde de 3,5 MHz.

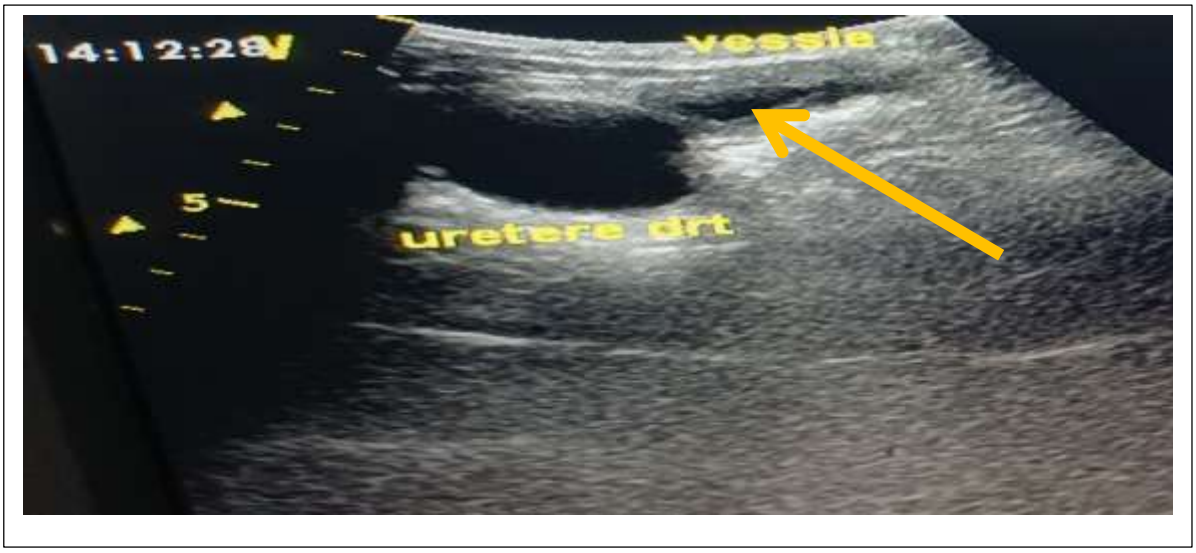

Figure 17 : Echographie abdominale en mode B réalisée chez le nourrisson après 4 mois montrant une vessie en faible réplétion.

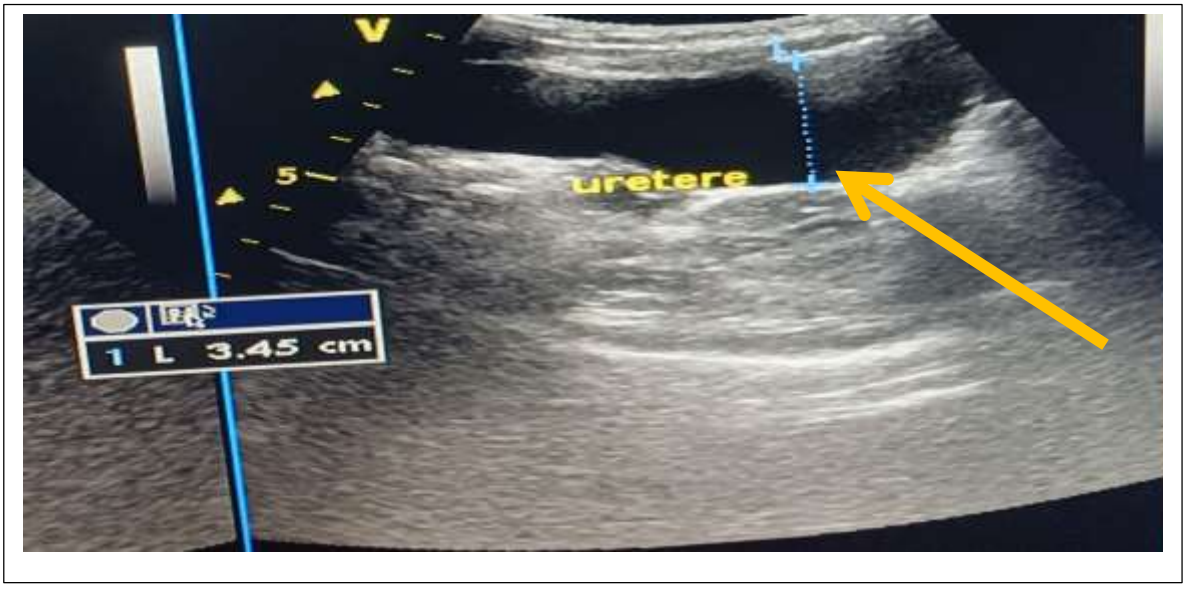

Figure 18 : Echographie abdominale en mode B réalisée chez le nourrisson après 4 mois montrant une dilatation de l'uretère droit à 34 mm.

Figure 19 : Echographie abdominale en mode B réalisé chez le nourrisson après 4 mois montrant une dilatation pyelocalicielle du rein droit

Figure 20 : Echographie abdominale en mode B réalisé chez le nourrisson après 4 mois montrant le rein gauche d'aspect normal.

III-Commentaires et discussion :

1-Fréquence/Prévalence :

Nous avons eu un cas d'hydronéphrose droite sur 1176 échographie obstétricale réalisée sur une période de 6 mois allant du 1er Avril au 30 Septembre 2024 soit une fréquence de 0,08%. Ce résultat se rapproche de l'étude de Véronique PHAN au CHU Sainte Justine qui a rapporté 11 cas d'hydronéphrose sur 10000 naissances [2].

2-Age au diagnostic :

Notre cas est une hydronéphrose droite découverte à 35SA 06 jours chez un fœtus de sexe masculin contrairement au mémoire de Camara Y. qui a rapporté un cas d'hydronéphrose bilatérale associée à une méga-vessie qui a été découvert à 17SA 03 jours. [9]

L'âge gestationnel moyen au moment du diagnostic était de 28,2 semaines (16-38) dans l'étude de Marcio L et al. [10]

Dans notre cas l'échographie réalisée précocement à 12SA 05jours n'a pas montré d'anomalie visible vue qu'elle n'a pas réalisée d'échographie pour l'étude morphologique au deuxième trimestre nous avons constaté l'hydronéphrose droite à 35SA 06 jours ce qui démontre le rôle important de l'échographie réalisée entre 20-24SA pour le diagnostic des malformations.

3-Sexe et côté atteint :

Notre fœtus était de sexe Masculin ce qui est similaire au document de Jacques Lansac ou la prédominance masculine est nette, avec un sexe ratio de 2 pour 1 mais il a trouvé 90% des cas unilatérale dont 60% du côté gauche [8] tandis que dans notre cas c'est le côté droit, elle peut être bilatérale comme c'est le cas chez Camara Y [9].

4-Dégré et siège de la dilatation :

La dilatation calicielle était à 18mm tandis que l'uretère était dilaté à 24,5 mm avec un parenchyme rénal droit laminé à l'uroscanner.

5-Anomalies associées :

Dans notre cas il n'y avait aucune anomalie associée contrairement au mémoire de Camara Y ou non seulement c'était bilatérale mais aussi associé à une méga-vessie [9].

6-Prise en charge :

Dans notre cas après réalisation du scanner à la naissance qui a objectivé l'uretero-hydronéphrose droite avec parenchyme rénal laminé et obstruction au niveau de la jonction urétéro-vésicale droite nous avons adressé le nouveau-né au chirurgien pédiatre qui avait décidé de faire une néphrectomie droite afin de prévenir les complications à types de pyélonéphrite, pyonéphrose ou de septicémie à point de départ urinaire.

Cette intervention n'a pas pu être réalisée par manque de moyen financier des parents.

Conclusion

L'hydronéphrose foetale est rare, l'échographie joue un rôle important dans son diagnostic et sa surveillance d'où la nécessité de mettre un accent sur la réalisation de cet examen au cours de la grossesse, de respecter les périodes de réalisation afin de dépister précocement les pathologies fœtales et prendre les dispositions nécessaires pour prévenir les complications.

REFERENCES

1.Héléne Legrand, Nathalie Godefroid, Axel Feyaerts, Stéphane Thiry, David Tuerlinckx : Réflexion sur la prise en charge de l'hydronéphrose anténatale. Helene.legrand@stuent.uclouvain.be

2.Hydronéphrose anténatale à l'échographie : Dr Véronique PHAN CHU Sainte Justine. Le centre Hospitalier Universitaire Mère- enfant : Université de Montréal date de création : Le 24 janvier 2018.

3.James CA, Watson AR, Twining P, Rance CH : Anomalies des voies respiratoires détectées avnt la naissance incidence et prise en charge changeantes.Eur J Pédiatre,157 :508-511,1998.

4. Glick PL, Harrison MR, Golbus MS, Adzick NS, Filly RA, Callen PW, et al. : Gestion du fœtus atteint d'hydronéphrose congénitale II : critères pronostiques et sélection du traitement.J Pédiatre surg,20 :376-387,1985.

5. Gilles Grangé : Guide pratique de l'échographie obstétricale et gynécologique, Maternité Port-Royal, hôpital Cochin, Paris, 3è édition, Janvier 2022, pages : 209.

6. Pyélectasie fœtale : Diagnostic anténatal, pronostic et prise en charge néonatale. Adèle AGOSTINI : Mémoire 2013.

7. Cours du DU d'échographie obstétricale et gynécologique FMOS année universitaire 2023-2024.

8. Introduction à l'échographie diagnostic : Jacques LANSAC, MARS 2010.

9-Camara Y. Diagnostic échographique anténatal d'une hydronéphrose bilatérale associée à une mégavessie à propos d'un cas.Mémoire de diplôme universitaire d'échographie gynécologique et obstétricale de l'Université des Sciences, des Techniques et des Technologies de Bamako 2023. 25p

10. Hydronéphrose prenatale : Marcio L, Miranda, Lourenço Sbragia, Antonio A, Melo Filho, Hugo F, Köhler, Ricardo Barini, Joaquim MB Silva. Journal Brésilien d'urologie Vol 28(2) : 147-153, Mars-Avril 2002

11. Correlation des paramètres échographiques prénatals avec les paramètres post natals. Résultat de l'hydronéphrose fœtale bilatérale : Priyanka Shukla1. Manisha Kumar1. Archana Puri2. PM Siva3. Journal de Gynécologie et d'Obstétrique d'Inde(mai-juin) 70(3) 202-207

12.Héléne Legrand, Nathalie Godefroid, Axel Feyaerts, Stéphane Thiry, David Tuerlinckx : Réflexion sur la prise en charge de l'hydronéphrose anténatale. Helene.legrand@stuent.uclouvain.be