MINISTERE DE L'ENSEIGNEMENT SUPERIEUR ET DE LA RECHERCHE SCIENTIFIQUE

REPUBLIQUE DU MALI

****

Un Peuple - Un But- Une Foi

U.S.T.T.B

Université des Sciences, des Techniques et des Technologies de Bamako

Faculté de Médecine et d'Odonto-Stomatologie

Année universitaire : 2024 - 2025 **N°……/**

MEMOIRE

Découverte fortuite d'un cas de séquestration pulmonaire au 2e trimestre de la grossesse

Présentée et soutenue publiquement le 20/05/ 2025 devant le jury de la Faculté de Médecine et d'Odonto-Stomatologie

Par : Dr. Abdramane TRAORÉ

Pour l'obtention du D.U en Echographie Gynécologique et Obstétricale

Jury

Président	M. TRAORE Youssouf	Professeur titulaire
Membres	M. THERA Tiounkany	Professeur titulaire
Membres	M BOCOUM Amadou	Maitre de conférences agrégé
Co-directeur	M. KONÉ Bocary Sidy	Gynécologue

DEDICACE ET REMERCIEMENTS

Je dédie cette thèse

À Allah, Seigneur de l'univers

Qui m’a guidé sur le bon chemin, je vous dois ce que je suis devenu. Louanges et remerciements pour votre clémence et miséricorde.

Remerciements

A la mémoire de mes oncle Lassana TRAORE, Abdramane TRAORE mon homonyme et de à ma tante Inares SALAMANTA, Je vous dédie ce travail.

J'aurais aimé que vous soyez présent pour voir ce jour mais le bon Dieu a voulu autrement. Hélas ! Puisse le TOUT PUISSANT vous accueillir dans son paradis Eternel. Vous avez été pour nous un exemple. Je suis convaincu que vous seriez fiers de ce travail

À mon père Pr. Boubacar TRAORE

Tu as été pour moi le père exemplaire. Tu m'as toujours encouragé à faire mieux. Ton affection, tes conseils et ton soutien moral, financier et matériel ne m'ont jamais fait défaut. Ta sévérité ainsi que ta sincérité ont été pour moi un grand soutien au cours de ce long parcours, qu'Allah te garde longtemps auprès de nous pour qu'on puisse continuer à profiter de ta sagesse.

À mes mamans Nadia LATRECHE et Aissata BERTHE

Aucune dédicace ne saurait exprimer mon respect, mon amour éternel et ma considération pour les sacrifices consentis pour mon instruction et mon bien être. Vous représentez pour moi le symbole de la bonté par excellence, la source de tendresse et l'exemple du dévouement qui n'a pas cessé de m'encourager et de prier pour moi. Vos prières et vos bénédictions m'ont été d'un grand secours pour mener à bien mes études. Vous avez fait plus qu'une mère puisse faire pour que ses enfants suivent le bon chemin dans leur vie et leurs études. Je vous dédie ce travail en témoignage de mon profond amour. Qu'Allah, tout puissant vous procure santé, bonheur et longue vie, pour que vous demeuriez le flambeau qui illumine le chemin de vos enfants.

À ma grande mère Awa Niogo SANOGO qui a été toujours présente à mes 5 depuis mes 10 ans ce travail est aussi le vôtre.

À mon oncle tonton Moumine TRAORE

À mon cousin Mohamed Moumine TRAORE, A mes toutes mes tantes veuillez trouver ici l'expression de toute ma reconnaissance. Ce travail est aussi le fruit de vos conseils.

À tous les membres de ma famille, à mes frères et sœurs : Kadiala et Samba ouolegèm, Inès et Sanou ainsi si que toute la famille TRAORE.

Veuillez accepter l'expression de ma gratitude pour votre soutien, encouragement et affection. J'espère que vous retrouverez dans cette dédicace le témoignage de mes sentiments sincères, mes vœux de santé et bonheur.

À mes amis :

Dr. Mamoudou Diakité, Dr Ouattara Bakary, Dr. Ismael BAMBA, Bourama CAMARA, Mamadou Diallo, Sorry Ibrahim SIDIBE, Diob GANA, Dr. Samou DOUMBIA, Dr. Ismael SAMAKE, Isac KOLOMA, Dr Alassane COULIBALY, Dr. Souleymane Traoré, Dr. Fatoumata DOUMBIA, Check Ly, Mohamoud Koureichi

Ces belles amitiés que j'ai partagé et renforcé tout au long de mes études.

Merci chers amis pour les bons moments que nous avons passé ensemble. Aucun mot ne saurait exprimer mes sentiments de considérations et reconnaissance envers votre soutien et vos encouragements. Vous avez toujours donné l'exemple d'amis attentifs et fidèles, des camarades serviables et amusants.

Je saisis cette occasion pour vous exprimer mon profond respect et vous souhaiter le bonheur, la joie et le succès du monde.

À mon ami Dr Mamoudou Diakité

Les mots me manquent pour t'exprimer ma gratitude et mon admiration profonde. Puisse dieu le Tout Puissant te combler de santé et de bonheur.

A Dr Abdoulaye Kanouté, Dr SYLLA Ousmane, Dr Lamissa Cissé, Dr TALL Kouressi, Dr Ilias Sow, Dr Youssouf Fofana, Dr Binta Guindo, Dr Djeneba Koné, Dr Chata Traoré, Dr Chaka KONE, Dr. Djeneba KEITA, ainsi que leurs collègues.

À toutes ces personnes que nous avons côtoyées durant notre formation. Aucun mot ne saurait décrire ma profonde reconnaissance, je vous souhaite bonheur et réussite dans votre carrière.

Liste des abréviations

AG : Age de la Grossesse

AgHBS : Antigène de Surface du virus de l'Hépatite B

AO : Aorte

AP : Artère Pulmonaire

BCF : Bruit du Cœur Fœtal

BW : Bordet et Wassermann

CIV : Communication Inter Vasculaire

CIA : Communication Inter Auriculaire

CTA : Computer Assisted Tomography (tomodensitométrie)

DDR : Date des Dernière Règles

3D : Trois dimensions

IgG: Immunoglobuline G

IgM: Immunoglobuline M

IRM : Imagerie par Résonance Magnétique

J22, J24 : Jour 22, Jour 24

LA : Liquide Amniotique

MAK : Malformation Adénomatoïde Kystique

MIP : Maximum Intensity Projection

NFS : Numération Formule Sanguine

PNN : Polynucléaire Neutrophile

SA : Semaine d'Aménorrhée

SEL : Séquestration pulmonaire Extra Lobaire

SIL : Séquestration pulmonaire Intra Lobaire SP : Séquestration

SRV : Sérologie Rétro Virale

VC : Veine Cave

VRT : Volume Rendering Technique

VTC : Videothoracoscopie

Table des matières

1. Introduction 1
Objectifs 2
2. Généralités 4
2.1. Définition : 4
2.2. Rappel embryologique : 4
2.2.1. Développement des voies aériennes 4
2.2.2. Formation du parenchyme pulmonaire 4
2.2.3. Mouvements respiratoires in utero 5
2.2.4. Développement post-natal 5
2.3. Physiopathologie : 5
2.4. Épidémiologie : 5
2.5. Diagnostique 6
2.6. Prise en charge 14
2.7. Pronostic 15
3. Observation clinique du cas 17
4. Discussion 26
5. Conclusion 30
6. Références : 32
7. Annexes 38

INTRODUCTION

1. Introduction

La séquestration pulmonaire est une affection congénitale rare caractérisée par un territoire pulmonaire des connexion bronchique et vasculaire anormale [1]. La vascularisation de cette affection est assurée par le réseau artériel aberrant [2]. Elle a été décrite pour la première fois en 1861 [3]. Elle est classée en deux formes selon Pryce : forme intra lobaire et forme extra lobaire [4].

Sa prévalence varie selon les études, dans le monde elle varie entre 0,15 à 6,4% [5]. Il s'agit de la deuxième malformation pulmonaire la plus fréquente [6]. L'homme semble être plus touché que la femme. Les deux formes sont situées sur le côté gauche chez environ les deux tiers des patients [7]. Cette affection peut survenir de façon isolée ou associé à d'autres malformations congénitales qui font toute la gravité de la maladie. Elle est associée le plus souvent à une malformation cardio-pulmonaire. Cette affection peut évoluer de façon silencieuse pendant longtemps. Parfois cette affection peut se révéler par les signes de complications comme les hémoptysies, les infections pulmonaires récidivantes et les douleurs thoraciques. Le diagnostic repose sur la confrontation des données cliniques, radiologiques et anatomopathologiques.

Aux États-Unis, sa prévalence est estimée à environ 1 cas pour 25 000 à 35 000 naissances vivantes [8]. En France, la séquestration pulmonaire représentait 28,6% des cas de malformations bronchopulmonaires congénitales [9].

En Afrique, bien que les données spécifiques soient rares et que le dépistage prénatal ne soit pas systémiquement réalisé dans tous les centres, les rares rapports et registres de malformation congénitales semble indiquer que la fréquence de cette anomalie est globalement comparable aux estimations internationales. Une étude rétrospective réalisée dans le service de chirurgie thoracique de l'hôpital du Mali allant de janvier 2012 à Mars 2020 (8 ans) sur les malformations pulmonaires congénitales a révélé 7,7 % de cas de séquestration pulmonaire [10].

Avec le progrès de l'imagerie, de nombreux cas sont dépistés in utero par l'échographie anténatale. L'échographie, en tant qu'outil de première intention, permet de dépister précocement des malformations, qui bien que rares présente des enjeux majeurs pour le suivi de la grossesse et l'orientation thérapeutique postnatale d'où notre étude.

Objectifs

- **Objectif général**

Rapporter la place de l'échographie dans le diagnostic d'un cas de séquestration pulmonaire.

- **Objectifs spécifiques**

- Décrire les aspects échographiques de la séquestration pulmonaire ;
- Classer la séquestration selon Pryce ;
- Évaluer l'efficacité de l'échographie dans le diagnostic anténatal de la séquestration pulmonaire.

GÉNÉRALITÉS

2. Généralités

2.1. Définition :

La séquestration pulmonaire est une anomalie congénitale défini comme un territoire pulmonaire séparé de ses connexions bronchiques et vasculaire normales. Sa vascularisation est assurée par une artère systémique aberrante [11].

2.2. Rappel embryologique :

2.2.1. Développement des voies aériennes

- **Diverticule respiratoire** :

  Apparaît à la 4e semaine sur la face ventrale de l'intestin pharyngien. Il se sépare de l'intestin par prolifération de mésenchyme, formant un tube qui deviendra la trachée et dont l'orifice céphalique formera le larynx.

- **Bourgeons bronchiques :**

  À la 5e semaine, division en deux bourgeons (droit et gauche) :

  - À gauche : 2 bronches lobaires
  - À droite : 3 bronches lobaires

    Divisions successives dichotomiques jusqu'aux bronchioles (17 générations).

    Certaines divisions se poursuivent après la naissance.

- **Parois des voies aériennes :**

  Résultent d'une interaction entre endoderme et mésenchyme, donnant les tissus conjonctifs, musculaires et cartilagineux selon le calibre des voies.

2.2.2. Formation du parenchyme pulmonaire

Le parenchyme se forme autour des voies aériennes en 5 **périodes histologiquement définies**

- **Période embryonnaire (4-7e semaine)** :

  Bourgeonnement actif, épithélium pseudostratifié indifférencié. Début de différenciation cartilagineuse.

- **Période pseudo-glandulaire (5-17e semaine) :**

  Arbre bronchique pré-acinaire se forme. Apparition des cellules ciliées, sécrétrices et neuroendocrines. Premiers battements ciliaires dès la 10e semaine. Différenciation musculaire lisse.

- **Période canalaire (16-25e semaine)** :

  Formation des bronchioles respiratoires et des premiers saccules. Différenciation en pneumocytes I (échange) et II (sécrétion de surfactant). Début de la vascularisation, mais échanges encore limités.

- **Période du sac terminal (24-36e semaine) :**
  Début des échanges air-sang. Amincissement du tissu interstitiel. Augmentation du surfactant (dès la 32e semaine). Risque de maladie des membranes hyalines en cas d'immaturité.
- **Période alvéolaire (36e semaine à 8 ans) :**
  Alvéolisation : multiplication et croissance des alvéoles. À la naissance, 1/8e du nombre final d'alvéoles. Maturation post-natale essentielle pour atteindre la capacité respiratoire définitive.

2.2.3. Mouvements respiratoires in utero

Types : hoquets, mouvements rapides superficiels (dès la 15e semaine), GASP (mouvements profonds, signe de souffrance fœtale s'ils augmentent).

Rôle : développement des muscles respiratoires.

2.2.4. Développement post-natal

Poursuite de la croissance alvéolaire jusqu'à 8 ans.

Réduction de l'épaisseur de la barrière alvéolo-capillaire.

Augmentation de l'élasticité du parenchyme.

Agrandissement des voies aériennes et maturation du cartilage.

Immaturité respiratoire explique les pathologies fréquentes chez l'enfant (ex. : bronchiolites).

2.3. Physiopathologie :

Le mécanisme de la séquestration pulmonaire est débattu [8]. La théorie la plus couramment acceptée propose qu'une séquestration pulmonaire est le résultat de la formation d'un bourgeon pulmonaire accessoire entre la 4e et la 5e semaine de développement embryonnaire.

2.4. Épidémiologie :

2.4.1. Prévalence

La présence d'une séquestration pulmonaire est rare, avec une incidence estimée entre 0,15 et 1,8% de de la population. Il s'agit de la deuxième malformation la plus fréquente [8].

Dans la séquestration extra-lobaire, les garçons sont les plus touchés que les filles, avec un sex-ratio de de 3 à 4 pour 1. En revanche, dans la séquestration intra-lobaire, le sex-ratio est équilibré [8].

2.4.2. Facteurs favorisants

In utero, les facteurs qui influencent le développement normal du poumon fœtal incluent la taille et la forme du thorax, le volume du liquide amniotique et de liquide intra- pulmonaire, les

mouvements respiratoires du fœtus, les reins et l'axe hypothalamo-hypophysaire. Au niveau du parenchyme pulmonaire, toute perturbation d'un de ces facteurs, ou toute autre anomalie de développement bronchique secondaire à une ischémie, un traumatisme, une infection ou tout autre mécanisme peut conduire à la survenue d'un processus pathologique. Il semble que ce ne soit pas seulement la nature de cet événement qui soit important mais aussi le moment et la sévérité de l'atteinte qui détermine la morphologie de la lésion éventuelle [12,13]. Une atteinte suffisamment sévère entraîne une interruption du développement de l'arbre trachéo-bronchique et de l'artère pulmonaire avec persistance d'un apport systémique artériel au niveau d'une zone de parenchyme pulmonaire anormal, correspondant à la forme classique de séquestration pulmonaire intra-lobaire. Le développement du drainage veineux est moins bien connu [14]. Les anomalies de développement observées dans la séquestration pulmonaire suggèrent que cette malformation est liée à l'expression anormale de gènes homeobox et notamment du gène Hoxb 5 nécessaire au phénomène d'embranchement aérien normal pendant le développement pulmonaire. L'expression de ce gène est augmentée dans le tissu de la séquestration pulmonaire [15].

De multiples interactions existent entre le mésenchyme et l'endoderme expliquant l'existence d'associations mal- formatives observées chez le fœtus, en l'occurrence l'association des séquestrations avec une maladie adénomatoïde kystique, avec une hernie diaphragmatique ou une malformation cardiaque. En effet, au début du développement de l'embryon, le bourgeon pulmonaire et son mésenchyme sont situés à proximité de l'intestin primitif dont ils dérivent : ainsi toute agression dans une zone où ces deux organes en développement sont adjacents est susceptible d'entraîner une atteinte des deux structures.

Des cellules épithéliales de différentiation pulmonaire attirées vers l'intestin primitif peuvent venir dans le mésenchyme provoquant une dysmorphogenèse avec communication entre ce tissu ectopique et l'organe adjacent quel que soit le moment du développement. Cette malformation sera intra-lobaire si elle apparaît avant le développement de la plèvre. À l'opposé, le développement ultérieur de la plèvre peut isoler ce tissu de son organe d'origine, partiellement ou complètement donnant une malformation extra-lobaire [13].

2.5. Diagnostique

2.5.1. Diagnostic anténatale

- **Échographie :**

Classiquement la SP apparait comme une lésion hyperéchogène bien limitée, triangulaire ou arrondie. L'examen apparaissant le plus sensible est l'échographie du 2ème trimestre. La découverte en échodoppler d'une artère qui irrigue directement la malformation permet de

poser le diagnostic de séquestration. Cette artère n'est néanmoins pas toujours bien visible. À côté de sa valeur diagnostique, l'échographie assure la surveillance de cette masse et contribue à l'appréciation de son caractère isolé ou associé à d'autres malformations. Les limites de l'échographie, résident dans la difficulté à distinguer formellement une séquestration à composante kystique d'une malformation adénomatoïde kystique [16].

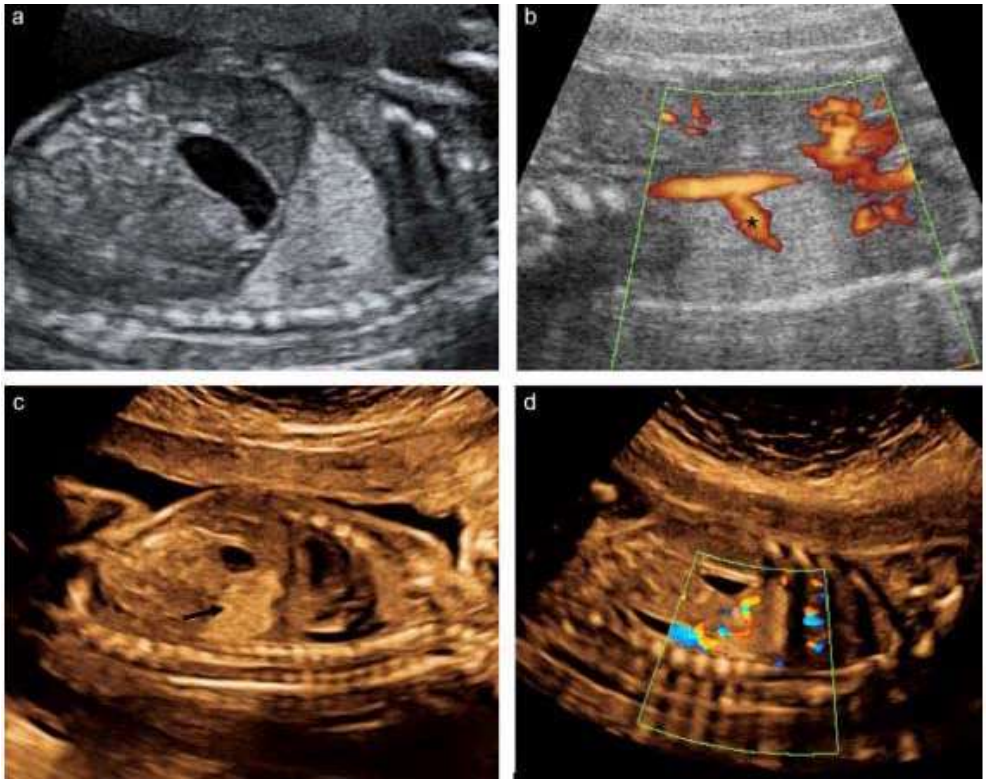

Figure 1 : Séquestration pulmonaire ; a : coupe para sagittale : aspect typique de masse hyper échogène triangulaire (étoile blanche) ; b : pédicule vasculaire au doppler énergie provenant de l'aorte (étoile noire ; c : forme extra pulmonaire : masse hyper échogène triangulaire située derrière l'estomac (flèche noire); d : forme extra pulmonaire avec pédicule vasculaire au doppler énergie provenant de l'aorte.

- **Signes échographiques indirects anténataux :**
  - Déviation médiatisnale échographique anténatale

Il n'existe pas de différence entre les **SEL** et les **SIL**. Entre les formes atypiques et les formes typiques.

  - Hydramnios :

Ce signe aspécifique est rencontré dans 14,6% des **SP** sans différence significative entre les différents types de **SP**. On peut retrouver dans la littérature jusqu'à 40% d'hydramnios associé aux SP [17].

  - Hydrothorax :

Un cas de séquestration pulmonaire avec hydrothorax qui a été traité avec succès par un seul drainage par cathéter thoracoamniotique fœtal [18]. Par suite de la mise en place d'un cathéter d'urgence, l'hydrothorax a diminué de façon spectaculaire [19].

- **TDM**

Figure 2 : TDM montre une masse avec des composants kystiques (têtes de flèches) dans le lobe inférieur gauche. Notez l'artère systémique aberrante (flèche) provenant de l'aorte thoracique descendante.

- **IRM fœtal**

Il est un bon examen avec une sensibilité de 75,8% [20]. L'aspect est classiquement sous la forme d'un hyper signal T2 par rapport au parenchyme pulmonaire normal. Elle n'a un intérêt réel que dans l'identification du séquestre pulmonaire et le diagnostic différentiel avec d'autres pathologies qui peuvent s'y associer tels que la hernie diaphragmatique, le neuroblastome, l'hémorragie des surrénales. De plus, malgré les progrès continus de l'IRM fœtale, sa réalisation dépend de sa disponibilité et de son coût élevé actuellement limitée. La réelle difficulté à mettre en évidence le pédicule artériel systémique aberrant justifie un bilan radiologique complémentaire après la naissance.

Figure 3 : IRM en coupe frontal Kyste broncho-géniques en hyper signal T2 (grande flèche) , séquestration pulmonaire avec composante liquidienne (petite flèche).

- **Classification :**

Il existe deux formes de séquestration pulmonaire :

- **Les séquestrations intra lobaires :**

Figure 4 : Séquestration intra lobaires

Environ 75% des séquestrations ont leur parenchyme anormal inclus dans le parenchyme pulmonaire ; elles sont contenues dans la même plèvre viscérale. Il existe plusieurs types selon

les anomalies bronchiques et artérielles [21]. Elles sont souvent silencieuses et de découverte fortuite mais elles peuvent se traduire par des infections répétées qui doivent faire suspecter une malformation [22]. Leurs aspects radiologiques dépendent du degré d'aération de la lésion et de l'existence d'une lésion associée [23]. Leur vascularisation artérielle provienne de l'aorte thoracique descendant (75%), abdominale (20%). Leur retour veineux se fait par une veine pulmonaire normale. Cette séquestration se trouve plus souvent sur les lobes inferieurs gauche. Selon la classification de Pryce on distingue trois types :

Type PRYCE I : La seule anomalie est la vascularisation d'un territoire pulmonaire normal par une artère d'origine systémique.

Type PRYCE II : Le parenchyme séquestré est formé à partir d'un bourgeon bronchique normal avec une artère surnuméraire qui irrigue du parenchyme sain adjacent.

Type PRYCE III : Le bourgeon bronchique est normal, mais l'artère surnuméraire n'irrigue pas le parenchyme sain adjacent.

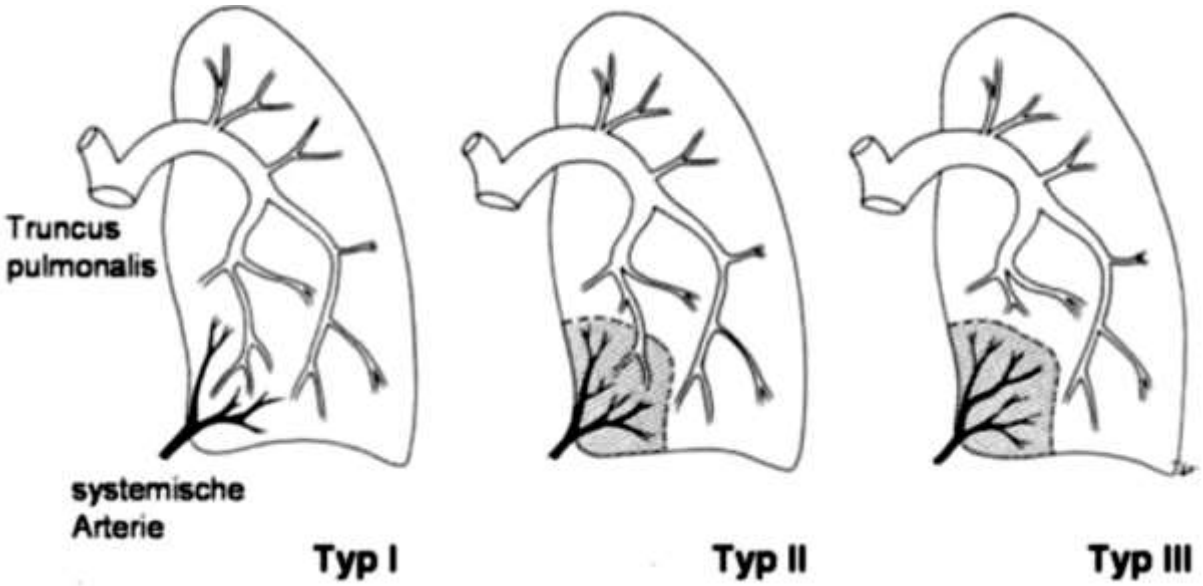

Figure 5 : Classification de Pryce

❖ **Les séquestrations extra lobaires**

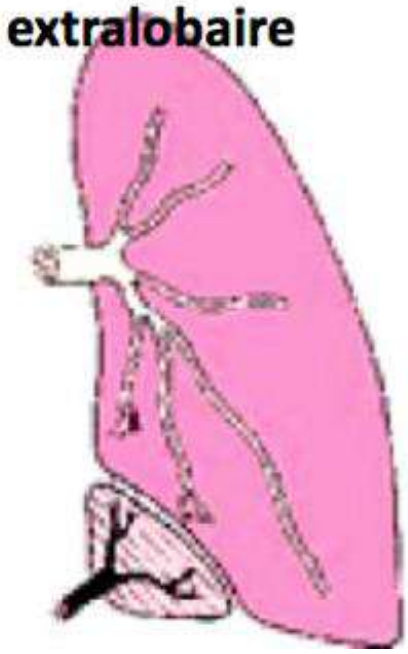

Figure 6 : Séquestration extra lobaires

Elles possèdent leur propre enveloppe pleurale viscérale, il existe donc une séparation anatomique et physiologique complète avec le parenchyme pulmonaire normal. Cette forme extra lobaire est associée à une autre malformation dans 15 à 40 % des cas [24]; surtout à une hernie diaphragmatique, à une déhiscence péricardique, ou à un kyste bronchogénique [25].

- Elles sont souvent associées à d'autres malformations : hernie diaphragmatique, par exemple.
- Elles peuvent siéger dans le médiastin ou dans la cavité abdominale (forme sous-diaphragmatique).
- Elles sont vascularisées par une branche anormale naissant de l'aorte thoracique ou abdominale ; rarement, cette artère nourricière peut provenir d'une artère sous-clavière, d'une coronaire ou du tronc cœliaque.
- Elles ont un drainage veineux systémique : veine azygos en général, mais des cas de drainage hémiazygos, cave inférieur ou porte ont été décrits.
- Une angiographie préopératoire est donc indispensable. Des formes bilatérales sont décrites qui peut entraîner une décompensation cardiaque néonatale.

Certains cas, dits hybrides, associent un séquestre pulmonaire et une malformation des voies aériennes [26].

- **le poumon en fer à cheval** : malformation dans laquelle les poumons se rejoignent dorsalement et où un des deux poumons est hypoplasique ; il s'y associe une dextrocardie, une

malformation cardiaque (CIV, CIA, ventricule droit à double issue) et, souvent aussi, un retour veineux partiel anormal dans la veine cave inférieure et une vascularisation systémique anormale. Risque important d'hypoxémie et d'hypertension artérielle pulmonaire.

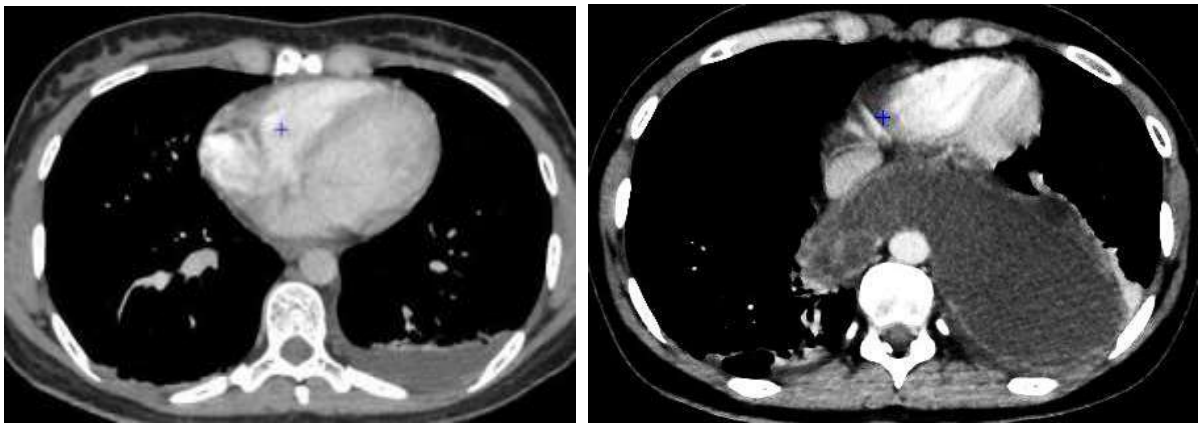

Figure 7 : Coupe scanographique qui montre la malformation du poumon en fer à cheval.

- **le syndrome du diaphragme accessoire** : l'hémi thorax, droit le plus souvent, est divisé en 2 compartiments par une membrane dérivée du péricarde ; il s'y associe à une hypoplasie pulmonaire homolatérale, une vascularisation systémique anormale et, plus rarement, à une hernie diaphragmatique ainsi que des anomalies vertébrales.
- **le syndrome du cimeterre ou scimitar** : affecte presque exclusivement le poumon droit dont le lobe inférieur est drainé en sous-diaphragmatique dans la veine cave inférieure ou une veine hépatique ; il s'y associe habituellement à d'autres malformations comme une hypoplasie pulmonaire et/ou une vascularisation partielle par une artère systémique aberrante ; la radiographie pulmonaire montre une dextrocardie et un aspect en cimeterre de la veine anormale. La vascularisation artérielle systémique d'un lobe pulmonaire, en général le lobe inférieur, le drainage veineux s'effectuant normalement dans le réseau des veines pulmonaires.

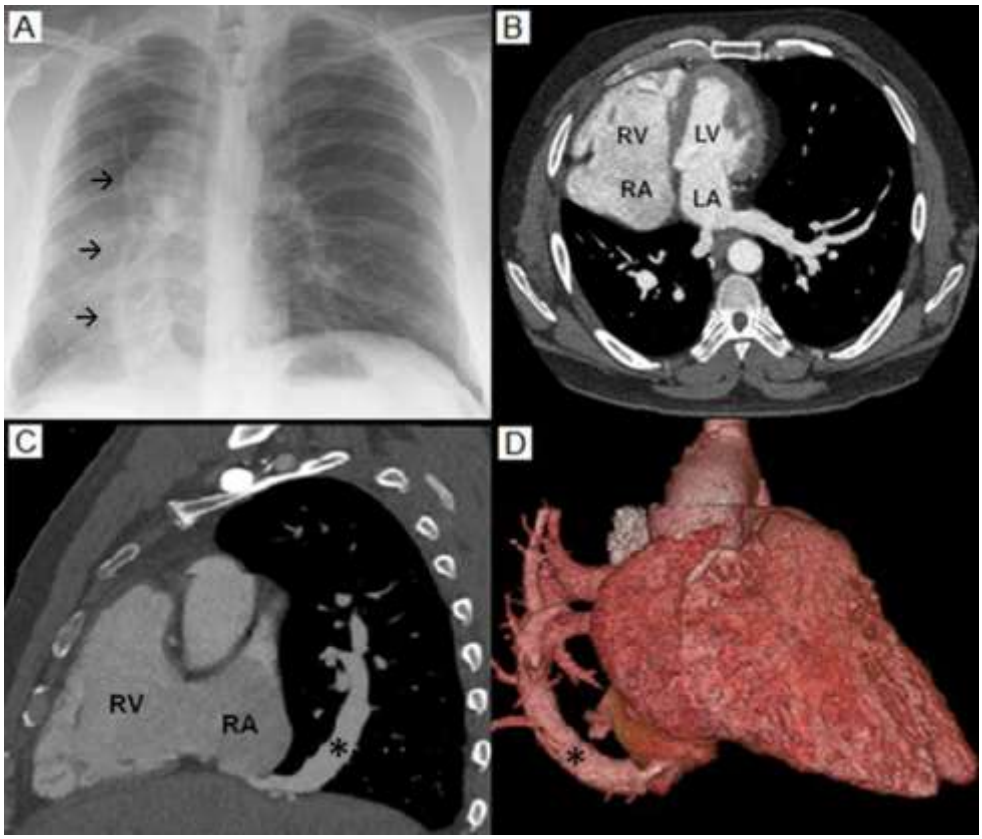

Figure 8 : le syndrome de cimetière

(A) Radiographie thoracique montrant une dextroposition du cœur avec une densité longitudinale sur l'hémithorax droit.

(B) Angiographie par tomodensitométrie (CTA), vue sagittale, montrant une dextroposition du cœur, une hypoplasie du poumon droit, un déplacement médiastinal droit.

(C) CTA, vue axiale, montrant une anomalie de la veine pulmonaire supérieure droite.

(D) CTA, imagerie tridimensionnelle rendue montrant une anomalie de la veine pulmonaire supérieure droite se drainant dans la partie supra-hépatique de la veine cave inférieure.

2.5.2. Diagnostic postnatal

- Clinique

Cliniquement, les séquestrations pulmonaires sont asymptomatiques et ne se manifestent que lors de complications, le plus souvent à type d'épisodes infectieux à répétition ou d'hémoptysies [26]. La vascularisation systémique provenant d'un système à haute pression irriguant un territoire artériel pulmonaire conçu pour une pression plus basse explique bien le risque de survenue d'hémorragies pulmonaires.

- Imagerie
  - Confirmé par **scanner thoracique avec injection (angioscanner)**, permettant d'identifier la **vascularisation systémique anormale** [27].

- L'**IRM thoracique** peut être utilisée comme complément diagnostique [27].
- **Radio thorax**

La radiographie thoracique qui est souvent le premier examen réalisé n'est pas l'examen de choix, elle est en effet très peu spécifique. Elle permet de visualiser soit des condensations qui peuvent simuler une pneumonie, soit des masses tissulaires avec des contours bien définis ou des zones kystiques avec niveaux liquidiens [28,29]. Selon l'étude de Yohan Robert [30], 50% des SEL sont visibles sur la radiographie thoracique de face sans différence significative entre les formes hybrides et typiques. Elles apparaissent sous la forme d'une opacité triangulaire, mais elles peuvent être très discrètes lorsqu'elles sont de petites tailles. Et en ce qui concerne les SIL, 56% sont visibles sur la radiographie thoracique, avec une différence significative entre les SIL typiques et hybrides. Les formes hybrides apparaissent sous la forme d'une opacité éventuellement associée à des images kystiques et les formes typiques sont plus discrètes et pouvant apparaitre sous la forme d'une simple hyperclarté.

- **TDM thoracique**

Le gold standard reste le scanner injecté, qui permet le diagnostic de l'artère dans 91% des cas, permettant d'atteindre un taux de diagnostic préopératoire de 90,3%, sans dépendre du diamètre de l'artère. Cet examen ne permet pas qu'une simple visualisation de l'artère systémique, mais aussi sur son origine, son diamètre, son passage diaphragmatique et le nombre d'artères systémiques. Toujours sur le plan vasculaire, il permet d'analyser le retour veineux. Il permet aussi de diagnostiquer les malformations associées.

2.6. Prise en charge

2.6.1. Prise en charge anténatal

- En **absence de signes de complications**, aucun traitement immédiat n'est nécessaire, mais une **surveillance rapprochée** est obligatoire.
- En cas d'**hydrops fœtal** ou de compression médiastinale menaçant la vie, une **intervention in utero** peut être proposée (dérivation thoraco-amniotique, traitement laser ou embolisation fœtale) [31].

2.6.2. Prise en charge postnatale

- Si la séquestration est **symptomatique** (infection pulmonaire récidivante, hémoptysie, détresse respiratoire) ou à **haut risque de complications**, un **traitement chirurgical** est indiqué : résection par **lobectomie ou segmentectomie** selon le type [32].

- En cas de forme **asymptomatique**, certains centres recommandent une **chirurgie préventive** dans la petite enfance (vers 6-12 mois), pour éviter les complications infectieuses ou hémorragiques ultérieures [32].
- La **voie thoracoscopique** (chirurgie mini-invasive) est souvent privilégiée [32].

2.7. Pronostic

2.7.1. Anténatal

Le **pronostic est excellent** pour les formes **isolées** après traitement, avec une bonne croissance compensatoire du tissu pulmonaire restant [33]. En cas d'**hydrops fœtal**, le pronostic est **plus réservé**, et dépend de la rapidité de la prise en charge [31].

Outre la recherche systématique des malformations associées (hernie diaphragmatique, cardiopathie congénitale), une simple surveillance peut être proposée en anténatal. La tolérance est en règle bonne car une décompensation cardiaque par effet shunt est rare et l'épanchement pleural ne nécessite pas le plus souvent un drainage. La régression spontanée au cours de la grossesse est possible.

2.7.2. Postnatal

En **post-opératoire**, les complications sont rares, surtout si la chirurgie est réalisée tôt [33].

Après la naissance, la transformation fibreuse est décrite comme étant une forme de régression, ce qui justifie parfois l'abstention thérapeutique [34]. Les formes non régressives sont en général opérées pour éviter la survenue des complications à long terme.

Si non traitée, la séquestration peut évoluer vers des **infections pulmonaires récidivantes**, des **hémoptysies** ou une **insuffisance respiratoire chronique** [35].

Notre observation

3. Observation clinique du cas

Caractéristique de la patiente

Patiente de 32 ans, mariée, commerçante, scolarisé (niveau BT2),

Antécédents

Habitude alimentaire

Elle n'était pas tabagique, ni alcoolique.

Gynéco-obstétricaux

La patiente était multigeste et paucipare (G6P2V2A3), tous les enfants étaient vivants.

Antécédents médicaux

Elle n'avait pas d'antécédent médical connu et ne suivie pas de traitement traditionnel.

Antécédents chirurgicaux : une césarienne pour intervalle intergénique à plus de 10 ans

Antécédents Familiaux : Elle n'avait pas d'antécédent familiale.

Histoire de la grossesse

DDR : 06/06/2024.

Age grossesse : 29 SA.

Il s'agissait d'une patiente de 32 ans et multigeste. La grossesse actuelle était une grossesse spontanée après un accouchement par césarienne de la précédente grossesse pour intervalle intergénique à plus 10 ans. Elle avait réalisé 04 consultations prénatales. Et nous a consulté pour une échographie obstétricale de 3e trimestre. Le bilan prénatal qu'elle avait réalisé à ce jour retrouvait :

À la NFS le taux d'hémoglobine était 11,3 g/dl et une hyperleucocytose (14,8 10^3/µl) avec PNN à 8,4 10^3/µl et lymphocytes à 4,9 10^3/µl. La glycémie à jeun était de 1,02 g/dl. La créatininémie était revenue à 85 µmol/l. L'AgHBs, la SRV et le BW étaient négatif. L'albumine sucre était néant. Elle était de groupe sanguin O+. La sérologie toxoplasmique (IgM- et IgG+).

Nous avons réalisé une échographie obstétricale objectivant une grossesse monofœtal évolutive de 29 semaine d'aménorrhée le 08/01/2025. De façon fortuite, nous avons découvert un épanchement pleural gauche de grande abondance (64x60x44 mm soit environ 90 cc). Le poumon droit est d'aspect sans particularité tandis que le gauche semble hypoplasique.

La présentation était céphalique mobile de sexe féminin. Les mouvements spontanés du fœtus étaient présents. Le BCF était de 143 bat/mn. Le liquide amniotique était de quantité abondante selon Chamberlain (grande citerne = 102 mm). Le poids fœtal était estimé à 1435 grammes +/- 400. Le reste d la morphologie fœtale est d'aspect habituel.

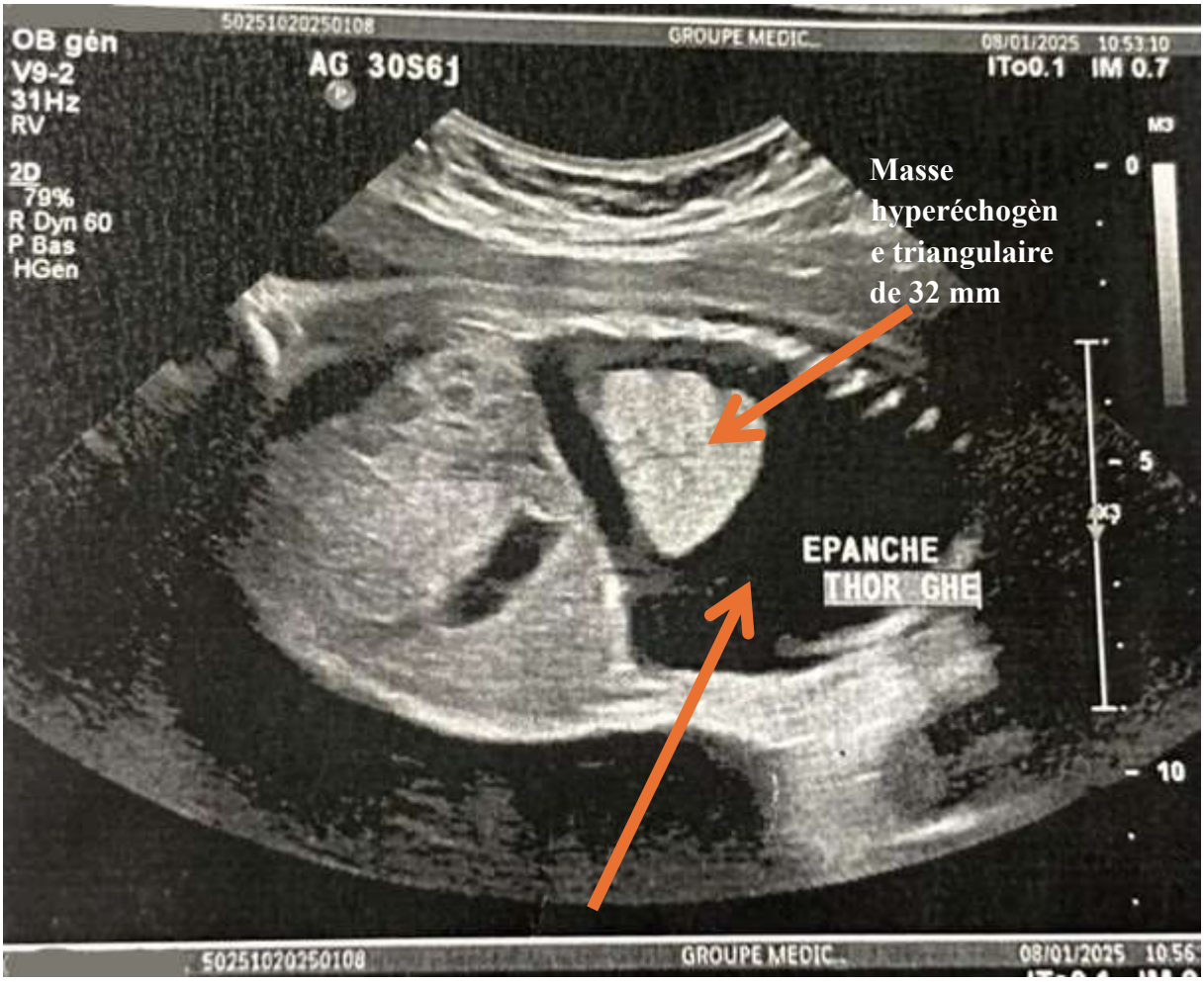

Figure 9 : Coupe para sagittale : Aspect typique d'une masse hyperéchogène triangulaire.

Figure 10 : Coupe axiale centré sur les quatre cavités du cœur à droite et à gauche sur les trois vaisseaux. Toujours avec un épanchement thoracique abondant.

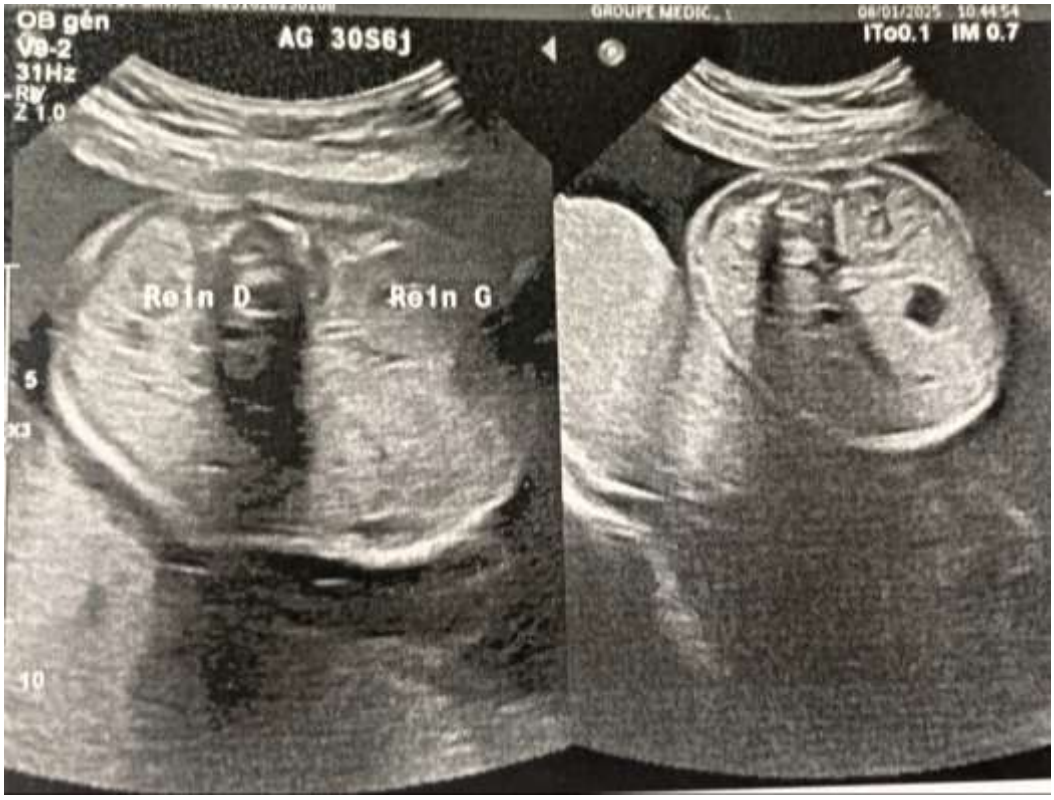

Figure 11 : Coupe axiale montrant les 2 reins.

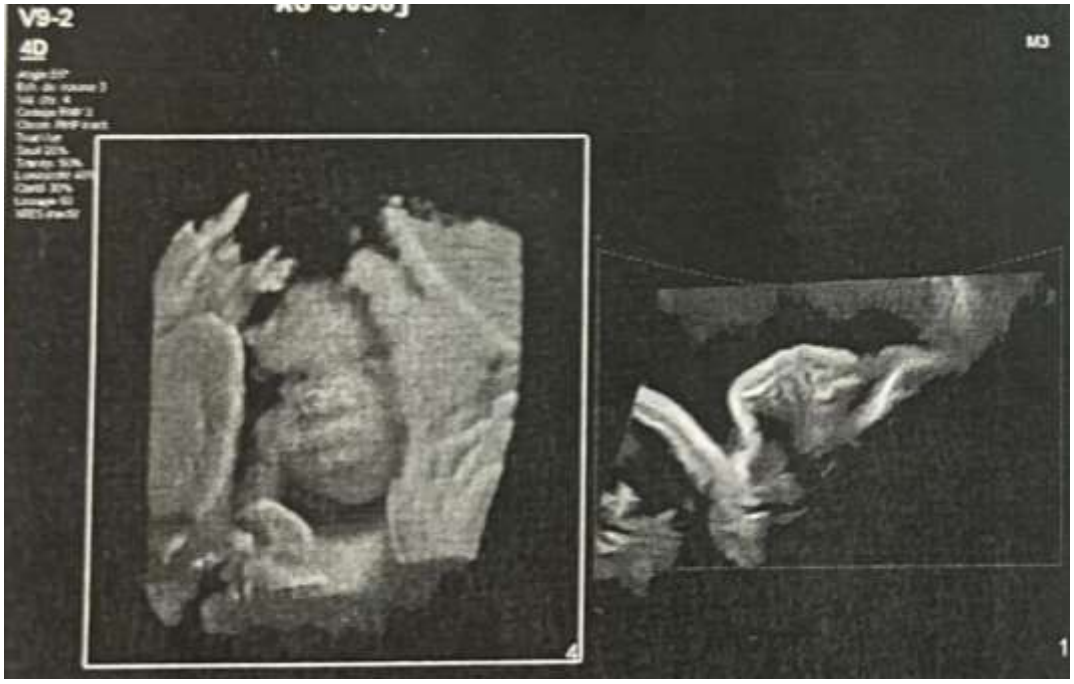

Figure 12 : Image 3D de la tête

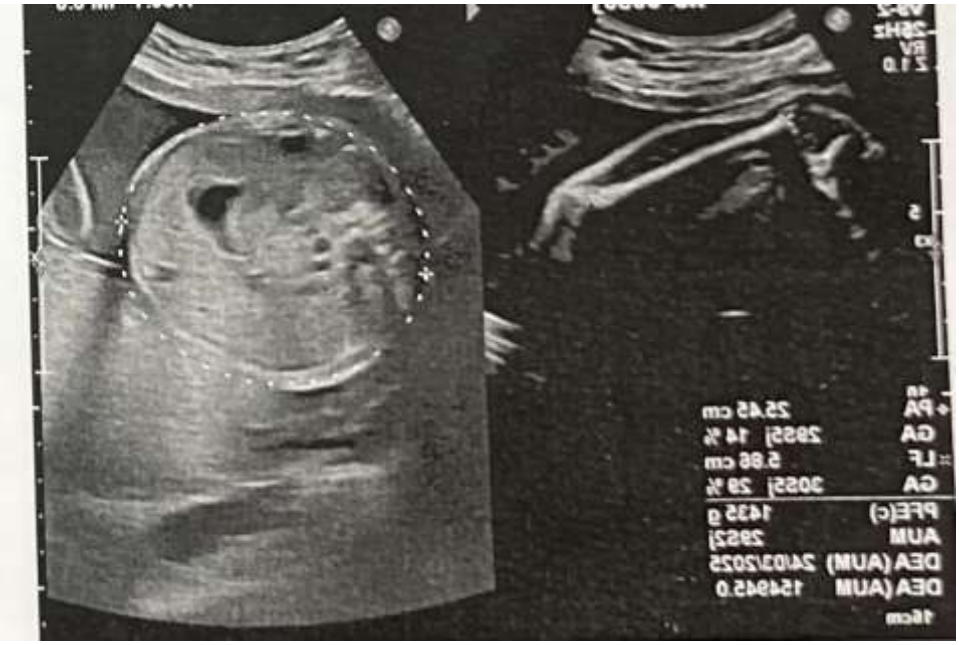

Figure 13 : Coupe axiale du périmètre abdominal à gauche et coupe du fémur à droite.

Figure 14 : Coupe axiale du périmètre crânien

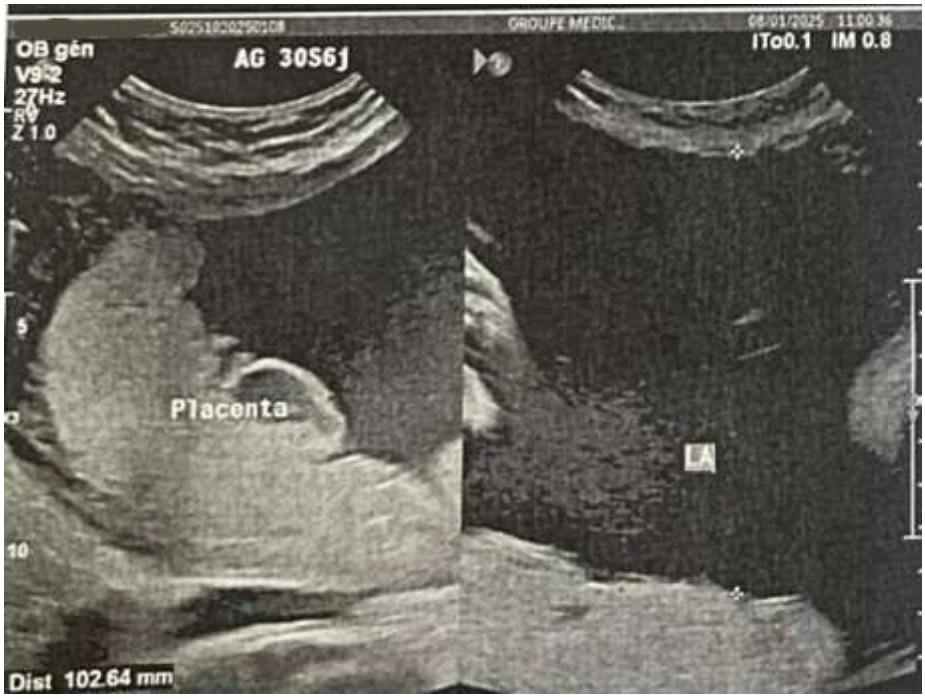

Figure 15 : Coupe montrant le placenta et le liquide amniotique

L'échographie a été réalisée en temps réel sur un appareil PHILIPS AFFINITI 50 W avec un Doppler Couleur muni d'une sectorielle courbe de 3,5 Mhz.

Sur une coupe transversale du thorax on objective une lésion hyperéchogène bien limitée, triangulaire de 32 mm. Cette échographique était en faveur d'une séquestration pulmonaire.

Notre conduite à tenir :

Après entretient, nous avons sensibiliser le couple qui part la suite ont décidé aller en Tunisie pour le reste de la prise en charge ou ils ont réalisé une échographie et une IRM.

- **Échographie** réalisée le 16/01/2025 **: en Tunisie**

Important épanchement pleural gauche entrainant un refoulement du médiastin et du cœur vers la partie latérale. Au niveau de la base hémithorax gauche existe une masse de 33 mm hyperéchogène indépendante du poumon vascularisé par un pédicule vasculaire de l'aorte thoraco-abdominal évoquant une séquestration.

En conclusion

Grossesse monofœtale à 31 SA + 1 jour.

Poids actuel estimé à 1744 plus ou moins 255 grammes ou 21e percentile

Pas d'altération des vitesses circulatoires au doppler

Fœtus eutrophe avec excès du liquide amniotique

Au total :

Épanchement pleurale gauche de grande abondance compressif associant une séquestration pulmonaire de la base thoracique.

Déviation du médiastin vers la droite.

Absence de malformation fœtale associée.

Une IRM est indiquée pour préciser le diagnostic et évaluer le pronostic

Figure 16 : Coupe para sagittale axer sur le thorax, montrant un pédicule vasculaire du Doppler énergie provenant de l'aorte.

- **IRM fœtale** réalisé le 17/01/2025 : en Tunisie

Cet examen confirme la présence d'une masse pulmonaire latérale gauche vascularisée par un vaisseau systémique à partir de l'aorte au niveau de la région thoraco abdominale. Ce faisceau ne vascularise pas le poumon restant controlatéral ce qui est en faveur d'une séquestration type 3.

Important épanchement pleural compressif qui présente un signal liquidien ce qui élimine un hémothorax.

Le poumon droit est refoulé

Le diagnostic est en faveur d'une séquestration pulmonaire de type 3 compliquées d'un important épanchement pleurale compressif.

Absence d'épanchement intra péritonéal.

Absence d'épaississement des partie molles.

- **Prise en charge en Tunisie**

- Un avis de chirurgien pédiatre est indispensable.
- Discuter un drainage pleural.
- Suit a ce diagnostic une césarienne a été programmé par une équipe de chirurgiens Italien. La césarienne a donné un fœtus de 3,5 kg bien pontant.
- Évolution : une semaine après la naissance, le nouveau-né est décidé par suite d'infection d'une infection respiratoire.

COMMENTAIRES
&
DISCUSSION

4. Discussion

Bien que décrite depuis le 18ème siècle, la SP n'a été définie qu'en 1946 par Pryce comme une artère aberrante suppléant une masse ou un kyste pulmonaire dissocié de l'arbre trachéo-bronchique [36]. L'auteur a identifié deux types de SP en fonction de leur localisation : intralobaire
(SIL) ou extralobaire (SEL).

Cette malformation broncho-pulmonaire n'est pas héréditaire, mais d'origine embryonnaire. Le type de séquestration se caractérise par son contact avec la plèvre et son drainage.

Les séquestrations pulmonaires représentent 0,1 à 6,4 % de toutes les malformations pulmonaires congénitales et de 1,1 à 1,8 % de toutes les résections pulmonaires [37,38].

Le fœtus était de sexe féminin dans notre cas. Dans la littérature, Savic et al ont rapporté qu'il n'existe pas de répartition spécifique des sexes, ni en ce qui concerne l'apparition de l'anomalie, ni en ce qui concerne sa localisation [37].

La séquestration pulmonaire est une malformation congénitale non héréditaire, secondaire à une anomalie de l'organogenèse survenant entre J22 et J24 [12,38].

Réalisée de façon systématique en anténatal dans le cadre du suivi de la grossesse, l'échographie permet de faire le diagnostic précoce de cette malformation en mettant en évidence une structure le plus souvent hyperéchogène solide comportant parfois des composantes liquidiennes kystiques, intra thoracique associé à un pédicule vasculaire en échographie doppler. Cette artère n'est néanmoins pas toujours bien visible. L'examen apparaissant le plus sensible est l'échographie du 2ème trimestre. Dans notre cas, à l'échographie de la troisième trimestre à 31 SA la séquestration pulmonaire était associé à un épanchement pleural gauche, une déviation du médiastin vers la droite, un hydramnios.

En plus de sa valeur diagnostique, l'échographie assure la surveillance de cette masse et contribue à l'appréciation de son caractère isolé ou associé à d'autres malformations.

Les limites de l'échographie, résident dans la difficulté à distinguer formellement une séquestration à composante kystique d'une malformation adénomatoïde kystique (MAK).

L'IRM fœtal est un bon examen avec une sensibilité de 75,8% [39]. L'aspect est classiquement sous la forme d'un hyper signal T2 par rapport au parenchyme pulmonaire normal. Elle n'a un intérêt réel que dans l'identification du séquestre pulmonaire et le diagnostic différentiel avec d'autres pathologies qui peuvent s'y associer tels que la hernie diaphragmatique, le neuroblastome, l'hémorragie des surrénales. De plus, malgré les progrès continus de l'IRM fœtale, sa réalisation dépend de sa disponibilité et de son coût élevé actuellement limitée.

Cependant, la réelle difficulté à mettre en évidence le pédicule artériel systémique aberrant du fait de sa faible résolution spatiale justifie un bilan radiologique complémentaire après la naissance.

La SIL fait partie de la plèvre viscérale normale et son drainage s'effectue vers les veines pulmonaires (95%). A l'inverse, la SEL se présente comme un poumon accessoire, avec sa propre plèvre et un drainage via une veine azygos ou la veine porte [40,41]. Dans notre étude la SP était intra lobaire. La forme intra lobaire représente 75 à 86 % des séquestrations, contre 14 à 25 % pour la forme extra lobaire [42]. Le poumon gauche était le côté atteint. Cette observation est partagée par Delcour A et al [43] qui rapporte que les lobes inférieurs sont les plus fréquemment atteints avec une prédominance pour le côté gauche. De manière générale, la vascularisation artérielle de la lésion est issue de l'aorte thoracique. Cependant, dans 20% des cas, l'aorte abdominale fournit l'artère nourricière. On décrit également d'autres variantes anatomiques [43]. Selon la classification de Pryce, l'artère systémique ne vascularise que le parenchyme séquestré [36]. Dans notre cas, à l'échographie comme à l'IRM, la lésion est vascularisée par un vaisseau systémique à partir de l'aorte au niveau de la région thoraco abdominale. Ce faisceau ne vascularise pas le poumon restant controlatéral ce qui est en faveur d'une séquestration type 3.

In utero, les facteurs qui influencent le développement normal du poumon fœtal incluent la taille et la forme du thorax, le volume du liquide amniotique et de liquide intrapulmonaire, les mouvements respiratoires du fœtus, les reins et l'axe hypothalamo-hypophysaire. Au niveau du parenchyme pulmonaire, toute perturbation d'un de ces facteurs, ou toute autre anomalie de développement bronchique secondaire à une ischémie, un traumatisme, une infection ou tout autre mécanisme peut conduire à la survenue d'un processus pathologique [42]. Il semble que ce ne soit pas seulement la nature de cet événement qui soit important mais aussi le moment et la sévérité de l'atteinte qui détermine la morphologie de la lésion éventuelle [12,44]. Une atteinte suffisamment sévère entraîne une interruption du développement de l'arbre trachéo-bronchique et de l'artère pulmonaire avec persistance d'un apport systémique artériel au niveau d'une zone de parenchyme pulmonaire anormal, correspondant à la forme classique de séquestration pulmonaire intra-lobaire [42].

Un cas de séquestration pulmonaire avec hydrothorax qui a été traité avec succès par un seul drainage par cathéter thoracoamniotique fœtal. Suite à la mise en place d'un cathéter d'urgence, l'hydrothorax a diminué de façon spectaculaire [19]. La séquestration a progressivement disparu après la naissance et les résultats à long terme sont restés normaux

sans aucune thérapie postnatale. Dans notre étude après avoir consulté en Tunisie où l'IRM a objectivée un important épanchement pleural compressif. Un avis chirurgical pédiatrique et discuter d'un drainage pleural ont été recommander. L'accouchement a été fait par césarienne.
La prise en charge de la séquestration pulmonaire est généralement chirurgicale pour but d'éviter tout risque d'infections à répétition et de complications spontanées possibles, notamment un hémothorax, souvent mortelles [45]. L'intervention doit être effectuée en dehors des épisodes aigus. Dans le cas d'une intervention chirurgicale, la voie d'abord serait préférentiellement la vidéothoracoscopie (VTC). Cette technique a montré des avantages par rapport à la thoracotomie [46,47]. Le développement de l'instrumentation (thermo fusion, bistouri à ultrasons, agrafeuses mécaniques) rend possible la réalisation de gestes de résection pulmonaire chez l'adulte et aussi chez le petit nourrisson et ce, en toute sécurité selon Polites 2016 [48], Lieber 2015 [49] et Rothenberg 2015 [50]. Le traitement médical associé est basé sur : antibiothérapie, kinésithérapie en cas de complications infectieuse.
Dans notre cas, le décès étant survenue précocement en une semaine de la naissance par suite de complication infectieuse. De plus, nous ne disposons pas d'un rapport médical concernant l'évolution chez le nouveau-né. Cette indisponibilité d'information s'explique par la prise en charge effectué en Tunisie.

CONCLUSION

5. Conclusion

La séquestration pulmonaire est une anomalie rare (0,1 à 6 %) parmi toutes les anomalies congénitales. L'évolution spontanée peut être régressive au cours de la grossesse, ou se manifester en post-natal sous forme d'infections pulmonaires récidivantes et rarement par une hémoptysie. En anténatal, l'échographie obstétricale réalisée par un opérateur entraîné couplé au doppler permet de suspecter fortement le diagnostic devant une image hyperéchogène arrondie ou triangulaire intrathoracique ou de l'affirmer si le vaisseau artériel a été identifié. L'IRM fœtale reste une technique d'appoint. En post-natal, l'angioscanner réalisé avec les nouvelles techniques de reconstruction d'image (MIP, VRT) permet de mieux caractériser le pédicule artériel systémique qui est l'élément essentiel du diagnostic différentiel avec la malformation adénomatoïde kystique.

Références

6. Références :

1. Stocker JT, Malczak HT. A study of pulmonary ligament arteries. Relationship to intralobar pulmonary sequestration. Chest 1984; 86: 611-5.

2. Ransom JM, Norton JB, Williams GD. Pulmonary sequestration presenting as congestive heart failure. J Thorac Cardiovasc Surg, 1978 ; 76: 378-80.

3. Allard P, Cosnard G, Dauphin M et al. Séquestrations pulmonaires intra-lobaires. Apport de la tomodensitométrie et de l'IRM. A propos de neuf observations avec aspects typiques et formes frontières. Ann Radiol (Paris). 1988 ; 31(4) : 211-21.

4. Pryce DM. Lower accessory pulmonary artery with intralobar sequestration of lung; a report of seven cases. J Pathol Bacteriol. 1946 ; 58 (3) : 457-67.

5. Merlier M, Rochainzamir A, Rojas-Miranda A et al. Anatomo-clinical aspects of pulmonary sequestrations. A propos of 46 cases. Ann Chir Thorac Cardiovasc 1970; 9 : 511-4.

6. Lin CH, Chuang CY, Hsia JY et al. Pulmonary sequestration-differences in diagnosis and treatment in a single institution. Journal of the Chinese Medical Association, 2013, 76 (7): 385–9.

7. SauVanet A, Regnard JF, Calanducci F et al. Les séquestrations pulmonaires : aspects chirurgicaux. À propos de 61 observations. Rev Pneumol Clin ; 1991, 47 : 126-32.

8. Corbett HJ, Humphrey GME. Pulmonary sequestration. Paediatr Respir Rev. 1 mars 2004;5(1):59-68.

9. Mialet T, Ferry-Juquin M, Bruneau B, Rambeau M, Darnault P. Etude prospective des malformations pulmonaires : suivi ante et post natal. J Radiol. 1 oct 2008;89(10):1260.

10. Seydou T, Bazongo M, Ouattara MA et al. Les malformations pulmonaires congénitales de l'enfant au Mali : aspects diagnostiques et thérapeutiques. Journal de chirurgie et spécialités du Mali, 2021, 1(1) : 13-9.

11. Janah H, Belabbes S, Belasri S, Zidane A, Arsalane A, Fatihi J. Une séquestration pulmonaire particulière. Rev Mal Respir. 1 avr 2019;36(4):543-6.

12. Clements B, Warner J, Shinebourne E. Congenital bronchopulmonary vascular malformations: clinical application of a simple anatomical approach in 25 cases. Thorax. 1987;42(6):409-16.

13. Kuga T, Inoue T, Sakano H, Zempo N, Oga A, Esato K. Congeni- tal cystic adenomatoid malformation of the lung with an esopha- geal cyst: report of a case. J Pediatr Surg 2001; 36: E4.

14. MacKenzie TC, Guttenberg ME, Nisenbaum HL, Johnson MP, Adzick NS. A fetal lung lesion consisting of bronchogenic cyst, bronchopulmonary sequestration, and congenital cystic adenoma-toid malformation: the missing link? Fetal Diagn Ther 2001; 16: 193-5.

15. Volpe MV, Archavachotikul K, Bhan I, Lessin MS, Nielsen HC. Association of bronchopulmonary sequestration with expression of the homeobox protein Hoxb-5. J Pediatr Surg 2000; 35: 1817-9.

16. Danielson PD, Sherman NJ. Laparoscopic removal of an abdominal extralobar pulmonary sequestration. J Pediatr Surg. 2001;36(11):1653-5.

17. Becmeur F, Horta-Geraud P, Donato L, Sauvage P. Pulmonary sequestrations: prenatal ultrasound diagnosis, treatment, and outcome. J Pediatr Surg. 1998;33(3):492-6.

18. Salomon L, Audibert F, Dommergues M, Vial M, Frydman R. Fetal thoracoamniotic shunting as the only treatment for pulmonary sequestration with hydrops: favorable long-term outcome without postnatal surgery. Ultrasound Obstet Gynecol Off J Int Soc Ultrasound Obstet Gynecol. 2003;21(3):299-301.

19. Hayashi S, Sago H, Kitano Y et al. Broncho pulmonary sequestration : radiologic findings. Eur Journal Radiol, 2004, 52 : 185-91.

20. Hubbard AM, Harty P. Prenatal magnetic resonance imaging of fetal anomalies. In Elsevier; 1999. p. 41-7.

21. Mendeloff EN. Sequestrations, congenital cystic adenomatoid malformations, and congenital lobar emphysema. Semin Thorac Cardiovasc Surg. 1 sept 2004;16(3):209-14.

22. von Scheidt F, Eicken A, Wowra T, Brunner H, Apitz C. Bilateral pulmonary sequestration in a preterm infant. J Pediatr. 2018;194:260-260.

23. Sato A, Morita M, Ota H, Kamimura Y, Ito H, So M, et al. General anesthetic management of a child with horseshoe lung and left lung hypoplasia for cheiloplasty: a case report. AA Pract. 2018;11(8):208-12.

24. Leblanc C, Baron M, Desselas E, Phan MH, Rybak A, Thouvenin G, et al. Congenital pulmonary airway malformations: state-of-the-art review for pediatrician's use. Eur J Pediatr. 2017;176:1559-71.

25. Johansen M, Veyckemans F, Engelhardt T. Congenital anomalies of the large intrathoracic airways. Pediatr Anesth. 2022;32(2):126-37.

26. Karlsson M, Conner P, Ehren H, Bitkover C, Burgos CM. The natural history of prenatally diagnosed congenital pulmonary airway malformations and bronchopulmonary sequestrations. J Pediatr Surg. 2022;57(10):282-7.

27. Merrot T. Imagerie thoracique de l'enfant : focus sur les séquestrations pulmonaires. EM-Consulte. 2015.

28. Bolca N, Topal V, Bayram S. Broncho pulmonary sequestration: radiologic findings. Eur Journal Radiol, 2004, 52, 185-191.

29. Mason R, Broaddus VC, Martin T et al. Nadel's textbook of respiratory medicine ; 2005.

30. Yohan R. Contribution à l'étude anatomique des séquestrations pulmonaires : corrélations anatomo-radio-chirurgicales. Médecine humaine et pathologie. 2011.

31. Ruano R et al. Percutaneous laser ablation for bronchopulmonary sequestration causing hydrops. Fetal Diagnosis and Therapy. 2013.

32. PNDS Filière RespiFIL. Malformations pulmonaires congénitales. respifil.fr, 2021.

33. Cass DL et al. Postnatal outcomes of prenatally diagnosed lung masses. Journal of Pediatric Surgery. 1997.

34. Lunger B, Donato L, Riethmuller C, Becmeur F, Dreyfus M, Favre R, et al. Spontaneous regression of fetal pulmonary sequestration. Ultrasound Obstet Gynecol Off J Int Soc Ultrasound Obstet Gynecol. 1995;6(1):33-9.

35. Heij HA et al. Sequestration and congenital cystic adenomatoid malformation: two distinct entities. Journal of Pediatric Surgery. 1990.

36. Pryce D. Lower accessory pulmonary artery with intralobar sequestration of lung: a report of seven cases. J Pathol Bacteriol. 1946;58(3):457-67.

37. Savic B, Birtel F, Tholen W, Funke H, Knoche R. Lung sequestration: report of seven cases and review of 540 published cases. Thorax. 1979;34(1):96-101.

38. Gustafson RA, Murray GF, Warden HE, Hill RC, Rozar GE. Intralobar sequestration a missed diagnosis. Ann Thorac Surg. 1989;47(6):841-7.

39. Hubbard AM, Harty P. Prenatalmagnetic resonance imaging of fetal anomalies. Semin Roentgenol. 1999 ; 34(1) : 41-7.

40. Gdanietz K, Vorpahl K, Piehl G, Hock A. Clinical symptoms and therapy of lung separation. Prog Pediatr Surg, 1987, 21 : 86-97.

41. Sade MR, Clouse M, Ellis H. The spectrum of pulmonary sequestration. Ann Thorac Surg, 1974, 18 : 644-58.

42. Pefoubou Y, Galloy MA, Mainard L, Pecastaings M, Antunes L, De Miscault G, et al. Séquestrations pulmonaires: apport de nouvelles techniques d'imagerie chez le fœtus et le nouveau-né. Feuill Radiol. 2005;45(2):97-106.

43. Delcour A, Peters J, Lancellotti P. L'image du mois. La sequestration pulmonaire. Rev Médicale Liège. 2013;68(9):433-5.

44. Kuga T, Inoue T, Sakano H, Zempo N, Oga A, Esato K. Congenital cystic adenomatoid malformation of the lung with an esophageal cyst: report of a case. J Pediatr Surg. 2001;36(6):1-3.

45. Elia S, Massard G, Ducrocq X, et al. Les séquestrations pulmonaires : résultats de l'imagerie médicale et de l'exérèse. Journal Chir Thorac Cardiovasc 1999 ; 3 : 125–30.

46. Correia-Pinto J, Gonzaga S, Huang Y et Rottier R. Congenital lung lesions--underlying molecular mechanisms. Seminars in pediatric surgery, 2010, 19(3) : 171-9.

47. Nishino T, Ito N, Shimada S et al. A Neonatal Case of Extralobar Pulmonary Sequestration with Thymus-Like Shadow. Global pediatric health, 2021.

48. Polites SF, Habermann EB, Zarroug AE et al. Thoracoscopic Vs open resection of congenital cystic lung disease- utilization and outcomes in 1120 children in the United States. Journal Pediatr Surg. 2016 ; 51(7) :1101-5.

49. Lieber J, Urla CI, Baden W et al. Experiences and challenges of thorcoscopic lung surgery in the pediatric age group. Int Journal Surg. 2015 Nov ; 23(Pt A): 169-75.

50. Rothenberg SS, Middlesworth W, Kadennhe-Chiweshe A et al. Two decades of experience with thoracoscopic lobectomy in infants and children: standardizing techniques for advanced thoracoscopic surgery. Journal Laparo endosc AdvSurg Tech A. 2015; 25(5): 423-8.

Annexes

7. Annexes

Fiche signalétique

Nom : Traoré

Prénom : Abdramane

Thème : Découverte fortuite d'un cas de séquestration pulmonaire à l'échographie obstétricale au 2e trimestre de grossesse.

Année : 2025

Lieu : Bamako

Résumé

Introduction

La séquestration pulmonaire est une malformation congénitale rare du poumon caractérisée par un territoire non fonctionnel, dépourvu de connexion bronchique normale et vascularisé par une artère systémique. Grâce aux progrès de l'imagerie, elle est aujourd'hui dépistée de plus en plus tôt, notamment par l'échographie obstétricale.

Matériels et méthodes

Nous rapportons un cas de séquestration pulmonaire découvert fortuitement au cours d'une échographie de routine chez une patiente enceinte de 29 SA, adressée pour évaluation morphologique fœtale. Une IRM fœtale a ensuite été réalisée pour confirmer le diagnostic.

Résultats :

L'échographie a révélé une masse hyperéchogène triangulaire de 32 mm dans l'hémithorax gauche, associée à un épanchement pleural compressif, une déviation médiastinale et un hydramnios. L'IRM a confirmé une séquestration pulmonaire intra-lobaire type 3 vascularisée par un vaisseau systémique issu de l'aorte thoraco-abdominale. Une césarienne a été réalisée à terme ; cependant, le nouveau-né est décédé au 7e jour de vie par suite d'une infection respiratoire sévère.

Conclusion

Ce cas souligne l'intérêt crucial de l'échographie obstétricale bien conduite, associée à des examens complémentaires comme l'IRM, pour le diagnostic prénatal des malformations pulmonaires. La prise en charge rapide et multidisciplinaire peut permettre d'éviter les complications postnatales, parfois fatales.

Abstract

Introduction

Pulmonary sequestration is a rare congenital lung malformation characterized by a non-functional area, lacking normal bronchial connection and vascularized by a systemic artery. Thanks to advances in imaging, it is now detected increasingly early, particularly through obstetrical ultrasound.

Materials and Methods

We report a case of pulmonary sequestration discovered incidentally during a routine ultrasound in a patient pregnant at 29 weeks of gestation, referred to as fetal morphological evaluation. A fetal IRM was subsequently performed to confirm the diagnosis.

Results

The ultrasound revealed a hyper-echoic triangular mass of 32 mm in the left hemithorax, associated with a compressive pleural effusion, mediastinal deviation, and hydramnios. The IRM confirmed an intra-lobar pulmonary sequestration type 3 vascularized by a systemic vessel originating from the thoraco-abdominal aorta. A cesarean section was performed at term; however, the newborn died on the 7th day of life due to a severe respiratory infection.

Conclusion

This case highlights the crucial importance of well-conducted obstetric ultrasound, combined with complementary examinations such as MRI, for the

prenatal diagnosis of pulmonary malformations. Prompt and multidisciplinary management can help prevent postnatal complications, which can sometimes be fatal.