Ministère de l'Enseignement

Supérieur et de la Recherche Scientifique

République du Mali

Un Peuple– Un But– Une Foi

UNIVERSITE DES SCIENCES, DES TECHNIQUES ET DES TECHNOLOGIES DE BAMAKO

U.S.T.T-B

FACULTE DE MEDECINE ET D'ODONTO-STOMATOLOGIE

Année universitaire 2023-2024 N°_____/

Mémoire

Aspects épidémiologique, clinique, para-clinique et thérapeutique des patients ayant une lésion du tronc commun gauche au CHU MERE-ENFANT « Le Luxembourg » Bamako

Présenté et soutenu publiquement le 25 /02/2025 devant le Jury de la Faculté de Médecine et d'Odonto-Stomatologie

Par : **Dr DIALL Mahan dit Ameri Abba**

Pour obtenir le Diplôme d'Etudes Spécialisées en Cardiologie

JURY

Président : **Pr Ichaka MENTA**

Membre : **Pr Massama KONATE**

Co-Directeur : **Pr Mamadou TOURE**

Directeur : **Pr Samba SIDIBE**

REMERCIEMENTS

A tous nos chers maitres, enseignants:

Pr Ichaka MENTA

Pr Souleymane COULIBALY

Pr Massama KONATE

Pr Hamidou BA

Pr Mamadou TOURE

Pr Asmao KEITA

Pr Coumba THIAM

Pr Boubacar SONFO

Pr Mariam SAKO

Pr Youssouf CAMARA

Pr Samba SIDIBE

Pr Mamadou DIAKITE

Pr Ilo Bella DIALL

Pr Mamadou DIARRA

Pr Ibrahim SANGARE

Trouvez ici chers Maîtres, nos sincères remerciements pour l'enseignement reçu tout au long de notre cursus.

Aux cardiologues des différents services

Merci infiniment pour vos conseils, orientations et transmissions de vos connaissances.

A tous les D.E.S

Merci du fond du cœur la famille.

À tout le personnel et internes des services de cardiologie du CHU ME Le Luxembourg, CHU Gabriel TOURE, CHU Point G, CHU Kati

Merci pour cette collaboration fraternelle et professionnelle.

DEDICACES

A mes deux parents

A mes frères et sœurs

A ma femme et mes enfants

A mes oncles et tantes

A mes cousins et cousines

A mes neveux et nièces

A mes meilleurs amis et soutiens

Je vous dédie ce travail.

SOMMAIRES

INTRODUCTION : 1

OBJECTIFS 2

1. GENERALITES 3

2. METHODOLOGIE 16

3. RESULTATS 18

4. COMMENTAIRE ET DISCUSSION 26

CONCLUSION : 29

RECOMMANDATIONS : 30

REFERENCES BIBLIOGRAPHIQUES 31

ANNEXES 35

ABREVIATIONS

TCG : Tronc commun de l'artère coronaire gauche

PAC : Pontage aorto-coronaire

CHU : Centre Hospitalier Universitaire

SCA : Syndrome coronarien aigu

ST : segment ST

SCC : syndrome coronarien chronique

IDM : Infarctus du myocarde

ECG : Electrocardiogramme

CD : Artère coronaire droite

IVP : Artère interventriculaire postérieure

RVG : Artère rétro-ventriculaire gauche

IVA : Artère interventriculaire antérieure

CX : Artère circonflexe

VG : Ventricule gauche

ATP : Adénosine triphosphate

FDR-CV : Facteur de risque cardiovasculaire

LDH : Lacticodéshydrogénase

FEVG : Fraction d'éjection systolique du ventricule gauche

ETT : Echocardiographie transthoracique

HBPM : Héparine de bas poids moléculaire

AOD : Anticoagulants oraux directs

IEC : Inhibiteur de l'enzyme de conversion

ARAII : Antagoniste des récepteurs de l'angiotensine 2

ESC : Société Européenne de Cardiologie

LISTE DES FIGURES

Figure 1 : Anatomie des artères coronaires

Figure 2 : Image angiographique de la coronaire droite

Figure 3 : Image angiographique du réseau coronaire gauche

Figure 4 : Territoire coronaire des infarctus du myocarde

Figure 5 : Mécanisme de formation d'une plaque d'athérome

Figure 6 : image ECG avec sus-décalage du ST en AVR

Figure 7: image sténose significative du TCG proximale

Figure 8: image sténose significative du TCG moyen

Figure 9 : image sténose significative du TCG distal avant et après angioplastie

Figure 10 : Répartition selon le sexe

Figure 11 : Répartition selon l'âge

Figure 12: Répartition selon les facteurs de risque cardiovasculaire

Figure 13: Répartition selon la symptomatologie

Figure 14: Répartition selon l'indication à la coronarographie

Figure 15 : Répartition selon le territoire électrique

Figure 16 : Répartition selon la voie d'abord

Figure 17: Répartition selon la localisation de la lésion

Figure 18: Répartition selon le type de lésion

Figure 19: Répartition selon les lésions associées

Figure 20 : Répartition selon le traitement antithrombotiques

Figure 21 : Répartition selon le traitement associé

LISTE DES TABLEAUX

Tableau 1 : Territoires électriques et anatomiques d'un ECG

Tableau 2 : Répartition des lésions du TCG selon la fréquence

Tableau 3 : Répartition des patients selon les anomalies biologique à l'admission

Tableau 4 : Répartition des patients selon les données écho-cardiographiques

Tableau 5 : Répartition des patients selon le traitement de la lésion du TCG

INTRODUCTION :

Les maladies coronariennes recouvrent un ensemble de troubles dus à l'insuffisance des apports d'oxygène au myocarde, du fait du développement et des complications de l'athérosclérose au niveau des artères coronaires.

La vascularisation artérielle du cœur est divisée en réseau droit et gauche. Le réseau gauche débute par le tronc commun et irrigue environ 85%.

La sténose du tronc commun (TCG) est rapportée chez 4 à 6 % des patients bénéficiant d'une coronarographie [1].

Elles forment un sous-groupe distinct des autres atteintes coronariennes par leur caractère peu fréquent, rarement isolé, leur gravité, ainsi que par leur traitement**.** [2]

Aucun critère épidémiologique et/ou clinique n'est spécifiquement prédictif de l'atteinte du tronc commun gauche.

L'artériographie non sélective des artères coronaires reste le «gold standard» pour le diagnostic des lésions du tronc commun gauche.

Cette pathologie est associée à un pronostic péjoratif, en raison du risque de mort subite que peut entraîner l'occlusion du tronc commun consécutive à l'étendue du territoire myocardique concerné. C'est pour cette raison que le Pr Effler, l'avait surnommée en 1970 la «maladie de la veuve». La chirurgie de pontage aorto-coronarien est le traitement de référence des lésions du tronc commun gauche, car elle est mieux documentée et donne de meilleurs résultats par rapport au traitement médical seul.[3] Néanmoins, avec l'évolution des techniques d'angioplastie et l'apparition des stents actifs, le débat entre angioplastie et chirurgie a pu être relancé, et le traitement des sténoses du tronc commun gauche par voie percutanée s'impose comme une alternative possible au pontage aorto-coronarien.[4]

Peu d'études ont concerné l'atteinte du tronc commun gauche en Afrique subsaharienne, d'où l'intérêt de ce travail.

OBJECTIFS

Objectif général

Étudier les aspects épidémiologiques, cliniques, para-cliniques et thérapeutiques des patients ayant des lésions du tronc commun gauche.

Objectifs spécifiques

- Déterminer la fréquence hospitalière des lésions du tronc commun gauche.
- Décrire les aspects épidémiologiques des patients ayant des lésions du tronc commun gauche.
- Déterminer les caractéristiques cliniques et para-cliniques des patients ayant des lésions du tronc commun gauche.
- Identifier les aspects thérapeutiques.

1. GENERALITES

1.1. Définition

La lésion du tronc commun gauche est définie par une sténose fixe sur le tronc commun gauche.

La lésion du tronc commun gauche est dit significative si la sténose fixe réduit de 50% ou plus le diamètre du vaisseau.

1.2. La classification :

L'atteinte du tronc commun gauche se subdivise en atteinte :

- Proximale
- Moyenne
- Distale

1.3. Rappels anatomiques :

La vascularisation artérielle du cœur est assurée par deux réseaux coronaires sous-épicardique et qui naissent du sinus aortique: le réseau coronaire gauche et le réseau coronaire droite.

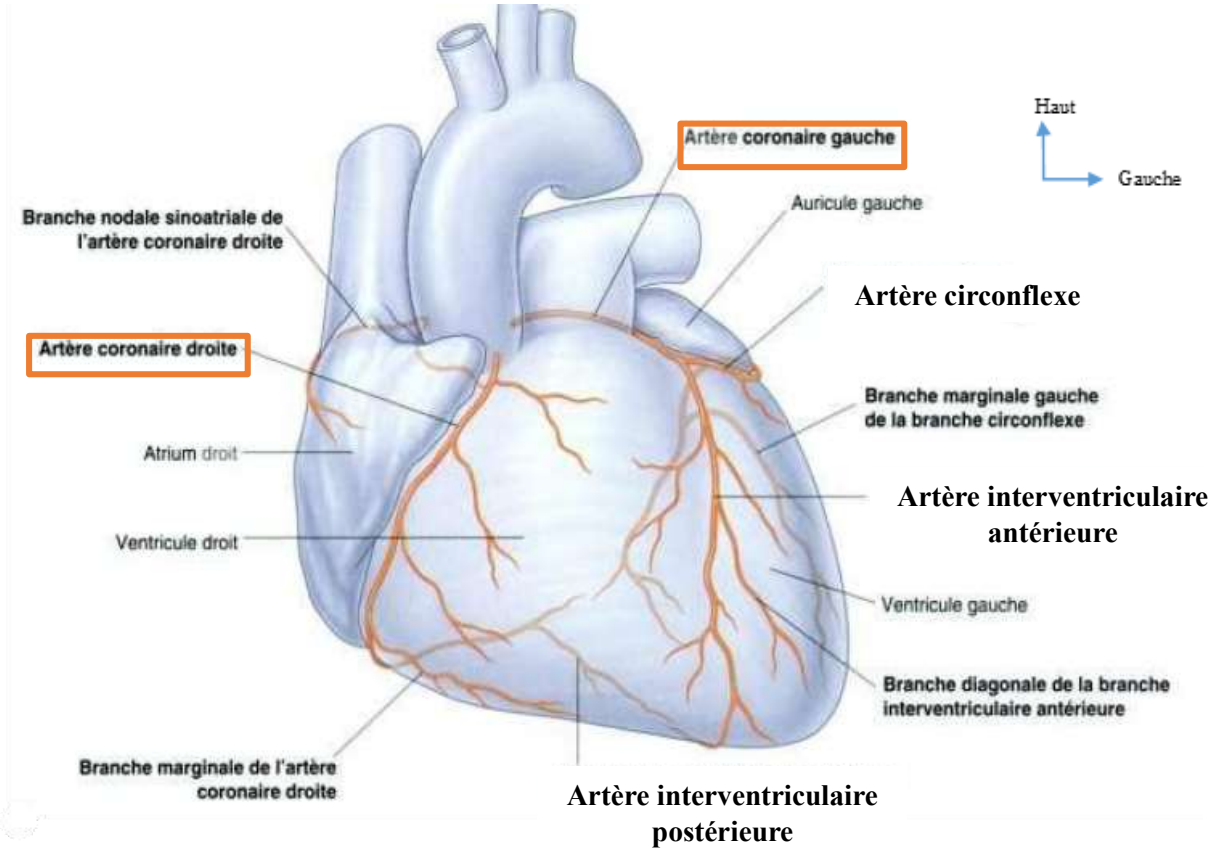

Figure 1: Anatomie des Artères coronaires – Vue antérieure [5]

Le réseau coronaire droit [5, 6, 7]

- Origine: l'artère coronaire droite nait du sinus de Valsalva au-dessus de la partie moyenne du sigmoïde semi-lunaire droite.
- Trajet: elle chemine selon trois segments:
  - Le premier segment ou CD1 est court, donne des petites branches dont l'artère du nœud sinusal.
  - Le deuxième segment ou CD2 est long et vertical. L'artère marginale du bord droit et d'autres petites branches ventriculaires et atriales naissent de ce segment.
  - Le troisième segment ou CD3, contourne le bord droit du cœur et se bifurque en IVP et RVG.
- Terminaison:
  - L'IVP passe dans le sillon interventriculaire postérieur et donne les artères septales interventriculaires postérieures pour le tiers postérieur du septum.
  - La RVG vascularise la face postérieure du VG et donne des branches dont l'artère du nœud atrio-ventriculaire.

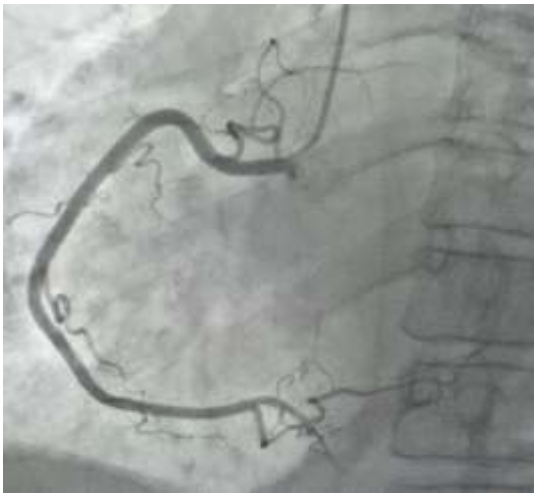

Figure 2: Angiographie de la coronaire droite

Image salle de cathétérisme cardiaque CHU ME Le Luxembourg Bamako

1.3.1. Le réseau coronaire gauche [8]

➢ **Le tronc commun gauche(TCG) :**

- **Origine :**

Il naît du flanc antéro-gauche de l'aorte ascendante au niveau du sinus de Valsalva antéro-gauche (environ 0,5 cm au dessus des bords libres des sigmoïdes aortiques en systole). Avec l'âge et certaines pathologies qui affectent l'aorte, il se produit une élévation et une

ascension de la racine de l'aorte de telle sorte que le sinus coronaire gauche paraît plus haut que le sinus coronaire droit, il en résulte une origine et un trajet de niveau plus haut **[9]**

- **Trajet :**

Le tronc chemine derrière l'artère pulmonaire en se moulant à son flanc postérieur. D'une longueur de 3 à 4 cm, il chemine dans la dépression qui sépare l'artère pulmonaire de l'atrium gauche puis gagne l'extrémité supérieure du sillon inter- ventriculaire antérieur. Il peut être subdivisé en trois parties : l'ostium (tronc proximal), le tronc moyen et le tronc distal.

- **Le tronc proximal (ostium) :**

Il est situé dans l'épaisseur de la paroi aortique (2 à 4 mm d'épaisseur). Sur le plan histologique, l'ostium du tronc coronaire gauche est pauvre en adventice, riche en muscle lisse et en tissu élastique **[9].** Ces caractéristiques histologiques peuvent expliquer une réponse particulière (par exemple, un recul élastique plus élevé) à l'l'angioplastie coronaire à cet endroit**.[10]** La quantité de tissu élastique diminue en distalité. Le tronc et le segment distal ont une architecture tricouche (intima, media et adventice), ce qui est similaire aux autres vaisseaux épicardiques.

- **Le tronc médian (moyenne) :**

Il possède une longueur variable, habituellement entre 10 et 30 mm. Il existe cependant des troncs dits courts (Inferieur 8mm) et des troncs longs pouvant atteindre 40 à 60 mm.

Chez l'homme, le diamètre du tronc normal est de 4,5 ± 0,5mm. Chez la femme, à surface corporelle égale, il est légèrement plus petit à 3,9±0,4 mm. Il est diminué chez les patients porteurs de cardiomyopathie dilatée ou d'une hypertrophie du ventricule gauche. Son trajet se fait habituellement à gauche, en haut et un peu en avant, mais il peut être altéré par l'orientation de la rotation de l'aorte.

Sur tout son trajet, le TCG est recouvert par de la graisse et par l'épicarde excepté à son origine où il est disposé sous l'épicarde. A sa terminaison, il est en plus recouvert par l'auricule gauche. **[11]**

- **Le tronc distal :**

Elle donne par bifurcation naissance à deux branches : l'artère interventriculaire antérieure (IVA) et l'artère circonflexe (CX). Particularité de la trifurcation du tronc commun : parfois le TC peut être trifurquer, avec la présence d'une artère "bissectrice"

- L'IVA est décrite en 3 segments: l'IVA proximale ou IVA1 s'étend du TC à la première artère septale, l'IVA moyenne ou IVA2 entre la première septale et la deuxième diagonale, et enfin l'IVA distale ou IVA3 à partir de la 2ème diagonale. L'IVA donne des branches collatérales septales et diagonales.
- La CX est décrite en CX1 ou proximale, située entre le TC et la 1ère marginale et la CX2 ou distale à partir de cette marginale. Elle donne des branches collatérales ventriculaires (marginales) et atriales.

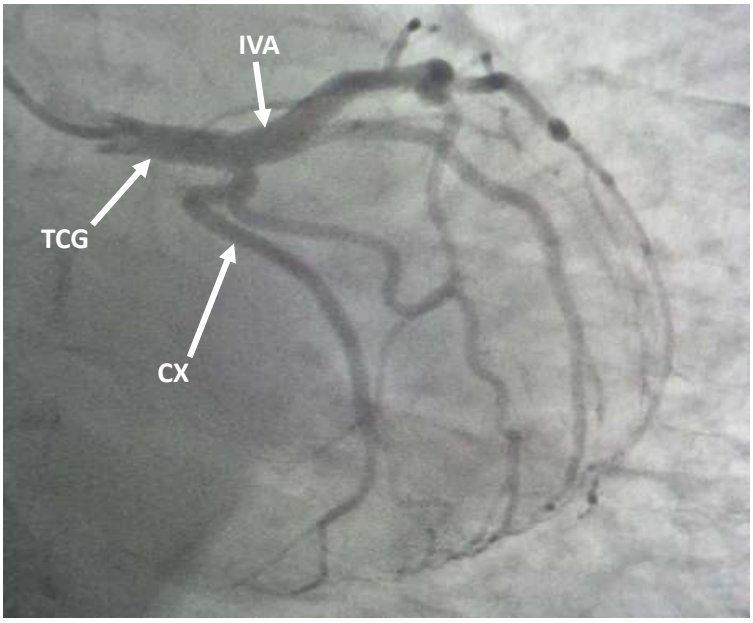

Figure 3 : Angiographie du réseau coronaire gauche

Image salle de cathétérisme cardiaque CHU ME Le Luxembourg Bamako

1.3.2. Variantes de la vascularisation artérielle coronaire [12]

Il existe trois variantes possibles de la vascularisation artérielle du cœur:

- Un système coronaire équilibré : la CD vascularise la face inférieure du VG par des branches issues de la RVG et la face latérale du ventricule gauche est vascularisé par des branches latérales issues de la CX.
- Un système coronaire gauche dominant : la CX vascularise une partie de la face inférieure du VG ou la totalité en donnant l'IVP.
- Un système coronaire droite dominant : la RVG vascularise une partie de la face latérale gauche du cœur ou sa totalité et il devient alors exclusif.

1.3.3. Systématisation de la vascularisation artérielle du cœur :

Pratiquement aucun territoire cardiaque ne reçoit une vascularisation homogène de type défini ; il y a cependant des zones préférentielles pour tel ou tel système coronaire où les artères ont un aspect caractéristique.

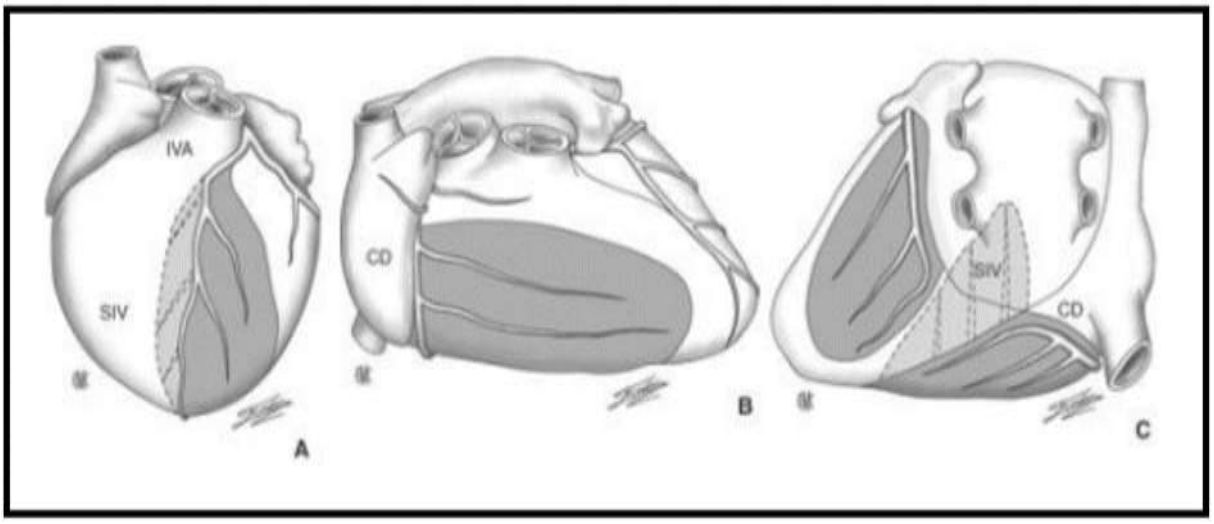

Figure 4: Territoires coronaires des infarctus du myocarde **[13]**

1.3.4. Variations anatomiques du tronc commun :

1.3.4.1. **Absence du tronc commun :** Sa fréquence est estimée à 0,4%, elle n'a pas de conséquences cliniques majeures connues**. [14]** Il existe deux catégories d'absence du TCG :

- L'IVA et la circonflexe naissent séparément avec deux ostia au niveau du sinus coronaire gauche. C'est la plus commune des anomalies congénitales de la circulation coronaire **[11, 18].**
- Naissance de ces deux vaisseaux ou de l'un des deux à partir d'un autre vaisseau coronaire (artère coronaire droite) ou à partir du sinus droit de Valsalva. Elle représente en termes de fréquence la 2ème anomalie congénitale de la circulation coronaire **[11].**

1.3.4.2. Anomalies d'origine du tronc commun :

- **A partir de l'aorte :**

-Le tronc commun peut prendre naissance à partir du sinus coronaire droit (en cas de passage entre l'aorte et l'artère pulmonaire), ou à partir du sinus postérieur de Valsalva **[11, 16, 17]**

-Le tronc commun peut également avoir une origine haute au niveau de l'aorte ascendante avec une fréquence de 0,013% **[15].**

-Enfin, on peut noter la présence d'artères coronaires uniques avec un seul ostium notamment dans le cadre des cardiopathies congénitales.

- **A partie de l'artère pulmonaire :** Le TCG prend naissance à partir de l'artère pulmonaire entrainant en général une défaillance du réseau gauche.

1.4. Rappel physiologique de la circulation coronaire

1.4.1 Le débit coronaire

La circulation coronaire assure la demande métabolique du myocarde par un apport en oxygène et métabolites nécessaires. Elle s'adapte rapidement aux différentes exigences du cœur grâce à son autorégulation **[18, 19].**

- **Débit de l'artère coronaire gauche :** il est à prédominance diastolique. Pendant la diastole, les contraintes pariétales sont très faibles, le débit coronaire gauche augmente brusquement pour atteindre sa valeur maximale. Au cours de la systole, les contraintes pariétales dans le VG, sont très élevées et le débit coronaire est faible [**19, 20].**
- **Débit de l'artère coronaire droite :** il est systolo-diastolique, mais à prédominance systolique. Au niveau du ventricule droit, les forces de compressions extravasculaires sont moins élevées que dans le ventricule gauche **[20].**

1.4.2 Adaptation du débit coronaire et l'apport d'oxygène au myocarde

Le cœur fonctionne essentiellement en aérobiose. Les mitochondries assurent la synthèse d'ATP à partir des substrats énergétiques (glucides, acides gras, acides aminés et corps cétoniques) par phosphorylation oxydative. Pendant la systole, la myoglobine libère l'oxygène pour assurer les besoins du myocarde. **[11 ,16]**

L'effort physique ou toute circonstance augmentant la fréquence cardiaque, la force myocardique et/ou la tension pariétale des ventricules majorent la demande d'oxygène. Ainsi le débit sanguin coronaire augmente, pouvant aller jusqu'à 5 fois sa valeur de repos grâce à sa vasodilatation. **[19, 20]**

Dans les conditions de privation totale d'oxygène (anoxie), seule la dégradation du glucose par la voie anaérobie permet la production d'ATP mais elle sera insuffisante pour poursuivre le travail myocardique. **[20]**

1.4.3. Etiologies des sténoses du tronc commun gauche :

1.4.3.1. L'athérosclérose: La principale cause des atteintes du tronc commun reste l'athérosclérose mais cependant d'autres causes subsiste aussi bien que rare. Elle est une maladie plurifactorielle, elle se développe sous l'influence des FDR-CV

1.4.3.1.1. Facteurs de risque cardiovasculaire [21]

- Les Facteurs modifiables
  - Les facteurs majeurs: Dyslipidémies, Diabète, Hypertension artérielle, Tabagisme.
  - Les facteurs secondaires: Obésité/surpoids, Syndrome métabolique, Insuffisance rénale chronique, Sédentarité, alcool, Stress, Dépression, Trouble du sommeil, drogue, Maladies auto-immunes, Maladies inflammatoires, néoplasies, thrombophilie.
- Facteurs non modifiables

Age ≥ 50 ans chez l'homme ou 60 ans chez la femme, Hérédité (IDM/mort subite avant 55 ans d'un parent au 1er degré de sexe masculin et avant 65 ans d'un parent au 1er degré de sexe féminin).

1.4.3.1.2. Formation de la plaque d'athérome [22]

L'athérosclérose est initiée par une dysfonction endothéliale (de cause mécanique, biochimique, infectieuse…) avec augmentation de la perméabilité endothéliale et accumulation de LDLc sanguin dans l'intima.

Elle aboutit à la formation de plaque d'athérome constituée de 2 parties:

- Le noyau lipidique qui contient des cellules spumeuses et des lipides extracellulaires, recouvrant un noyau central nécrotique ;
- La chape fibreuse qui sépare le noyau lipidique du reste de l'intima.

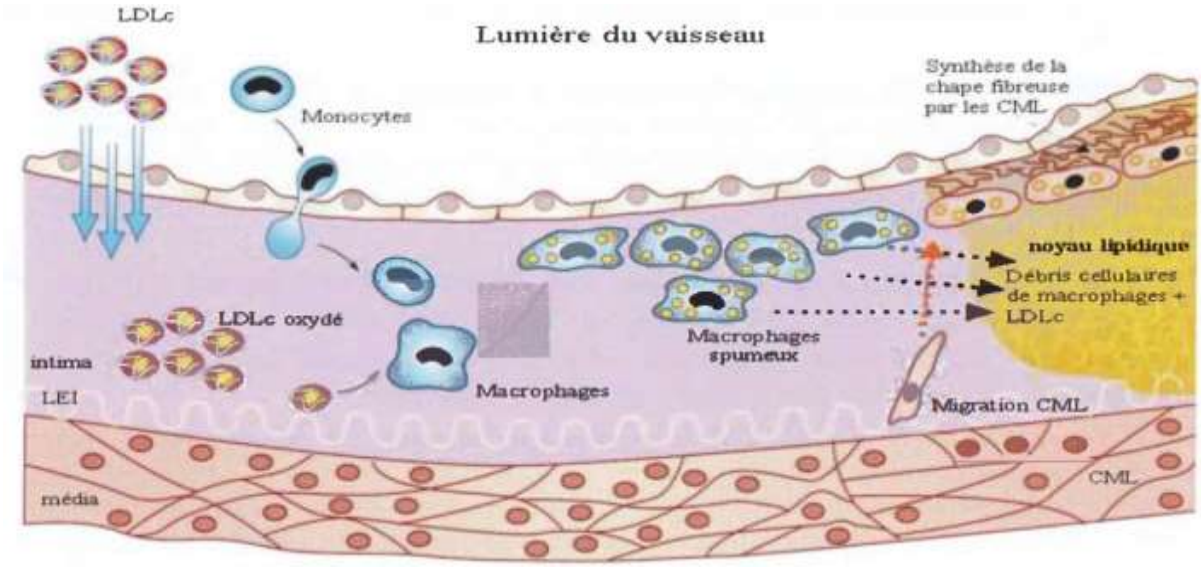

Figure 5: Mécanisme de formation d'une plaque d'athérome **[22]**

1.4.3.1.3. Complication de la plaque d'athérome [22, 23]

L'évolution de l'athérome est accélérée par les facteurs de risque cardio-vasculaire qui agissent à toutes les étapes de la maladie athérothrombotique. La plaque peut, à tout moment devenir instable et se compliquer en SCA par :

- L'ulcération de la plaque : adhésion plaquettaire et thrombose pariétale;
- La rupture ou fissure de la plaque d'athérome: mise en contact du centre lipidique avec la circulation sanguine puis formation du thrombus ;
- Hémorragie infra-plaque: occlusion soit par augmentation du volume de la plaque, soit par dissection de l'artère ou par emboles cruoriques en aval ;
- Spasme coronaire sur les artères athéromateuses.

1.4.3.1.4. Particularité du TCG [24, 25]

La particularité du TCG réside dans le fait qu'il assure la vascularisation de 75 % du VG et qu'elle s'associe majoritairement à des atteintes pluri-tronculaires.

Le développement de l'athérosclérose dans le TCG a été lié à l'hémodynamique de l'écoulement. Les plaques athérosclérotiques étant décrites dans des zones de faible contrainte de cisaillement endothélial dans la paroi latérale de la bifurcation, à l'opposé de la carène qui est souvent exempte de maladie. La localisation et la morphologie sont également influencée par la longueur du TCG, pour les TCG courts elle est préférentiellement à l'ostium et pour les TCG longs elle se situe au plus près de la bifurcation.

1.4.3.2. Causes non athéromateuses [26, 27, 28].

Les aortites, valvulopathies aortiques, chirurgie cardiaque des remplacements valvulaires, artérites inflammatoires, hyperplasie fibromusclaire, embolie du TCG, dissections du TCG, vas-spasme du TCG, anévrysme sacculaire de l'aorte, causes congénitales, sténoses ostiales idiopathiques du sujet jeune

1.4.4 Conséquences de l'obstruction coronaire sur le cœur

- Sur le plan métabolique et histologique: **[29, 30]**

L'obstruction de l'artère entraine le passage à un métabolisme anaérobie des territoires non perfusés, responsable d'une accumulation de lactates et d'ion H^+ dans le sang du sinus coronaire avec installation d'une ischémie myocardique aigue. Cette ischémie est aggravée par la vasoconstriction coronaire secondaire à la libération locale du thromboxane A2 et la sérotonine. La persistance de l'obstruction et en l'absence de réseau collatéral, survient la destruction de membrane cellulaire et nécrose myocardique avec passage sanguin d'éléments protéiques de faible poids moléculaire: transaminases, créatine kinase, LDH, myoglobine, troponine, myosine.

- Sur le plan mécanique et hémodynamique :

L'atteinte myocardique entraîne des troubles de la fonction ventriculaire diastolique puis systolique: baisse de la compliance et de la relaxation ventriculaire puis de la FEVG. Les zones myocardiques nécrosées deviennent hypokinétiques ou akinétiques avec une hyperkinésie compensatrice des zones saines pendant les 2 premières semaines. Si la zone ischémique est assez étendue, il va en résulter une insuffisance cardiaque aigue sévère **[29].**

1.5.2. Paraclinique

1.5.2.1. Électrocardiogramme (ECG):

Tableau 1: Territoires électriques et anatomiques [23]

Territoire électrique	Territoire anatomique	Artère coronaire suspectée
V1-V2	Paroi antérieure	IVA
V3	Paroi septale	IVA
V4	Paroi apicale	IVA
V5-V6	Paroi latérale (« basse »)	IVA
DI-aVL	Paroi latérale (« basse »)	Diagonale
DII-DIII-aVF	Paroi inférieure	CD, parfois Cx
V7-V8-V9	Paroi postérieure	Cx, parfois CD
V3R-V4R	Ventricule droit	CD (segment I)
V1 à V4	Paroi antéroseptoapicale	IVA
V1 à V6 et DI aVL	Territoire antérieur étendu	IVA
V1 à V4 et DII-DIII-aVF	Territoire septal profond	IVA, parfois CD
aVR	Aucun	Si sus-décalage, TCCG ou IVA proximale ou tritronculaire

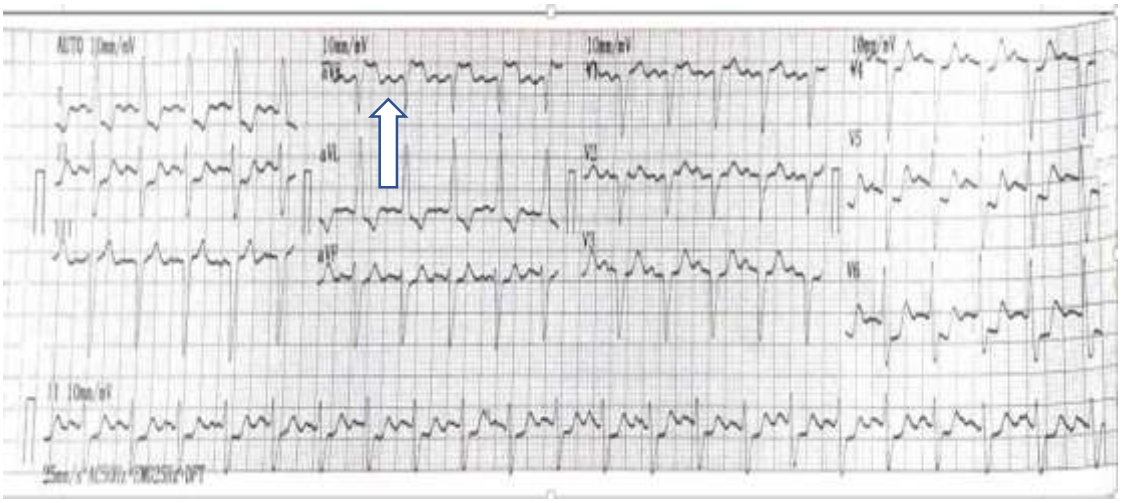

Figure 6 : Électrocardiogramme objectivant un sus-décalage du ST en AVR

Image salle de cathétérisme cardiaque CHU ME Le Luxembourg Bamako

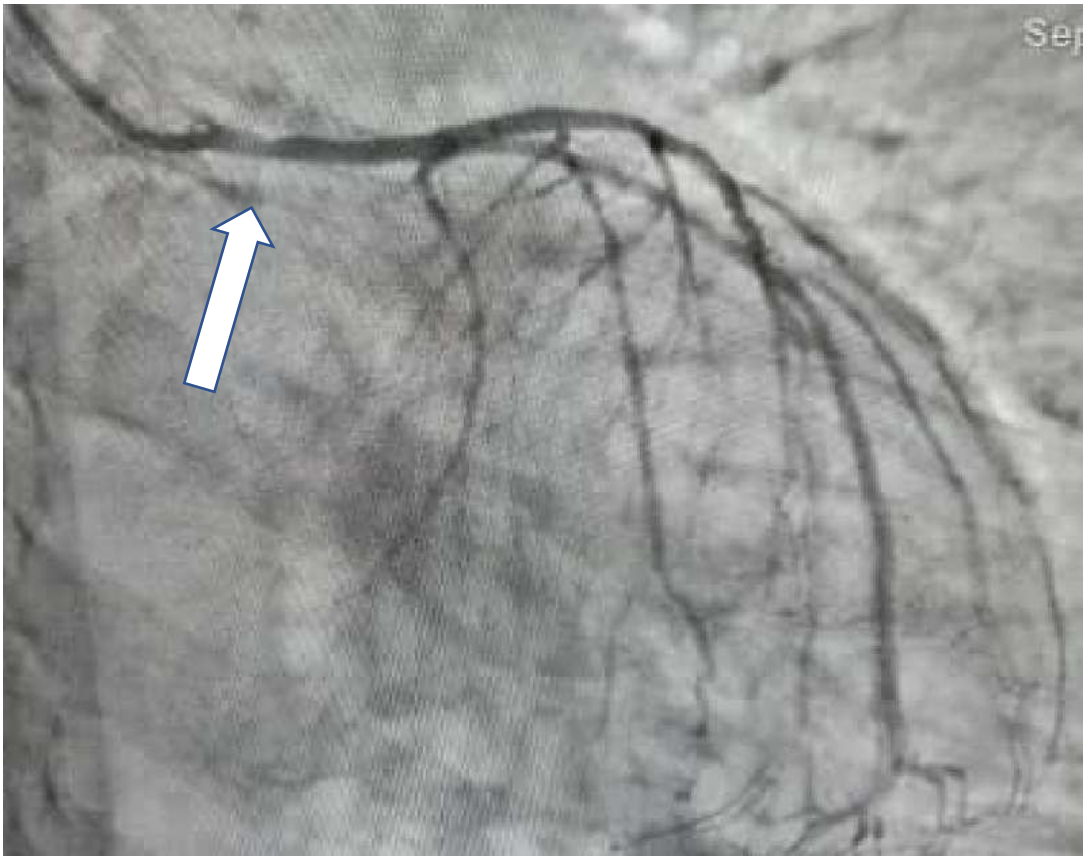

Figure 7: image d'une sténose significative d'un TCG proximal

Image salle de cathétérisme cardiaque CHU ME Le Luxembourg Bamako

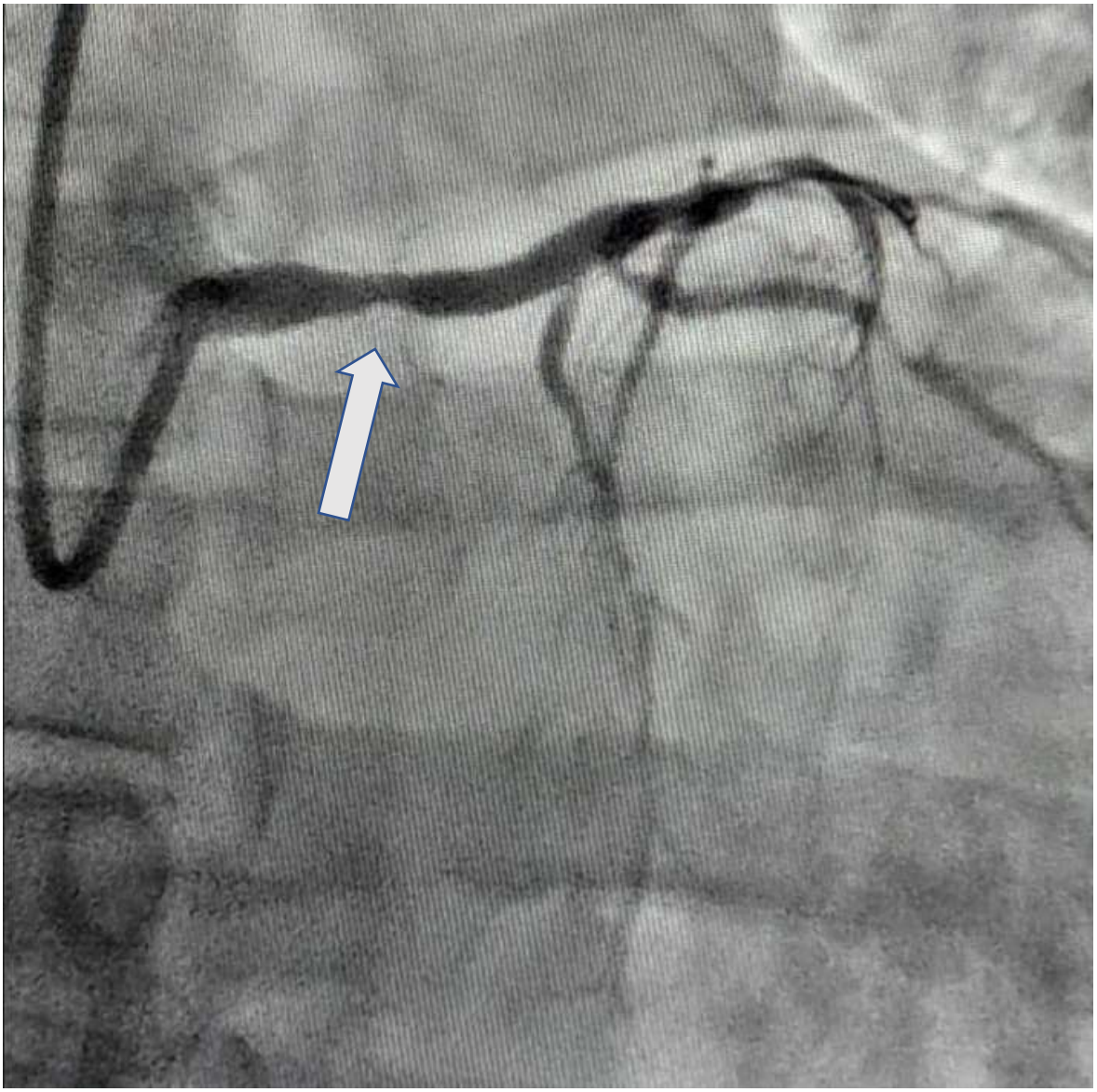

Figure 8: image d'une sténose significative d'un TCG moyen

Image salle de cathétérisme cardiaque CHU ME Le Luxembourg Bamako

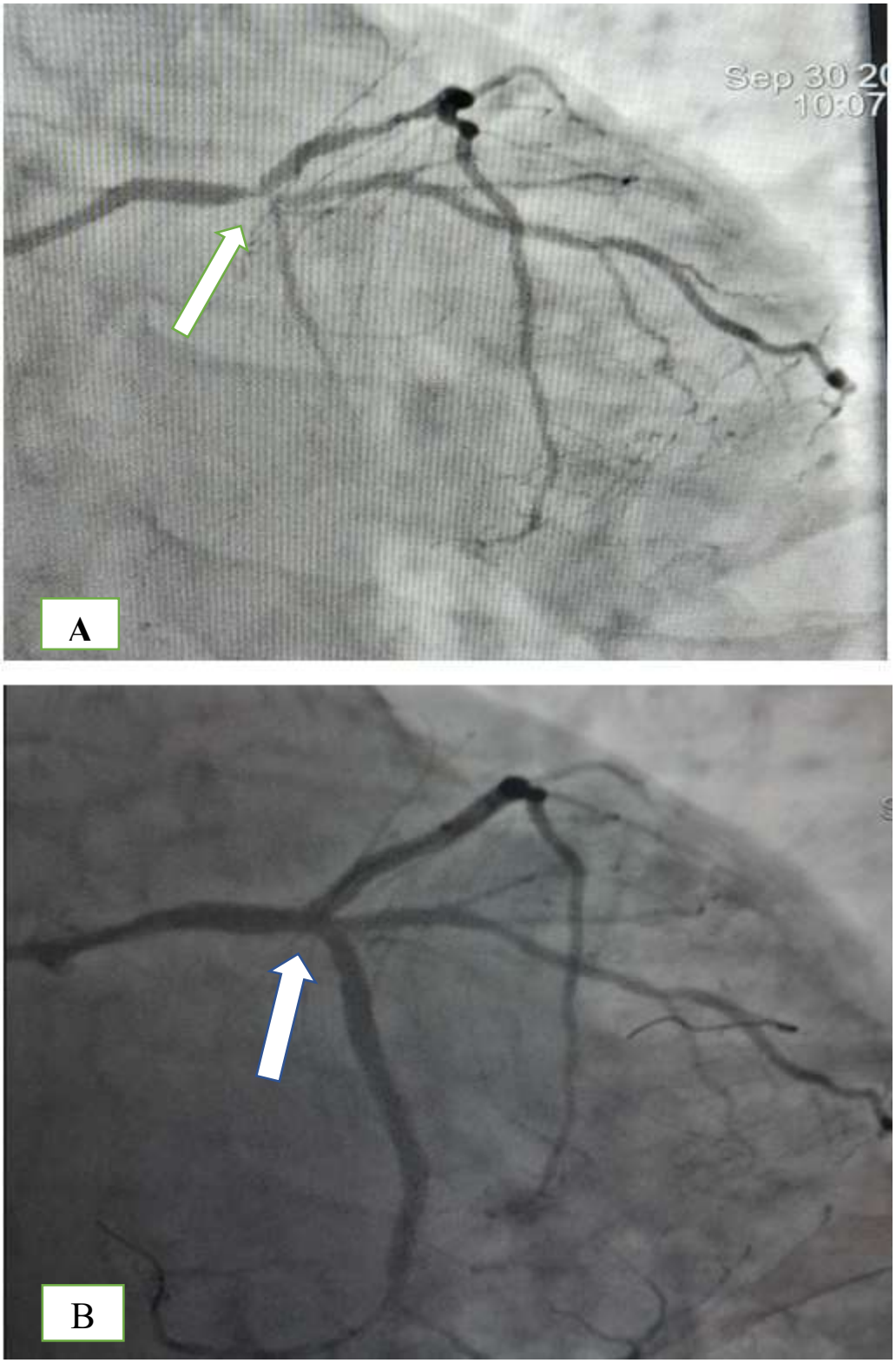

Figure 9 : Image d'angioplastie d'un TCG distale. **A** : Lésion **B** : après angioplastie
Image salle de cathétérisme cardiaque CHU ME Le Luxembourg Bamako

2. METHODOLOGIE

2.1 Cadre de l'étude

Notre étude s'est réalisée dans le service de cardiologie du CHU Mère-Enfant ≪Le Luxembourg≫ de Bamako au Mali. Le CHU Mère-Enfant est situé au quartier Hamdallaye dans la commune IV du district de Bamako.

2.2 Période de l'étude

L'étude s'est déroulée sur une période de 4 ans et 5 mois allant du 01 Septembre 2019 au 31 Janvier 2024.

2.3 Type de l'étude

C'est une étude descriptive, transversale retro et prospective portant sur des patients présentant une sténose du TCG à l'unité de la cardiologie interventionnelle.

2.4 Population d'étude

Il s'agissait des patients présentant des lésions coronaires.

2.5. Critères d'éligibilité :

➢ **Critères d'inclusion :**

Nous avons inclus tous les patients présentant des lésions du TCG. Tout âge et sexe.

➢ **Critères de non inclusion :**

N'ont pas été inclus dans l'étude, les patients n'ayant pas de lésions du tronc commun gauche

2.6 Collecte et analyse des données

❖ **Collecte des données**

Une fiche d'enquête a été élaborée afin de recueillir les données sociodémographiques, les facteurs de risque cardiovasculaire, les données cliniques, paracliniques et thérapeutiques. Ces données étaient collectées sur dossiers des malades et durant l'hospitalisation.

Les variables étudiés :

➢ **Sociodémographique :**

- Prévalence
- Age
- Sexe

- **Clinique :**

  Nous avons pris en compte

  - Les facteurs de risque cardiovasculaire
  - La symptomatologie
  - L'indication de la coronarographie

- **Paraclinique**

  - Biologie : troponine ; créatininémie, dyslipidémie, NFS.
  - ECG :
  - Echodoppler cardiaque
  - Coronarographie :

  - Sténose du TCG: proximale, moyenne ou distale
  - Monotronculaire : une seule artère coronaire atteinte en dehors du TCG
  - Bitronculaire: deux artères coronaires atteintes en dehors du TCG
  - Tritronculaire : trois artères coronaires ou plus qui sont atteintes en dehors du TCG

- Lésion du troc commun gauche
  - Sténose inférieure à 50% : lésion non significative
  - Sténose supérieure ou égale à 50% : lésion significative

- **Thérapeutique :**
  - Médical
  - Angioplastie
  - Pontage aorto-coronarien

- **Analyse des données :**

Les données ont été saisies sur logiciel Microsoft Excel 2013 et analysées sur le logiciel SPSS version 26.

2.6 Ethique

Le respect du secret médical

3. RESULTATS

Epidémiologie :

Sur 530 patients présentant des lésions coronaires, nous avons enregistré 41 cas de lésions du tronc commun gauche soit une fréquence hospitalière de 7,73%.

Tableau 2 : Répartition des lésions du TCG selon la fréquence

Nombre	Effectifs	Pourcentage
Totale des lésions coronaires	530	
Lésion du tronc commun gauche	41	7,73%
Lésion du TCG significatif	19	46,34%
Lésion non significatif	22	53,66%

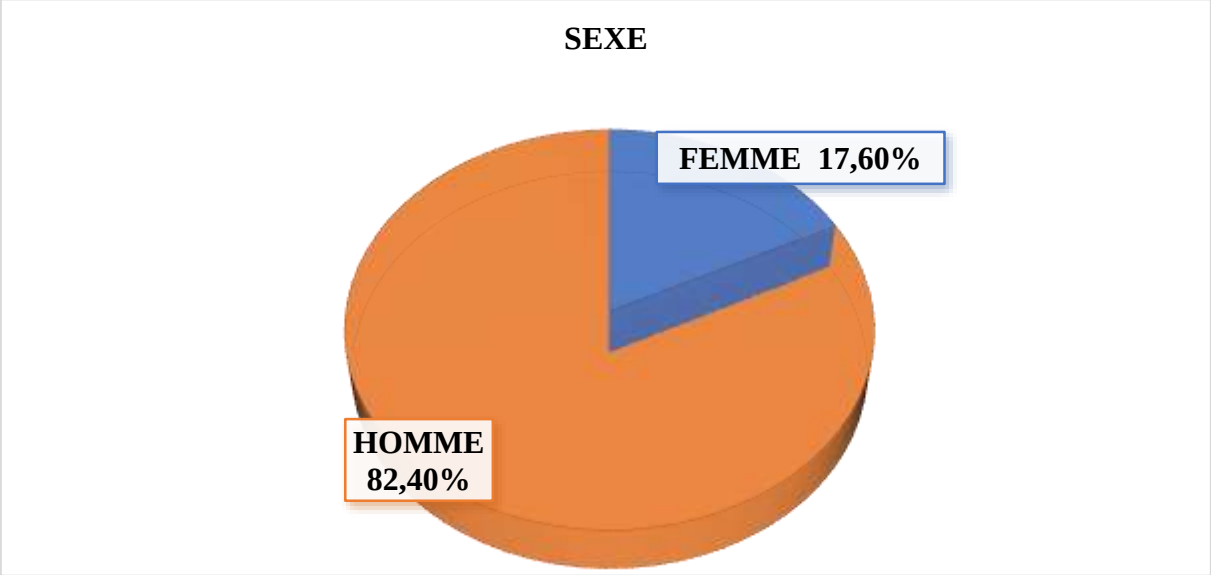

Figure 10 : Répartition des patients selon le sexe

La prédominance était masculine avec un sex-ratio de 4,66.

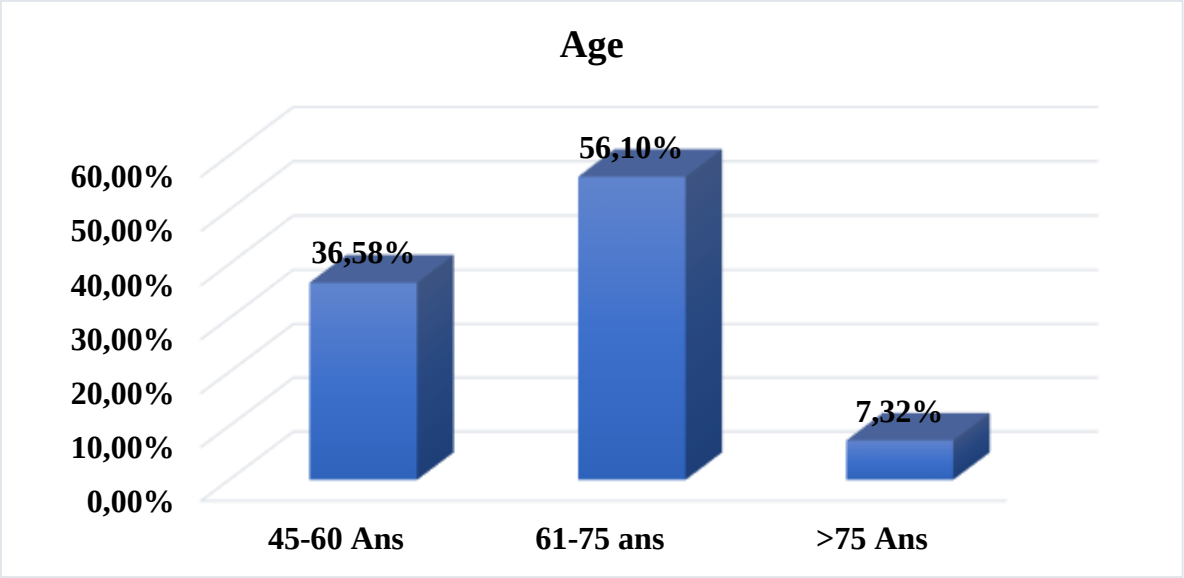

Figure 11 : Répartition des patients selon l'âge

L'âge moyen était de 65,47 ± 11,6 ans avec des extrêmes de 46 et 98ans.

La tranche d'âge de 61 à 75 ans était la plus représentée à 56,10%

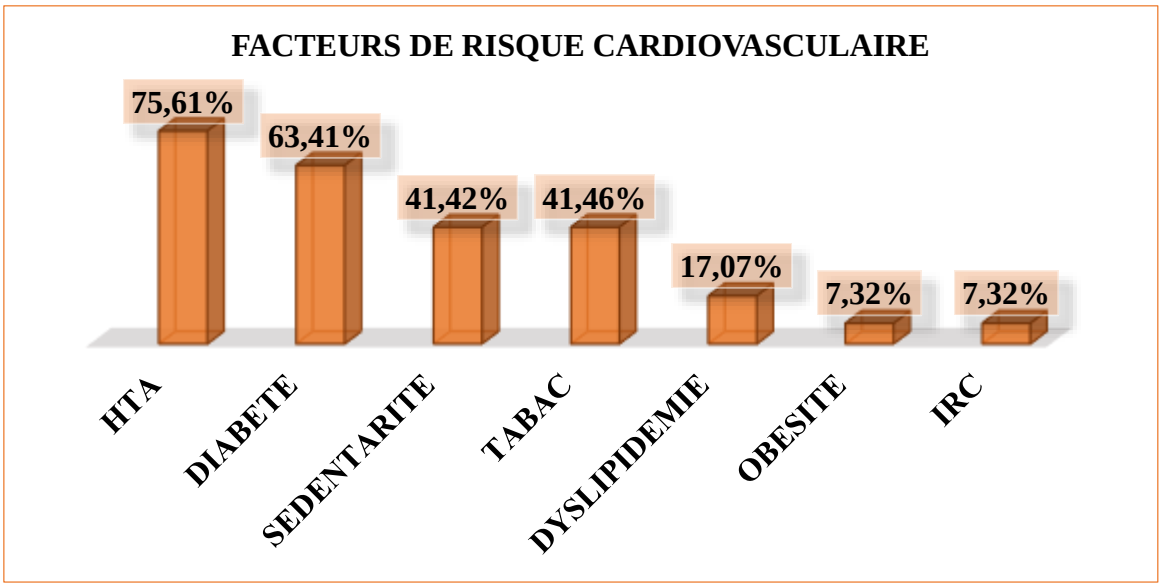

Figure 12 : Répartition selon les facteurs de risque cardiovasculaire

L'HTA était le facteur de risque cardiovasculaire le plus représenté avec 76,50%,

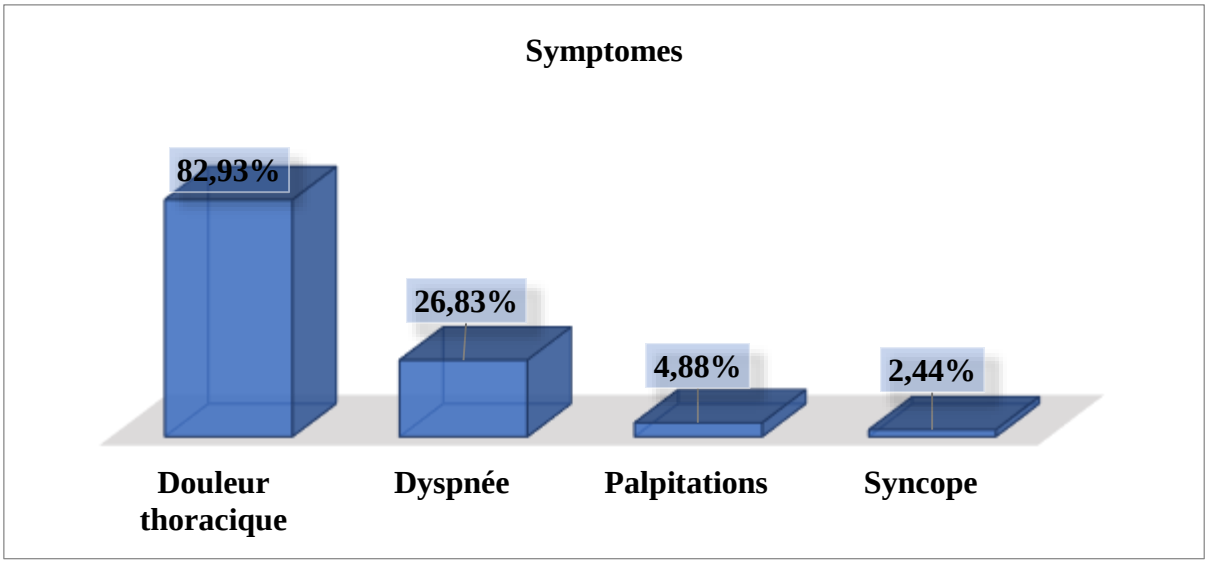

Figure 13 : Répartition selon la symptomatologie

La douleur thoracique était le principal symptôme à 82,40%.

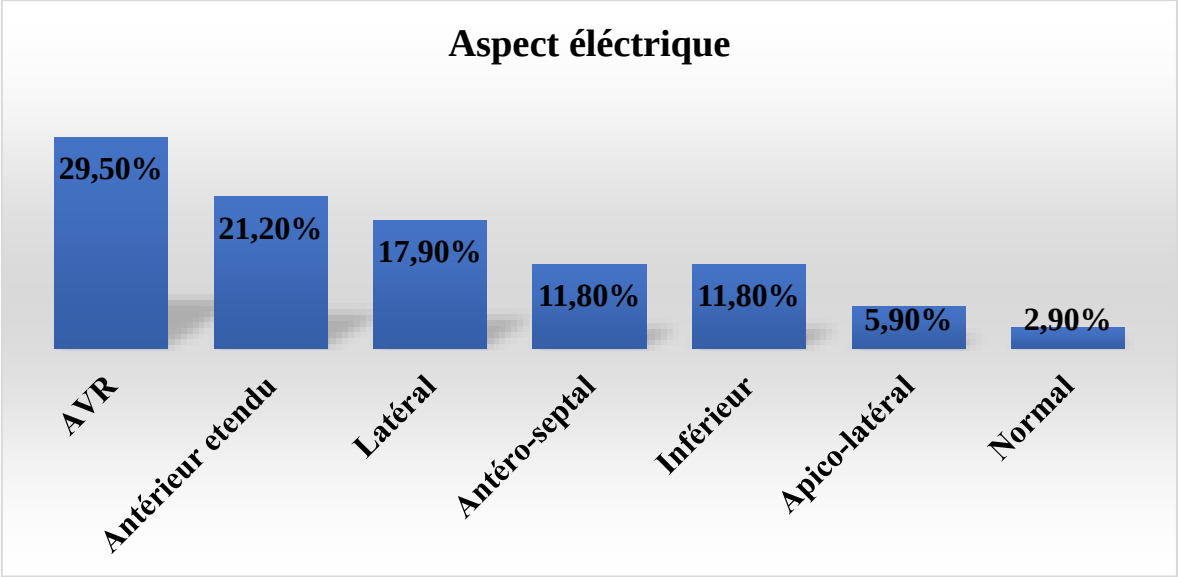

Figure 14 : Répartition des patients selon l'aspect électrique

Le sus-décalage persistant du segment ST en AVR était le plus représenté à 29,50% des cas

Nous notons aussi le sus-décalage en antérieur étendu dans 21,20%

Et l'ECG était normal dans 2,90%

Tableau 3 : **répartition des patients selon le résultat de la biologie**

Anomalies biologiques	EFFECTIF	Pourcentage %
Troponine positive	10	59
Dyslipidémie	3	17,70
Hyper- créatininémie	3	17,70
Anémie	4	23,60

La troponine était élevée dans 59%

Tableau 4 : Répartition des patients selon la FEVG et la cinétique

ETT		EFFECTIF	POURCENTAGE %
CINETIQUE SEGMENTAIRE	Anomalie	29	70,80
FEVG	< 40%	5	11,80
	40-49%	14	35,40
	≥ 50%	22	53,10

On notait plus les anomalies de la cinétique (70,80%) et FEVG était préservée dans 53,10%.

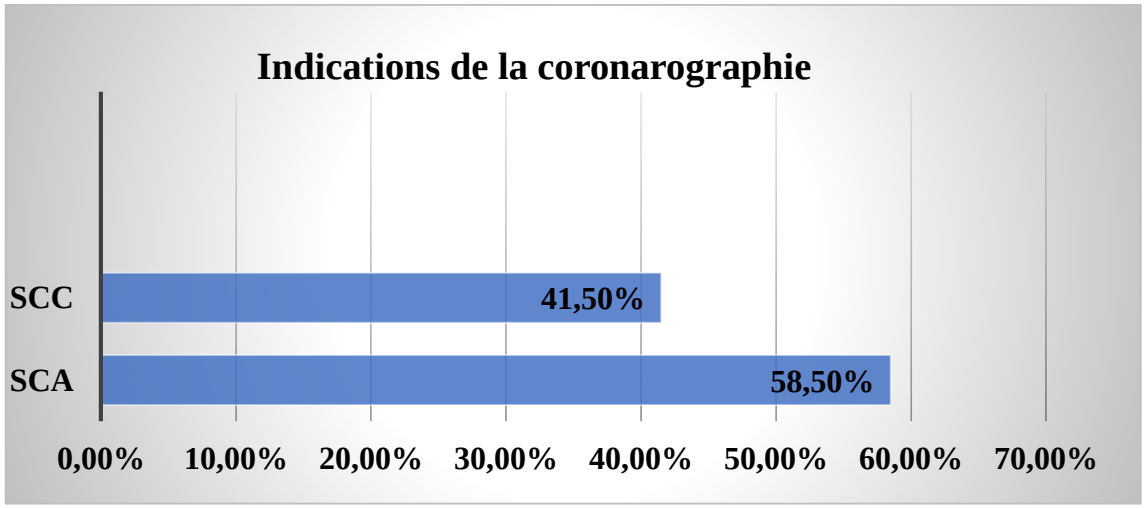

Figure 15 : Répartition selon l'indication à la coronarographie

Le syndrome coronarien aigu était le plus représenté à 58,50%

Le syndrome coronarien chronique représentait 41,50%

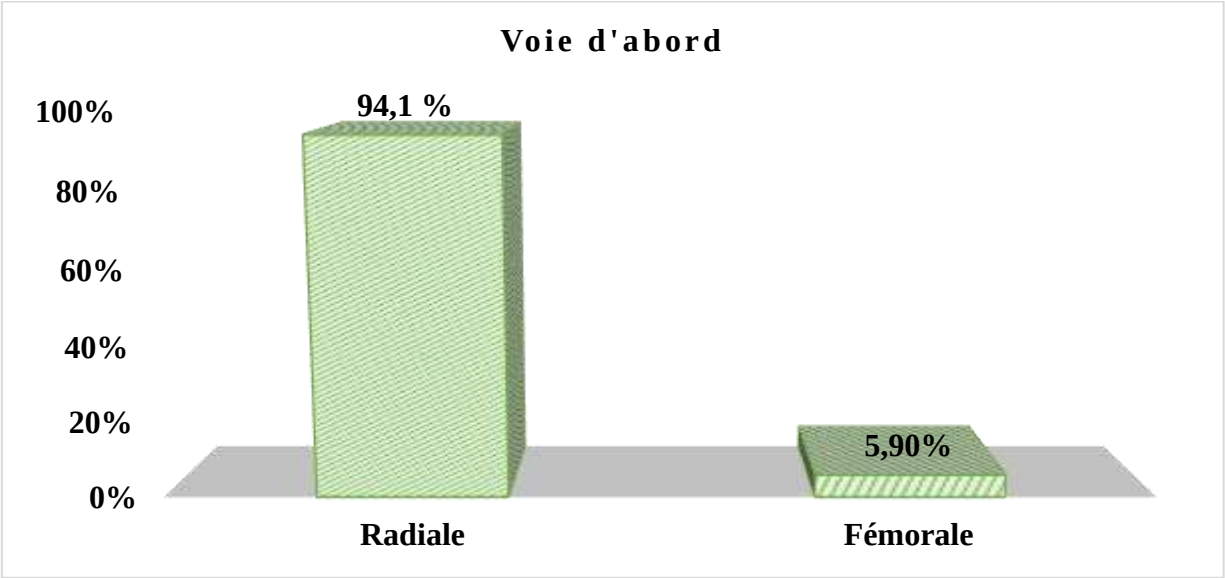

Figure 16: Répartition des patients selon la voie d'abord

La voie radiale était la plus utilisée à 94,10%.

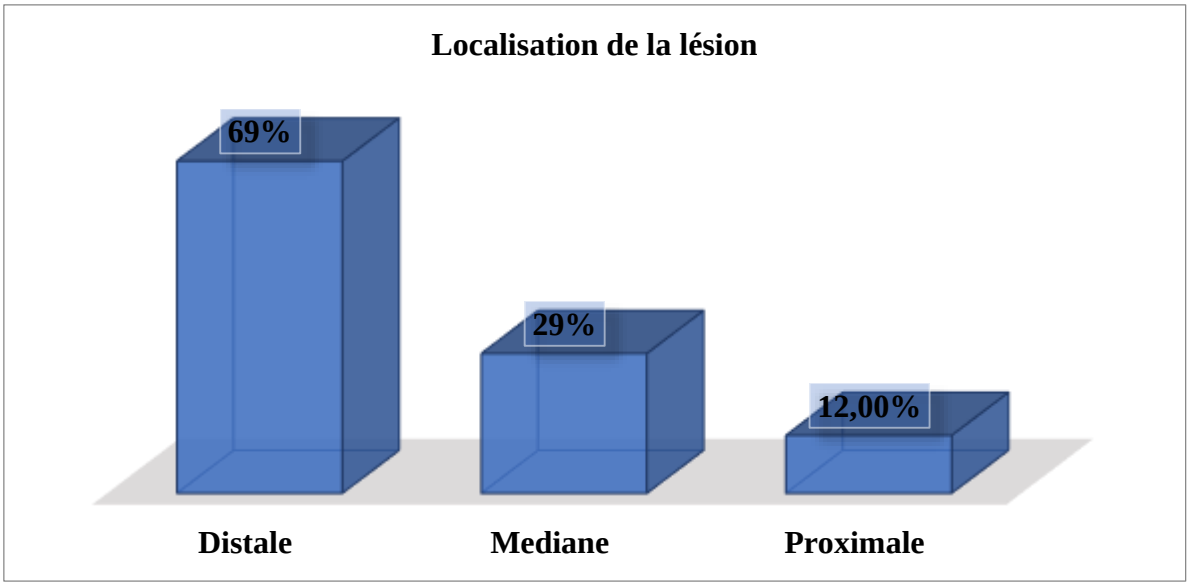

Figure 17 : Répartition des patients selon la localisation de la lésion du TCG

La localisation était distale dans 69% des cas.

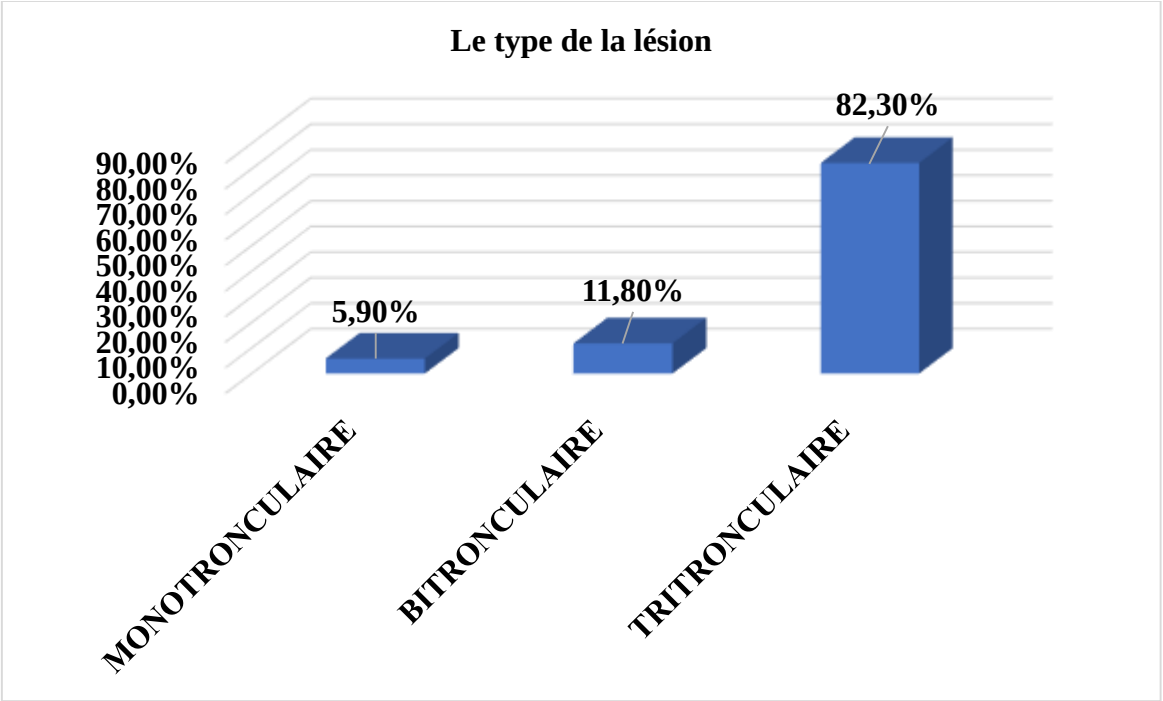

Figure 18 : Répartition des patients selon le type de la lésion

Les lésions tri-tronculaires étaient les plus représentées avec 82,30%.

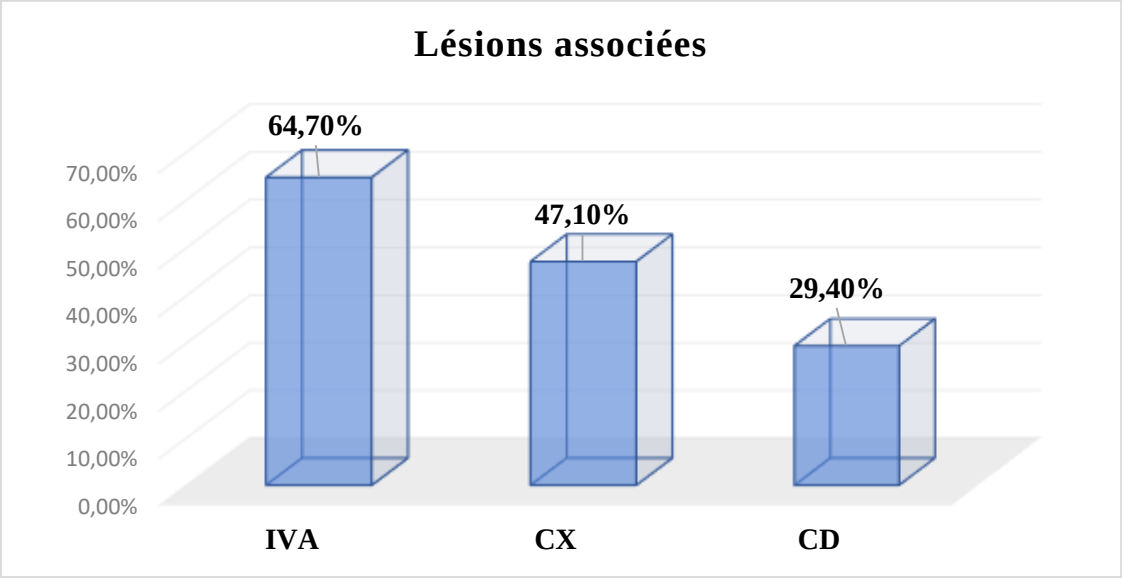

Figure 19 : Répartition des patients selon les lésions associées

La lésion la plus fréquemment associée était l'IVA à 64,70.

Tableau 5: répartition des patients selon le traitement

Type de traitement	Effectif	Pourcentage
Médical	22	53,66 %
Angioplastie	17	41,46 %
Pontage aortocoronarien	2	4,88%
Total	41	100%

Le traitement médical était indiqué dans 53,66% des cas

L'angioplastie du TCG était réalisée dans 41,46%.

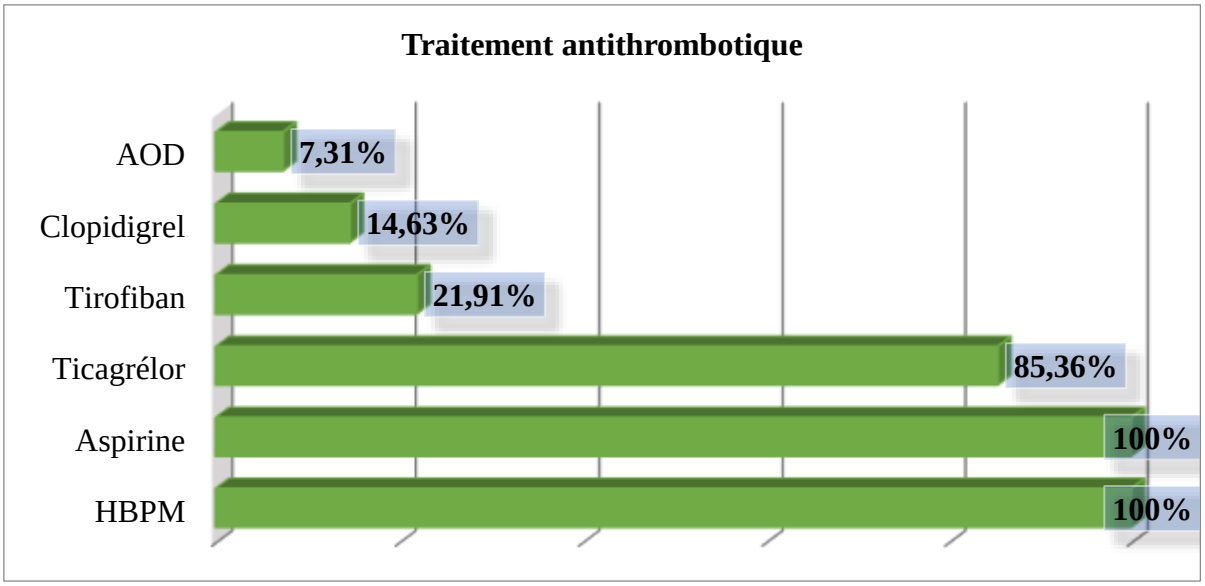

Figure 20 : Répartition selon le traitement anti-thrombotique

L'acide acétylsalicylique et l'HBPM étaient utilisés dans 100% des cas.

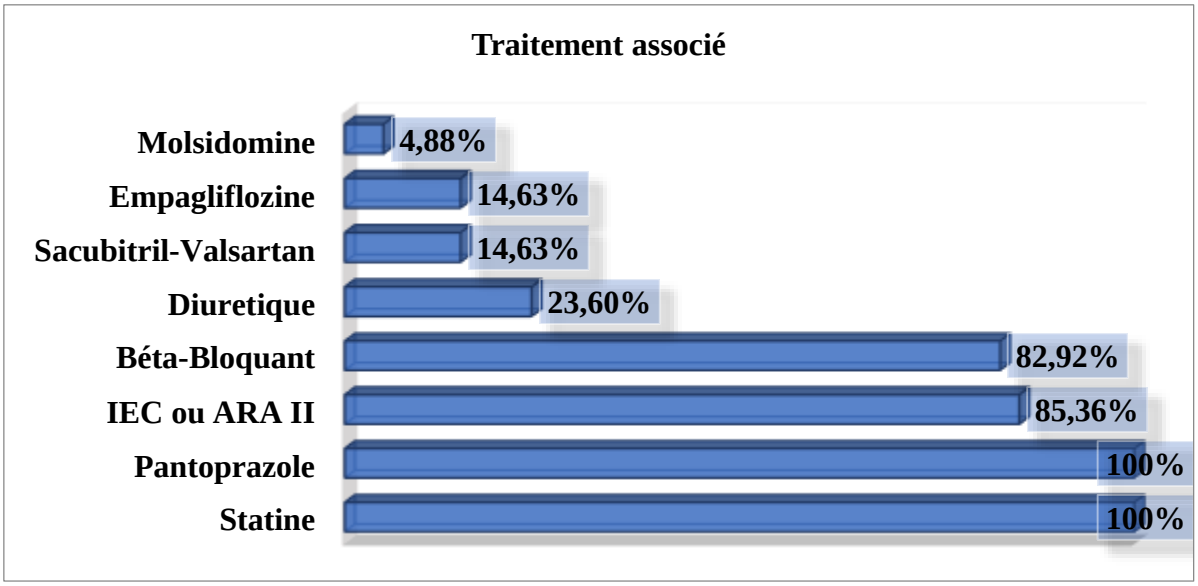

Figure 21: Répartition selon le traitement associé aux antithrombotiques

Les statines étaient le traitement le plus associé à 100% des cas

4. COMMENTAIRE ET DISCUSSION

Dans notre étude nous avons retrouvé 7,73% de lésion du tronc commun gauche dont 53,66% étaient non significatifs et ont bénéficié d'un traitement médical et 46,34% était significatifs dont 4,88% ont bénéficié d'un pontage aortocoronarien et 41,46% d'une angioplastie.

Peu de données épidémiologiques ont été rapportées dans cette population en Afrique Noire.

Dans notre série nous avons retrouvé une prévalence hospitalière des sténoses du tronc commun gauche de 7,73%.Dans une étude similaire au Maroc YASSINE en 2023 à retrouver les mêmes données. Ces taux sont supérieurs aux données de la littérature 4 à 6% **[1].** Les pathologies coronariennes sont en nette augmentation dans notre pays. Cela s'expliquerait par le tabagisme précoce mais aussi par la multiplication des examens coronarographiques au sein d'une population de plus en plus âgée.

Dans notre étude 82,40 % des patients étaient des hommes avec une sex-ratio à 4,66; cette prédominance masculine a été observée en Tunisie chez Habib B et al **[34],** au Maroc par YASSINE B **[31]** et en France par VILLEMIN T **[32]** avec respectivement un sexe ratio de 4/1, 2,33(70%) et 71,20%. Cela s'expliquerait par la fréquence du tabagisme chez les hommes.

L'âge moyen était de 65,47 ± 11,6 ans avec des extrêmes de 46 ans et 98 ans. Ce taux est compatible avec les ceux du Maroc par YASSINE B **[31]** et Djibril A D **[10]** qui étaient respectivement 63 ans et 67 ans. Mais était plus bas que celui retrouvé par David HS et al **[29]** qui avait retrouvée 71 ans; cela pourrait être expliqué par le fait que cette étude avait été réalisé sur une population occidentale ou l'espérance de vie est beaucoup plus élevé qu'en Afrique et ne concernait que les atteintes de la bifurcation.

Nos patients sont à haut risque cardiovasculaire. Les facteurs de risque d'atteinte du tronc commun gauche sont le tabac associé aux autres facteurs de risque traditionnel de la maladie athéromateuse.

Dans notre série la douleur thoracique représentait le motif d'admission le plus fréquent avec 82,93 % justifiante une prise en charge urgente. Ce taux se rapproche de celui retrouvé au Maroc par YASSINE B **[31]** qui était de 90%. Cela s'expliquerait par le fait que la douleur thoracique est le symptôme principal de la maladie coronaire. La troponine était élevée dans 59%, ce taux élevée de la troponine s'explique par le nombre élevé de SCA dans notre série.

Les SCA étaient la principale indication de la coronarographie avec 58,50 %.Ce taux est en concordance avec celui retrouvé au Maroc par Djibril AD**[10]** et en Tunisie par HABIB BA**[34]** qui était respectivement de 64% et 69% ; mais ce taux est beaucoup plus élevé que celui retrouvé en France par VILLEMIN T qui était de 44,40% ; cela s'expliquerait probablement au manque d'éducation de la population sur les signes d'alerte cardiovasculaires, la rareté des infrastructures pouvant poser le diagnostic ou le recours habituel à l'automédication dans nos contrées. Dans notre série l'électrocardiogramme objectivait un sus-décalage persistant du segment ST en AVR dans 29,50% des cas. Ce taux est concordant avec celui retrouvé dans la littérature **[31].** La fraction d'éjection ventriculaire gauche était préservée dans 53,10 % des cas. Ce taux est en concordance avec celui retrouvé par YASSINE B au Maroc et HABIB BH en Tunisie pour le bras angioplastie qui retrouvaient respectivement une moyenne de FEVG à 51% et 50 ± 12%. Mais aussi dans la littérature Timo M et al **[35]** et Stone GW et al **[36]** avaient retrouvé respectivement 60% et 57,15%.Les anomalies de la cinétique étaient de (70,80%), ce taux est similaire à celui retrouvé dans la littérature. **[31]**

La voie radiale était la plus utilisée à 94,10%. Ce taux était comparable à celui retrouvé au Maroc par Djibril AD **[10]** qui était de 91,10%. Cela s'expliquerait par le fait que la radiale est la voie choix [**37**]. Dans notre étude la lésion était distale dans 69 % des cas ; cette prédominance est en concordance avec la littérature ; était retrouvée en France par VILLEMIN T et au Maroc par Djibril A D qui avaient respectivement retrouvés 70,50% et 69 %.

Les lésions tri-tronculaires étaient les plus représentées (82,30%).La lésion du TCG est le plus souvent associée à une atteinte multi-tronculaire; ce taux est concordant à celui de Nadif M **[38]** au Maroc qui était 96%.

La lésion la plus fréquemment associées était l'IVA (64,70%). Cette prédominance de l'interventriculaire antérieur a été décrite dans la littérature et était retrouve par Habib BA et al en Tunisie et au Maroc par Yasmine B avec respectivement 43,40% et 83%.

Le traitement médical a été indiqué chez les patients présentant des lésions non significative soit 53,66% et 46,34% était significatifs dont 4,88% ont bénéficié d'un pontage aortocoronarien et 41,46% d'une angioplastie. Dans une étude similaire au Maroc YASSSINE B **[31]** avait retrouvé 10% d'angioplastie et 63,33% de pontage et 26% de traitement médical uniquement ; cela s'expliquerait probablement par la disponibilité de la chirurgie de pontage aortocoronarien en permanence dans leur service.

Tous les patients inclus dans notre étude étaient sous traitement médical conformément aux recommandations des sociétés savantes. **[3 ,39].**

CONCLUSION :

Les lésions du tronc commun sont fréquentes. Le sexe masculin est le plus concerné. La tranche d'âge de 61 à 75 ans est la plus toucher. Favorisée par l'hypertension artérielle, le Diabète, le tabac et les autres facteurs de risque cardiovasculaire. Le principal motif de consultation est la douleur thoracique et le syndrome coronarien aigu représente la principale indication de la coronarographie. Les anomalies électriques étaient dominées par le sus-décalage du segment ST en AVR et la FEVG était en générale préservée. L'abord était radial et la lésion était majoritairement distale avec une atteinte tri-tronculaire. Le traitement était médical, l'angioplastie ou le pontage.

RECOMMANDATIONS :

Aux personnels soignants

- La systématisation de l'ECG devant toute douleur thoracique.
- Référer les patients dans les services spécialisés devant tout cas de suspicion d'ischémie myocardique.
- Insister sur l'éducation thérapeutique pour accroitre la compliance aux traitements.
- La prise en charge des facteurs de risque cardiovasculaire est primordiale chez les sujets jeunes et notamment l'arrêt du tabac qui est plus efficace que toutes les thérapeutiques médicamenteuses (anti thrombotiques, hypolipémies…) avec une réduction de la mortalité de l'ordre de 40 %.
- Ces patients doivent bénéficier d'un programme de réadaptation cardiovasculaire personnalisé afin qu'ils comprennent les enjeux thérapeutiques et que les traitements puissent être ajusté.
- Une prise en charge psychologique est souvent nécessaire chez ces patients (syndrome dépressif fréquent).

Aux autorités

- Doter les structures sanitaires d'appareil d'ECG.
- Mettre à la disposition des structures publiques les ressources humaines pour la réalisation et l'interprétation correcte de l'ECG.
- De renforcer le plateau technique des services de cardiologie.
- De former les spécialistes en cardiologie interventionnelle.
- De subventionner le coût de la prise en charge au Mali
- Sensibiliser la population sur les facteurs de risque cardiovasculaire et leurs conséquences.

Aux patients

- D'être observant.
- De suivre le régime.
- De respecter les rendez-vous.
- De pratiquer régulièrement l'activité physique.
- D'éviter l'automédication.

REFERENCES BIBLIOGRAPHIQUES

1. Ragosta M, dee s, sarembock iJ, lipson lC, gimple lW, Powers er. Prevalence of unfavorable angiographic characteristics for percutaneous intervention in patients with unprotected left main coronary artery disease. Catheter Cardiovasc interv off J soc Card angiogr interv. 2006;68(3):357-62.
2. Ouzaa MR. La revascularisation myocardique chirurgicale dans les sténoses du tronc commun coronaire gauche expérience de l'hôpital militaire d'instruction Mohammed v a propos de 80 cas. Ao.um5.ac.ma/xmlui/handle/2008/
3. Neumann FJ, Sousa-Uva M, Ahlsson A, Alfonso F, Banning AP, Benedetto U, et al. 2018 ESC/EACTS Guidelines on myocardial revascularization. Eur Heart J. 7 janv 2019;40(2):87-165.
4. Gallo M, Blitzer D, Laforgia PL, Doulamis IP, Perrin N, Bortolussi G, et al. Percutaneous coronary intervention versus coronary artery bypass graft for left main coronary artery disease: A meta-analysis. J Thorac Cardiovasc Surg. janv 2022; 163(1):94-105.e15.
5. Gray's RL. Wayne D., Adam V., Mitchell WM. Vascularisation coronaire ; Livre Anatomie pour les étudiants,; Elsevier Masson 2006 ; p. 178 à 185
6. Coronarographie. Disponible sur http :// www.cardio-paramed.fr. Consulté le 26/08/2023
7. Rouvière H., Delmas A. Vaisseaux et nerfs du cœur ; livre Anatomie humaine ; Collection Masson 15e Édition ; p. 168 à 173
8. Herve Faltot Anatomie. Cardio paramed
9. Bergelson BA, Tommaso CL. Left main coronary artery disease: assessment, diagnosis, and therapy. Am Heart J. févr 1995;129(2):350-9.
10. Djibril AD. Prise en charge du sténose du tronc commun coronaire gauche en cardiologie B [Mémoire de fin d'études de cardiologie]. Rabat: Université Mohammed V Faculté de Médecine et de Pharmacie ; 2022.
11. Yamanaka O, Hobbs RE. Coronary artery anomalies in 126,595 patients undergoing coronary arteriography. Cathet Cardiovasc Diagn. sept 1990;21(1):28-40.
12. Latrémouille C, Lintz F. Anatomie du cœur ; EMC 2005 Elsevier ; p. 9 à 14.
13. C. Latrémouille Anatomie du coeur EM-consulte.com/article/37136/anatomie-du-cœur.

14. Zunon-Kipré Y, Brou KMA, Chatigre RK, Konan L, Ouattara D, Gbazi MS, et al. Absence de tronc coronaire gauche et conception du nombre des artères coronaires. University "Félix Houphouët-Boigny", sept 2022;106

15. Topaz O, Warner M, Lanter P, Soffer A, Burns C, DiSciascio G, et al. Isolated significant left main coronary artery stenosis: angiographic, hemodynamic, and clinical findings in 16 patients.Am Heart J. nov 1991;122(5):1308-14.

16. Davis JA, Cecchin F, Jones TK, Portman MA. Major coronary artery anomalies in a pediatric population: incidence and clinical importance. J Am Coll Cardiol. févr 2001;37(2):593-7.

17. Roberts WC, Shirani J. The four subtypes of anomalous origin of the left main coronary artery from the right aortic sinus (or from the right coronary artery). Am J Cardiol. 1 juill 1992;70(1):119-21.

18. Garot P, Garot J, Morice M-C. Microcirculation coronaire. EMC; Elsevier Masson 2011; p. 1 à 4.

19. Boeck. Nutrition du cœur, chapitre physiologie cardiaque ; livre de Physiologie humaine; Sherwood ; 2e édition, 2006 ; p. 265 à 269

20. Approvisionnement du myocarde en oxygène; Cœur et circulation ; Atlas de poche de physiologie 3e édition Médecine Sciences Flammarion p. 210 à 211

21. Attias D, Pezel T et Lellouche N. Facteurs de risque cardiovasculaire et prévention; livre de Cardiologie vasculaire iKB 9ème Edition 2022 ; Editions Vernazobres-Grego ; Paris p. 7-18

22. Attias D, Pezel T, et Lellouche N. Athérome : épidémiologie et physiopathologie, le malade poly-athéromateux ; livre de Cardiologie vasculaire iKB 9ème Edition 2022 ; Editions Vernazobres-Grego ; Paris p. 1-4

23. Johanne S. Infarctus du myocarde ou syndrome coronaire aigu avec sus-décalage du segment ST (SCA ST+) ; Ariel Cohen et Gilles Montalescot; Le livre de l'interne; Cardiologie Tome 1; 3e Edition 2021; Lavoisier, Paris p. 123-153

24. Chatzizisis YS, Coskun AU, Jonas M, Edelman ER, Feldman CL, Stone PH.Role of endothelial shear stress in the natural history of coronary atherosclerosis and vascular remodeling: molecular, cellular, and vascular behavior. J Am Coll Cardiol. 26 juin 2007;49(25):2379-93.

25. Maehara A, Mintz GS, Castagna MT, Pichard AD, Satler LF, Waksman R, et al. Intravascular ultrasound assessment of the stenoses location and morphology in the left

main coronary artery in relation to anatomic left main length. Am J Cardiol. 1 juill 2001;88(1):1-4.

26. Fisher LD, Judkins MP, Lesperance J, Cameron A, Swaye P, Ryan T, et al. Reproducibility of coronary arteriographic reading in the coronary artery surgery study(CASS). Cathet Cardiovasc Diagn. 1982;8(6):565-75.

27. Jain A, Mazanek GJ, Armitage JM. Unstable angina secondary to left main coronary thrombus extending from prosthetic aortic valve. Cathet Cardiovasc Diagn. 1988;15(4):271-2.

28. Auer J, Punzengruber C, Berent R, Weber T, Lamm G, Hartl P, et al. Spontaneous coronary artery dissection involving the left main stem: assessment by intravacular ultrasound. Heart. 1 juill 2004;90(7):e39-e39.

29. Benamer H, Boudjelal S, Chachoua K, Akoudad H. Physiopathologie et étiopathogénie de l'infarctus du myocarde ; EMC Cardiologie 2011 ; Elsevier Masson ; p. 1-12

30. Richard I, Dominique L et Jean-Noël T. Syndromes coronariens aigus ; Livre Médecine cardiovasculaire, Collège national des enseignants de cardiologie, société française de cardiologie ; Elsevier Masson 2019; p. 37 à 65

31. Yassine B. Profil épidémiologique, clinique et thérapeutique du coronarien avec atteinte du tronc commun gauche. [Thèse de Doctorat en Médecine]. Marrakech: Université Cadi Ayyad Faculté de Médecine et de Pharmacie-Marrakech; 2023.

32. Villemin T. Angioplastie du tronc coronaire ; l'expérience nancéienne. [Thèse De Docteur En Médecine]. Nancy : Université de Lorraine Faculté de Médecine de Nancy ; 2013.

33. The European bifurcation club. Left Main Coronary Stent study: a randomized comparison of stepwise provisional vs. systematic dual stenting strategies (EBC MAIN). European Heart Journal (2021 May 18) ; 42, 3829–3839

34. Habib BA, Imen H, Taoufik E, Houssem B, Salma L, Aida M, Youssef BA, Mohamed RB. Caractéristiques cliniques et angiographiques des patients atteints d'une sténose du tronc commun coronaire gauche. **Cardiologie Tunisienne 33.** 4eme Trimestre 2013

35. Timo Mäkikallio 1, Niels R Holm 2, Mitchell Lindsay 3, Mark S Spence Percutaneous coronary angioplasty versus coronary artery bypass grafting in treatment of unprotected

left main stenosis (NOBLE): a prospective, randomised, open-label, non-inferiority trial PubMed, 2019

36. Stone GW, Sabik JF, Serruys PW, Simonton CA, Généreux P, Puskas J, et al. Everolimus-Eluting Stents or Bypass Surgery for Left Main Coronary Artery Disease. N Engl J Med. 8 déc 2016;375(23):2223-35.

37. Valgimigli M, Gagnor A, Calabro P, Frigoli E, Leonardi S, Zaro T, Rubartelli P, Briguori C, Ando G, Repetto A, Limbruno U, Cortese B, Sganzerla P, Lupi A, Galli M, Colangelo S, Ierna S, Ausiello A, Presbitero P, Sardella G, Varbella F, Esposito G, Santarelli A, Tresoldi S, Nazzaro M, Zingarelli A, de Cesare N, Rigattieri S, Tosi P, Palmieri C, Brugaletta S, Rao SV, Heg D, Rothenbuhler M, Vranckx P, Juni P; MATRIX Investigators. Radial versus femoral access in patients with acute coronary syndromes undergoing invasive management: A randomised multicentre trial. Lancet 2015;385:2465–2476.

38. Nadif. M. la chirurgie du tronc commun non protégé. Université Mohammed V de Rabat, 2017

39. Recommandation ESC 2023 ; les lignes directrices ESC 2023 pour la prise en charge des syndromes coronariens aigus

ANNEXES

Fiche d'enquête

Aspect épidémiologique, clinique, paraclinique et thérapeutique du tronc commun gauche

N° de la fiche: …… Date d'enregistrement : …… /…… / 202..

Identification

Numéro dossier du patient: …… Initial (Nom et prénom): ……

Date de naissance:……..…/……/…… Age: …..ans Sexe :…….

Résidence : Quartier……. Ville…… N° Tel: ……....

Date d'admission dans le service de cardiologie : ……. /…….. / 202...

Symptomatologie:

Douleur thoracique……..Dyspnée……..Palpitations……Syncopes……

Indication de la coronarographie

SCA……SCC……..

Facteurs de risque cardiovasculaires

HTA: Diabète: Dyslipidémie: Tabac: Sédentarité: Obésité: Autres:

Antécédents personnels

Coronaropathie: AOMI: AVC: IR chronique: Drépanocytose: Autres:

ECG:

Rythme: Segment ST : Onde T : Q : Territoire :

Autre : …….

Echocœur: FE : ≥ 50% 49-40% >40%

Cinétique : Normale…… anormale……..

Biologie : Troponine: positive: négative:

Coronarographie :

Voies d'abord : Radiale …….. Fémorale

Site de la lésion : Proximale……Moyenne ……..Distale…….

Lésion associées : IVA: Cx: CD: Bissectrice :

Statut coronaire :

Monotronculaire: Bitronculaire: Tritronculaire:

Degré de la sténose du tronc : 1= Non significative 2= significative

Traitement médical exclusive : ……. Angioplastie : …….. Pontage :……..……

Traitement médical :……

FICHE SIGNALETIQUE

Nom : DIALL

Prénom : MAHAN DIT AMERI ABBA

E-mail mahanameridiall6@gmail.com

Année de soutenance : 2025

Titre : Aspect épidémiologique, clinique, paraclinique et thérapeutique des patients atteints de lésion du tronc commun gauche au CHU MERE-ENFANT « Le Luxembourg » de Bamako

Lieu de dépôt : Bibliothèque de la Faculté de Médecine et d'odontostomatologie

Ville de soutenance : Bamako

Pays d'origine : Mali

Secteur d'intérêt : Cardiologie interventionnelle ; Cardiologie ; Santé publique.

Résumé

Introduction:

La lésion du tronc commun (TCG) forme un sous-groupe distinct des autres atteintes coronariennes par leur caractère peu fréquent, rarement isolé, leur gravité, ainsi que par leur traitement**.** Il existe peu données sur tronc commun en Afrique subsaharienne, d'où l'initiative de ce présent travail qui se fixe l'objectif d'étudier les aspects épidémiologique, clinique, paraclinique et thérapeutique de l'atteinte du tronc commun gauche.

Méthodologie : Il s'agissait d'une étude descriptive, transversale, retro et prospective concernant des patients ayant une lésion du tronc commun gauche sur une période de 4 ans et 5 mois allant du 1er Septembre 2019 au 31 janvier 2024 dans le service de cardiologie du CHU-ME le Luxembourg de Bamako au Mali.

Résultats : Durant la période d'étude, 41 dossiers de patientes atteint du TCG ont été colligés sur 530 patients présentant une lésion coronaire soit une fréquence hospitalière d'atteinte significative du TCG de 7,73%.

Le sexe masculin était prédominant à 82,40%. L'âge moyen des patients était 65,47 ± 11,60 ans [46 ans et 98 ans] et la tranche d'âge 61-75 ans était la plus représentée à 56,10%. Les facteurs de risque dominant étaient l'hypertension artérielle 75,61%. Le signe fonctionnel prédominant était la douleur thoracique 82,40%. L'aspect électrique en cas de sus-décalage persistant du segment ST était principalement en AVR dans 29,50%%. La troponine était élevé dans 59%.La FEVG était préservée dans 53,10% des cas. La voie d'abord était radiale dans 94,10%. Le site de la lésion était distal dans 69 % et la majorité des patients était tri-tronculaire dans 82,30%. La lésion la plus associée au TCG était l'IVA à 64,70%.

Parmi ces patients 53,66% n'était pas significative et ont bénéficié seulement d'un traitement médical ; 4,88% ont bénéficié d'un pontage aortocoronarien et 41,46% ont bénéficié d'une angioplastie du TCG.

Exclusivement tous les patients ont bénéficié d'un traitement médical en complément à la dilatation.

Conclusion: La lésion du tronc commun est fréquente. Le sujet âgé masculin est le plus concerné. Elle est sous la dépendance des facteurs de risque cardiovasculaire. La manifestation électrique était dominée par sus-décalage du ST en AVR. Le siège distale dominait et s'inscrit dans une atteinte athéromateuse diffuse. Le traitement est médical, l'angioplastie ou le pontage.

Mots-clés: **Tronc commun gauche, pontage, angioplastie, CHU-ME le Luxembourg Bamako.**