MINISTERE DE L'ENSEIGNEMENT SUPERIEUR ET DE LA RECHERCHE SCIENTIFIQUE

République du Mali

Un Peuple – Un But – Une Foi

UNIVERSITE DES SCIENCES, DES TECHNIQUES ET DES TECHNOLOGIES DE BAMAKO(USTTB)

FACULTE DE MEDECINE ET D'ODONTO-STOMATOLOGIE

Année Universitaire 2023/2024

Mémoire (DES)

ASPERGILLOSE NASOSINUSIENNE INVASIVE : ABORD ENDOSCOPIQUE OU EXTERNE ? ANALYSE DE 02 CAS.

Présenté et soutenu le……

Devant la Faculté de Médecine et d'Odontostomatologie

Par : Dr Keita Moussa Bourama

Pour l'obtention du Diplôme d'Etudes Spécialisées

JURY

Président : Mr. KEITA Mohamed Amadou, Professeur

Membres : Mr. KONE Fatogoma Issa, Maître conférence agrégé

Mr. KONATE N'Faly, Médecin

Directeur : Mr. GUINDO Boubacary, maître de conférence agrégé

REMERCIEMENTS

A notre maître, Professeur KEITA Mohamed Amadou, coordinateur du D.E.S ORLCCF, chef de service ORL et chef du département de chirurgie de l'hôpital Gabriel TOURE merci pour l'enseignement reçu et pour son engagement inconditionnel au profit de l'ORL-CCF au Mali, voire dans la sous-région et au-delà.

A notre maître, Professeur GUINDO Boubacary, directeur du mémoire ; Cher maitre votre culture scientifique et votre simplicité exemplaire sont pour nous une source d'inspiration. Permettez-nous de vous exprimer, cher maître, notre profonde gratitude et notre grande estime.

A notre maître, Professeur KONE Fatogoma Issa ; Cher maître, nous avons apprécié votre engagement et votre détermination dans la formation des D.E.S ORL-CCF. Vous nous avez donné l'occasion de découvrir un modèle de maître auquel tout étudiant aimerait ressembler. Merci pour l'enseignement que nous avons reçu de vous.

A notre maître, Dr KONATE N'Faly ; cher maître vous nous faites un grand honneur d'accepter de prendre part au jugement de ce travail. Votre courage, votre abord facile et votre savoir-faire, font de vous un maître admiré et respecté. Veuillez accepter, cher Maître, nos sincères remerciement.

A tous les enseignants et les membres du comité pédagogique du D.E.S ORL-

CCF du Mali, pour leur disponibilité et la promptitude avec laquelle ils nous ont enseigné.

A tous les médecins en spécialisation ORL-CCF, le personnel du service ORL-CCF et tous les autres services de l'hôpital Gabriel TOURE pour leurs collaborations et leurs soutiens.

A ma famille, mes amis et collaborateurs, ainsi qu'à tous ceux qui, de près ou de loin, ont contribué à la réalisation de ce travail. Trouvez ici le témoignage de ma profonde gratitude.

PLAN

I-INTRODUCTION

II-OBJECTIFS

III-RAPPELS

IV OBSERVATIONS

V-DISCUSSION

CONCLUSION

ANNEXE

REFERENCES BIBLIOGRAPHIQUES

FICHE SIGNALÉTIQUE

SOMMAIRE :

1. INTRODUCTION 9

2 - OBJECTIFS 11

3-GENERALITES : 13

3.1. HISTORIQUE ASPERGILLOSE :……13

3.2. HISTORIQUE CHIRURGIE ENDONASALE.....13

3.3. INSTRUMENTATION : ……..……15

3.4. RAPPEL ANATOMIQUE : .....……..……15

3.5. HISTO-PHYSIOLOGIE : 31

4-OBSERVATIONS : 36

5-DISCUSSION : 51

5.1. ÉPIDEMIOLOGIE : 51

5.2. ASPECTS CLINIQUES : 51

5.3. TRAITEMENTS : 52

CONCLUSION : 52

REFERENCES : 55

FICHE SIGNALÉTIQUE : ……...64

LISTE DES ABREVIATIONS :

ORL : Oto-rhino-laryngologie

DES : diplôme d'études spécialisées

TDM : Tomodensitométrie

FC : fréquence cardiaque

FR : Fréquence respiratoire

SPO2 : saturation pulsée en oxygène

TA : tension artérielle

TCA : temps céphaline active

TP : taux de prothrombine

NFS : numération formule sanguine

ON : obstruction nasale

Btt : battement

LISTE DES FIGURES ET TABLEAUX :

Figure1 : l'anatomie du septum nasal **[14]**

Figure2 : Coupe sagittale montrant les cornets nasaux et les méats **[18]**

Figure 3 : Paroi latérale de fosse nasale montrant les voies d'ouverture de chaque sinus **[19]**

Figure 4 : coupe sagittale montrant les sinus maxillaire et frontal **[22]**

Figure 5 : coupe sagittale le sinus paranasaux **[23]**

Figure 6 : coupe axiale montrant les sinus ethmoïdaux et sphénoïdaux **[24]**

Figure 7 : coupe montrant la vascularisation **[27]**

Figure 8 : hypodensité hétérogène comblant totalement des sinus maxillaire et ethmoïdale droite et fosse nasale droite refoulant le septum nasal vers la fosse nasale gauche avec des microcalcifications et ostéolyse **[38]**

Figure 9 : hypodensité hétérogène comblant totalement les sinus ethmoïdale droite et sphénoïdale avec des microcalcifications et ostéolyses **[39]**

FIGURE 10 : coupe sagittale hypodensité hétérogène comblant totalement la fosse nasale, les sinus frontale et sphénoïdale avec des microcalcifications et ostéolyse **[40]**

FIGURE 11 : image peropératoire montrant les balles fongiques dans le sinus sphénoïdale(A) et nettoyage du sinus (**B**) **[41]**

Figure 12 : hypodensité hétérogène comblant totalement les sinus de la face (ethmoïdaux et sphénoïdaux) avec des micro calcifications d'allure pseudo-tumoral et responsable d'une exophtalmie grade I à droite et grade II à gauche **[44]**

Figure 13 : une hypodensité hétérogène comblant totalement les sinus de la face (maxillaires avec des micro calcifications d'allure pseudo-tumoral) (A) ; contrôle sconnagraphique post-chirurgie montrant les sinus maxillaires et ethmoïdaux après la nasalisation(B) **[45]**

Figure 14 : hypodensité hétérogène comblant totalement les sinus de la face (frontaux et sphénoïdaux) avec des micro calcifications d'allure pseudo-tumoral (**A**) ; contrôle sconnagraphique post-chirurgie montrant le sinus sphénoïdal après la nasalisation(**B**) **[46].**

1. Introduction

I-INTRODUCTION

L'incidence des rhino-sinusites fongiques est en nette augmentation et le germe le plus souvent incriminé est l'aspergillus. Cependant, cette affection demeure rare chez le sujet immunocompétent. Elle est caractérisée par son caractère invasif pseudotumoral et par la possibilité de complications locorégionales. Les champignons du genre Aspergillus ont été décrits pour la première fois en 1729. Les champignons du genre Aspergillus sont saprophytes et cosmopolites. Les spores aspergillaires, ou conidies, sont ubiquitaires et retrouvées constamment en suspension dans l'atmosphère. Chaque individu est donc exposé quotidiennement à une grande quantité de spores aspergillaires [1,2].

Bien que ce soit une chirurgie dont les véritables progrès remontent au XIX siècle, la chirurgie nasosinusienne est une discipline dont on retrouve des descriptions en Inde dès 1000 ans av. J.-C, puis sous l'empire grec [3]. Hippocrate (Ve siècle av. J.-C.) père de la médecine et probablement de la Rhinologie, proposait des alternatives chirurgicales peu éloignées de celles utilisées à la fin du XIXe siècle.

La chirurgie endoscopique nasale « endonasale » est une chirurgie en plein essor depuis ces dernières années, ses indications ne cessent de croitre remplaçant, de ce fait, celles de la chirurgie par voie classique (la voie externe). L'intérêt de cette technique est de préserver les propriétés physiologiques de la muqueuse tout en assurant une bonne ventilation nasale et sinusienne, de minimiser les complications peropératoires, la maitrise des gestes ; contrairement à la voie externe qui est nettement abandonnée au profit des nouvelles technologies des matérielles endoscopiques endonasale.

2. OBJECTIFS

2.1. Objectif Général

- L'objectif de ce travail est de rapporter une revue de la littérature concernant les voies d'abord endoscopique ou externe au cours d'une aspergillose nasosinusienne invasive.

2.2. Objectifs Spécifiques

- Décrire l'importance de la voie endonasale sous guidage endoscopique dans la prise en charge d'une aspergillose nasosinusienne invasive.
- Décrire l'intérêt d'une chirurgie endonasale sous guidage endoscopique.
- Procéder à une analyse comparative entre les voies d'abord chirurgicales endoscopique ou externe.

3. GENERALITES

3. 1. HISTORIQUE DE L'ASPERGILLOSE : Les champignons du genre Aspergillus ont été décrits pour la première fois en 1729[1]. Le genre Aspergillus comprend aujourd'hui quelque 185 espèces, ont une vingtaine sont retrouvées en pathologie humaine (Badillet et al. 1987a). Les principales espèces d'Aspergillus impliquées dans les aspergilloses : Aspergillus fumigatus (Fresenius 1863) ; Aspergillus flavus (Link 1809) ; A aspergillus niger (Van Tieghem 1867) ; Aspergillus nidulans (Eidam/Winters 1884) ; Aspergillus terreus (Thom 1918) …. Les Aspergillus sont présents partout dans le monde, et en région tempérée plus particulièrement à la fin de l'été, en automne et en hiver. Ces champignons ont un métabolisme aérobie. De plus ils participent au recyclage du carbone et de l'azote de l'environnement. Ils sont thermophiles (certaines espèces peuvent survivre à des températures proches de 70°C) et ne requièrent pas de nutriments spécifiques.

3.2. RAPPEL HISTORIQUE DE LA CHIRURGIE ENDONASALE :

L'évolution de cette chirurgie a été lente, en effet, il a fallu 5 siècles pour passer du serre nœud de Guillaume de Salicetto (XIIIe siècle) au traité de chirurgie de Le Clerc au XVIIIe siècle. Il fallût attendre la fin du XIXe siècle, pour que de nouvelles techniques plus sûres voient, le jour et avec un meilleur contrôle de la douleur : le miroir de Clar, le serre nœud métallique et la cocaïne (Carl Koller en 1884) font leur apparition [4]. Ainsi Mickulitz en 1886, GW Caldwell et HP Luc en 1895 puis Claoué en 1896 et Siebenmann en 1899 initièrent la chirurgie maxillaire endonasale « moderne ». Au début du XX siècle et grâce à une meilleure connaissance de l'anatomie [5,6], la chirurgie endonasale trouvera sa place en France par les travaux de Mosher en 1912 puis Mouret et Ramadier, malheureusement et malgré son côté ingénieux, elle fut beaucoup critiquée. La voie endonasale sera condamnée par un de ses ardents concepteurs, ainsi Mosher la qualifia de procédé aveugle [7] et ceci à cause d'une vision insuffisante, des dangers peropératoires et des complications postopératoires en l'occurrence suppurations et crustations, laissant impérativement la place à la voie externe et à la polypectomie. Smith, en 1934, puis Killian reprennent la voie transfaciale de Mouret puis l'abandonnent au profit de l'ethmoïdectomie par voie

transantrale de De Lima. En France, elle sera introduite en 1947 par Bouche et Moulonguet [8].

Parallèlement, les avancées dans le domaine de la physiologie et des traitements médicaux feront émerger la chirurgie endonasale. De ce fait, les traitements antibiotiques et corticoïdes vont permettre de palier aux complications qui ont sali la réputation de cette chirurgie. Secondairement, la connaissance de la physiologie nasosinusienne a permis de nouvelles voies [9]. L'essor du microscope binoculaire, de l'instrumentation et des progrès anesthésiques (anesthésie générale avec hypotension contrôlée) offre de nouvelles possibilités. Tous ces moyens visent à assurer un confort aux chirurgiens et leur assurer desgestes sous contrôle visuel avec plus de précision permettant de reprendre les principes anciens de la voie d'ethmoïdectomie endonasale en y associant les points suivants : exérèse d'une grande partie du cornet moyen, vaste ouverture du sphénoïde, infundibulotomie du sinus frontal, association si nécessaire d'une méatotomie moyenne. Wigand et repris par Jankowski, crée le concept de nasalisation des cavités sinusiennes permettant une ventilation optimale de celle-ci [10,11]. Ce n'est qu'après quelques années et bien qu'elle soit connue, la technologie endoscopique fut introduite dans la chirurgie endonasale. En effet, Hirchmann [12], dès 1901, fut le pionnier de l'exploration endoscopique rhino sinusienne en détournant l'utilisation d'un cystoscope. Cette technique fut, dans un premier temps, réservée au sinus maxillaire puis élargie à l'ethmoïde et au sphénoïde dans les années 20 grâce à Portmann et Botey [5,13]. En raison de la faible vision opératoire en cas de saignement, l'endoscope sera réservé à l'exploration et au diagnostic sans avoir un vrai rôle opératoire puis il sera vers les années 60 nettement supplanté par le microscope.

En 1985, grâce à Friedrich en Suisse et à Klossek en France puis par Dessi, Jankowski et Serrano, l'école européenne adoptera comme instrument chirurgical l'endoscope grâce à l'avènement de moyens optiques modernes : source de lumière froide, câble de fibre optique [14]. Cette chirurgie n'a cessé, depuis, de se développer grâce aux travaux des pionniers chirurgiens et des progrès technologiques, utilisant en 1987 la vidéo-endoscopie par Dessi en France, permettant un confort inégalé et une capacité d'enseignement supérieure.

3.3. INSTRUMENTATION :

L'instrumentation a connu beaucoup de progrès depuis le début de la chirurgie endonasale. Elle est composée essentiellement d'endoscopes et d'instruments chirurgicaux proprement dits.

Les optiques :

Les optiques les plus employées demeurent celles de diamètre 4 mm qui offrent des qualités de luminosité et de vision très confortable pour l'opérateur. Les endoscopes de diamètre inférieur (2,7 mm) restent utiles pour la chirurgie chez l'enfant et le

Nourrisson :

- L'optique 0° : considérée par beaucoup d'opérateurs comme l'optique universelle, elle donne un large champ visuel sans distorsion ;

- L'optique 25 ou 30° : largement utilisée, parfois même exclusivement par certains opérateurs, elle est surtout appréciée pour le travail dans le sinus maxillaire ou les voies d'abord endonasales vers le frontal ;

- L'optique à 45° : Cet angle de vision est intermédiaire avec les classiques optiques 30° et 70 ° ;

- L'optique à 70° : nécessaire pour certains temps opératoires dans le sinus maxillaire ou dans le sinus frontal

3. 4. Rappel anatomique :

L'organe nasal est constitué dans sa globalité d'une pyramide nasale et des fosses nasales à partir desquelles s'étendent des cavités paranasales ; assurant ainsi la fonction de la première partie du système respiratoire.

- **La pyramide nasale :**

Le nez est une structure ostéocartilagineuse recouverte de tissus musculaires et cutanés et tapissée intérieurement d'un tissu muqueux.

Il se divise en trois parties : le tiers supérieur fixe ou nez osseux, les tiers moyen et inférieur mobiles ou nez cartilagineux**.**

Le tiers supérieur :

Formé par les os propres du nez qui s'articulent en haut avec l'os frontal et latéralement avec les os maxillaires ; la limite externe de cette partie supérieure est constituée par la crête lacrymale antérieure tandis que l'orifice piriforme est créé à la jonction du bord inférieur des os propres et des os maxillaires en bas.

Le tiers moyen :

Formé par les cartilages triangulaires et le septum ;

a- Le septum :

Il est composé d'avant en arrière d'une membrane fibro-adipeuse ; comprise entre la columelle et le cartilage quadrangulaire, d'un cartilage septal qui est le cartilage quadrangulaire, le septum nasal postérieur ; quant à lui ; est composé de la lame perpendiculaire de l'ethmoïde, de la crête nasale du palatin, des os maxillaires et du vomer (Fig.1).

b- Les cartilages triangulaires :

Comportent 4 bords, leur bord céphalique s'attache à la partie inférieure de l'os nasal correspondant. Latéralement, ils sont en rapport avec l'orifice piriforme par l'intermédiaire d'un tissu fibreux dense contenant dans sa partie inférieure les cartilages sésamoïdes (Fig.1).

Sur leur bord caudal, les cartilages triangulaires s'articulent avec le bord céphalique de la crus latérale des cartilages alaires.

Le tiers inférieur :

Les cartilages alaires et le septum constituent le support de la pointe nasale.

Les cartilages alaires sont divisés en trois parties :

- Une crus mésiale qui forme la partie médiale du cartilage alaire, comme elle est l'un des supports de la columelle. Les 2 crus mésiales sont attachées l'une à l'autre par l'intermédiaire d'un tissu conjonctif par où passent les artères columellaires près de la peau.
- Une crus intermédiaire : élément de transition entre le dôme et la crus mésiale
- Une crus latérale qui correspond à l'extension latérale du cartilage alaire

soutenant l'aile du nez dans sa partie antérieure et supérieure.

 Les deux dômes qui correspondent aux courbures situées entre les crus mésiales et les crus latérales de part et d'autre et qui sont liés par l'intermédiaire du ligament interdômal ; forment la pointe du nez. (15,16,17)

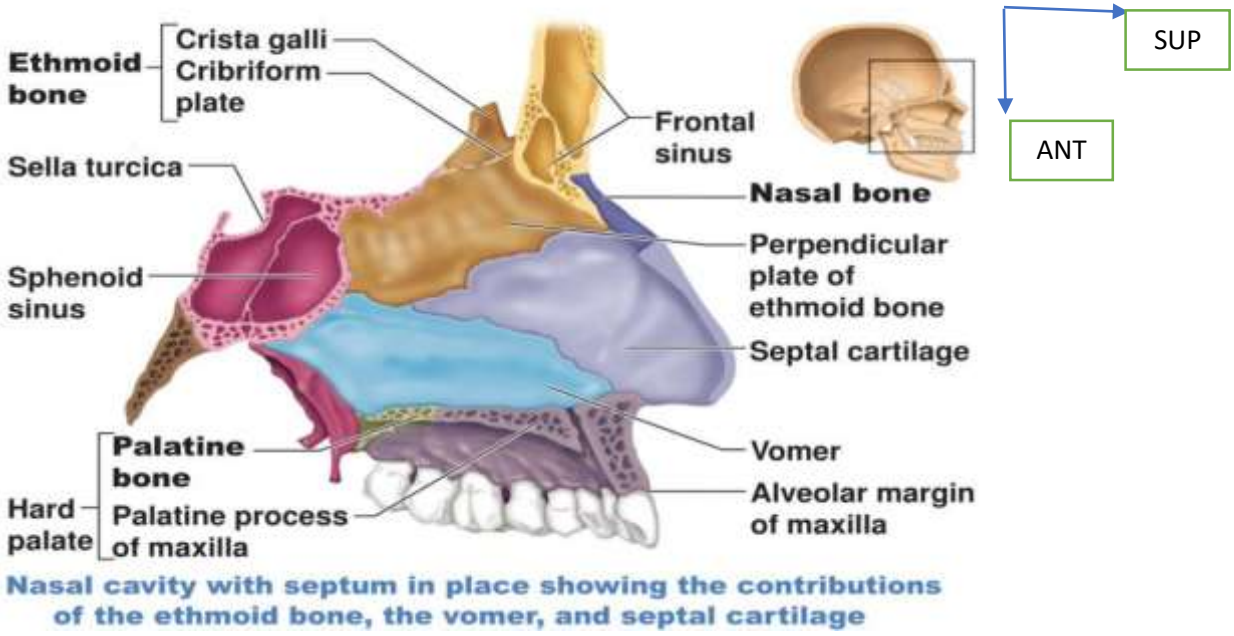

Figure 1 : l'anatomie du septum nasal

- **Les fosses nasales :**

o Au nombre de 2 elles sont séparées par la cloison nasale et elles s'étendent des narines en avant à travers desquelles elles s'ouvrent sur l'atmosphère externe, aux choanes en arrière qui les communiquent avec le rhinopharynx.

o Elles se situent au-dessus de la cavité buccale, en dessous du crâne en avant du rhinopharynx et en dedans des maxillaires supérieurs et des orbites.

o Sur toute leur étendue ces cavités sont tapissées d'une muqueuse respiratoire sauf dans la partie supérieure ou elles sont partiellement recouvertes d'une muqueuse olfactive.

o Chaque fosse nasale possède 4 parois :

- Une paroi inférieure, ou plancher des fosses nasales.

- Une paroi interne ou médiale, ostéocartilagineuse.

- Une paroi latérale ou paroi turbinale.

- Une paroi supérieure ou voûte.

a- La paroi supérieure :

Correspond à la partie médiane de l'étage antérieur de la base du crâne et elle est formée par les éléments osseux sous cités :

-La face postérieure de l'os propre du nez ou l'os nasal et l'épine nasale du frontal en avant.

- La lame criblée de l'ethmoïde au milieu.

- La face antéro-inférieure du corps du sphénoïde en arrière.

b- La paroi inférieure ou le plancher :

Qui sépare la fosse nasale de la cavité buccale contient d'avant en arrière les éléments suivants : l'apophyse palatine du maxillaire supérieur et la lame horizontale du palatin.

c- La paroi interne :

Correspond au septum nasal qui sépare les 2 cavités nasales ; c'est une paroi

Ostéocartilagineuse formée de haut en bas par la lame perpendiculaire de l'ethmoïde, le vomer en arrière et le cartilage septal en avant (Fig.1).

d- La paroi externe :

De forme irrégulière tourmentée par le relief des trois cornets et possède comme structure osseuse les os sous cités :

-L'os maxillaire.

-L'os lacrymale.

-Les masses latérales de l’ethmoïde avec les cornets supérieur et moyen.

-Le cornet inférieur.

-La lame verticale du palatin.

-L’aile médiale de l’apophyse ptérygoïde.

Elle communique avec les sinus para nasaux à travers les ostiums et on lui décrit d'avant en arrière 3 régions : pré-turbinales, turbinales et rétro-turbinales.

d.1- La région pré-turbinale

Située en avant des cornets où elle est formée par la paroi antérieure non pneumatisée de l'os maxillaire et des os de l'étage moyen du massif facial.

d.2- La région turbinale

Correspond à la partie médiale de la paroi latérale et elle présente de haut en bas : la partie postérieure de la lame criblée, la masse latérale de l'ethmoïde avec le cornet supérieur et moyen, et le cornet inférieur, chaque cornet délimite avec la portion correspondante de la paroi externe un espace appelé méat.

d.2.1- Les cornets :

D'aspect charnu sont au nombre de trois ; ce sont de minces lames osseuses, obliques en bas et en dedans à chaque cornet on décrit : une extrémité antérieure ou tête du cornet, habituellement élargie, un corps, fusiforme et une extrémité postérieure ou queue du cornet(figure2).

 Le cornet inférieur : le plus long des trois cornets, il comble partiellement le hiatus maxillaire, et il s'articule en avant et en arrière avec les crêtes conchales du maxillaire et de la lame perpendiculaire du palatin.

 Le cornet moyen : dépassant le labyrinthe ethmoïdal ; il vient s'articuler avec les crêtes ethmoïdales du maxillaire en avant, du palatin en arrière, son bord inférieur limite avec la cloison la fente olfactive.

 Le cornet supérieur : le moins développé des trois ; Triangulaire, à base antérieure verticale adhérant à la face interne de l'ethmoïde, Sa face médiale est creusée de sillons pour les filets nerveux olfactifs tandis que sa face latérale est légèrement concave, délimitant le méat supérieur.

d.2.2- Les méats :

 Le méat inférieur : situé sous le cornet inférieur. Il s'ouvre en bas, le long de la paroi inférieure de la fosse nasale et Il s'ouvre en avant, dans sa partie inférieure, entre la face interne du maxillaire et la tête du cornet inférieur, sa moitié supérieure restant fermée par l'adhérence de celui-ci à la crête turbinale. C'est dans ce méat que s'ouvre le canal lacrymal.

 Le méat moyen : constitue le carrefour de drainage des sinus antérieurs (sinus frontal, sinus maxillaire et les cellules ethmoïdales antérieures), il s'ouvre en avant entre l'extrémité antérieure du cornet moyen et l'apophyse unciforme d'une part et en bas entre le bord inférieur du cornet moyen et la paroi latérale de la fosse nasale d'autre part, sa partie supérieure est soulevée en bulle ethmoïdale par une cellule particulièrement volumineuse.

 Le méat supérieur : beaucoup moins long que le méat moyen, qu'il surplombe dans sa moitié postérieure, dans ce méat s'ouvrent les cellules ethmoïdales postérieures et le sinus sphénoïdal correspondant.

d.3- La région rétro-turbinale

Elle se situe en arrière des cornets ; elle est formée par la lame verticale du palatin et l'aile médiale de l'apophyse ptérygoïde. (15,18,19)

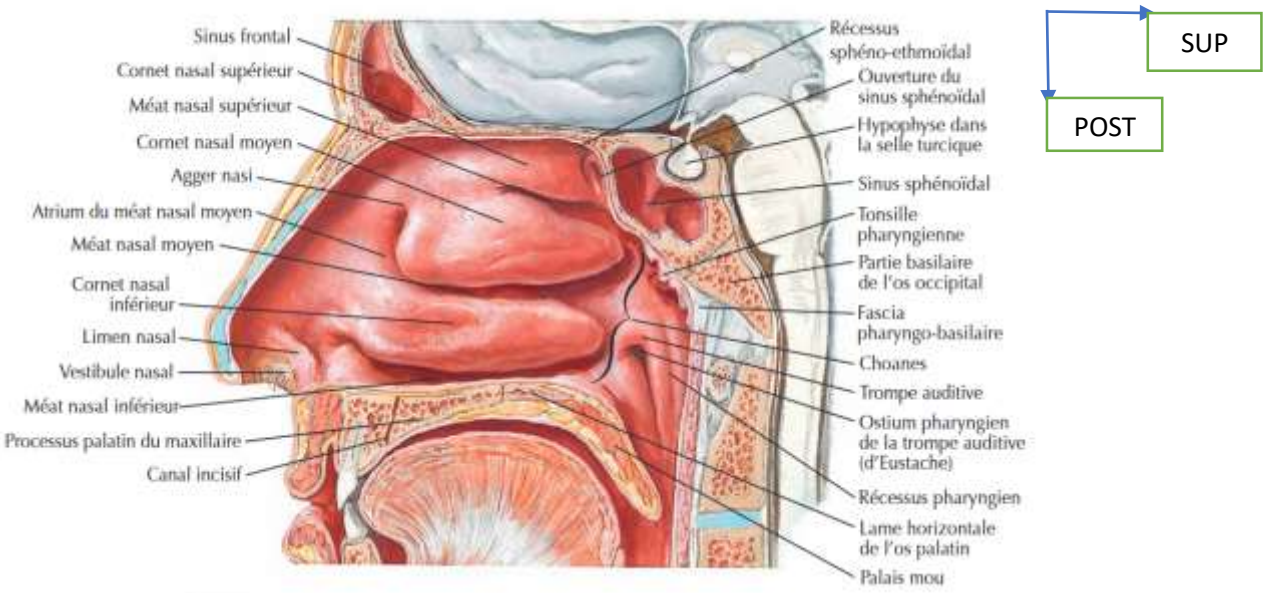

Figure 2 : Coupe sagittale montrant les cornets nasaux et les méats

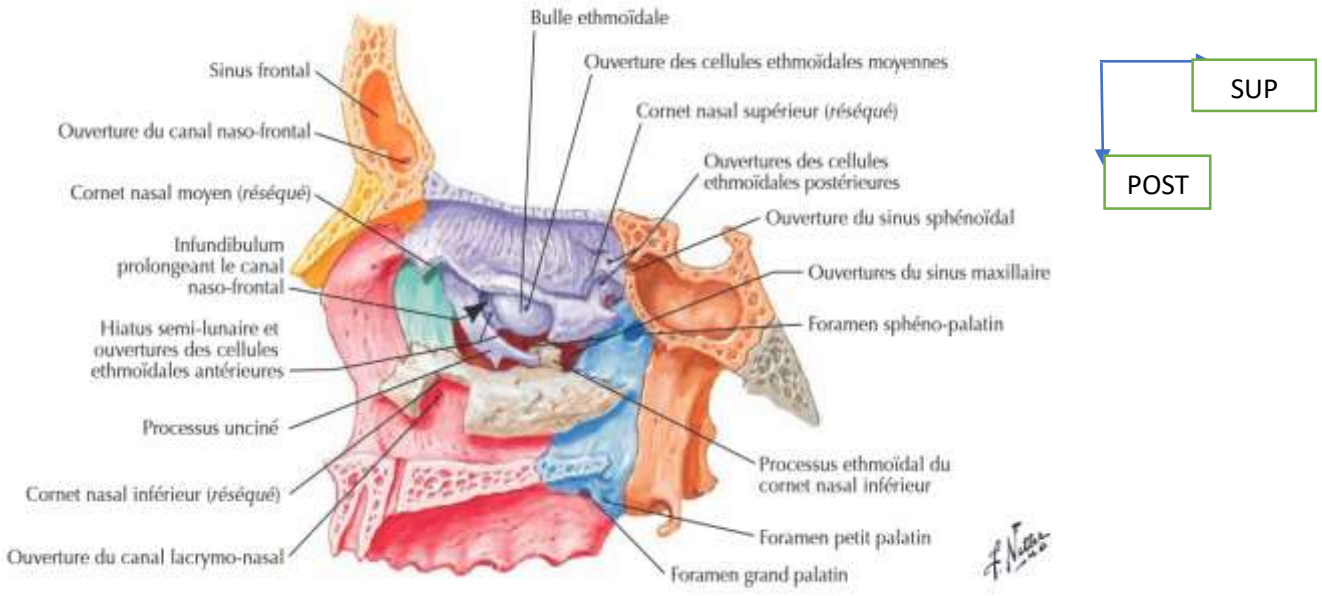

Figure 3 : Paroi latérale de fosse nasale montrant les voies d'ouverture de chaque sinus

❖ **Les cavités sinusiennes :**

Elles sont au nombre de 4 paires : les sinus frontaux, ethmoïdaux, maxillaires et sphénoïdaux, ces cavités aériques constituent des extensions des cavités nasales, avec lesquelles, elles communiquent à travers les ostia (20).

● **Les sinus frontaux :**

Au nombre de 2, asymétriques parfois agénésiques dans un côté ou dans les deux ; variables d'un individu à l'autre, ils se situent dans la fosse crânienne antérieure précisément l'os frontal où ils sont séparés par un septum osseux. Ils se placent de part et d'autre au-dessus des 2 orbites et ils communiquent avec les cellules ethmoïdales antérieures en bas. Ils s'ouvrent dans le méat moyen soit directement par le canal fronto-nasal ou indirectement par l'infundibulum ethmoïdal. Du fait de leurs rapports étroits avec l'étage crânien antérieur et les lobes frontaux ; les complications méningo-cérébrales (méningite, abcès...) restent les plus redoutables en cas des sinusites frontales.

● **Les sinus maxillaires :**

Au nombre de 2 ; ils ont la forme d'une pyramide à base médiale, formant ainsi deux cavités situées dans l'os maxillaire de part et d'autre et limitées en haut par le plancher de l'orbite en bas par le processus alvéolaire du maxillaire où elles entrent en contact intime avec les 1ères et 2èmes molaires, chaque sinus dans sa face interne se trouve en rapport avec le cornet nasal inférieur et se draine dans le méat moyen à l'aide de son ostium

● **Les sinus ethmoïdaux :**

À la forme d'un labyrinthe fait de plusieurs cavités cellulaires pneumatisées, les sinus ethmoïdaux se situent entre l'orbite en dehors ; les deux sont en rapport à travers la lame papyracée avec ses quatre bords : supérieur (qui constitue avec l'os frontal la suture ethmoïdo-frontale), inférieur (qui entre en rapport avec l'os maxillaire au niveau de la suture ethmoïdo-maxillaire), antérieur (qui est soudé à l'os lacrymal au niveau de la suture ethmoïdo- lacrymale) , postérieur (qui s'articule avec la face antérieure de l'os sphénoïde au niveau de la suture sphéno-ethmoïdale) et la cavité nasale en dedans

qui les séparent par la racine cloisonnante de son cornet moyen en ethmoïde antérieur et ethmoïde postérieur, en haut ces sinus répondent au crista galli qui reçoit de part et d'autre le bulbe olfactif et qui constitue le lieu d'insertion de la faux du cerveau au niveau de la fosse crânienne antérieure , en bas ils sont en rapport avec l'os maxillaire dans les deux tiers antérieurs et l'os palatin dans le tiers postérieur ; quant à la face postérieur de ce labyrinthe; elle est limitée par l'os sphénoïde

● **Les sinus sphénoïdaux :**

Au nombre de 2, séparés par une cloison inter sinusale et ancrés dans l'os sphénoïdal, ils communiquent avec les cellules ethmoïdales postérieures, ils s'ouvrent dans la paroi postérieure de la cavité nasale et ils entrent en rapport avec des éléments vitaux :

✦ Dans sa partie latérale : avec l'artère carotide interne, le sinus caverneux et le nerf optique.

✦ En haut : avec la selle turcique, l'hypophyse et les méninges.

(19, 21,22,23) (Fig. 4,5,6)

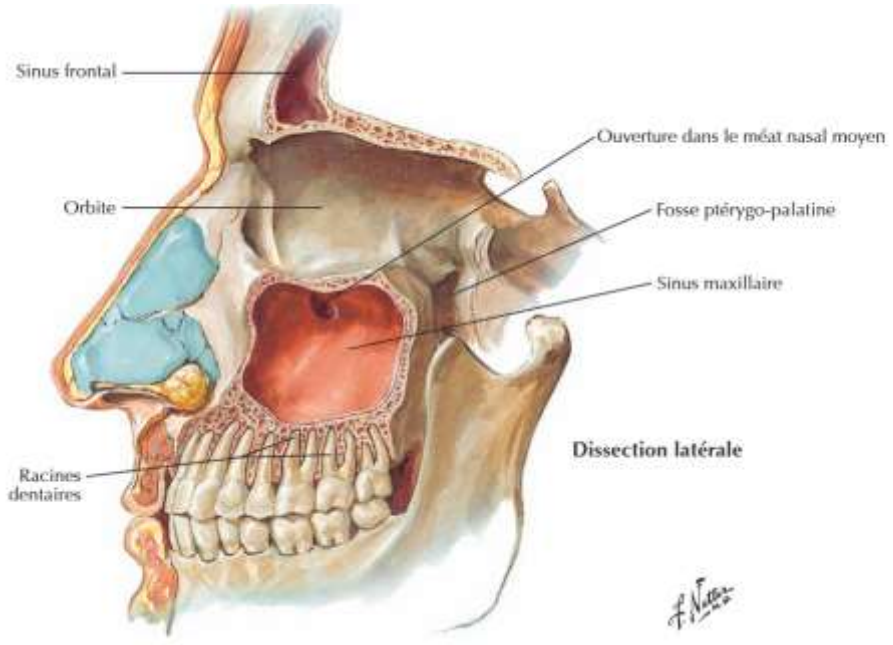

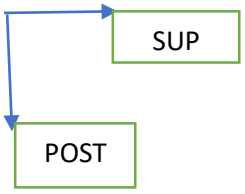

Figure 4 : coupe sagittale montrant les sinus maxillaire et frontal

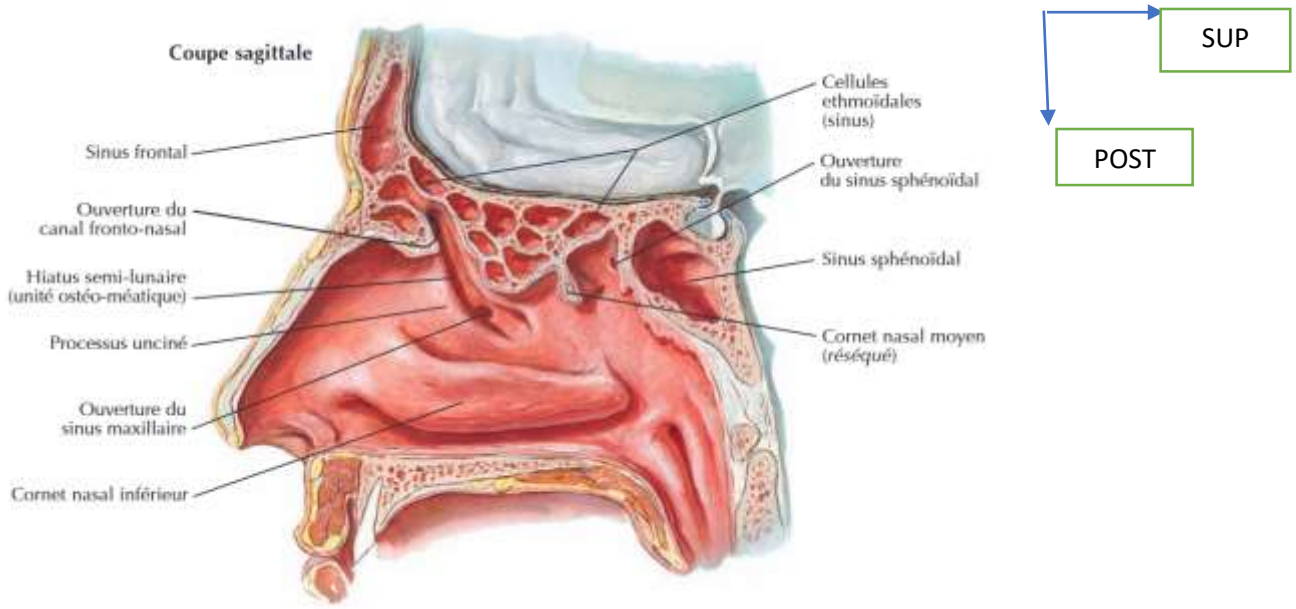

Figure 5 : coupe sagittale le sinus paranasaux

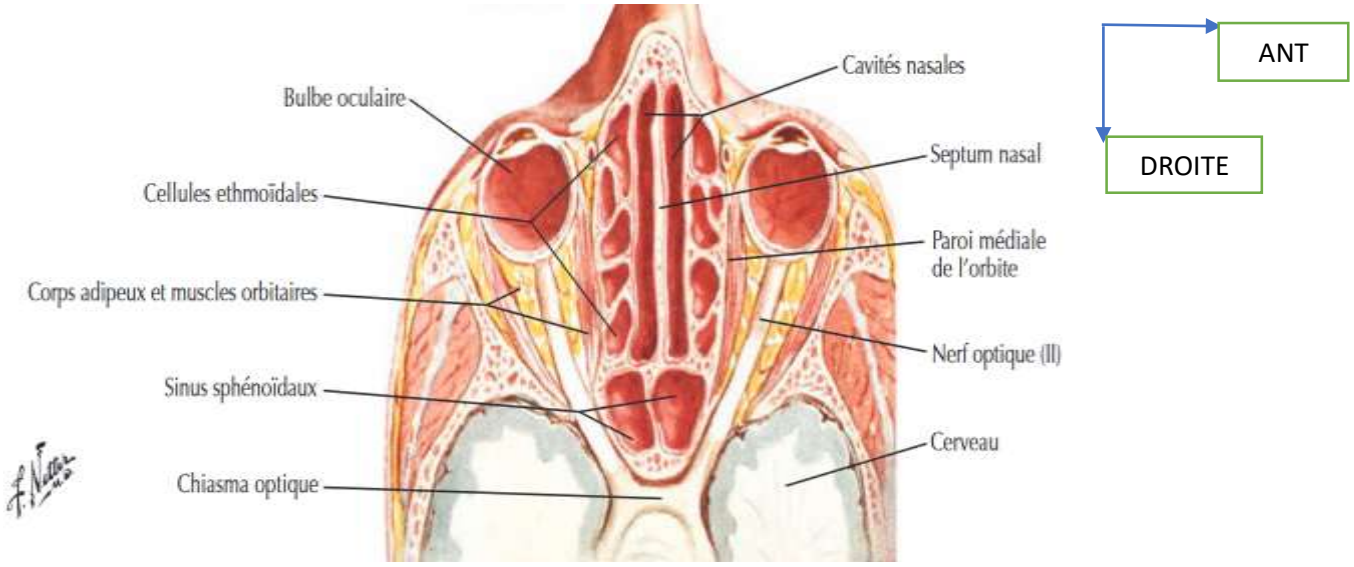

Figure 6 : coupe axiale montrant les sinus ethmoïdaux et sphénoïdaux

❖ **La vascularisation et innervation des fosses nasales :**

a. La vascularisation des fosses nasales :

Elle provient des branches terminales des carotides internes et externes.

Les branches terminales de la carotide externe :

➤L'artère faciale qu'on compte parmi ses branches : L'artère labiale supérieure pour la partie mobile du septum.

➤L'artère sphéno-palatine : C'est la branche terminale de l'artère maxillaire interne, Elle se divise en 2 branches :

● Une externe, l'artère des cornets moyen et inférieur

● Une interne, l'artère de la cloison : elle donne l'artère du cornet supérieur et les artères septales.

Les branches terminales de la carotide interne :

Représentées essentiellement par l'artère ophtalmique qui vascularise les cavités nasales par ses 2 branches ethmoïdales antérieure et postérieure destinées à la partie haute et antérieure de ces cavités nasales. La zone de kiesselbach est formée des anastomoses des branches terminales des carotides interne et externe au niveau de la partie caudale du septum. (19)

b. L'innervation des fosses nasales :

Elle est assurée généralement par les branches du trijumeau V1 (ophtalmique) et V2 (maxillaire).

✦ La pyramide nasale est innervée par les branches du V1 qui sont l'infratrochléaire, le supra trochléaire et le nerf ethmoïdal antérieur.

✦ En ce qui concerne l'innervation des cavités nasales (Fig.6) :

 La partie supérieure de la paroi latérale est innervée par les nerfs ethmoïdaux antérieur et postérieur.

 Celle des parois latérale et postérieure est assurée par le ganglion sphénopalatin.

 Le septum est innervé par les branches des deux : V1 et V2

Le nerf olfactif qui est un nerf sensoriel responsable de l'olfaction au niveau de la lame criblée de l'ethmoïde, le cornet supérieur et la partie supérieure du septum. (21)

- ❖ **La vascularisation et innervation des cavités sinusiennes :**
- **Les sinus frontaux :**

➤Leur vascularisation est assurée en majorité par l'artère Ophtalmique ; branche de la carotide interne, cette artère vascularise les sinus frontaux par ses 3 branches : l'artère ethmoïdale antérieure, l'artère supraorbitaire et l'artère supra trochléaire.

➤Quant à l'innervation, elle se fait par les nerfs supraorbitaire et supra- trochléaire qui proviennent du nerf ophtalmique. (24)

- **Les sinus maxillaires :**

➤Leur vascularisation est assurée par les branches de l'artère maxillaire (les artères alvéolaires : supérieures, antérieures, moyennes, et postérieures) qui provient elle-même de l'artère carotide externe.

➤Quant à l'innervation, elle est assurée par les nerfs alvéolaires supérieurs, postérieurs (origine : le nerf infra-orbitaire branche du nerf maxillaire), moyens (origine : le nerf infra-orbitaire) et antérieurs (origine : le nerf maxillaire).

- **Les cellules ethmoïdales :**

➤La vascularisation : elle se fait par l'intermédiaire des artères ethmoïdales antérieure et postérieure (origine : l'artère ophtalmique), et les branches de l'artère nasale postérieure latérale (origine : l'artère sphéno-palatine ; branche de l'artère maxillaire).

➤L'innervation : est assurée par le nerf ethmoïdal antérieur et postérieur (origine : le nerf naso-ciliaire qui provient du nerf ophtalmique), et le nerf nasal postérieur latéral supérieur (origine : le nerf grand palatin ; rameau du nerf maxillaire) (22).

- **Les sinus sphénoïdaux :**

➤Leur vascularisation est assurée essentiellement par l'artère ethmoïdale postérieure (branche de l'artère ophtalmique).

➤D'une autre part, leur innervation est assurée par le nerf ethmoïdal postérieur. (22)

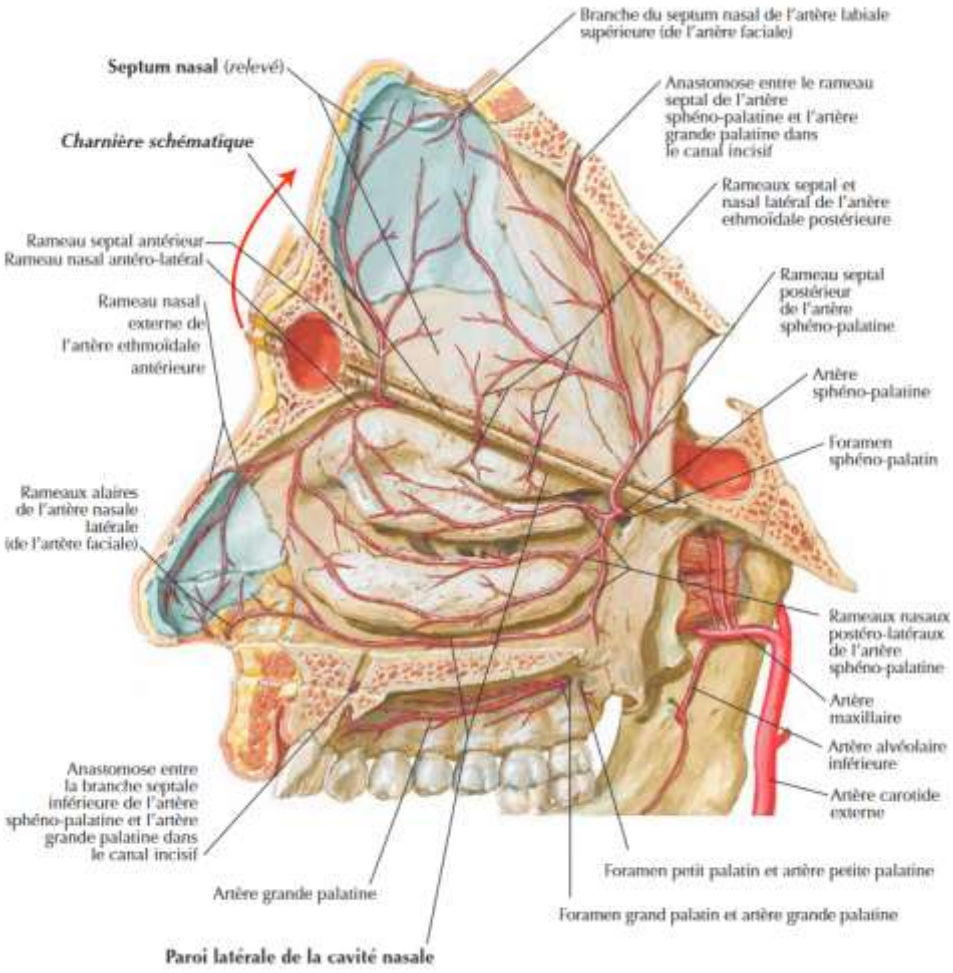

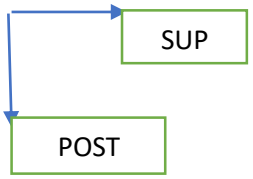

Figure 7 : coupe montrant la vascularisation

3.5. L'histo-physiologie

3.5.1 L'histologie nasosinusienne :

L'organe nasal est tapissé d'une muqueuse qui est faite d'un épithélium et un chorion, cette muqueuse a des propriétés différentes d'une région à l'autre : on note la présence de trois régions (24) :

✦ La région vestibulaire :

Le vestibule est divisé en deux parties : une antérieure dans laquelle on trouve un revêtement cutané riche en glandes sudoripares et sébacées ainsi que les follicules pileux, la partie postérieure est tapissée d'un épithélium pavimenteux stratifié kératinisé jusqu'aux limites de la région respiratoire où il cesse de se kératiniser.

✦ La région respiratoire :

Les sinus et une grande partie de la surface des cavités nasales possèdent une muqueuse de type respiratoire constituée : d'un épithélium cylindrique pseudo stratifié et cilié qui contient des cellules basales, des cellules ciliées, et des cellules mucipares, quant au chorion, il est richement vascularisé et il comprend des glandes séromuqueuses.

✦ La région olfactive :

La muqueuse dans cette région est faite d'un épithélium prismatique pseudostratifié et d'un chorion contenant des glandes de Bowman ou glandes tubulo-acineuses. Cette muqueuse se localise au niveau du plafond des fosses nasales où elle déborde le cornet supérieur et la partie haute de la cloison nasale**.**

3.5.2. Physiologie :

a. Physiologie des fosses nasales :

● La fonction respiratoire :

Le débit aérien qui traverse les fosses nasales obéit à des lois physiques comme tout écoulement dans un conduit, lorsque ce débit est supérieur ou égal à 150 cm 3/seconde le flux aérien subit des turbulences à cause des reliefs des structures nasales ce qui entraîne un flux non laminaire favorisant ainsi le ralentissement du débit et le

conditionnement de l'air inspiré par filtrage et épuration, humidification et réchauffement. Outre ces influences anatomiques il existe ce qu'on appelle un cycle nasal physiologique qui se définit par la congestion-décongestion unilatérales des cavités nasales ceci est dû au flux sanguin asymétrique entre les deux fosses nasales et l'engorgement du tissu érectile de la partie antérieure du septum et le cornet inférieur, ce cycle nasal varie d'un individu à l'autre selon l'âge, l'effort, les changements de position suivant un rythme circadien avec des extrêmes de 2 à 8 heures, il répond à l'hémisphère cérébral dominant et le système nerveux autonome entre le sympathique qui facilite la vasoconstriction et la décongestion dans une fosse nasale, et le parasympathique qui entraîne la vasodilatation et la congestion de la fosse nasale controlatérale ; comme il est influencé par la pression artérielle, la fréquence cardiaque et les taux de glycémie.(15,25,26)

● La fonction sécrétoire et de défense immunitaire :

✦ La muqueuse nasale est munie de glandes sécrétrices séromuqueuses, séreuses et caliciformes, les cellules muqueuses caliciformes sont les plus nombreuses et responsables de la sécrétion du mucus qui forme une sorte de film continu ; où ils sont piégés des bactéries, des virus et des allergènes en plus de ses propriétés d'humidification et d'hydratation des voies aériennes.

Ainsi la muqueuse nasale crée le premier élément de contact avec tout agent étranger et forme avec ses sécrétions et l'étanchéité de ses cellules épithéliales et la microciliature des cellules de surface un moyen de défense mécanique.

✦ La défense immunitaire est d'abord innée faite des neutrophiles, monocytes, mastocytes, cellules dendritiques, et les éosinophiles qui activent le système du complément, natural killer cells, et les voies des récepteurs type toll ; puis l'immunité adaptée à médiation humorale par les immunoglobulines et cellulaire par les cellules lymphoïdes T ; mémoire et spécifique à l'agent pathogène. (26)

● L'olfaction :

La muqueuse nasale est munie d'un épithélium olfactif qui contient des neurorécepteurs olfactifs, ces récepteurs communiquent avec le bulbe olfactif par l'intermédiaire de leurs axones qui franchissent la lame criblée de l'ethmoïde.

Pour atteindre ces cellules réceptrices, les molécules odorantes qui sont initialement à l'état gazeux doivent passer par la couche du mucus qui recouvre l'épithélium sensoriel et ceci grâce aux protéines de liaison olfactive, leur fixation aux neurorécepteurs va produire un influx nerveux qui va atteindre le bulbe olfactif où ils existent des glomérules ; lieu des synapses des axones des neurones récepteurs et des dendrites des cellules mitrales et les activer, cette activation sera transmise au cortex olfactif. (25,27).

b. La physiologie sinusienne :

● La fonction sécrétoire :

Les glandes séromuqueuses et les cellules caliciformes du chorion sont responsables de la production du mucus qui constitue une première ligne de défense naturelle par un mécanisme de « trapping » consistant sur le piégeage de tout agent étranger ou irritant, comme il peut les inactiver grâce à ses propriétés antibactériennes, antioxydantes, et anti-protéasiques.

● Le drainage mucociliaire :

Le drainage naso-sinusien se fait à l'aide du mouvement mucociliaire à travers de l'ostium qui possède lui-même une structure « doublement ciliée », lui permettant à la fois d'évacuer les sécrétions glandulaires de la cavité et d'éloigner de lui celles des fosses nasales.

Les voies de drainage : au niveau du sinus maxillaire ; elles convergent vers l'ostium principal, tandis qu'au niveau du sinus frontal elles font à partir de la paroi interne un trajet circonférentiel et cheminent à travers toutes les autres parois avant d'atteindre le canal fronto-nasal.

● L'ostium :

Les sinus communiquent avec les fosses nasales à travers les ostia, ces orifices constituent un lieu de convergence des voies de drainage, d'échanges gazeux et de transition entre la muqueuse sinusienne et la muqueuse nasale. Leur calibre varie entre 0,5 et 5 mm et il est influencé par le changement des positions, comme il a un effet important sur les pressions des gaz au niveau des sinus ; pour un diamètre de 2,5 mm la pression partielle en oxygène est de 116,4 mmhg.

● Les échanges gazeux :

Il existe 2 sources d'échanges gazeux : une Trans-ostiale et l'autre transépithéliale. Dans la première ; il se fait par un mécanisme de diffusion, qui est sous l'influence de plusieurs paramètres parmi lesquels on cite : la pression partielle des gaz, la température, la densité du gaz et l'espace mort (communication nasosinusienne).

Quant aux échanges transépithéliaux, ils se font grâce à la perméabilité de la muqueuse nasale aux gaz, et ils sont influencés par le flux sanguin.

● Les mécanismes de défense :

 Les moyens de défense biologiques : 1-Le drainage mucociliaire, 2- le mucus, 3- l'oxyde nitrique (NO) : les NO synthases (enzyme responsable de la production des NO) sont présents au niveau des microvillosités de l'épithélium et des cils, ce radical libre possède des propriétés antivirales, et antibactérienne comme il participe à l'activation ciliaire.

 Les moyens de défense immunitaire : assurés par le tissu lymphoïde associé à la muqueuse nasosinusienne et qui comporte des macrophages, des monocytes, des plasmocytes et des lymphocytes. (21)

4.OBSERVATIONS

OBSEVATION 1 :

il s'agit d'un enfant âge de 12 ans , avec un antécédent personnel d'asthme ; des angines à répétition plus 4 épisodes/an et familiaux (père et mère) sont tous diabétiques et hypertendus ; chez qui le début de la symptomatologie remonterait à 2 ans environs marqué par des céphalées, d'installation progressive et d'évolution intermittente associé à de rhinorrhée antérieure mucco-purulente bilatérale non fétide, une obstruction nasale bilatérale, une épistaxis unilatérale droite , de ronflement nocturne, sans d'hypoacousie, ni dysphagie.

Examen général met en évidence : une bonne coloration conjonctivale, pas de cyanose, pas de déshydratation.

FC : 88 btt /mn ; FR : 25 cycles/ mn

SPO2 : 96 % ; TA : 10/07 cmmhg ; poids : 89 kg

Examen physique ORL CCF :

Rhinoscopie antérieure : on note une rhinorrhée mucco-purulente, dans la fosse nasale droite, muqueuse inflammatoire ; fosse nasale gauche légère hypertrophie de cornet inférieur, pas de rhinorrhée.

Après rétraction des fosses nasales à la xylo-naphtazoline 5% ; la fosse nasale droite : présence des masses polyploïdes au ½ moyen obstruant la fosse nasale, muqueuse inflammatoire.

Fosse nasale gauche libre.

Cavité buccale oropharynx : bonne hygiène buccodentaire, amygdales palatines hypertrophiques, cryptiques, FRIDMAN 3 non inflammatoire, paroi pharyngée postérieure présence de rhinorrhée mucco-purulente et muqueuse inflammatoire.

Ailleurs le reste de l'examen ORL était sans particularité.

Examen complémentaire :

TDM des sinus de la face met en évidence une hypodensité hétérogène comblant totalement les sinus maxillaire droit, éthmoïdal droit, frontale droit et sphénoïdaux bilatéraux avec des micro calcifications plus une lyse osseuse (figure 8,9,10).

Nous avons fait un abord chirurgical endonasale sous guidage endoscopique : méatotomie moyenne, Ethmoïdectomie, sphenoidotomie.

Evaluation et préparation préopératoire :

Avant l'intervention notre patient a bénéficié d'une consultation pré anesthésique.

Un bilan préopératoire a été demandé selon le terrain, et il comportait, une NFS, un bilan d'hémostase (TP, TCA), et un groupage.

Notre malade avait un bilan préopératoire sans particularités.

Des explications doivent être données au patient sur le but et les risques de l'intervention pour avoir leur consentement.

Installation du malade et anesthésie :

La chirurgie est réalisée sous anesthésie générale à l'aide d'une intubation orotrachéale avec une sonde armée, d'une durée de 1 heure 30 minutes.

Un tamponnement pharyngé postérieur était mis en place afin d'éviter toute inondation broncho pulmonaire par le sang et les liquides de lavage des fosses nasales.

En l'absence de contre-indication une « hypotension contrôlée » est instaurée.

Le patient était installé ainsi : en décubitus dorsal, les bras le long du corps en léger proclive pour diminuer la pression veineuse et le saignement. Le chirurgien s'installe à droite du patient (pour les droitiers) à hauteur du cou quel que soit le coté opéré.

L'aide est en face du chirurgien, décalé vers le bas, le moniteur placé à la tête face au chirurgien.

La tête du patient en légère extension, est tournée de 30° vers l'opérateur. Le champ opératoire laisse dégager la pyramide nasale et les yeux afin de pouvoir démasquer à tout moment des signes d'effraction orbitaire.

En l'absence de contre-indication, la rétraction de la muqueuse est effectuée à l'aide de tampons imprégnés d'une solution composée :

− De deux flacons de Xylocaïne Naphazoline®.

− D'un mg d'adrénaline.

Ils sont introduits dans les fosses nasales à l'aide d'une pince à mors cupules et laissés en place 15 minutes :

− Un tampon dans le couloir ethmoïdo-méatique en regard du méat moyen.

− Un tampon dans le recessus sphéno-ethmoidal.

− Deux tampons à la partie basse de la fosse nasale.

Matériels :

 La chaine vidéo optique comprend :

− Des endoscopes de 4 mm permettant une vision panoramique à 30°.

− Une caméra, actuellement Tri CCD,

− Une source de lumière froide au storz,

− Un écran vidéo,

− Un système d'archivage numérique,

− Un auto-laveur de Dessi permettant le nettoyage des optiques au sein du champ opératoire.

 Les instruments sont constitués :

D'un plateau de chirurgie endoscopique endonasale comportant

1 micro-pince à mors-cupules

1 jeu d'aspirations courbes et boutonnées de Wigand

1 jeu de pinces Blakesley 0°, 45° fine et large et 90°

1 pince d'Ostrom-Terrier

1 pince contre-coudée à mors-cupules

1 faux

1 pince bipolaire de Dessi

1 paire de ciseaux de PRADES

1 pince Politzer

1 pince Citelli

1 pince de Stammberger coupante circulaire

1 pince Castelnuovo, ouverture à droite, à gauche, et verticale

1 ciseau nasal.

Du matériel de tamponnement

La technique opératoire :

Dans un premier temps une unciformectomie et un élargissement de l'ouverture permettant l'exposition du sinus maxillaire et deuxième temps une ethmoïdectomie antérieure et postérieure par l'ouverture de la bulle ethmoïdale ; composées de multiples cloisons osseuses ; ont permis la mise en évidence des balles fongiques dans les sinus.

La sphenoidotomie a été réalisé en complément d'une ethmoïdectomie postérieure où totale, elle consiste en une ouverture de la paroi antérieure de l'ostium du sinus sphénoïdal et l'ablation des balles fongiques. Ce geste est réalisé avec délicatesse compte tenu de la proximité du nerf optique et de la carotide interne.

L’examen anatomopathologique définitif avait confirmé la présence d’aspergillus au sein du tissu prélevé associé à un infiltrat lymphoplasmocytaire polymorphe de la muqueuse naso-sinusienne.

Traitement médical : des antifongiques par voie intraveineuse (amphotéricine B : 0,3 à 1 mg/Kg/j) puis flucanazole 100 mg/jour pendant 1 mois.

L’évolution clinique, radiologique étaient favorable à 2 mois post-opératoire.

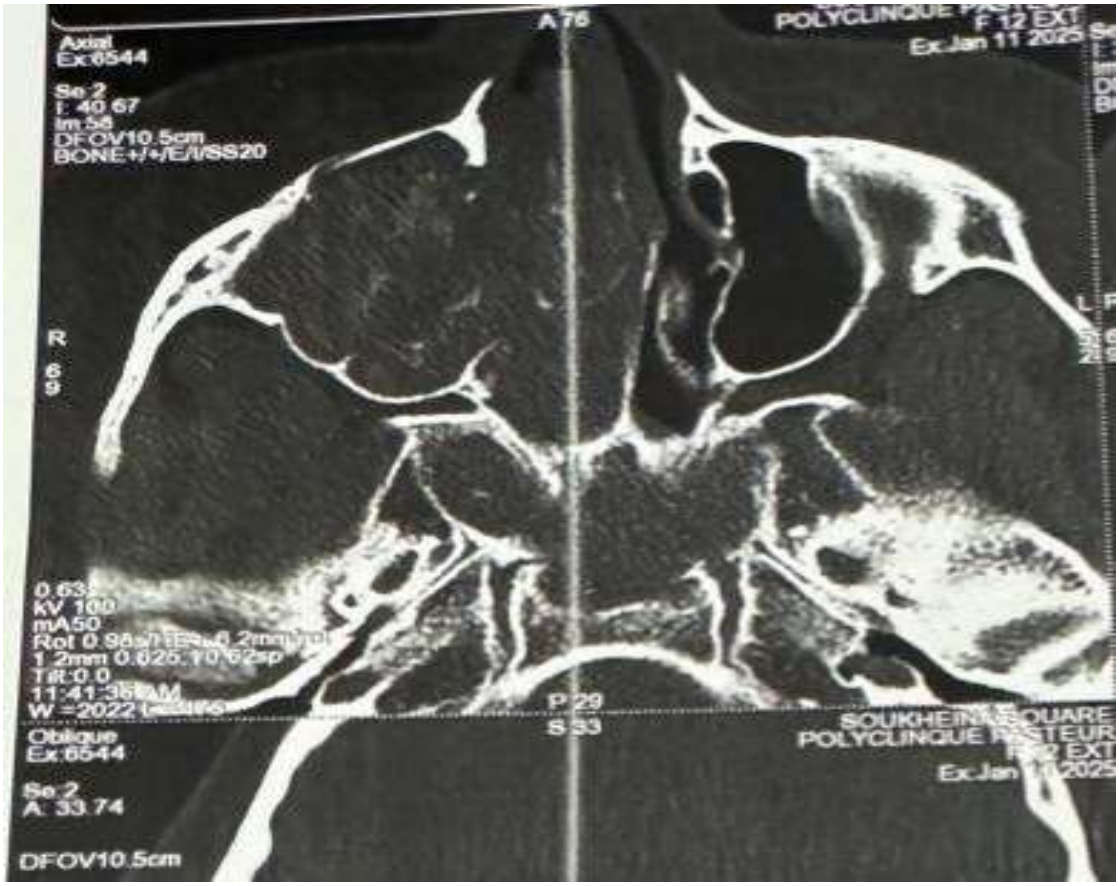

FIGURE 8 : coupe axiale montrant une hypodensité hétérogène comblant totalement le sinus maxillaire droit et fosse nasale droite refoulant le septum nasal vers la fosse nasale gauche avec des microcalcifications et ostéolyse.

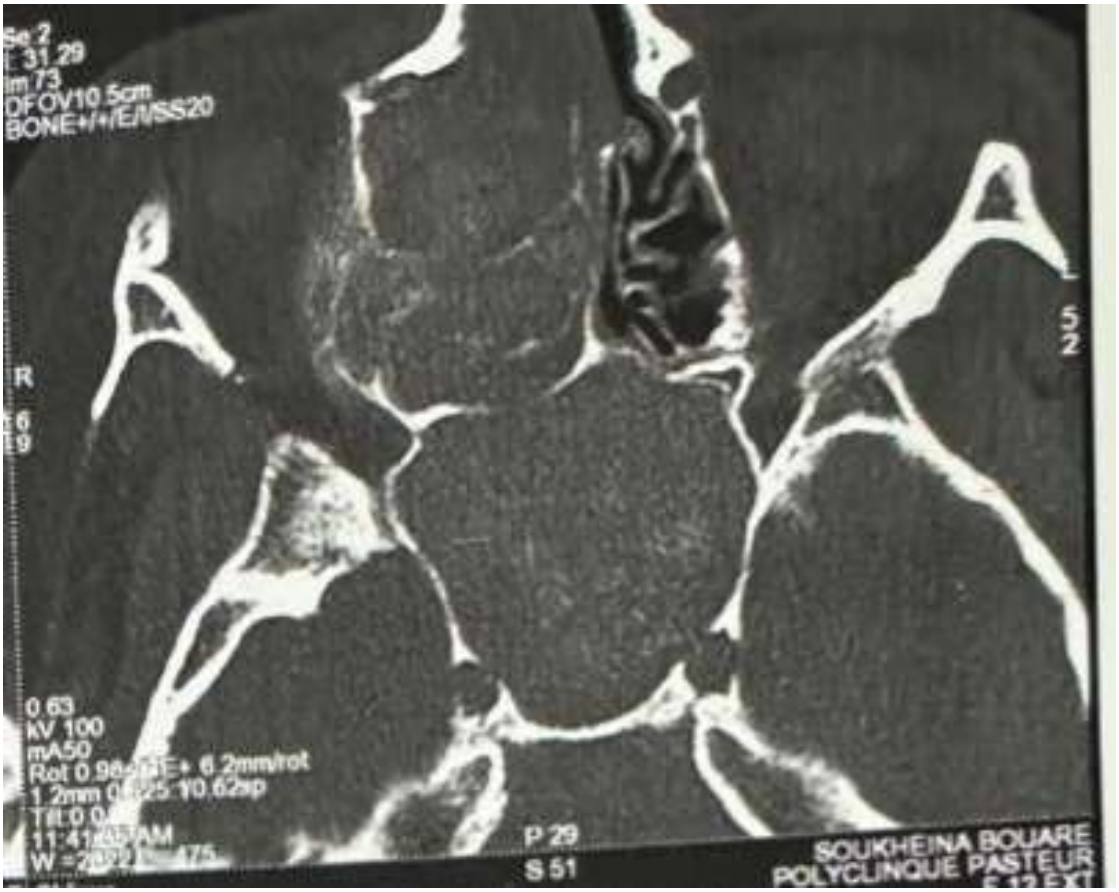

FIGTURE 9 : coupe axiale montrant une hypodensité hétérogène comblant totalement les sinus éthmoïdal droit et sphénoïdaux avec des microcalcifications et ostéolyses.

FIGURE 10 : coupe sagittale montrant hypodensité hétérogène comblant totalement la fosse nasale, les sinus frontale et sphénoïdale avec des microcalcifications et ostéolyse.

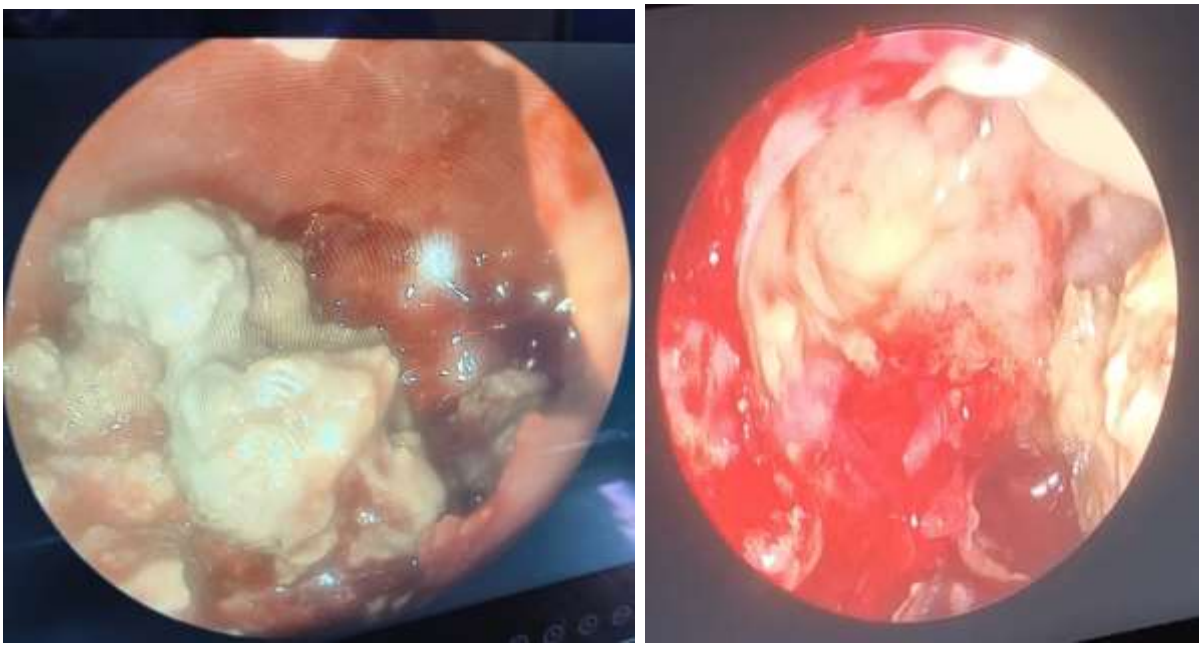

A **B**

FIGURE 11 : image peropératoire montrant les balles fongiques dans le sinus sphénoïdale(A) et nettoyage du sinus (**B**)

CAS CLINIQUE 2 : il s'agit d'un enfant âge de 14 ans , sans antécédents médico chirurgicaux connus ; chez qui le début de la symptomatologie remonterait à 6 mois environs marqué par de rhinorrhée antérieure muco-purulente bilatérale fétide d'installation progressive et d'évolution intermittente associé à des céphalées, une obstruction nasale bilatérale, une fièvre non quantifiée, une cacosmie, douleur faciale, une exophtalmie bilatérale, une cécité gauche, une épistaxis unilatérale droite , sans perte de connaissance, sans d'hypoacousie, ni dysphagie.

Examen général met en évidence : une bonne coloration conjonctivale, pas de cyanose, pas de déshydratation.

FC : 97 btt /mn ; FR : 25 cycles/ mn

SPO2 : 98 % ; TA : 11/07 cmmhg ; poids : 65 kg.

Examen physique ORL :

Rhinoscopie antérieure : on note une rhinorrhée mucco-purulente, dans les deux fosses nasales ; une hypertrophie des cornets inférieurs bilatéraux,

Après mouchage et rétraction des fosses nasales à la xylo-naphtazoline 5% ; la fosse nasale droite : présence des masses polyploïdes au niveau de la paroi supérieure, muqueuse inflammatoire.

Fosse nasale gauche : libre et la muqueuse était inflammatoire.

Cavité buccale oropharynx : bonne hygiène buccodentaire, amygdales palatines non hypertrophiques, cryptiques, FRIDMAN 1 non inflammatoire, paroi pharyngée postérieure présence de rhinorrhée mucco-purulente et muqueuse inflammatoire.

Ailleurs le reste de l'examen ORL était sans particularités.

Examen complémentaire :

TDM des sinus de la face met en évidence une hypodensité hétérogène comblant totalement tous les sinus de la face (maxillaires, ethmoïdaux, frontaux et sphénoïdaux avec des microcalcifications d'allure pseudo-tumoral et responsable d'une exophtalmie grade I à droite et grade II à gauche.

Bilan biologique était sans particularité.

Nous avons fait un abord chirurgical endonasale sous guidage endoscopique : méatotomie moyenne, Ethmoïdectomie, sphenoidotomie.

Nous avons procédé la même technique chirurgicale que le 1 er cas clinique.

Après le traitement chirurgical, la pièce a été acheminée pour l'examen anatomo-pathologique qui a conclu une rhino-sinusite chronique d'aspergillaires

Traitement médical : des antifongiques par voie intraveineuse (amphotéricine B : 0,3 à 1 mg/Kg/j) puis flucanazole 100 mg/jour pendant 1 mois.

L'évolution clinique, radiologique étaient favorable à 2 mois post-chirurgie (Figure 14)

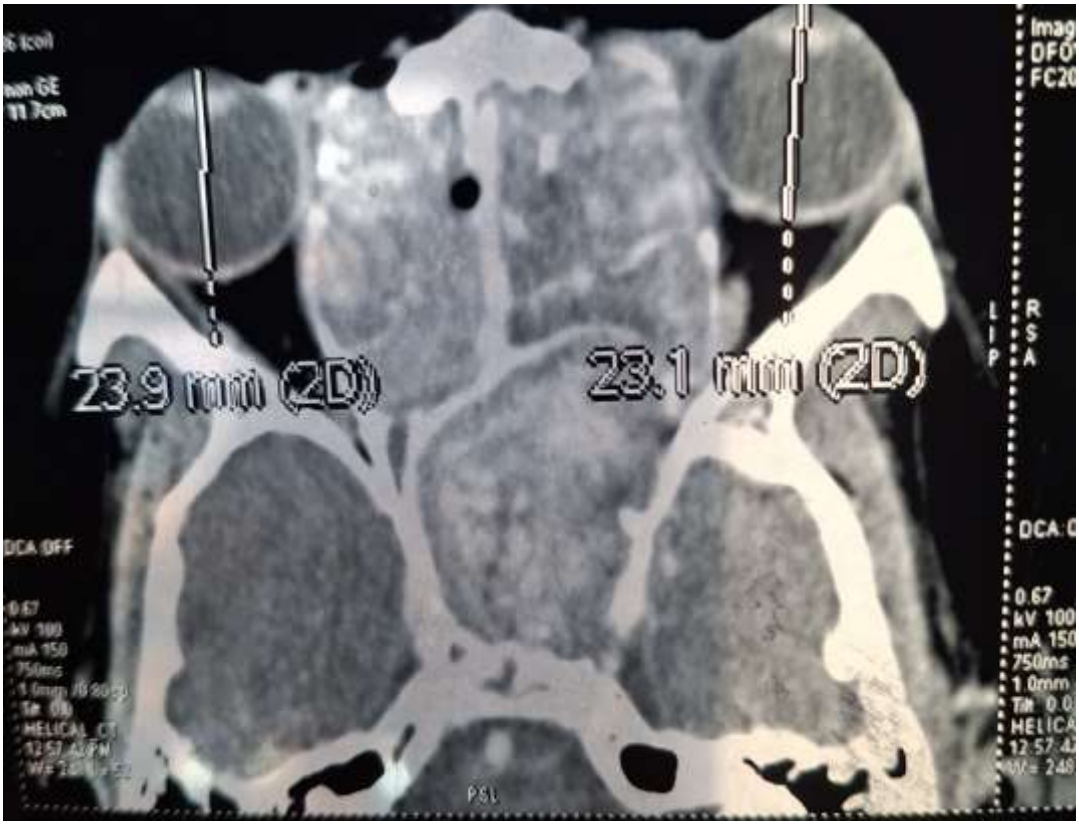

Figure 12 : coupe axiale montrant une hypodensité hétérogène comblant totalement les sinus de la face (ethmoïdaux et sphénoïdaux) avec des micro calcifications d'allure pseudo-tumoral et responsable d'une exophtalmie grade I à droite et grade II à gauche.

A **B**

Figure 13 : coupe axiale montrant une hypodensité hétérogène comblant totalement les sinus maxillaires avec des micro calcifications d'allure pseudotumoral (A) ; contrôle sconnagraphique post-chirurgie montrant les sinus maxillaires et ethmoïdaux après la nasalisation(B).

A **B**

Figure 14 : coupe sagittale montrant une hypodensité hétérogène comblant totalement les sinus de la face (frontaux et sphénoïdaux) avec des micro calcifications d'allure pseudo-tumoral (**A**) ; contrôle sconnagraphique post-chirurgie montrant le sinus sphénoïdal après la nasalisation(**B**).

5-DISCUSSION

5.1. Epidémiologie : Le premier cas des sinusites aspergillaires a été décrit par Houston en 1990 (28). L'incidence des rhinosinusités fongiques est en nette augmentation et souvent sous-estimée, puisque 13,5 à 28,5% des sinusites maxillaires chroniques sont fongiques ou mixtes (bactériennes et fongiques) (29). Dans les 30 dernières années, et grâce en partie au développement des techniques d'endoscopie et d'imagerie, la classification, le diagnostic et la prise en charge des rhinosinusités fongiques ont été mieux précisés (29). On distingue 2 formes de la maladie : invasive et non invasive (30). La rhino-sinusites aspergillaires définie la forme invasive des rhino-sinusites fongiques causée par l'aspergillus et exclut la simple colonisation saprophytique par ce germe (29,31).

5 .2. Facteurs favorisants :

Les facteurs prédisposants de la maladie les plus incriminés sont : les sujets immunodéprimés (HIV, hémopathies, Syndromes lymphoprolifératifs), le diabète, l'asthme, certains facteurs locaux (déviation septale, polypes nasaux, rhinosinusités allergiques) et les soins dentaires antérieurs (28,29,32). Dans notre cas, nos 02 patients n'ont pas des facteurs favorisants particuliers, comme antécédents familiaux, les deux parents sont tous diabétiques dans le 1er cas clinique.

5.3. Aspect clinique : dans la littérature les signes cliniques dépendent étroitement de la forme de rhino-sinusites. Les signes fonctionnels sont peu spécifiques dominés par l'obstruction nasale, la céphalée, la rhinorrhée et les douleurs maxillaires évoquant une sinusite chronique banale.

Ailleurs, d'autres signes moins fréquents (épistaxis, complications visuelles ou neurologiques) peuvent dans certains cas révéler la maladie. Nous partageons cette expérience.

La tomodensitométrie du massif facial est très contributive dans le diagnostic positif, les extensions et dans l'étude des repères anatomiques avant l'acte chirurgical (29).

L'aspect observé dans plus de 90% des cas est une opacification hétérogène partielle ou totale d'un sinus associé à des microcalcifications ou à des zones de densité métalliques dans un tiers des cas (29). Ces zones d'hyperdensité sont dues à

l'enrichissement local de la masse aspergillaire en éléments ferromagnétiques (plomb, zinc, magnésium) et en sels de calcium qui sont nécessaires au métabolisme de base des aspergillus (28,33).

L'opacification centrale du sinus est toujours séparée par une zone épaisse de moindre atténuation du cadre osseux dont la sclérose est habituelle. Dans 4 à 17% des cas, une érosion osseuse est observée donnant des images pseudo-tumorales attestant du caractère invasif de cette forme. Ces érosions osseuses sont réversibles et paraissent dépendre du processus inflammatoire chronique induit par la croissance des agents fongiques (29). Nous partageons cette expérience nos deux patients avaient des hypodensités hétérogènes avec une érosion osseuse.

5.4. Traitement : le traitement de l'aspergillose nasosinusienne est chirurgical en premier lieu, d'autant plus que le diagnostic différentiel avec une tumeur maligne est toujours présent et que l'association des deux pathologies est possible (29).

La voie de Caldwell-luc fut la méthode classique pour traiter les lésions, mais actuellement, la chirurgie endonasale sous guidage endoscopique est devenue la méthode de choix pour aborder les cavités naso-sinusiennes (33).

Les cavités doivent être nettoyées et irriguées grâce à une solution saline ou iodée. On tentera toujours de préserver autant que possible la muqueuse mais celle-ci doit être biopsiée afin d'éliminer une invasion fongique microscopique. Pour s'assurer du nettoyage complet des cavités naso-sinusiennes, l'usage des optiques 30, 45, 70 ou même 120° peut s'avérer nécessaire (29). La majorité des auteurs préconisent d'adjoindre des antifongiques par voie intraveineuse (amphotéricine B : 0,3 à 1 mg/Kg/j) relayés par voie orale pour une durée variable (29,31,34,35).

Nos deux patients avaient bénéficié d'un traitement chirurgical par voie endonasale sous guidage endoscopique et en post-opératoire un traitement antifongique parentéral a été instauré pendant 7 jours relayé par un antifongique oral pendant 1 mois.

La guérison est jugée selon plusieurs paramètres : amendement des signes fonctionnels, amélioration de l'état général, normalisation du bilan biologique et

radiologique, mais c'est surtout la surveillance endoscopique régulière plus ou moins associée à une biopsie nasosinusienne de contrôle qui atteste la bonne évolution.

Chez nos patients à 2 mois postopératoire, l'évolution était marquée par l'amendement des signes fonctionnels et amélioration des signes radiologiques.

Conclusion

CONCLUSION : Actuellement, la chirurgie endonasale sous guidage endoscopique dans la prise en charge d'une aspergillose naso-sinusienne invasive est devenue la méthode de choix pour aborder les cavités naso-sinusienne ; L'intérêt de cette technique est de préserver les propriétés physiologiques de la muqueuse tout en assurant une bonne ventilation nasale et sinusienne, de minimiser les complications peropératoires, la maitrise des gestes ; Pour s'assurer du nettoyage complet des cavités naso-sinusienne. Contrairement à la voie externe qui est nettement abandonnée aux vues des nouvelles technologies endoscopiques.

ANNEXE

AUTEURS	Facteurs favorisants	Symptômes	TDM	ANAPATH	TRAITEMENT	ÉVOLUTION
[14] Terrier G.	Néant	O N, céphalée rhinorrhée	hypodensité	Néant	ENDOSCOPE	Favorable
[29]Grosjean P, Weber R.	immunodéprimés	O N, céphalée rhinorrhée	hypodensité hétérogène	Aspergillose	ENDOSCOPE	favorable
[21] Dorkel A.	Diabète	ON, céphalées	hypodensité hétérogène	Aspergillose	ENDOSCOPE	favorable
[33] Coste A,Bretagne S,Jankowski R.	Diabètes	ON, céphalées	hypodensité hétérogène	Aspergillose	Voie externe (Caldwell-luc)	favorable
NOS DEUX CAS	Asthme	ON, céphalées	hypodensité hétérogène	Aspergillose	ENDOSCOPE	favorable

Tableau comparatif des données cliniques d'autres auteurs et notre cas.

REFERENCES

[1] Andrès E., Tiphine M., Letscher-Bru V., Herbrecht R. Nouvelles formes lipidiques de l'amphotéricine B. Revue de littérature. Revue de Médecine Interne, 2001, 22, 141-150.

[2] ANOFEL. Parasitoses et mycoses des régions tempérées et tropicales. 2010, MASSON éd., Paris, 321 p

[3] Stammberger H, Posawetz W. Functional endoscopic sinus surgery. Concept, indications and results of the Messerklinger technique. Eur Arch Otorhinolaryngol. 1990; 247: 63-76.

[4] Vancil ME. A historical survey of treatments for nasal polyposis. Laryngoscope. 1969 ; 79 : 435-45.

[5] Pech A, Freche C, Cannoni M, Rouvier P, Haguenauer J, Perrin C, et al. État actuel de la chirurgie des sinus. Paris, Société Française d'oto-rhino-laryngologie et de pathologie cervico-faciale, 1982.

[6] Zuckerkandl E. Anatomie normale et pathologique des fosses nasales et de leurs annexes pneumatiques (traduction française 1895). Paris, Masson, 1882.

[7] Hudgins PA. Complications of endoscopic sinus surgery. The role of the radiologist in prevention. Radiol Clin North Am. 1993 ; 31 : 21-32.

[8] Bouche J. L'intervention de De Lima. Ann Otolaryngol Chir Cervicofac. 1979; 96: 450-1.

[9] Negus VE. The function of the paranasal sinuses. Acta Otolaryngol, 1954; 44: 40826.

[10] Wigand ME. Transnasal, endoscopical sinus surgery for chronic sinusitis. II. Endonasal operation of the maxillary antrum. HNO. 1981; 29: 263-9.

[11] Wigand ME. Transnasal ethmoidectomy under endoscopical control. Rhinology. 1981; 19: 7-15.

[12] Wigand ME, Hosemann W. Microsurgical treatment of recurrent nasal polyposis. Rhinol Suppl. 1989; 8: 25-9.

[13] Wigand ME, Hosemann WG. Results of endoscopic surgery of the paranasal sinuses and anterior skull base. J Otolaryngol. 1991 ; 20 : 385-90.

[14] Terrier G. Présentation de la chirurgie rhino-sinusale sous guidage endoscopique. J Fr Otorhinolaryngol Audiophonol Chir Maxillofac. 1987; 36: 113.

[15] Hsu D, Suh J. Anatomy and Physiology of Nasal Obstruction. Otolaryngologic Clinics of North America. 2018;51(5):853–865.

[16] Nguyen P, Bardot J, Duron J, Jallut Y, Aiach G. Surgical anatomy of the nose. Annales de chirurgie plastique Esthétique. 2014;59(6):380- 386.

[17] Naji, Y. Les tumeurs malignes de la pyramide nasale: étude rétrospective, épidémiologique, clinique et thérapeutique (thèse nº154) [thèse de doctorat, Université Cadi Ayyad, Faculté de médecine et de pharmacie, Marrakech, Maroc]. 2018. Fmpm. http://wd.fmpm.uca.ma/biblio/theses/annee-htm/FT/2018/these154-18.pdf.

[18] Gragui L. Les tumeurs naso-sinusiennes (à propos de 24 cas) (thèse nº131/10) [thèse de doctorat, Université Sidi Mohammed Ben Abdellah, Faculté de médecine et de pharmacie, Fès, Maroc]. 2010.

[19] Nguyen H, Person H, Vallée B. Tête tome 2. France : Heures de France ; 1994. P. 51-69.

[20] Eloy P, Nollevaux M, Bertrand B. Physiology of paranasal sinuses. EMC - Oto-Rhino-Laryngologie. 2005 ;2(2) :185-197.

[21] Dorkel A. L'impact des traitements médicamenteux utilisés dans les pathologies sinusiennes au cours de la pratique d'une activité subaquatique [Thèse de doctorat, Université de Lorraine, France]. 2018. Hal. https://hal.univ-lorraine.fr/hal-01734140.

[22] Liem T, Mc Partland J, Skinner E. Cranial osteopathy principles and practice. Second Edition. Londres : Churchill Livingstone ; 2005. P. 485-522

[23] Kone Abdoulaye. Aspects épidémiologiques, cliniques, thérapeutiques, et évolutifs des tumeurs malignes naso-sinusiennes (thèse n°3799) [thèse de doctorat en médecine, Université de Cocody, Abidjan, République de Côte d'Ivoire]. 2004.

[24] Pruliere-Escabasse V. Sinus mucosa and cystic fibrosis. Bulletin de l'Académie Nationale de Médecine. 2019 ;203(1-2) :52-56.

[25] Mougey L. Contribution de l'écoulement de l'air dans les fosses nasales humaines [Thèse de doctorat, institut national des sciences appliquées, Lyon, France]. 2000. Theses. http://theses.insa-lyon.fr/publication /2000ISAL0097.

[26] Klossek J. La physiologie nasosinusienne. Revue française d'allergologie et d'immunologie clinique. 1998 ; 38(7) :579-583.

[27] Eloit C, Trotier D. La fonction olfactive du nez. In Jankowski R. Du dysfonctionnement naso-sinusien chronique au dysfonctionnement ostio-méatal. France : Société Française d'oto-rhino-laryngologie et de Chirurgie de la Face et du Cou ; 2006. P.17-20.

[28] Siddiqui A A, Bashir S H, Ali Shah A, Sajjad Z et al. Diagnostic MR imaging features of craniocerebral Aspergellosis of sino-nasal origin in immunocompe-tent patients. Acta Neurochir (Wien) 2006;148:155-166.

[29] Grosjean P, Weber R. Fungus of the paranasal sinuses. Eur Arch Otorhinol 2007; 264:461-70.

[30] Eggimann P, Chevrolet JC, Starobinski M, Majno P, Totsch M, Chapuis B et al. Primary invasive aspergillosis of the digestive tract : report of two cases and review of the literature. Journal Infection 2006;6:333-38.

[31] Maiorano E, Favia G, Capodiferro S, Montagna MT, Lo Muzio Lorenzo. Combined mucormycosis and aspergillosis of the oro-sinusal region in a patient affected by castleman disease. Virchows Arch 2005; 446:28-33.

[32] Marsot Dupuch K, Quillard J, Meyohas MC. Head and neck lesions in the immunocompromised host. Eur radiol 2004;14: 155-167.

[33] Coste A, Bretagne S, Jankowski R. Mycoses rhinosinusiennes. EMC-ORL-

20-455-A-10: 20-25.

[34] Pinzer T, ReiB M, Bourquain H, Krishnan KG, Schakert G. Primary Aspergillosis of the sphenoid sinus with pituitary invasion – a rare differential diagnosis of sellar lesions. Acta Neurochir 2006; 148:1085-1090.

[35] Iplikcioglu AC, Bek S, Bikmaz K, Ceylan D, Gokduman CA. Aspergillus pituitary abscess. Acta Neurochir (Wien) 2004; 146: 521-4.

FICHE SIGNALETIQUE

Nom : KEITA

Prénom : MOUSSA BOURAMA

Nationalité : Malienne

Titre : Aspergillose naso-sinusienne invasive : abord endoscopique ou externe analyse de 02 cas ;

Année Universitaire : 2023-2024

Ville de soutenance : BAMAKO

Pays d'origine : MALI

Lieu de dépôt : Bibliothèque de la Faculté de Médecine et

D'Odontostomatologie (FMOS)

Secteur d'intérêt : Otorhinolaryngologie et chirurgie cervico-faciale

RESUME :

Introduction : L'incidence des rhino-sinusites fongiques est en nette augmentation et le germe le plus souvent incriminé est l'aspergillus.

OBJECTIF : L'objectif de ce travail est de rapporter une revue de la littérature de la prise chirurgicale par voie endonasale sous guidage endoscopique d'une aspergillose nasosinusienne extensive.

OBSERVATION 1 :

Il s'agit d'un enfant âge de 12 ans, avec un antécédent personnel d'asthme et (père et mère) sont tous diabétiques et hypertendus ; chez qui le début remonterait à 2 ans.

OBSERVATION 2 : il s'agit d'un enfant âge de 14 ans, sans antécédent connu ; chez qui le début remonterait à 6 mois.

Les deux patients avaient le même tableau clinique marqué par des céphalées, associé à de rhinorrhée antérieure mucco-purulente bilatérale non fétide, une obstruction nasale bilatérale, une épistaxis unilatérale droite.

Le deuxième patient avait une cécité de l'œil gauche.

Rhinoscopie antérieure retrouve : Chez nos deux patients dans la fosse nasale droite, des masses polyploïdes, muqueuse inflammatoire

TDM des sinus de la face avait mise en évidence des microcalcifications d'allure pseudo-tumoral et une érosion osseuse.

Le deuxième patient avait une exophtalmie grade I à droite et grade II à gauche.

Dans les deux cas nous avons procédé à une Méatotomie moyenne, Ethmoïdectomie, et une sphenoidotomie à l'endoscope.

Anatomopathologie : avait confirmé dans les deux cas la présence d'aspergillus au sein du tissu prélevé associé à un infiltrat lymphoplasmocytaire polymorphe de la muqueuse naso-sinusienne.

L'évolution clinique, radiologique étaient favorable à 2 mois post-opératoire dans les cas.

Conclusion :

Actuellement, la chirurgie endonasale sous guidage endoscopique est devenue la méthode de choix.

Mots clés : endoscope, aspergillose, abord endonasale

ABSTRACT:

Introduction: The incidence of fungal rhinosinusitis is increasing sharply, and the most commonly implicated organism is Aspergillus.

OBJECTIVE: The objective of this study is to report a literature review on endoscopically guided endonasal surgical management of extensive sinonasal aspergillosis.

CASE 1:

This is a 12-year-old child with a personal history of asthma, and both his father and mother are diabetic and hypertensive; the onset is believed to have occurred at age 2.

CASE 2: This is a 14-year-old child with no known history; the onset is believed to have occurred at age 6. Both patients had the same clinical picture marked by headaches, associated with bilateral non-fetid mucopurulent anterior rhinorrhea, bilateral nasal obstruction, and unilateral right-sided epistaxis.

The second patient had blindness in the left eye.

Anterior rhinoscopy found: In our two patients, in the right nasal cavity, polyploid masses, inflammatory mucosa

CT of the paranasal sinuses revealed microcalcifications of pseudo-tumoral appearance and bone erosion.

The second patient had grade I exophthalmos on the right and grade II on the left.

In both cases, we performed a middle meatotomy, ethmoidectomy, and an endoscope sphenoidotomy.

Anatopathology: confirmed in both cases the presence of aspergillus within the sampled tissue associated with a polymorphic lymphoplasmacytic infiltrate of the sinonasal mucosa. The clinical and radiological outcomes were favorable two months postoperatively in all cases.

Conclusion:

Currently, endoscopically guided endonasal surgery has become the method of choice.

Keywords: endoscope, aspergillosis, endonasal approach