Ministère de l'enseignement
Supérieur et de la Recherche
Scientifique
****

République du Mali
Un peuple-Un But-Une Foi

Université des Sciences, des Techniques et des Technologies de Bamako
FACULTE DE MEDECINE ET D'ODONTOSTOMATOLOGIE
FMOS

Année universitaire 2024-2025 Nº…….

MEMOIRE

HERNIE DIAPHRAGMATIQUE CONGÉNITALE : À PROPOS D'UN CAS CLINIQUE AU SERVICE DE NÉONATOLOGIE DU CHU GABRIEL TOURÉ

Présenté et soutenue publiquement le 15 /05. /2025 Devant le jury

Par : **Dr Oumou KEITA**

Pour l'obtention du Diplôme d'Etudes Spécialisées en Pédiatrie

JURY

Président (e) : M Boubacar TOGO Professeur

Membres : M Abdoul Aziz DIAKITE Professeur

M Belco MAIGA Professeur

Directrice : Mme Lala N Drainy SIDIBE Professeur

REMERCIEMENTS

Je remercie :

Allah de m'avoir montré ce jour grandiose.

Louange à toi, l'Omniscient, le Miséricordieux pour tout ce que Vous avez fait pour moi depuis mes premiers pas jusqu'à ce jour.

Grâce à Vous, nous avons pu mener à bout ce travail.

Le Prophète Mohamed (S.A.W)

Que les bénédictions et la paix de Dieu soient sur Vous.

Nous Vous témoignons notre respect et notre gratitude pour tout ce que Vous avez fait pour l'humanité.

DEDICACES

Je dédie ce travail

A mes parents (Namory Keita et Niakalé Cissé)

Je ne saurai jamais vous remercier pour tout ce que vous avez fait pour moi.

Vous avez toujours souhaité que je sois un Homme travailleur et assidu ; grâce à vos conseils, et à vos bénédictions me voilà aujourd'hui au terme de mes études m'apprêtant à rentrer dans une nouvelle vie.

Il y a un proverbe de chez nous qui dit « la vache ne pourra jamais remercier la forêt car elle y retournera demain » donc je serais toujours à vous.

Aucune expression orale ou écrite ne déterminera notre niveau de reconnaissance en votre endroit pour notre bonne éducation qui est le meilleur des héritages pour un enfant.

Retrouvez dans ce travail mes remerciements les plus sincères, qu'Allah le tout puissant vous accorde une santé de fer et la longévité pour que vous puissiez récolter les fruits de l'arbre que vous avez planté.

A mes grandes sœurs (Aissata, Nantenin et Mariam) et à mon frère (Mohamed)

Qui ont voulu croire en moi et qui n'ont cessé de me soutenir et de m'encourager. Je suis si fière d'appartenir à une famille si unie et complémentaire où chacun essaye de faire plaisir à l'autre.

J'ai l'impression que nous f

ormons un seul corps dont chaque organe joue son rôle.

Ce travail me permet de vous réitérer mon amour et c'est l'occasion pour moi de vous rappeler que la grandeur d'une famille ne vaut que par son unité.

Je vous souhaite succès et réussite dans toutes vos entreprises.

A la famille Sissoko : plus particulièrement mon tendre époux **Mr Abdoulaye Sissoko**

Celui qui m'a procurée tant de joie et de bonheur ; que tu trouves dans ce travail le témoignage de ma gratitude pour toute la patience, la compréhension, le dévouement et les sacrifices que tu as consentis pour moi. Je te souhaite beaucoup de succès, une santé de fer que Dieu nous garde toujours unis et Heureux.

A mes enfants adorés : Assitan Sissoko ; Niakale Sissoko ; Adja Sissoko

Vous êtes ma raison de vivre, que Dieu vous assiste et vous donne une longue et pieuse vie dans la santé.

A la mémoire de ma grand-mère (Feue Nielé Diarra dite Bale)

J'aurai aimé que tu sois là aujourd'hui pour voir le couronnement de mes dures années de sacrifices. Mais hélas, le destin t'a arrachée à l'affection de nous tous.

Ce travail est le votre.

A Mr Koné Seydou

Mes sincères remerciements.

A Mr Thiam Mamadou

Je ne trouverai jamais assez de mots pour t'exprimer ma reconnaissance.

Q'ALLAH renforce ta bonté et ta générosité et guide toujours tes pas sur le droit chemin.

A mes nièces (Awa Koné, Gayi Guindo, Adam Koné, les jumelles Thiam : Fatoumata Zahara et Niakalé ainsi que Fadima).

A mes neveux les jumeaux Koné : Hassan et Hussein.

A mes maitres du premier cycle, du second cycle, du lycée et du FMOS

Merci pour l'encadrement.

A mon Maitre Dr Ibrahima Ahmadou

Merci pour l'encadrement, l'enseignement et l'accompagnement, ce travail est le vôtre. Que Dieu vous récompense et vous assiste.

A mes ainés

Merci pour vos conseils.

A mes collègues et amis(es)

Vos encouragements ne m'ont jamais fait défaut, recevez ce travail en souvenir des moments d'apprentissages passés ensemble au labeur, merci mes chers pour tout.

A tout le personnel de la pédiatrie : plus particulièrement ceux de la néonatologie

HOMMAGES AUX HONNORABLES MEMBRES DU JURY

A NOTRE MAITRE ET PRESIDENT DU JURY :

Professeur TOGO Boubacar

- Professeur titulaire de pédiatrie
- Chef du département de pédiatrie du CHU Gabriel TOURE
- Chef de l'unité d'oncologie pédiatrique
- Chef de Filière Pédiatrie FMOS
- Président du comité de recherche Ouest-Africain de la Société Internationale d'oncologie pédiatrique
- Ancien Secrétaire Générale du groupe franco-africain d'oncologie pédiatrique (GFAOP)
- Membre du groupe franco-africain d'oncologie pédiatrique (GFAOP)
- Membre titulaire de l'Académie des Sciences du Mali

Cher maître, Nous sommes très touchés par l'honneur que vous nous faites en acceptant de présider ce travail malgré vos multiples occupations. Nous avons apprécié en vous l'homme de science, de culture et vos multiples qualités humaines font de vous un maître à autorité respectable. Cher maître veuillez trouver ici notre profonde gratitude et qu'ALLAH le Tout Puissant vous accorde santé et longévité.

A NOTRE MAITRE ET JUGE

Professeur Diakité Abdoul Aziz

- Professeur titulaire de pédiatrie à la FMOS
- Chef de service de la pédiatrie générale du CHU Gabriel TOURE
- Responsable de l'unité de prise en charge de la drépanocytose au département de la pédiatrie
- Spécialiste en hématologie pédiatrique
- Diplômé en surveillance épidémiologique des maladies tropicale

Cher maître, Nous sommes très touchés par l'honneur que vous nous faites en acceptant de juger ce travail malgré vos multiples occupations. Nous avons apprécié en vous l'homme de science, de culture et vos multiples qualités humaines font de vous un maître à autorité respectable.

Cher maître veuillez trouver ici notre profonde gratitude et qu'ALLAH le Tout Puissant vous accorde santé et longévité.

A NOTRE MAITRE ET JUGE

Professeur Maiga Belco

- Maitre de conférences agrégé de Pédiatrie à la FMOS
- Chef de service des urgences pédiatriques du CHU Gabriel Touré

Cher maître, la spontanéité avec laquelle vous avez accepté de siéger dans ce jury de mémoire malgré vos multiples occupations, votre contact facile nous honore et témoigne de toute l'attention que vous nous portez.

Cher maître, soyez rassuré de notre profonde reconnaissance qu'ALLAH le Tout Puissant vous accorde santé et longévité.

NOTRE MAITRE ET DIRECTRICE DE MEMOIRE

Professeur Lala N'Drainy Sidibé

- **Maitre de conférence en Pédiatrie à la Faculté de Médecine et d'Odontostomatologie.**
- **Spécialiste en Pédiatrie et en Néonatologie**
- **Praticienne hospitalière au CHU Gabriel Touré**

Cher maître,

Vous avez quotidiennement tenté de nous inculquer les règles de la recherche avec compétence et rigueur, témoins de vos amples connaissances.

Vous nous avez initiés à la recherche. C'est avec patience et disponibilité que vous avez dirigé ce travail.

Votre qualité de chercheur, votre exigence pour le travail bien fait, votre compétence, votre disponibilité constante, vos immenses qualités humaines nous ont marqués à jamais.

La clarté de votre enseignement et votre culture scientifique impose respect et admiration.

Soyez rassuré, cher maître de notre dévouement et notre profonde admiration.

Sigles et abréviations

HDC Hernie diaphragmatique congénitale

HTAP Hypertension artérielle pulmonaire

ECMO *ExtraCorporeal Membrane Oxygenation*

VG Ventricule Gauche

VD Ventricule Droit

DRA Detresse Respiratoire Aigue

ETT Echocardiographie Trans Thoracique

AG Anesthesie generale

LHR *Lung Head ratio*

RGO Reflux gastro oesophagien

SA Semaine d'amenorrhée

HR *Hazard ratio*

VM Ventilation mécanique

HFO Ventilation par oscillations à haute fréquence

RVP Resistance Vasculaire Pulmonaire

NOi *Monoxyde d'azote inhalée*

CHU Centre Hospitalier et Universitaire

FOGD Fibroscopie œsogastroduodénale

TDM Tomodensitométrie

IRM imagerie par résonnance magnétique

PO2 pression artérielle en oxygène

PCO2 pression artérielle en dioxyde de carbone

PCA persistance du canal artériel

SpO2 saturation pulsée en oxygène

Liste des figure

Figure N°1 : Radiographie thorax de face……09

Figure N°2 : TDM thoraco-abdominale sans injection de produit de contraste……10

Figure N°3 : TDM thoraco-abdominale après injection de produit de contraste…….....11

Figure N°4 : Radiographie thorax de face en post opératoire immédiat…….....14

Figure N°5 : Radiographie thorax de face à 1mois post opératoire……15

Table de matière

Chapitres Pages

Introduction……..1-2
Objectifs…….....3
Méthodologie...……4-7
Observations...……8-15
Commentaires-Discussion……16-23
Conclusion…….....24
Recommandations……25-26
Références ……27
Annexes…….....43

1. Introduction :

La hernie diaphragmatique congénitale (HDC) est une malformation qui se définit comme l'issue des viscères abdominaux à travers un défect embryonnaire de la cloison musculo-aponévrotique du diaphragme. C'est une embryopathie caractérisée par un défaut de développement de tout ou une partie du diaphragme. La taille de ce défect va de quelques millimètres à une agénésie complète de la coupole. Il en résulte une herniation des organes intra abdominaux dans le thorax. L'hypoplasie pulmonaire (HP) et l'hypertension artérielle pulmonaire (HTAP) en seraient les conséquences directes [1,2,3,4,5,6,7]. Il s'agit d'une pathologie rare, de pronostic sombre et surtout avec une mortalité non négligeable malgré le progrès de la réanimation (30 à 60%) [1,2]. Sa prévalence est estimée à 2.6/10.000 naissances avec une augmentation de 0.5% par an [2,3]. Le taux de diagnostic de la HDC est passé en occident de 60% en 2016 à 92.2% en 2020 incluant le diagnostic anténatal [1, 3,4,5].

Cependant il faut souligner l'écart important dans le diagnostic et la prise en charge de la HDC en fonction du niveau de développement du plateau sanitaire des pays. En Afrique, les efforts de la politique sanitaire sur la santé maternelle et infantile ont contribué à fortement augmenter le taux des consultations prénatales (CPN) avec réalisation d'au moins une imagerie prénatale [1,3].

En 2018, le rapport de l'UNICEF souligne le défi encore persistant sur le suivi de la grossesse et sa qualité, ainsi que son impact sur la mortalité néonatale en Afrique [1,2]. Toutes les publications africaines avant 2020, rapportaient un taux de diagnostic des malformations pulmonaires ≤10% [3]. Ceci reflète nos réalités dans le suivi des grossesses, le diagnostic et la prise en charge des pathologies malformatives.

En Afrique très peu d'études ont été effectuées sur le sujet. Au Maroc, les services de néonatalogie et de chirurgie pédiatrique du CHU de Fès ont enregistré de 2004 à 2010 sur 6 ans soit 13 cas, de 2010 à 2016 sur 6 ans soit 22 cas [1]. Une étude rétrospective réalisée à Dakar de 2010 à 2019, Papa Alioune Mbaye et al [3] ont rapporté 12 cas avec une fréquence hospitalière de 0.9 à 5.4% et celle réalisée de 2019 à 2024 sur 5 ans soit 43 cas donc une augmentation d'environ 50% entre ces périodes [3].

Au Mali les études sont quasi inexistante en pédiatrie.

La HDC est une urgence diagnostic et de réanimation néonatale adéquate avec implication d'une équipe pluridisciplinaire qualifiée. Malgré les efforts le diagnostic anténatal et la prise en charge restent encore un challenge à plusieurs niveaux [1].

Nous avons initié ce travail à travers un cas qui a été pris en charge dans le service dans le but de faire l'état de la question et discuté à la lumière de la littérature sur les problématiques liés à cette hernie diaphragmatique congénitale. Les études demeurent rares sur la question dans la littérature de façon générale, ainsi nous avons formulé comme objectif ce qui suit :

2. Objectifs :

2.1. Objectif général :

Rapporter un cas d'hernie diaphragmatique congénitale hospitalisé dans le service de néonatologie du CHU Gabriel Touré

2.2. Objectifs spécifiques :

- Faire la revue de la littérature
- Décrire les différentes formes de HDC
- Décrire les caractéristiques cliniques.
- Comparer les difficultés diagnostiques et de prise en charge

4. METHODOLOGIE

4.1. Cadre d'étude

L'étude s'est déroulée au Centre Hospitalier Universitaire (CHU) Gabriel Touré de Bamako plus spécifiquement dans le service de Néonatologie du département de Pédiatrie.

- **Présentation du Service de néonatologie :**

Le département de Pédiatrie du Centre Hospitalier Universitaire (CHU) Gabriel Touré de Bamako abrite le principal service de néonatologie de référence du pays qui a été créé en 1999. Il était jusqu'en décembre 2007, un service de réanimation assurant la prise en charge des enfants ayant une détresse vitale ainsi que des nouveau-nés. Pendant et après sa rénovation en 2008, il a été exclusivement réservé à la prise en charge des nouveau-nés.

- Infrastructure et équipement

Le service comporte un hall d'accueil pour les accompagnants, des salles de consultation externe et de quatre salles d'hospitalisation réparties comme suit : une salle d'hospitalisation des nouveau-nés à terme stables, une salle des nouveau- nés à terme instables, une salle des prématurés stables, une salle des prématurés instables. Un bureau sert à l'accueil et au tri des nouveau-nés reçus en consultation d'urgence et un autre à l'accueil des nouveau-nés suivis en ambulatoire.

- Capacité d'accueil et d'hospitalisations

La capacité d'accueil est de 49 places (berceaux, incubateurs, tables chauffantes). Le nombre annuel de consultation était de 3713 en 2022 soit 17% des consultations de la pédiatrie. Le nombre annuel d'hospitalisation était de 3061 en 2022, soit 44% des hospitalisations du département de pédiatrie et 23% de celle du CHU Gabriel Touré. Quinze pour cent de naissances « in born » sont enregistrés. Source service.

- Personnel

Le personnel permanent est constitué par 5 pédiatres et 24 infirmières. Ceux-ci sont appuyés par les médecins en cours de formation de pédiatrie et les étudiants en médecine travaillant dans le cadre de leur thèse de fin d'études.

- Les activités du service

Les activités du service sont la consultation (urgence et suivi post-hospitalisation), l'hospitalisation, la formation et la recherche. La visite journalière est effectuée par les médecins et consiste à examiner quotidiennement de façon systématique chaque nouveau-né en présence d'un accompagnant avec délivrance d'ordonnances et de bulletins d'examens complémentaires. Des conseils sont également prodigués à l'accompagnant par rapport aux soins locaux, l'hygiène et l'alimentation du nouveau-né. A la sortie, un carnet de santé comportant le compte rendu de l'hospitalisation et les informations essentielles pour le suivi en ambulatoire est délivré. Le suivi post hospitalisation des nouveau-nés est effectué deux fois par semaine. Les soins journaliers sont assurés par les infirmiers organisés en 4 équipes de 5 ou 6 personnes qui se relaient toutes les 12 heures. Un forfait de cinq mille Francs CFA est payé comme frais d'hospitalisation pour toute la durée du séjour.

4.2. Type et période d'étude

Il s'agissait d'une étude descriptive d'un cas clinique admis le 17/08/2024.

4.3. Source et Saisie des données :

Les données ont été recueillis à partir du carnet de santé de la mère, du dossier médical d'observation du service, du compte rendu opératoire du bloc.

La saisie a été faite sur Microsoft Word.

4.4. Ethique et déontologie

Le recueil des données a été effectué après l'obtention de l'autorisation des parents du malade avec le respect de l'anonymat et de la confidentialité des informations.

5. Observation médicale :

Nous rapportons le cas d'un nouveau-né né le 15/08/2024 à 23h45mn ; sexe féminin, domicilié à Kati qui nous a été référé par le centre de santé de référence de la commune III (CSREF commune III) pour détresse respiratoire à la date du 17/08/2024 à 03H09mn.Née d'un mariage non consanguin et les deux parents seraient sans antécédent (ATCD) notables.

La mère est âgée de 38 ans ; sixième geste, sixième pare dont cinq enfants vivants et un enfant décédé (G6P6V5D1A0). Le décès concerne le 1er enfant à j7 de vie dans un contexte inconnu. Notre patient est le 5e enfant vivant de la fratrie. Issu d'une grossesse menée à terme.

Le déroulement de la grossesse :

Il s'agissait d'une grossesse suivie par une sage-femme avec quatre consultations prénatales. Il n'y avait pas de critères d'infection materno-fœtale.

Bilan réalisé :

Taux d'hémoglobine : 12,1g/dl

Groupage/Rhésus : O positif

SRV : négatif (les autres sérologies n'ont pas été réalisées)

Trois échographies obstétricales à 12 SA, 19SA et 34SA qui étaient toutes sans particularité.

L 'accouchement :

Il a été réalisé par voie basse sans notion de réanimation néonatale et un score d'Apgar non connu et le poids de naissance était de 3000g et une taille de 44 cm, périmètre crânien (PC) 34 cm.

L'examen clinique :

Les paramètres anthropométriques et les constantes vitaux à l'admission :

Poids : 2850g Taille : 44cm Périmètre crânien : 34cm

Température : 36,9°c fréquence cardiaque : 168batt/mn

Fréquence respiratoire : 65cycles/mn saturation en oxygène :82% AA

L'examen physique a objectivé une détresse respiratoire sévère avec cyanose (Indice de Silverman à 5 et une Saturation en O2 de 82% sous air ambiant) ; une voussure de l'hémithorax gauche, un élargissement du mamelon, une déviation des bruits du cœur à droite, une diminution du murmure vésiculaire dans le champ pulmonaire gauche à l'auscultation pulmonaire et un abdomen plat. L'hypothèse d'une HCD fut posée. On notait la présence d'une fistule prétragienne bilatérale (anomalie de fusion des bourrelets cutanés qui sont à l'origine du pavillon de l'oreille nécessitant la recherche d'autre malformation surtout rénale) et le reste de l'examen était sans particularité.

Un bilan à visé diagnostic a été demandé dont une radiographie de thorax de face et une TDM thoraco-abdominale.

La radiographie du thorax de face :

Conclusion : une opacité hétérogène diffuse du champ pulmonaire gauche en continuité avec l'abdomen associée à un syndrome de masse médiastinale se cf. à la figure N°1.

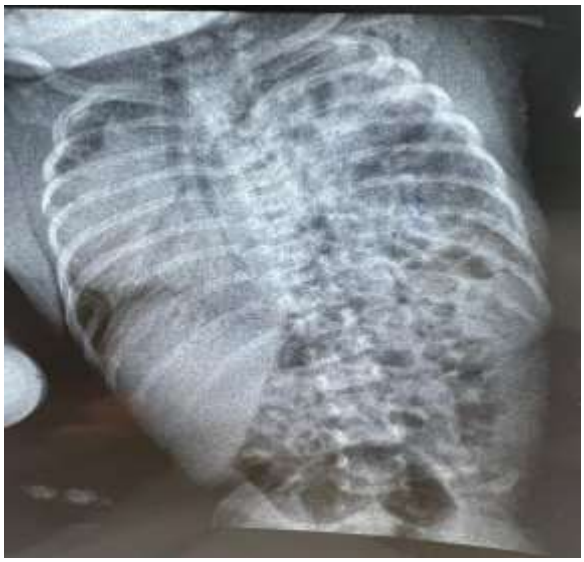

Figure N°1 : Radiographie thorax de face

La TDM thoraco-abdominale :

Conclusion : une hernie diaphragmatique gauche responsable d'un effet de masse sur le médiastin associé à une bronchopneumopathie droite se cf. à la figure N°2 et figure N°3

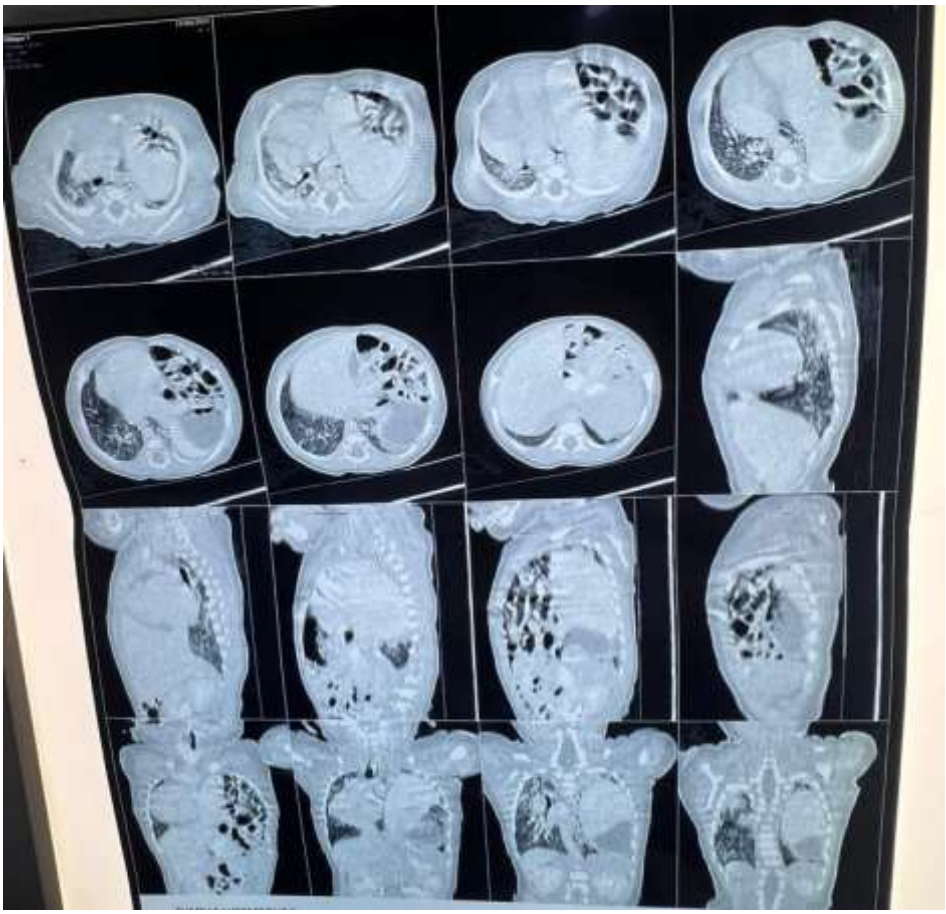

Figure N°2 : TDM thoraco-abdominale sans injection de produit de contraste iodé.

Figure N°3 : TDM thoraco-abdominale après injection de produit de contraste iodé.

Le bilan préopératoire était composé de :

Groupage sanguin /rhésus : A rhésus positif,

Numération formule sanguine (NFS) :

Globules blancs :6400/µl

Granulocytes : 68,7 % soit 4400/µl

Lymphocytes : 24,6% soit 1600/µl

Globules rouges :6390000/µl

Hémoglobine à 18,5 g/dl

Hématocrite 54,2%

Plaquettes 209000/µl

La protéine C réactive négative

Biochimie :

La glycémie 5mmol/l

Créatinémie 47 µmol/l

Bilan d'hémostase :

Taux de prothrombine : 80%

Temps de céphaline active : 44,3s.

INR : 1,45

L'échographie cardiaque (à la recherche d'une malformation cardiaque et une HTAP) qui est revenue normale

Prise en charge à la néonatologie avant l'intervention selon le protocole du service était de :

- Nouveau-né en décubitus latérale
- Oxygénothérapie 3 l/mn avec diminution progressive du débit à 1l/mn
- Sérum glucosé 10 %
- Electrolytes : gluconate de calcium ; chlorure de sodium ; chlorure de potassium
- Uvestérol ADEC : une dose de la pipette (1ml) par jour
- Alimentation fractionnée à la cuillère à base de lait maternel toutes les 02h
- Soins locaux

Prise en charge chirurgicale a été faite au bloc par les chirurgiens pédiatres du CHU Gabriel Touré de Bamako à J16 de vie (après stabilisation hémodynamique du nouveau-né).

Compte rendu opératoire :

« Après asepsie une incision oblique sous costale gauche à un travers de doigt sous anesthésie générale plus intubation orotrachéale a été effectué suivie de la

dissection musculo-aponévrotique, à la coeliotomie l'exploration trouve un défect diaphragmatique contenant le grêle, le colon, l'estomac et une hypoplasie pulmonaire gauche. Le geste réalisé a été la réduction des anses, de l'estomac ; mise en place d'un drain dans la cavité pleurale gauche, fermeture du défect par un fil à peau sans incident, ni accident, avec une hémostase complète et satisfaisante puis la fermeture plan-par-plan plus pansement ».

Les suites opératoires ont été simples.

En post opératoire immédiat, la prise en charge a été fait à la réanimation pendant 2 jours, avec une évolution favorable.

Prise en charge post-chirurgicale en néonatologie selon le protocole du service

- Apports : Sérum glucosé 10 % à 150 ml/kg/24H associé aux électrolytes : gluconate de calcium ; chlorure de sodium ; chlorure de potassium
- Antalgique : paracétamol injectable à raison de 75mg/kg/06h en IVD
- Antibiothérapie :
  - Céfotaxime :100mg/kg/J pendant 7jours
  - Gentamicine :3mg/kg/j pendant 3jours
- Alimentation à base de lait maternel toutes les 02h par tétée directe
- Uvestérol ADEC : une dose de la pipette (1ml) par jour
- Soins locaux

Le suivi postopératoire :

Le contrôle à J1 post opératoire à la radiographie du thorax de face a objectivé une hypoplasie pulmonaire gauche se cf. à la figure N°4.

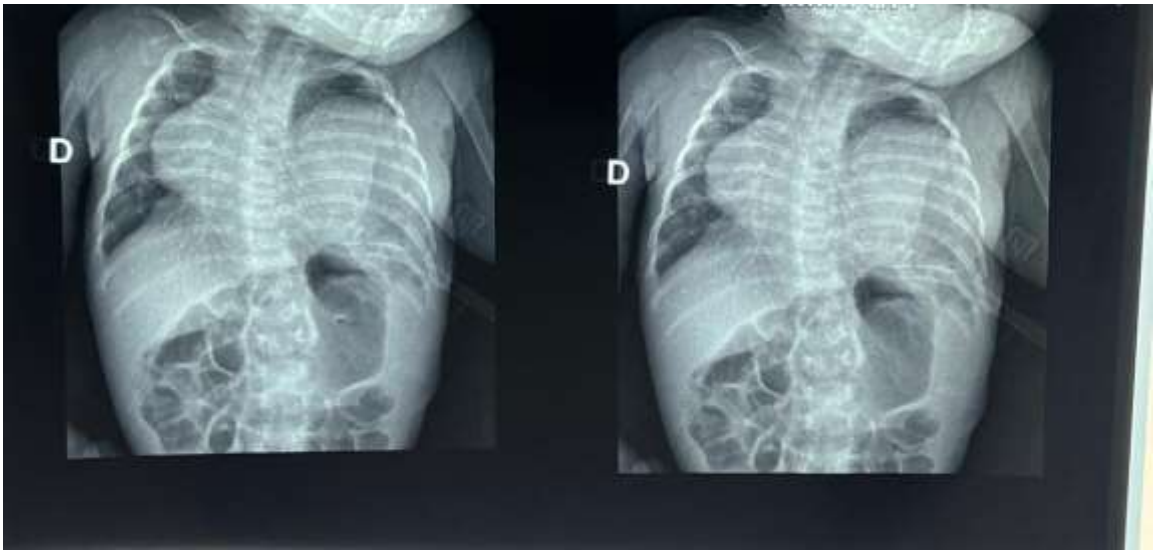

Figure N°4 : Radiographie thorax de face en post opératoire immédiat

Evolution :

Devant l'évolution favorable elle est sortie au 8ème jour post opératoire avec un séjour global de 25 jours d'hospitalisation.

Le plan de suivi en ambulatoire était fait : un contrôle à une semaine, deux semaines, un mois, trois mois, six mois et neuf mois. Le contrôle consistait à évaluer l'état cardiovasculaire, nutritionnel, neurodéveloppemental et à détecter les complications liées à la HCD ou au traitement chirurgical.

Le nourrisson a neuf mois et présente un retard de croissance (les rapports poids/ âge et taille/âge sont inférieures à moins trois déviation standard) et un développement psychomoteur normal.

Le contrôle à M1 post opératoire à la radiographie du thorax de face a objectivé une hypoplasie pulmonaire gauche se cf. à la figure N°5

Figure N°5 : Radiographie thorax de face de contrôle à 1mois post opératoire

6. Commentaires et discussions :

L'étude clinique de notre cas nous a permis de faire les constats suivants : c'est une pathologie malformative rare ; peu d'étude ont traité la question dans notre contexte. On note une insuffisance voire l'absence de diagnostic anténatal. Le diagnostic est très souvent tardif, le plus souvent après naissance. Par ailleurs, le plateau technique est inadéquat et on note l'absence d'un protocole standardisé pour la prise en charge.

- **Epidémiologique :**

Dans la littérature l'incidence de la hernie diaphragmatique congénitale varie entre 1/3000 à 1/5000 naissances vivantes [1, 4, 6,9].

En Afrique plus précisément au Sénégal des prévalences hospitalières annuelles variant entre 0,9 et 5,4% sont rapportées par certains auteurs [4].

Ce chiffre ne reflète probablement pas la réalité dans notre continent, car ces chiffres ne tiennent pas compte des morts fœtales in utero ni des mort-nés.

Les données de notre cas, à l'image des séries africaines ne nous ont pas permis de définir une véritable incidence locale. Notre travail rejoint la dynamique série d'auteurs africains, qui, ces dernières années mettent en exergue la problématique de l'épidémiologie et de la prise en charge du HCD sur le continent.

Par ailleurs nous ne disposons pas de registre pour notifier les cas.

La prévalence de cette malformation n'est pas connue parce qu'on peut avoir :

- Des décès par DRNN (détresse respiratoire néonatale) non diagnostiquer
- Le diagnostic non fait du fait des symptômes non spécifiques dans les formes à révélation tardive dans les structures périphériques.
- Le diagnostic anténatal est rare [1,4].

Dans les pays technologiquement avancés, le diagnostic est généralement posé en anténatal lors d'une échographie avant la 22ème semaine d'aménorrhée devant la mise en évidence des organes herniés dans le thorax, souvent associés à une déviation du cœur et à un hydramnios [10, 11,12].

L'IRM fœtale est l'examen de deuxième intention pour confirmer le diagnostic et évalue le degré d'hypoplasie pulmonaire [10,13].

Le diagnostic anténatal permet de dépister les formes graves de la maladie et de proposer une prise en charge adaptée [2]. Le diagnostic n'est pas fait en anténatal comme dans les séries des pays développés qui rapportent un diagnostic anténatal dans l'ensemble des cas [1, 2].

Notre cas observé était âgé de 5 jours au moment du diagnostic qui rejoint celui de Alaoui Othmane au Maroc dont l'âge moyen était de 6 jours [1] ; moins âgé que celui de Kalli M.M et col [14] qui était âgé de 6 mois et celui du M. BOUSKRAOUI et col dont la moyenne d'âge était de 20 mois [2].

Ceci pourrait s'expliquer par la consultation plus précoce de notre cas dû à l'installation d'une détresse respiratoire à la période néonatale précoce.

L'idéale serait de découvrir toute HDC à la période prénatale ou au pire la rechercher systématiquement devant toute mauvaise adaptation à la vie extra utérine dès les premières heures de vie.

La plupart des études rapportent une prédominance masculine nette dans la hernie diaphragmatique congénitale (HDC) : elle survient de 30 à 50% plus chez les garçons que chez les filles [2, 4,15]. Dans notre cas, le patient est de sexe féminin qui rejoint celui de Soukaina Ait Hmadouch et col. au Maroc [9] et celui de Kalli M.M et col au Tchad [14]. Ceci pourrait s'expliquer par le seul cas que nous avons trouvé et démontre de plus la rareté de la pathologie.

L'atteinte diaphragmatique est habituellement unilatérale, avec une prédilection pour le côté gauche dans près de 80 à 90% des cas, dans 10 à 15% des cas à droite, elle est exceptionnellement bilatérale moins de 1% [1, 4, 9, 10, 16,17, 18,19, 20, 21,22].

Ceci pourrait s'expliquer par une fermeture plus précoce du canal pleuro-péritonéal droit ou par la présence hépatique dans une hernie diaphragmatique droite [18, 21,23].

Quant aux formes gauches, elles sont de loin les plus nombreuses. En effet, dans notre cas le patient présentait une HDC gauche postéro-latérale qui est similaire au donné de la littérature.

- **Diagnostic :**

Le diagnostic de la HDC peut être précoce ou tardif et varie selon les manifestations cliniques néonatales précoces ou retardées.

- **Diagnostic anténatal :**

Le but du diagnostic prénatal est de faire le diagnostic de la HDC, évaluer la sévérité de l'HTAP et établir le pronostic. L'évaluation du taux de diagnostic prénatal n'est plus d'actualité dans les publications récentes des pays développés l'objectif 100% est presqu'atteint ; dans la série de M. Mirand et col ont trouvé un taux de 92.2%. [1].

En Afrique, le taux de consultation prénatale (CPN) varie d'un pays à l'autre, 34 à 80-87%. Le taux de mortalité néonatale varie également d'un état africain à l'autre de 12% à 75% pour un même taux de CPN (4 CPN). Ces chiffres témoignent du peu de lien entre la consultation prénatale et la mortalité néonatale en Afrique et surtout soulèvent la question de la qualité des CPN [2].

Dans notre contexte, le suivi effectif des grossesses reste encore un challenge ce qui complique fortement le diagnostic prénatal des pathologies malformatives.

Le tableau est quasi identique en Afrique. Au Sénégal, 50% d'échographie obstétricale, pour aucun diagnostic prénatal [9] comme dans notre cas.

Aux services de néonatalogie et de chirurgie pédiatrique de Fès jusqu'en 2016, aucun cas de diagnostic anténatal n'était enregistré selon les travaux réalisés sur le sujet [9]. Entre 2018 et 2020, 5 cas furent enregistrés à l'unité de diagnostic prénatal du CHU Hassan II de Fès [9].

Dans tous les cas, la découverte anténatale d'une HDC impose l'accouchement dans un centre spécialisé en réanimation néonatale pour assurer la meilleure prise en charge dès la naissance.

- **Diagnostic postnatal** :

Le but du diagnostic postnatal est d'identifier la HDC, distinguer la forme isolée et rechercher les malformations associées.

Certaines études ont montré que 5– 25% des cas de hernie diaphragmatique congénitale se révèlent en période néonatale, dans la majorité des cas pendant l'enfance, et rarement à l'âge adulte [15].

Notre patiente a présenté les signes cliniques dès la naissance et le diagnostic a été posé à J5 de vie. Elle est conforme à certaines données de la littérature Africaines. Dans une étude réalisée par Widad Kojmane et col au Maroc 81.39% des patients ont présenté les symptômes dans les premières 24 heures conduisant systématiquement à la réalisation d'une radiographie pulmonaire permettant un diagnostic dans l'immédiat [4].

Ce retard est imputable du manque de diagnostic anténatal et à l'organisation du circuit des soins.

- **Clinique :**

En période post natale comme la nôtre trois (3) signes cliniques permettent de suspecter le diagnostic : détresse respiratoire, déviation des bruits du cœur et un tableau d'asphyxie aigue [1,2,3,4].

En effet dans notre cas la détresse respiratoire était le principal signe qui rejoint les résultats d'autres auteurs 71 ,4% et 93,33% [9].

La confirmation du diagnostic en milieu Africain advient souvent par la combinaison des explorations radiologiques du thorax, le transit baryté œsogastroduodénale (TOGD) et le scanner thoraco-abdominal par opposition à celle des pays développés dont IRM apporte aussi bien le diagnostic et le pronostic [3,8].

Dans notre cas la confirmation a été faite par la TDM et la radiographie qui ont objectivé en plus de la HCG une hypoplasie pulmonaire gauche.

- Traitement :

Avant la HDC était une urgence chirurgicale mais actuellement à travers les études elle est devenue une urgence de réanimation néonatale.

La prise en charge est alors pluridisciplinaire regroupant les gynécologues-obstétriciens, les pédiatres (néonatologie), les chirurgiens pédiatres, les réanimateurs et les radiologues pédiatriques.

La pris en charge chirurgicale est faite après stabilisation hémodynamique du patient. Elle comporte :

- Pris en charge anténatale qui est inexistant dans notre continent.
  Le but est de prévenir l'HTAP, restaurer la croissance adéquate du poumon et d'améliorer la survie.
- Pris en charge postnatale consiste à obtenir la stabilité hémodynamique par une réanimation.

La stratégie de la ventilation vise à maintenir une saturation préductale entre 80 et 95%, la saturation postductale > 70% et la pression partielle en dioxyde de carbone (Paco2) entre 50 et 70 mm Hg [24].

La prise en charge initiale est fondamentale dans les formes de HDC entraînant une détresse respiratoire immédiate. La ventilation au masque est contre-indiquée car le ballonnement gastrique aggraverait la détresse respiratoire [8,25,26,27,28].

Par contre, une intubation endo trachéale (sonde de 3,5mm pour un enfant à terme ou sonde de 3mm au ballonnet) est immédiatement mise en place pour la ventilation assistée [1, 2, 4,18, 25, 27].

De plus, le nouveau-né est placé dans une position adéquate pour l'aider à respirer : décubitus latéral du côté de la hernie [18].

La stabilisation préopératoire repose sur une oxygénation et une prise en charge de l'HTAP qui sont complexes et spécifiques ; ainsi que le maintien de l'hémodynamique et de la sédation [2, 29,30].

Les moyens de stabilisation préopératoire sont :

- ✓ Ventilation en oscillation à haute fréquence (VOHF) en association au surfactant exogène
- ✓ Monoxyde d'azote (NO)

Le NO est un vasodilatateur pulmonaire. Si l'efficacité du NO inhalé est certaine dans les causes d'HTAP, son effet dans le cadre d'une HDC montre des résultats inconstants, reflétant la complexité de l'HTAP dans cette pathologie.

Néanmoins, il n'existe actuellement pas de preuve que le NO améliore le devenir des hernies diaphragmatiques congénitales [1].

- ✓ Surfactant exogène

L'immaturité pulmonaire des HDC a proposé l'administration systématique du surfactant exogène afin de pallier et d'améliorer le recrutement alvéolaire [4].

L'intérêt du surfactant exogène dans la HDC est très controversé. Par ailleurs, il n'existe pas d'argument clinique suggérant que le surfactant exogène améliore le pronostic de ces enfants [1, 4].

- ✓ L'ECMO (extra-corporeal membranous oxygenation) ou l'oxygénation extracorporelle de membrane / l'assistance respiratoire extracorporelle (AREC)

L'oxygénation extracorporelle (ECMO) est une technique qui vise à assurer une oxygénation et une décarboxylation adéquate, et de limiter le baro-volo traumatisme du poumon. Dans l'HTAP (et particulièrement au cours HDC), l'ECMO veino-artérielle permet de limiter le pré charge du VD (ventricule droit) et la défaillance cardiaque droite [4, 22, 25,29].

- ✓ Autres moyens de stabilisation préopératoire (la ventilation liquide ; l'alprostadil (Prostine)).

En Afrique et en particulier au Mali, nous ne disposons pas de ces supports de ventilation artificielle ni des produits vasodilatateurs cités précédemment.

Par ailleurs, durant cette période, nous veillons à ce que le patient soit stable et la stabilisation préopératoire consiste à surveiller les constantes vitales du patient et à rétablir un équilibre hémodynamique de manière à supporter la cure chirurgicale.

Plusieurs voies d'abords sont décrites après la stabilisation du patient, mais la laparotomie est l'abord le plus utilisé, comme dans notre cas. Elle permet de poser aisément le diagnostic et offre un grand jour sur les organes intra abdominaux ce qui permet la correction des mal rotations, l'inspection des organes réduits et le traitement du sac herniaire s'il est présent pour prévenir un épanchement pleural [31, 32].

Le défect diaphragmatique est suturé toujours au fil non résorbable pour les brèches de petites dimensions comme dans cette observation [3,32]. Pour les brèches de grandes dimensions, la réparation se fait soit avec un lambeau du muscle grand dorsal ou des muscles abdominaux, soit avec une prothèse biologique ou synthétique. La mise en place systématique d'un drain thoracique n'est pas recommandée car pouvant causer un barotraumatisme [3,32].

Les suites opératoires sont souvent simples dans le cas de HDC isolée dans la littérature [33,34] comme dans notre cas.

- Evolution et pronostic :

Près de la moitié des enfants porteurs d'une HDC survivants vont présenter des séquelles [4]. Elles sont nombreuses et concernent essentiellement la sphère respiratoire et digestive.

L'évolution des HDC de révélation immédiate dépend de plusieurs facteurs dont les plus importants à considérer sont les malformations associées, l'importance de l'hypoplasie pulmonaire, le traitement mis en route [4].

A court terme, l'infection nosocomiale et le RGO sont les deux complications fréquemment retrouvées en postopératoire. Dans notre cas les suites ont été simples.

A long et moyen terme, on rapporte une occlusion sur bride et une récidive de la hernie ainsi que la moitié des enfants post-opérés de HDC se retrouvent avec des séquelles. On note surtout le RGO avec une incidence supérieure à 62% [3,4] ; des atteintes respiratoires à type de dysplasie broncho-pulmonaire, une sensibilité aux infections virales ainsi que des troubles nutritionnels à type de retard de croissance et trouble de l'oralité qui représentent respectivement et 50 % à 1an et 25% à 1 an selon l'HAS [4]. Dans notre cas le nourrisson présente un retard de croissance.

La hernie diaphragmatique congénitale est une pathologie très grave, elle présente une mortalité assez importante.

Le taux de mortalité est très variable selon les études, environ 30 à 60% selon la Haute Autorité de la Santé [2,4].

D'après une méta-analyse réalisée sur les facteurs de la mortalité, les taux de mortalité vont de 8% à 79% [1]. La mortalité est de 48% dans les HDC isolées ; l'association à une malformation ou la prématurité aggrave le pronostic avec une mortalité de 80% et 83% respectivement [17].

Grâce aux progrès du diagnostic prénatal et de prise en charge pluridisciplinaire précoce, la survie est de 80% [13,18].

Un suivi à court, moyen et long terme est indispensable chez les patients aux antécédents de HDC du fait de l'intrication des différentes complications. Il requiert une prise en charge spécialisée et multidisciplinaire jusqu'à l'âge adulte.

7. Conclusion :

La HDC est une malformation congénitale rare et grave. Elle reste très peu diagnostiquée dans notre pays.

Dans les pays à plateau technique limité comme le nôtre, les signes cliniques aident au diagnostic. Il apparait impératif d'améliorer les matériels d'imagerie et de consultations anténatales pour mieux diagnostiquer.

Sa prise en charge est essentiellement chirurgicale. Il faut abandonner l'idée de l'urgence chirurgicale et raisonner plutôt en termes de stabilisation préopératoire, ce qui minimise le risque d'une intervention réalisée en pleine instabilité respiratoire et hémodynamique.

Le pronostic dépend du degré de l'hypoplasie pulmonaire et de l'hypertension artérielle pulmonaire mais il est bon dans les présentations isolées.

De même, l'association des psychologues est nécessaire pour une assistance psychologique des parents. Ainsi nous recommandons ce qui suit :

8. Recommandations :

A la lumière de notre observation, pour améliorer le diagnostic et la PEC des nouveaux nés porteurs d'une HDC afin de diminuer la mortalité néonatale causée par cette anomalie, nous recommandons :

- Aux autorités politiques
  - ✓ La formation des ressources humaines qualifiées
  - ✓ Améliorer et adapter le plateau technique pour prise en charge adéquate
- Au personnel médical :
  - ✓ Appliquer et respecter les normes et procédures pour la prise en charge de la mère et de l'enfant
  - ✓ Formation professionnelle continue du personnel sanitaire
  - ✓ La sensibilisation, information et la communication pour la bonne surveillance de la grossesse et de l'accouchement.
  - ✓ La sensibilisation, la communication, l'information, le soutien, l'accompagnement surtout psychologique des parents sur la maladie, la prise en charge et le pronostic de la HDC en mettant les parents au centre.
  - ✓ Renforcer la multi disciplinarité dans la prise en charge d'une HDC et la bonne collaboration
- A la population
  - ✓ Adhérer aux normes et procédures du pays en matière de la santé maternelle néonatale et infantile
  - ✓ Réalisation et le respect du calendrier des consultations prénatales et des accouchements et les soins associés.
  - ✓ Soutenir, sensibiliser, encourager et accompagner les gestantes pendant toute la durée de la gravudo-puerpéralité.
- Aux gestantes
  - ✓ Fréquenter les structures sanitaires

- ✓ Adhérer aux normes et procédures du pays en matière de la santé maternelle néonatale et infantile
- ✓ Réalisation et le respect du calendrier des consultations prénatales et des accouchements et les soins associés.

9. REFERENCES

1. Khermach Assya. Hernie Diaphragmatique Congénitale (A propos de 13 cas). Thèse de doctorat en médecine Université Sidi Mohamed Ben Abdallah de Fès ; Faculté de médecine pharmacie et de médecine dentaire Fès Maroc. Thèse N° 130/11. 2011.
2. Balde Fatoumata Binta, Alaoui Othmane, Thierry Mukenge, Zineb Benmassaoud, Mahmoudi Abdelhalim, Khattala Khalid, et al. Les malformations pulmonaires congénitales : une expérience de 11 ans au service de chirurgie pédiatrique du CHU Hassan II de Fès. PAMJ Clinical Medicine; 9(3); 32970; 2022.
3. Papa Alioune Mbaye, Doudou Gueye, Mbaye Fall, Florent Tscibwid A Zeng, Cheikh Seye, Ndeye fatou Seck, et al. Prise en charge de la hernie diaphragmatique congénitale en Afrique sub saharienne: l'expérience du Centre Hospitalier National d'Enfants Albert Royer au Sénégal. Pan African Medical Journal ;41(185) ; 2022.
4. Haute autorité de la santé : Hernie diaphragmatique congénitale Recommandation Protocole national de diagnostic et de soins pour les maladies rares, Octobre 2012.
5. ASSADIKI Samia. Hernie diaphragmatique congénitale au CHU de Lille entre 2000 et 2020 : Épidémiologie des procédures diagnostiques et chirurgicales réalisées après la cure initiale de hernie diaphragmatique et incidence de leurs complications. Thèse de MED 2021. Université De Lille – Secteur Droit Et Sante Faculté de Médecine Henri Warembourg
6. Claire LEBOUC & Mélanie QUERRIEN. Hernie Diaphragmatique Congénitale Et Oralité Alimentaire : État des lieux des connaissances parentales et Orthophoniques. Mémoire d'Orthophonie. UFR de Médecine – Département d'orthophonie. Université de Picardie 2015.

7. Clélial Halt et Marie Simard. Recherche des facteurs de risque du trouble de la succion chez des enfants porteurs d'une hernie de coupole diaphragmatique âgés de 0 à 6 mois. Mémoire orthophonie. *Institut d'Orthophonie Gabriel DECROIX*. Lille 2013.
8. Bazani Grégoire Dakouo. Etude des pathologies diaphragmatiques : à propos d'un cas. Thèse de Médecine, FMPOS, 2008.
9. Shang X, S.A. zhang X, ragromer MS. Variations de la mortalité et de la morbidité en fonction de l'âge gestationnel chez les nourrissons nés à terme. J Pediatr.; 154(3):358-62, 362 ;mars 2009.
10. Gallot D, Boda C, Ughetto S, Perthus I, Robert-Gnansia E, Francannet C, Laurichesse-Delmas H, Jani J, Coste K, Deprest J, Labbe A, Sapin V, Lemery D. Détection prénatale et résultats d'une hernie diaphragmatique congénitale: une étude française basée sur le registre. Ultrason ObstetGynecol. ;276-83 ;29 mars2007.
11. Shue EH, Miniati D, Lee H. Progrès dans le diagnostic prénatal et traitement de la hernie diaphragmatique congénitale. Clin Perinatol.; 39 (2):289-300 ;2012 Juin.
12. Soukaina A, Amina B (2020). La hernie diaphragmatique congénitale: une pathologie pas toujours facile à diagnostiquer. PAMJ; 36(353) : 13525 ;2020.
13. KA, Kilian AK, Schaible T, Endler C, Schaffelder R, Neff KW. Volume pulmonaire fœtal relatif de RM dans une hernie diaphragmatique congénitale: survie et besoin d'oxygénation de la membrane extracorporelle. Radiologie.; 248(1):240-6 ; Juillet 2008.
14. Kalli M.M., Ngaringuem O., Adam A. H., Ndjannone K., Sylvain S. & Ouchemi C. Hernie Diaphragmatique Congénitale Droite de Diagnostic Tardif. A Propos d'Une Observation et Revue de la Litterature. ESI Preprints ; https://doi.org/10.19044/esipreprint.11.2022.p485 (2022).

15. Coste K, Beurskens LW, Blanc P, Gallot D, Delabaere A, Blanchon L, Tibboel D, Labbé A, Rottier RJ, Sapin V. Troubles métaboliques de la voie de la vitamine A dans la hernie diaphragmatique humaine. Am J Physiol Lung Cell Mol Physiol. ; 308(2):15 janvier 2015.
16. Clugston RD, Alvarez S, de Lera AR, Greer JJ. Comprendre la signalisation anormale des rétinoides en tant que mécanisme causal dans la hernie diaphragmatique congénitale. Am J Respir Cell Mol Biol.; 42(3):276-85 ; Mars 2010.
17. McGivern MR, Best KE, Rankin J, Wellesley D, Greenlees R, Addor MC, Arriola L, de Walle H, Barisic I, Beres J, Bianchi F, Calzolari E, Doray B, Draper ES, Garne E, Gatt M, Haeusler M, Khoshnood B, Klungsoyr KC, Nelen V, Queisser-Luft A, Randrianaivo H, Rissmann A, Round C, Sipek A, Thompson R, Tucker D, Wertelecki W, Martos C. Epidemiologie de la hernie diaphragmatique congénitale en Europe: une étude basée sur un registre. Arch Dis Enfant féval néonatal; 100(2):F137-44 ;Ed. 2015 mars.
18. Oluyomi-Obi T, Kuret V, Puligandla P, Lodha A, Lee-Robertson H, Lee K, Somerset D, Johnson J, Ryan G. Prédicteurs prédictifs prénataux de l'issue de la hernie diaphragmatique congénitale diagnostiquée prénatalement (CDH). J PediatrSurg.; 52(5):881-888 ; Mai 2017.
19. Belfort MA, Olutoye OO, Cass DL, Olutoye OA, Cassady CI, Mehollin-Ray AR, Shamshirsaz AA, Cruz SM, Lee TC, Mann DG, Espinoza J, Welty SE, Fernandes CJ, Ruano R. Faisabilité et résultats de l'occlusion trachéale féoscopique pour la hernie néphromatique sévère de gauche. ObstetGynecol.; 129(1):20-29 ; Jan 2017.

20. Puligandla PS, Grabowski J, Austin M, Hedrick H, Renaud E, Arnold M, Williams RF, Graziano K, Dasgupta R, McKee M, Lopez ME, Jancelewicz T, Goldin A, Downard CD, Islam S. Prise en charge de la hernie diaphragmatique congénitale: examen systématique des résultats de l'APSA et du comité de pratique fondé sur des preuves. J Pediatr Surg.; 50(11):1958-70 ; Nov.
21. Pierro A. Hypercapnie et acidose pendant la réparation thoracoscopique de l'atrésie œsophagienne et de la hernie diaphragmatique congénitale. J PediatrSurg.; 50 2):247-9 ; Février 2015.
22. Kumar VH. Concepts actuels de la gestion de la hernie diphragnique congénitale chez les nourrissons. Indigène J Surg.; 77 (4):313-21; août 2015.
23. Lefebvre C, Rakza T, Weslinck N, Vaast P, Houfflin-Debarge V, Mur S, Storme L., Groupe d'étude français CDH. Faisabilité et sécurité de la réanimation intacte de la corde chez les nouveau-nés atteints de hernie diaphragmatique congénitale (CDH). Réusation.; 120 :20-25 ; Nov 2017.
24. Shue EH, Miniati D, Lee H. Progrès dans le diagnostic prénatal et traitement de la hernie diaphragmatique congénitale. Clin Perinatol.; 39 (2):289-300 ;2012 Juin.
25. Snoek KG, Capolupo I, van Rosmalen J, Hout Lde J, Vijfhuize S, Greenough A, Wijnen RM, Tibboel D, Reiss IK., CDH EURO Consortium. Ventilation mécanique conventionnelle Versus Ventilation à haute fréquence pour la hernie diphragmatique congénitale: un essai clinique randomisé (l'essai VICI). Ann Surg.; 263(5):867-74 ; Mai 2016.

26. Puligandla PS, Skarsgard ED, Offringa M, Adatia I, Baird R, Bailey M, Brindle M, Chiu P, Cogswell A, Dakshinamurti S, Flageole H, Keijzer R, McMillan D, Oluyomi-Obi T, Pennaforte T, Perreault T, Piedboeuf. Diagnostic et prise en charge de la hernie diaphragmatique congénitale: une ligne directrice de la pratique clinique. Collégatrale diaphatmatique canadienne en collaboration avec une herbe congénitale. CMAJ. ; 190(4) : E103-E112 ; 29 janvier 2018.
27. Chandrasekharan PK, Rawat M, Madappa R, Rothstein DH, Lakshminrusimha S. Hernie diaphragmatique congénitale - une revue. Santé Matern Neonatol Perinatol. ; 33 :6 ; 2017.
28. Hagadorn JI, Brownell EA, Herbst KW, Trzaski JM, Neff S, Campbell BT. Tendances du traitement et mortalité à l'hôpital chez les nouveau-nés atteints de hernie diaphragmatique congénitale. J Perinatol. ; 35(9) : 748-54 septembre 2015.
29. Foglia EE, Ades A, Hedrick HL, Rintoul N, Munson DA, Moldenhauer J, Gebb J, Serletti B, Chaudhary A, Weinberg DD, Napolitano N, Fraga MV, Ratcliffe SJ. Initiation de la réanimation avant le serrage du cordon ombilical chez les nourrissons atteints de hernie diaphragmatique congénitale : un essai de faisabilité pilote. Arch Dis Enfant féval néonatal ; 105(3) :322-326 ; Ed. Mai 2020.
30. Van Meurs K., groupe d'étude Congenital Diaphragmatic Hernia. La thérapie de surface est-elle bénéfique dans le traitement du nouveau-né atteint de hernie diaphragmatique congénitale ? J Pediatr. ; 145(3) :312-6 ; Sep 2004.
31. Oxyde nitrique inhalé et insuffisance respiratoire hypoxique chez les nourrissons atteints de hernie diaphragmatique congénitale. Groupe d'étude sur les oxydes nitriques inhalés (NINOS) (NINOS). Pédiatrie de pédiatrie. 99(6):838-45; Juin 1997.

32. Tsao K, Lally PA, Lally KP., groupe d'étude Congenital Diaphragmatic Hernia. Réparation minimale invasive de hernie diaphragmatique congénitale. J PediatrSurg.; 46(6):1158-64 ; juin 2011.
33. Snoek KG, Reiss IK, Greenough A, Capolupo I, Urlesberger B, Wessel L, Storme L, Deprest J, Schaible T, van Heijst A, Tibboel D., CDH EURO Consortium. Gestion postnatale normalisée des nourrissons atteints de la hernie diaphragnique congénitale en Europe : le consensus du consortium CDH EURO Mise wà jour 2015 ; 110(1) :66-74 ; 2016.
34. Fatoumata Abass DIA. Hernie congénitale des coupoles diaphragmatiques chez l'enfant. Thèse de Médecine, numéro 47, Faculté de médecine et de pharmacie de Marrakech, 2014.

FICHE SIGNALITYQUE

Nom : KEITA
Prénoms : Oumou
Adresse E-mail: oumoukeita34@gmail.com
Titre de mémoire : Hernie diaphragmatique congénitale : À propos d'un cas clinique au service de néonatologie du chu Gabriel Touré

Année universitaire : 2024 – 2025
Ville de soutenance : Bamako
Pays d'origine : Mali
Lieu de dépôt : Bibliothèque de la FMOS.
Secteur d'intérêt : Pédiatrie.

RESUME

La hernie diaphragmatique congénitale est une malformation congénitale rare et grave. Elle reste très peu diagnostiquée dans notre pays. L'observation clinique de ce cas menée au service Néonatologie CHU Gabriel Touré de Bamako a pour but de dégager les problématiques diagnostic et de prise en charge liés à cette pathologie.

Nous rapportons un cas d'un nouveau-né à J2 de vie de sexe féminin qui a Consulté pour détresse respiratoire. Cette détresse s'est manifestée dès la naissance et le diagnostic a été posé à J5 de vie devant ces signes cliniques associée : thorax bombé, abdomen plat et déviation des bruits du cœur à droite.

La radiographie du thorax de face et la tomodensitométrie ont confirmé le diagnostic sans autre malformation associée.

La réanimation néonatale a permis la stabilisation préopératoire du nouveau-né.

L'intervention chirurgicale a permis la réduction des organes herniés ainsi que la fermeture du défect diaphragmatique.et les suites ont été simple.

L'évolution à moyen terme est marquée par un retard de croissance.

Mots clés : hernie diaphragmatique congénitale, diagnostic, traitement, pronostic, néonatologie, CHU Gabriel Touré, Bamako.