

Ministère de l'Enseignement Supérieur  
Et de la Recherche Scientifique

République du Mali

Un Peuple – Un But – Une Foi

UNIVERSITE DES SCIENCES DES  
TECHNIQUES ET DES TECHNOLOGIES DE  
BAMAKO



FACULTE DE MEDECINE ET  
D'ODONTO-STOMATOLOGIE



ANNEE UNIVERSITAIRE 2022-2023

N° 2023 / 0664

TITRE

APPORT DU SCANNER THORACO-ABDOMINO-PELVIEN  
DANS LE BILAN D'EXTENSION DU CANCER GASTRIQUE  
DANS LES CLINIQUES MEDICALES :'' MARIE CURIE ET  
LES ETOILES''

THESE

Présentée et soutenue publiquement 29/12/2023 devant la Faculté de Médecine  
et d'Odonto-Stomatologie.

Par : M. Abdoulaye KONDE

Pour obtenir le grade de Docteur en Médecine (Diplôme d'Etat)

**Jury**

Président : Mme SIDIBE Assa TRAORE, Professeur titulaire  
Directeur : Mrs Adama Diaman KEÏTA, Professeur titulaire  
Co-Directeur : Mrs Ousmane TRAORE, Maitre-assistant  
Membres : Mrs Moussa DICKO, Maitres de recherche  
: Mrs Ousmane Lansenou BAGAYOKO, Médecin

**FACULTE DE MEDECINE ET D'ODONTO-STOMATOLOGIE**  
**ANNEE UNIVERSITAIRE 2022 – 2023**

**ADMINISTRATION**

DOYEN : **Mr Seydou DOUMBIA** - PROFESSEUR  
VICE-DOYEN : **Mme Mariam SYLLA** - PROFESSEUR  
SECRETAIRE PRINCIPAL : **Mr Monzon TRAORE** - MAITRE DE CONFERENCES  
AGENT COMPTABLE : **Mr Yaya Cisse** - INSPECTEUR DU TRESOR



**LES ENSEIGNANTS A LA RETRAITE**

- |                                 |  |
|---------------------------------|--|
| 1. Mr Ali Nouhoum DIALLO        | Médecine interne                                     |
| 2. Mr Aly GUINDO                | Gastro-Entérologie                                   |
| 3. Mr Mamadou M. KEITA          | Pédiatrie  |
| 4. Mr Siné BAYO                 | Anatomie-Pathologie-Histo-embryologie                |
| 5. Mr Sidi Yaya SIMAGA          | Santé Publique                                       |
| 6. Mr Abdoulaye Ag RHALY        | Médecine Interne                                     |
| 7. Mr Boukassoum HAIDARA        | Législation  |
| 8. Mr Boubacar Sidiki Cisse     | Toxicologie  |
| 9. Mr Sambou SOUMARE            | Chirurgie Générale                                   |
| 10. Mr Daouda DIALLO            | Chimie Générale & Minérale                           |
| 11. Mr Issa TRAORE              | Radiologie   |
| 12. Mr Mamadou K. TOURE         | Cardiologie  |
| 13. Mme SY Assitan SOW          | Gynéco-Obstétrique                                   |
| 14. Mr Salif DIAKITE            | Gynéco-Obstétrique                                   |
| 15. Mr Abdourahmane S. MAIGA    | Parasitologie  |
| 16. Mr Abdel Karim KOUMARE      | Chirurgie Générale                                   |
| 17. Mr Amadou DIALLO            | Zoologie - Biologie                                  |
| 18. Mr Mamadou L. DIOMBANA      | Stomatologie   |
| 19. Mr Kalilou OUATTARA         | Urologie   |
| 20. Mr Amadou DOLO              | Gynéco- Obstétrique                                  |
| 21. Mr Baba KOUMARE             | Psychiatrie  |
| 22. Mr Bouba DIARRA             | Bactériologie  |
| 23. Mr Bréhima KOUMARE          | Bactériologie – Virologie                            |
| 24. Mr Toumani SIDIBE           | Pédiatrie  |
| 25. Mr Souleymane DIALLO        | Pneumologie  |
| 26. Mr Bakoroba COULIBALY       | Psychiatrie  |
| 27. Mr Seydou DIAKITE           | Cardiologie  |
| 28. Mr Amadou TOURE             | Histo-embryologie                                    |
| 29. Mr Mahamane Kalilou MAIGA   | Néphrologie  |
| 30. Mr Filifing SISSOKO         | Chirurgie Générale                                   |
| 31. Mr Djibril SANGARE          | Chirurgie Générale                                   |
| 32. Mr Somita KEITA             | Dermato-Léprologie                                   |
| 33. Mr Bougouzié SANOGO         | Gastro-entérologie                                   |
| 34. Mr Alhousseini Ag MOHAMED   | O.R.L.   |
| 35. Mme TRAORE J. THOMAS        | Ophtalmologie  |
| 36. Mr Issa DIARRA              | Gynéco-Obstétrique                                   |
| 37. Mme Habibatou DIAWARA       | Dermatologie   |
| 38. Mr Yeya Tiémoko TOURE       | Entomologie Médicale, Biologie cellulaire, Génétique |
| 39. Mr Sékou SIDIBE             | Orthopédie Traumatologie                             |
| 40. Mr Adama SANGARE            | Orthopédie Traumatologie                             |
| 41. Mr Sanoussi BAMANI          | Ophtalmologie  |
| 42. Mme SIDIBE Assa TRAORE      | Endocrinologie-Diabetologie                          |
| 43. Mr Adama DIAWARA            | Santé Publique                                       |
| 44. Mme Fatimata Sambou DIABATE | Gynéco- Obstétrique                                  |
| 45. Mr Bakary Y. SACKO          | Biochimie  |
| 46. Mr Moustapha TOURE          | Gynécologie/Obstétrique                              |
| 47. Mr Boubakar DIALLO          | Cardiologie  |
| 48. Mr Dapa Aly DIALLO          | Hématologie  |

## Apport de la TDM/TAP dans le bilan d'extension du cancer de l'estomac dans les cliniques Médicales Marie Curie et les Etoiles

49. Mr Mamady KANE	Radiologie et Imagerie Médicale
50. Mr Hamar A. TRAORE	Médecine Interne
51. Mr. Mamadou TRAORE	Gynéco-Obstétrique
52. Mr Mamadou SOUNCALO TRAORE	Santé Publique
53. Mr Mamadou DEMBELE	Médecine Interne
54. Mr Moussa Issa DIARRA	Biophysique
55. Mr Kassoum SANOGO	Cardiologie
56. Mr Arouna TOGORA	Psychiatrie
57. Mr Souleymane TOGORA	Odontologie
58. Mr Oumar WANE	Chirurgie Dentaire
59. Mr Abdoulaye DIALLO	Anesthésie – Réanimation
60. Mr Saharé FONGORO	Néphrologie
61. Mr Ibrahim I. MAIGA	Bactériologie – Virologie
62. Mr Moussa Y. MAIGA	Gastro-entérologie – Hépatologie
63. Mr Siaka SIDIBE	Radiologie et Imagerie Médicale
64. Mr Aly TEMBELY	Urologie
65. Mr Tiéman COULIBALY	Orthopédie/Traumatologie
66. Mr Zanafon OUATTARA	Urologie
67. Mr Bah KEITA	Pneumo-Physiologie
68. Mr Zimogo Zié SANOGO	Chirurgie Générale
69. Mr Samba Karim TIMBO	ORL et Chirurgie cervico-faciale
70. Mr Cheick Oumar GUINTO	Neurologie
71. Mr Samba DIOP	Anthropologie médicale et éthique en Santé
72. Mr Mamadou B. DIARRA	Cardiologie
73. Mr Youssouf SOW	Chirurgie Générale
74. Mme Fatimata KONANDJI	Ophthalmologie
75. Mme Diénéba DOUMBIA	Anesthésie/Réanimation



## LISTE DU PERSONNEL ENSEIGNANT PAR D.E.R. & PAR GRADE

### D.E.R. CHIRURGIE ET SPECIALITES CHIRURGICALES

#### 1. PROFESSEURS / DIRECTEURS DE RECHERCHE

1. Mr Nouhoum ONGOIBA	Anatomie & Chirurgie Générale
2. Mr Mohamed Amadou KEITA	ORL
3. Mr Youssouf COULIBALY	Anesthésie-Réanimation
4. Mr Sadio YENA	Chirurgie Thoracique
5. Mr Djibo Mahamane DIANGO	Anesthésie-Réanimation
6. Mr Adegné TOGO	Chirurgie Générale <b>Chef de DER</b>
7. Mr Bakary Tientigui DEMBELE	Chirurgie Générale
8. Mr Alhassane TRAORE	Chirurgie Générale
9. Mr Yacaria COULIBALY	Chirurgie Pédiatrique
10. Mr Drissa KANIKOMO	Neurochirurgie
11. Mr Oumar DIALLO	Neurochirurgie
12. Mr Mohamed KEITA	Anesthésie Réanimation
13. Mr Niani MOUNKORO	Gynécologie/Obstétrique
14. Mr. Drissa TRAORE	Chirurgie Générale
15. Mr Broulaye Massaoulé SAMAKE	Anesthésie Réanimation
16. Mr Mamadou Lamine DIAKITE	Urologie
17. Mme Kadidiatou SINGARE	ORL-Rhino-Laryngologie
18. Mr Youssouf TRAORE	Gynécologie/Obstétrique
19. Mr Japhet Pobanou THERA	Ophthalmologie
20. Mr Honoré Jean Gabriel BERTHE	Urologie
21. Mr Aladji Seïdou DEMBELE	Anesthésie-Réanimation
22. Mr Soumaïla KEITA	Chirurgie Générale
23. Mr Moussa Abdoulaye OUATTARA	Chirurgie thoracique et cardio-vasculaire
24. Mr Seydou TOGO	Chirurgie Thoracique et Cardio Vasculaire
25. Mr Birama TOGOLA	Chirurgie Générale

**Apport de la TDM/TAP dans le bilan d'extension du cancer de l'estomac dans les cliniques Médicales Marie Curie et les Etoiles**

**2. MAITRES DE CONFERENCES / MAITRES DE RECHERCHE**

1. Mr Nouhoum DIANI	Anesthésie-Réanimation
2. Mr Lamine TRAORE	Ophthalmologie
3. Mr Ibrahim TEGUETE	Gynécologie/Obstétrique
4. Mr Dramane Nafou CISSE	Urologie
5. Mr Mamadou Tidiani COULIBALY	Urologie
6. Mr Moussa Salifou DIALLO	Urologie
7. Mr Alkadri DIARRA	Urologie
8. Mr Amadou KASSOGUE	Urologie
9. Mr Boubacar BA	Médecine et chirurgie buccale
10. Mr Lassana KANTE	Chirurgie Générale
11. Mr Hamidou Baba SACKO	ORL
12. Mme Fatoumata SYLLA	Ophthalmologie
13. Mr Tioukany THERA	Gynécologie
14. Mr Siaka SOUMAORO	ORL
15. Mr Adama I GUINDO	Ophthalmologie
16. Mr Seydou BAKAYOKO	Ophthalmologie
17. Mr Koniba KEITA	Chirurgie Générale
18. Mr Sidiki KEITA	Chirurgie Générale
19. Mr Amadou TRAORE	Chirurgie Générale
20. Mr Bréhima BENGALY	Chirurgie Générale
21. Mr Madiassa KONATE	Chirurgie Générale
22. Mr Sékou Bréhima KOUMARE	Chirurgie Générale
23. Mr Boubacar KAREMBE	Chirurgie Générale
24. Mr Abdoulaye DIARRA	Chirurgie Générale
25. Mr Idrissa TOUNKARA	Chirurgie Générale
26. Mr Issa AMADOU	Chirurgie Pédiatrique
27. Mr Boubacary GUINDO	ORL-CCF
28. Mr Youssouf SIDIBE	ORL
29. Mr Fatogoma Issa KONE	ORL
30. Mr Seydina Alioune BEYE	Anesthésie Réanimation
31. Mr Hammadoun DICKO	Anesthésie Réanimation
32. Mr Moustapha Issa MANGANE	Anesthésie Réanimation
33. Mr Thierno Madane DIOP	Anesthésie Réanimation
34. Mr Mamadou Karim TOURE	Anesthésie Réanimation
35. Mr Abdoul Hamidou ALMEIMOUNE	Anesthésie Réanimation
36. Mr Siriman Abdoulaye KOITA	Anesthésie Réanimation
37. Mr Mahamadoun COULIBALY	Anesthésie Réanimation
38. Mr Abdoulaye NAPO	Ophthalmologie
39. Mr Nouhoum GUIROU	Ophthalmologie
40. Mr Bougady Coulibaly	Prothèse Scellée
41. Mme Kadidia Oumar TOURE	Orthopédie Dentofaciale
42. Mr Amady COULIBALY	Stomatologie et Chirurgie Maxillo-faciale
43. Mr Oumar COULIBALY	Neurochirurgie
44. Mr Mahamadou DAMA	Neurochirurgie
45. Mr Mamadou Salia DIARRA	Neurochirurgie
46. Mr Youssouf SOGOBA	Neurochirurgie
47. Mr Moussa DIALLO	Neurochirurgie
48. Mr Amadou BOCOUM	Gynécologie/Obstétrique
49. Mme Aminata KOUMA	Gynécologie/Obstétrique
50. Mr Mamadou SIMA	Gynécologie/Obstétrique
51. Mr Seydou FANE	Gynécologie/Obstétrique
52. Mr Ibrahim Ousmane KANTE	Gynécologie/Obstétrique
53. Mr Alassane TRAORE	Gynécologie/Obstétrique
54. Mr Soumana Oumar TRAORE	Gynécologie/Obstétrique
55. Mr Abdoul Kadri MOUSSA	Orthopédie Traumatologie
56. Mr Layes TOURE	Orthopédie Traumatologie



**Apport de la TDM/TAP dans le bilan d'extension du cancer de l'estomac dans les cliniques Médicales Marie Curie et les Etoiles**

**3. MAITRES ASSISTANTS / CHARGES DE RECHERCHE**

1. Mr Ibrahim SANKARE	Chirurgie Thoracique et Cardio Vasculaire
2. Mr Abdoul Aziz MAIGA	Chirurgie Thoracique
3. Mr Ahmed BA	Chirurgie Dentaire
4. Mr Seydou GUEYE	Chirurgie Buccale
5. Mr Mohamed Kassoum DJIRE	Chirurgie Pédiatrique
6. Mme Fadima Koréïssy TALL	Anesthésie Réanimation
7. Mr Daouda DIALLO	Anesthésie Réanimation
8. Mr Abdoulaye TRAORE	Anesthésie Réanimation
9. Mr Abdoulaye KASSAMBARA	Stomatologie et Chirurgie Maxillo-faciale
10. Mr Mamadou DIARRA	Ophthalmologie
11. Mme Assiatou SIMAGA	Ophthalmologie
12. Mr Sidi Mohamed COULIBALY	Ophthalmologie
13. Mr Mahamadou DIALLO	Orthopédie Traumatologie
14. Mme Hapssa KOITA	Stomatologie et Chirurgie Maxillo -Faciale
15. Mr Alhousseïny TOURE	Stomatologie et Chirurgie Maxillo -Faciale
16. Mr Abdoulaye SISSOKO	Gynécologie/Obstétrique
17. Mr Kalifa COULIBALY	Chirurgie orthopédique et traumatologie

**4. ASSISTANTS / ATTACHES DE RECHERCHE**

1. Mme Lydia B. SITA	Stomatologie
----------------------	--------------



**D.E.R. DE SCIENCES FONDAMENTALES**

**1. PROFESSEURS / DIRECTEURS DE RECHERCHE**

1. Mr Cheick Bougadari TRAORE	Anatomie-Pathologie <b>Chef de DER</b>
2. Mr Bakarou KAMATE	Anatomie-Pathologie
3. Mr Mahamadou A. THERA	Parasitologie –Mycologie
4. Mr Djibril SANGARE	Entomologie Moléculaire Médicale
5. Mr Guimogo DOLO	Entomologie Moléculaire Médicale
6. Mr Bakary MAIGA	Immunologie
7. Mme Safiatou NIARE	Parasitologie – Mycologie

**2. MAITRES DE CONFERENCES / MAITRES DE RECHERCHE**

1. Mr Karim TRAORE	Parasitologie – Mycologie
2. Mr Abdoulaye KONE	Parasitologie– Mycologie
3. Mr Moussa FANE	Biologie, Santé publique, Santé-Environnement
4. Mr Mamoudou MAIGA	Bactériologie-Virologie
5. Mr Bassirou DIARRA	Bactériologie-Virologie
6. Mme Aminata MAIGA	Bactériologie Virologie
7. Mr Aboubacar Alassane OUMAR	Pharmacologie
8. Mr Bréhima DIAKITE	Génétique et Pathologie Moléculaire
9. Mr Yaya KASSOGUE	Génétique et Pathologie Moléculaire
10. Mr Oumar SAMASSEKOU	Génétique/Génomique
11. Mr Mamadou BA	Biologie, Parasitologie Entomologie Médicale
12. Mr Bourama COULIBALY	Anatomie Pathologie
13. Mr Sanoukho COULIBALY	Toxicologie
14. Mr Boubacar Sidiki Ibrahim DRAME	Biologie Médicale/Biochimie Clinique
15. Mr Sidi Boula SISSOKO	Histologie embryologie et cytogénétique

**3. MAITRES ASSISTANTS / CHARGES DE RECHERCHE**

1. Mme Djeneba Bocar FOFANA	Bactériologie-Virologie
2. Mr Bamodi SIMAGA	Physiologie
3. Mme Mariam TRAORE	Pharmacologie
4. Mr Saïdou BALAM	Immunologie

- |                                |  |
|--------------------------------|--|
| 5. Mme Arhamatoulaye MAIGA     | Biochimie                                  |
| 6. Mr Modibo SANGARE           | Pédagogie en Anglais adapté à la Recherche |
|                                | Biomédicale                                |
| 7. Mr Hama Abdoulaye DIALLO    | Immunologie                                |
| 8. Mr Adama DAO                | Entomologie médicale                       |
| 9. Mr Ousmane MAIGA            | Biologie, Entomologie, Parasitologie       |
| 10. Mr Cheick Amadou COULIBALY | Entomologie                                |
| 11. Mr Drissa COULIBALY        | Entomologie médicale                       |
| 12. Mr Abdallah Amadou DIALLO  | Entomologie, Parasitologie                 |
| 13. Mr Sidy BANE               | Immunologie                                |
| 14. Mr Moussa KEITA            | Entomologie Parasitologie                  |

**4. ASSISTANTS / ATTACHES DE RECHERCHE**

- |                        |                      |
|------------------------|----------------------|
| 1. Mr Harouna BAMBA    | Anatomie Pathologie  |
| 2. Mme Assitan DIAKITE | Biologie             |
| 3. Mr Ibrahim KEITA    | Biologie moléculaire |



**D.E.R. DE MEDECINE ET SPECIALITES MEDICALES**

**1. PROFESSEURS/ DIRECTEURS DE RECHERCHE**

- |                                |   |
|--------------------------------|---|
| 1. Mr Adama Diaman KEITA       | Radiologie et Imagerie Médicale         |
| 2. Mr Soukalo DAO              | Maladies Infectieuses et Tropicales     |
| 3. Mr Daouda K. MINTA          | Maladies Infectieuses et Tropicales     |
| 4. Mr Boubacar TOGO            | Pédiatrie                               |
| 5. Mr Moussa T. DIARRA         | Hépatogastro-Entérologie                |
| 6. Mr Ousmane FAYE             | Dermatologie                            |
| 7. Mr Youssoufa Mamoudou MAIGA | Neurologie                              |
| 8. Mr Yacouba TOLOBA           | Pneumo-Phthisiologie <b>Chef de DER</b> |
| 9. Mme Mariam SYLLA            | Pédiatrie                               |
| 10. Mme Fatoumata DICKO        | Pédiatrie                               |
| 11. Mr Souleymane COULIBALY    | Psychologie                             |
| 12. Mr Mahamadou DIALLO        | Radiologie et Imagerie Médicale         |
| 13. Mr Ichaka MENTA            | Cardiologie                             |
| 14. Mr Abdoul Aziz DIAKITE     | Pédiatrie                               |
| 15. Mr Souleymane COULIBALY    | Cardiologie                             |

**2. MAITRES DE CONFERENCES/ MAITRES DE RECHERCHE**

- |                                |                          |
|--------------------------------|--------------------------|
| 1. Mme KAYA Assétou SOUKHO     | Médecine Interne         |
| 2. Mme Djénébou TRAORE         | Médecine Interne         |
| 3. Mr Djibril SY               | Médecine Interne         |
| 4. Mr Idrissa Ah. CISSE        | Rhumatologie             |
| 5. Mr Ilo Bella DIALLO         | Cardiologie              |
| 6. Mr Youssouf CAMARA          | Cardiologie              |
| 7. Mr Mamadou DIAKITE          | Cardiologie              |
| 8. Mr Massama KONATE           | Cardiologie              |
| 9. Mr Ibrahim SANGARE          | Cardiologie              |
| 10. Mr Samba SIDIBE            | Cardiologie              |
| 11. Mme Asmaou KEITA           | Cardiologie              |
| 12. Mr Mamadou TOURE           | Cardiologie              |
| 13. Mme COUMBA Adiaratou THIAM | Cardiologie              |
| 14. Mr Boubacar SONFO          | Cardiologie              |
| 15. Mme Mariam SAKO            | Cardiologie              |
| 16. Mr Anselme KONATE          | Hépatogastro-Entérologie |
| 17. Mme Kadiatou DOUMBIA       | Hépatogastro-Entérologie |
| 18. Mme Hourouma SOW           | Hépatogastro-Entérologie |
| 19. Mme Sanra Déborah SANOGO   | Hépatogastro-Entérologie |
| 20. Mr Adama Aguisa DICKO      | Dermatologie             |
| 21. Mr Yamoussa KARABINTA      | Dermatologie             |
| 22. Mr Mamadou GASSAMA         | Dermatologie             |

## Apport de la TDM/TAP dans le bilan d'extension du cancer de l'estomac dans les cliniques Médicales Marie Curie et les Etoiles

23. Mr Issa KONATE	Maladies Infectieuses et Tropicales
24. Mr Yacouba CISSOKO	Maladies Infectieuses et Tropicales
25. Mr Garan DABO	Maladies Infectieuses et Tropicales
26. Mr Abdoulaye Mamadou TRAORE	Maladies Infectieuses et Tropicales
27. Mr Hamidou Oumar BA	Cardiologie
28. Mr Mody Abdoulaye CAMARA	Radiologie et Imagerie Médicale
29. Mr Salia COULIBALY	Radiologie et Imagerie Médicale
30. Mr Koniba DIABATE	Radiothérapie
31. Mr Adama DIAKITE	Radiothérapie
32. Mr Aphou Sallé KONE	Radiothérapie
33. Mr Souleymane dit Papa COULIBALY	Psychiatrie
34. Mr Seybou HASSANE	Neurologie
35. Mr Guida LANDOURE	Neurologie
36. Mr Thomas COULIBALY	Neurologie
37. Mme Fatoumata Léonie François DIAKITE	Pédiatrie
38. Mr Belco MAIGA	Pédiatrie
39. Mme Djénéba KONATE	Pédiatrie
40. Mr Fousseyni TRAORE	Pédiatrie
41. Mr Karamoko SACKO	Pédiatrie
42. Mme Lala N'Drainy SIDIBE	Pédiatrie
43. Mme SOW Djénéba SYLLA	Endocrinologie, Maladies Métaboliques et Nutrition
44. Mr Dianguina dit Noumou SOUMARE	Pneumologie
45. Mme Khadidia OUATTARA	Pneumologie
46. Mr Hamadoun YATTARA	Néphrologie
47. Mr Seydou SY	Néphrologie



### 3. MAITRES ASSISTANTS / CHARGES DE RECHERCHE

1. Mr Mahamadou GUINDO	Radiologie et Imagerie Médicale
2. Mr Mamadou N'DIAYE	Radiologie et Imagerie Médicale
3. Mme Hawa DIARRA	Radiologie et Imagerie Médicale
4. Mr Issa CISSE	Radiologie et Imagerie Médicale
5. Mr Mamadou DEMBELE	Radiologie et Imagerie Médicale
6. Mr Ouncoumba DIARRA	Radiologie et Imagerie Médicale
7. Mr Ilias GUINDO	Radiologie et Imagerie Médicale
8. Mr Abdoulaye KONE	Radiologie et Imagerie Médicale
9. Mr Alassane KOUMA	Radiologie et Imagerie Médicale
10. Mr Aboubacar Sidiki N'DIAYE	Radiologie et Imagerie Médicale
11. Mr Souleymane SANOGO	Radiologie et Imagerie Médicale
12. Mr Ousmane TRAORE	Radiologie et Imagerie Médicale
13. Mr Boubacar DIALLO	Médecine Interne
14. Mr Jean Paul DEMBELE	Maladies Infectieuses et Tropicales
15. Mr Mamadou A.C. CISSE	Médecine d'Urgence
16. Mr Adama Seydou SISSOKO	Neurologie-Neurophysiologie
17. Mme Siritio BERTHE	Dermatologie
18. Mme N'DIAYE Hawa THIAM	Dermatologie
19. Mr Djigui KEITA	Rhumatologie
20. Mr Souleymane SIDIBE	Médecine de la Famille/Communautaire
21. Mr Drissa Mansa SIDIBE	Médecine de la Famille/Communautaire
22. Mr Issa Souleymane GOITA	Médecine de la Famille/Communautaire

### 4. ASSISTANTS/ ATTACHES DE RECHERCHE

1. Mr Boubacari Ali TOURE	Hématologie Clinique
2. Mr Yacouba FOFANA	Hématologie
3. Mr DiakaliaSiaka BERTHE	Hématologie

## D.E.R. DE SANTE PUBLIQUE

### 1. PROFESSEURS / DIRECTEURS DE RECHERCHE

1. Mr Seydou DOUMBIA	Epidémiologie
2. Mr Hamadoun SANGHO	Santé Publique, Chef de D.E.R.

## Apport de la TDM/TAP dans le bilan d'extension du cancer de l'estomac dans les cliniques Médicales Marie Curie et les Etoiles

3. Mr Cheick Oumar BAGAYOKO Informatique Médicale



### 2. MAITRES DE CONFERENCES / MAITRES DE RECHERCHE

1. Mr Sory Ibrahim DIAWARA Epidémiologie  
2. Mr Housseini DOLO Epidémiologie  
3. Mr Oumar SANGHO Epidémiologie  
4. Mr Abdourahmane COULIBALY Anthropologie de la Santé  
5. Mr Oumar THIÉRO Biostatistique/Bioinformatique

### 3. MAITRES ASSISTANTS / CHARGES DE RECHERCHE

1. Mr Ousmane LY Santé Publique  
2. Mr Ogobara KODIO Santé Publique  
3. Mr Cheick Abou COULIBALY Epidémiologie  
4. Mr Moctar TOUNKARA Epidémiologie  
5. Mr Nouhoum TELLY Epidémiologie  
6. Mme Lalla Fatouma TRAORE Santé Publique  
7. Mr Nafomon SOGOBA Epidémiologie  
8. Mr Cheick Papa Oumar SANGARE Nutrition  
9. Mr Salia KEITA Médecine de la Famille/Communautaire  
10. Mr Samba DIARRA Anthropologie de la Santé  
11. Mr Birama Apho LY Santé Publique

### 4. ASSISTANTS / ATTACHES DE RECHERCHE

1. Mr Seydou DIARRA Anthropologie de la Santé  
2. Mr Abdrahamane ANNE Bibliothéconomie-Bibliographie  
3. Mr Mohamed Mounine TRAORE Santé Communautaire  
4. Mr Souleymane Sékou DIARRA Epidémiologie  
5. Mme Fatoumata KONATE Nutrition et Diététique  
6. Mr Bakary DIARRA Santé Publique  
7. Mr Ilo DICKO Santé Publique  
8. Mr Moussa SANGARE Orientation, contrôle des maladies  
9. Mr Mahamoudou TOURE Epidémiologie

### CHARGES DE COURS & ENSEIGNANTS VACATAIRES

1. Mr Ousseynou DIAWARA Parodontologie  
2. Mr Amsalla NIANG Odonto Préventive et Sociale  
3. Mme Daoulata MARIKO Stomatologie  
4. Mr Issa COULIBALY Gestion  
5. Mr Klétigui Casmir DEMBELE Biochimie  
6. Mr Brahima DICKO Médecine Légale  
7. Mr Bah TRAORE Endocrinologie  
8. Mr Modibo MARIKO Endocrinologie  
9. Mme Aminata Hamar TRAORE Endocrinologie  
10. Mr Ibrahim NIENTAO Endocrinologie  
11. Mr Aboubacar Sidiki Thissé KANE Parodontologie  
12. Mme Rokia SANOGO Médecine Traditionnelle  
13. Mr Benoît Y KOUMARE Chimie Générale  
14. Mr Oumar KOITA Chirurgie Buccale  
15. Mr Mamadou BA Chirurgie Buccale  
16. Mr Baba DIALLO Epidémiologie  
17. Mr Mamadou WELE Biochimie  
18. Mr Djibril Mamadou COULIBALY Biochimie  
19. Mr Tietie BISSAN Biochimie  
20. Mr Kassoum KAYENTAO Méthodologie de la recherche  
21. Mr Babou BAH Anatomie  
22. Mr Zana Lamissa SANOGO Ethique-Déontologie  
23. Mr Lamine DIAKITE Médecine de travail  
24. Mme Mariame KOUMARE Médecine de travail  
25. Mr Yaya TOGO Economie de la santé



**Apport de la TDM/TAP dans le bilan d'extension du cancer de l'estomac dans les cliniques Médicales Marie Curie et les Etoiles**

26. Mr Madani LY	Oncologie
27. Mr Abdoulaye KANTE	Anatomie
28. Mr Nicolas GUINDO	Anglais
29. Mr Toumaniba TRAORE	Anglais
30. Mr Kassoum BARRY	Médecine communautaire
31. Mr Blaise DACKOOU	Chimie organique
32. Mr Madani MARICO	Chimie générale
33. Mr Lamine TRAORE	PAP / PC
34. Mr Abdrahamane Salia MAIGA	Odontologie gériatrique
35. Mr Mohamed Cheick HAIDARA	Droit médical appliqué à l'odontologie et Odontologie légale
36. Mr Abdrahamane A. N. CISSE	ODF
37. Mr Souleymane SISSOKO	PAP / PC/Implantologie
38. Mr Cheick Ahamed Tidiane KONE	Physique
39. Mr Morodian DIALLO	Physique
40. Mr Ibrahim Sory PAMANTA	Rhumatologie
41. Mr Apérou dit Eloi DARA	Psychiatrie
42. Mr Joseph KONE	Pédagogie médicale
43. Mr Ibrahima FALL	OCE
44. Mr Fousseyni CISSOKO	OCE
45. Mr Abdoul Karim TOGO	OCE

**ENSEIGNANTS EN MISSION**

Bamako, le 20 / 12 / 2023

Le Secrétaire Principal



Dr Monzon TRAORE

# **DEDICACES ET REMERCIEMENTS**

**DEDICACES ET REMERCIEMENTS :**

Allah

Le tout miséricordieux, le très miséricordieux, Le tout puissant, Qui m'a inspiré, Qui m'a guidé sur le droit chemin. Je vous dois ce que j'étais, Ce que je suis et ce que je serais Incha-Allah. Soumission, louanges et remerciements Pour votre clémence et miséricorde au prophète Mohamed (Paix et Salut sur Lui) que la paix de Dieu soit sur Lui.

O Seigneur ! Ce travail est une infime partie de tes immenses grâces et merci de m'avoir permise ce jour.

**Je dédie ce travail**

**A mon père**

**Feu Mamadou KONDE**

Ton sens de responsabilité et d'éducation ont marqué à jamais tes enfants. Ce travail est le fruit de ton dévouement pour la réussite de tes enfants.

Je te remercie de m'avoir inscrit à l'école.

Trouvez ici cher père, par ce modeste travail, ma reconnaissance et l'expression de mon affection envers vous.

Puisse Allah vous accorde le repos éternel dans le Firdows.

**A ma mère**

**Sokona DIAKITE**

Tu représentes pour moi, la source de tendresse et de douceur. Aucun hommage ne saura transmettre à sa juste valeur : l'amour et le respect que je porte pour toi. J'implore Dieu qu'il te procure santé et qu'il m'aide à te compenser tous les malheurs passés. Pour que plus jamais le chagrin ne pénètre ton cœur, car j'aurais encore besoin de ton amour. Tes prières ont été d'un grand soutien tout au long de mes études. Je te dédie ce travail, qui a pu voir le jour grâce à tes efforts, tes conseils et tes encouragements. Je prie le DIEU tout puissant pour qu'il te protège du mal, te procure une longue vie en bonne santé, pleine de bonheur afin que je puisse te rendre un minimum de ce que je te dois.

Je t'aime maman.

**A mes frères et sœurs**

**Feu Alou Badra KEITA, Moussa KONDE, Moriba KONDE, Hawa KONDE, Ibrahim KONDE, Ousmane KONDE, Nafadima KONDE.**

L'affection et l'amour fraternel que je vous porte sont sans limite. Je vous dédie ce travail en témoignage de l'amour et des liens de sang qui nous unissent. Puisse Dieu vous préserver et vous procure tout le bonheur et la prospérité et vous aide à réaliser tous vos rêves.

**A mes très chers oncles**

**Kaye DIKITE, Mamby DIAKITE, Bala CAMARA, Vieux CAMARA.**

Merci pour vos conseils et vos soutiens indéfectibles.

**A mes tantes**

**Fanta DIAKITE, Feu Tenimba DIAKITE, Sanou DIKITE, Sitan DIAKITE.**

Merci pour vos encouragements et pour tout.

**A ma grande mère**

**Hawa CAMARA**

Merci d'avoir cru en ma personne, ton soutien et surtout tes bénédictions faites.

**A mes cousins et cousines**

**Moussa KEITA, Seyba DIARRA, Feu Baba DIARRA, Demba DIARRA, Fatoumata SAMAKE, Hawa DIARRA, Batoma DIARRA, Oumar CAMARA.**

Ce fut un plaisir pour moi de partager ces moments de joie et tristesse et merci des encouragements et du soutien.

**A mes amies et personnes chères du quartier :**

**Col Marius SANOU, Aboubacar TRAORE, Hamala SANOGO, Papi, TEGUE, Feu Abdoulaye KEBE, Noumory DIABATE, Toumani DIABATE, Kassim SAMAKE ZP, Youness KOLGA, Maky, Golden à toutes ces personnes qui ont pu soutenir à un moment de la vie ....**

Chaque instant en votre présence à mes côtés se transformait spontanément en un agréable souvenir. Vous étiez toujours là à mes côtés dans les moments les plus difficiles de toute ma vie –chacun à sa manière- vous continuez à me prouver chaque instant que j'ai des vrais frères et sœurs sur lesquelles je peux toujours compter.

**A ma famille du point G**

**Oumar CAMARA, Hamza MALLE, Hamidou DJEPQUILE, Souleymane SOUMARE, Hamed Al Ansary, Amadou Noah COULIBALY, Moussa DIARRA, Issoumaël DOUMBIA, Ousmane SOW, Charles DIASSANA, Hassim, Mohamed BARRADJI, BOLY, Daouda DIAKITE, SY à tous les membres de la cour.**

Vous êtes très nombreux pour que je ne puisse vous nommer mais l'oubli de mot n'est pas celui du cœur.

Merci pour tout surtout pour votre humilité, votre sympathie et hostilité. Ce fut un plaisir pour moi de partager ces moments.

**A mes confrères du service de radiologie et d'imagerie médicale de la clinique médicale Marie-Curie**

**Aboubacar SIDIBE, Aissata DIALLO, Abdoulaye DIAWARA, Adama DEMBELE, Patience BABA, Gedeon DIARRA.**

Merci pour ces moments agréables passés ensemble et puisse l'éternel exauce nos vœux.

**Aux personnels des cliniques "Marie-Curie et les Etoiles"**

**Pr DICKO, Dr BAGAYOKO O, Dr DIALLO O.Wélé , Dr Lalla TRAORE , Dr COULIBALY Modibo , Dr TRAORE A.A , Dr Adama TRAORE , Dr Nagnouma CAMARA, Major Kariba SINAYOKO , Major Mimi , Informaticien Léon DIARRA et Richard a tous les personnels de la clinique " les Etoiles et Marie-Curie , vous êtes très nombreux pour que je ne puisse vous nommer.**

Durant notre séjour dans le service, vous n'avez ménagé aucun effort pour nous former à l'art médical. A l'ombre de vos pas j'ai appris l'art d'exercer la science médicale. Que ce travail serve d'outil de témoignage de toute ma reconnaissance, mon profond respect et mon attachement fidèle.

Merci pour tout surtout pour votre humilité, votre sympathie et hostilité. Ce fut un plaisir pour moi de partager ces moments.

**Aux corps professorales**

- Enseignants du secondaire et du primaire.
- Enseignants de la faculté de médecine et d'odontostomatologie.

Pour vos qualités intellectuelles, votre disponibilité et votre amour du travail bien fait, Chers Maitres, recevez ici ma profonde gratitude.

**Apport de la TDM/TAP dans le bilan d'extension du cancer de l'estomac dans les cliniques Médicales Marie Curie et les Etoiles**

A tous ceux qui de près ou de loin m'ont soutenu dans la réalisation de ces chais d'œuvre et dont j'ai oublié ici de mentionner le nom. Sachez tous que vous avez marqué mon existence.

# **HOMMAGE AUX MEMBRES DU JURY**

**A notre maitre et présidente du jury :**

**Professeur SIDIBE Assa TRAORE**

- Première femme spécialiste agrégée en médecine au Mali
- Professeur honoraire en Endocrinologie, Maladie métaboliques et Nutrition à la FMOS
- Coordinatrice pédagogique du DES d'Endocrinologie, Maladie métaboliques et Nutrition à la FMOS
- Ancienne cheffe de service de Médecine et d'endocrinologie de l'hôpital du Mali
- L'lauréate de la meilleure performance de la prescription à Alger en 2002
- Women of excellence de l'ambassade des Etats Unis d'Amérique en 2012
- Présidente fondatrice de la SOMED et de la SOMAPATH
- Membre titulaire de la SFADE, SFD et SFE
- Membre de l'académie des sciences du Mali (ASM) et du collège des sciences de la santé (CSS)
- Chevalier de l'ordre national du Mali

**Chère maitre :**

Vous nous faites un grand honneur en acceptant de présider ce jury de thèse, malgré vos multiples et importantes occupations ;

Vos qualités humaines, votre rigueur scientifique, votre amour du travail bien fait font de vous un maitre apprécié de tous ;

Veillez recevoir ici cher maitre, le témoignage de notre reconnaissance infinie.



**A notre maître et directeur de thèse**

**Pr Adama Diaman KEITA**

- Professeur titulaire en radiologie à la FMOS.
- Spécialiste en imagerie médico-légale et parasitaire ;
- Chef de service de radiologie et l'imagerie médicale du CHU de Point-G ;
- Ancien chef du DER en médecine et spécialités médicales à la FMOS ;
- Ancien recteur de l'université des sciences techniques et technologiques de Bamako (USTTB) ;
- Membres de plusieurs sociétés savantes nationales et internationales ;
- Coordinateur de DES de radiologie et imagerie médicale ;
- Chevalier de l'ordre national du Mali.

**Cher Maître ;**

En acceptant de diriger ce travail vous nous avez signifié par la même occasion votre confiance, votre disponibilité, votre rigueur scientifique, et votre amour pour le travail bien fait.

La qualité de vos enseignements, vos immenses connaissances scientifiques font de vous un maître respecté et admiré de tous

Permettez-nous cher maître de vous adresser nos sincères remerciements, qu'Allah le tout vous accorde santé et longévité, enfin que plusieurs générations bénéficient de vos enseignements.

**A notre maître et co-directeur de thèse**

**Dr TRAORE Ousmane**

- Médecin radiologue, diplômé de l'université Hassan II Ibn Rochd de Casablanca
- Spécialiste en radiologie et en imagerie médicale ;
- Maître-assistant à la FMOS ;
- Praticien hospitalier au CHU du point G
- Diplômé d'échographie générale à NIMES-France ;
- DIU d'imagerie vasculaire de PARIS V France ;
- DIU radiologie interventionnelle en cancérologie France ;
- Membre de la société européenne de radiologie ;
- Membre de la société Nord-Américaine de radiologie
- Membre de la société Malienne d'imagerie médicale ;
- Membre de la société Tunisienne de radiologie ;
- Membre de la société Française de radiologie ;
- Membre du collège Français de l'échographie fœtale (CFEF) ;
- Membre de la société d'imagerie musculosquelettiques (SIMS).

**Cher Maître ;**

Merci pour l'enseignement que vous m'avez apporté et la passion que vous m'avez transmise au cours de mon internat dans le service de radiologie, pour la confiance que vous aviez placée en nous, pour effectuer ce travail ;

Vos conseils et critiques ont contribué énormément à la qualité de ce travail.

Vous avez tout mis en œuvre pour la réussite de ce travail et cela témoigne de votre générosité et de votre amour pour le travail bien fait.

C'est le lieu pour nous de vous témoigner notre gratitude, considération et notre respect.

Qu'Allah le tout puissant vous accorde la santé et longévité.

**A notre maître et membre du jury :**

**Pr Moussa Y DICKO**

- Spécialiste en Hépto-Gastro-Entérologie ;
- Maître de recherche ;
- DIU de proctologie médico-chirurgicale ;
- Praticien hospitalier au CHU Gabriel TOURE ;
- Membre de SOS hépatites Mali ;
- Secrétaire General de la société Malienne des Maladies de l'Appareil digestif ;
- Membre de la société française d'endoscopie digestive (SFED) ;
- Membre de la société française de colo-proctologie ;
- Membre de la société africaine d'hépto-gastro-entérologie (SAHGE)

**Cher maître :**

Votre dévouement envers vos patients, votre disponibilité, votre rigueur scientifique, et votre amour pour le travail bien fait, nous ont beaucoup impressionnés. La qualité de vos enseignements, vos immenses connaissances scientifiques font de vous un maître respecté et admiré de tous. Permettez-nous cher maître de vous adresser nos sincères remerciements, qu'Allah le tout vous accorde santé et longévité, enfin que plusieurs générations bénéficient de vos enseignements.

**A notre Maître et Membre de jury**

**Dr BAGAYOKO Ousmane Lansenou**

- Médecin néphrologue diplômé de l'université Felix Houphouët Boigny d'Abidjan ;
- Diplômé en échographie Générale de Nîmes (France) ;
- DIU Ultrasonographie Gynéco-Obstétrique de Lille (France) ;
- Directeur administratif de la clinique médicale Marie-Curie.

**Cher Maître ;**

Votre dévouement envers vos patients, votre simplicité, votre rigueur scientifique et votre amour pour le travail bien fait, font de vous un maître exemplaire.

Veillez accepter cher Maître nos sincères remerciements et soyez assuré de notre profonde gratitude.

**SIGLES ET ABREVIATIONS :**

<b>ADP</b>	: Adénopathie
<b>CM</b>	: Clinique Médicale
<b>ECG</b>	: Electrocardiogramme,
<b>EEG</b>	: Electroencéphalogramme
<b>EMG</b>	: Electromyogramme
<b>F</b>	: Féminin
<b>GE</b>	: Générale Electrique
<b>HSG</b>	: Hystérosalpingographie
<b>IRM</b>	: Imagerie par Résonance Magnétique
<b>LB</b>	: Lavement Baryté
<b>M</b>	: Masculin
<b>OMS</b>	: Organisation Mondiale de la Santé
<b>TAP</b>	: Thoraco-abdomino-pelvienne
<b>TDM</b>	: Tomodensitométrie
<b>TNM</b>	: Tumeur ganglion Métastase
<b>TOGD</b>	: Transi-Oesogastro-Duodénale
<b>UCR</b>	: Urétero-cystographie Rétrograde
<b>UIV</b>	: Urographie Intraveineuse.
<b>UICC</b>	: Union Internationale Contre le Cancer
<b>CS REF</b>	: Centre de Sante de Reference

**LISTE DES FIGURES**

Figure 1 : Situation générale de l'estomac selon Michel Dufour (vue antérieure). .....	7
Figure 2 : Subdivision de l'estomac selon Grays anatomy for students . .....	8
Figure 3 : Structure interne de l'estomac selon Michel Dufour. ....	10
Figure 4 : Vascularisation artérielle de l'estomac selon Franck H Netter.....	14
Figure 5 (A, B) : Vascularisation veineuse de l'estomac selon Franck H Netter.....	15
Figure (A , B) 6 : Vaisseaux et nœud lymphatique selon Franck H Netter. ....	17
Figure 7 : Nerfs de l'estomac. ....	19
Figure 8 : TDM coupe axiale passant l'abdomen (aspect normal de l'estomac). ....	26
Figure 9 : TDM coupe axiale passant l'abdomen (aspect normal de l'estomac). ....	27
Figure 10 : TDM reconstruction coronale en fenêtre mou (aspect normal de l'estomac).....	28
Figure 11 : Photo de l'appareil scanner de marque Optima et de type (General Electric 16 barrette) de la Clinique Médicale "Marie-Curie" .....	36
Figure 12 : Photo de l'appareil d'endoscopie marque OLYMPUS à la clinique Médicale "Marie Curie" .....	37
Figure 13 : Photos d'IRM de marque "Hitachi" de la clinique médicale " Les Etoiles" .....	38
Figure 14 : Photos du scanner Général électrique GE de type Bright Speed de la CM " LES ETOILES" .....	38
Figure 15 : Répartition selon la fréquence .....	42
Figure 16 : Répartition selon la tranche d'âge .....	43
Figure (A, B, C) 17 : TDM de Mrs KEITA, 46 ans en coupe axiale objectivant un processus tumoral gastrique (région antro-pylorique figure C flèche noire rehaussé après injection de PDC) avec localisation secondaire hépatique (segment II et VI figure A et B flèche blanche re .....	50
Figure (A, B) 18 : TDM de Mrs DEMBELE, 64 ans en coupe axiale objectivant un épaissement irrégulier circonférentiel au niveau antro-pylorique (figure A et B flèche noire rehaussé après injection de PDC) en rapport avec sa tumeur gastrique réalisée à la clinique "Les .....	51

**Apport de la TDM/TAP dans le bilan d'extension du cancer de l'estomac dans les cliniques Médicales Marie Curie et les Etoiles**

- Figure (A, B, C) 19 : TDM de Mme TRAORE, 37 ans en coupe axiale objectivant un processus tumoral gastrique (région antro-pylorique figure B flèche noire rehaussé après injection de PDC) avec localisation secondaire hépatique (segment VII et segment II figure A et C flèche..... 51
- Figure (A, B) 20: TDM de Mrs DIARRA, 63 ans objectivant un processus tumoral gastrique (petite courbure étendue à la région antro-pylorique figure B flèche noire) avec localisation hépatiques secondaires (segment I et II figure A et B flèche blanche rehaussé en périphé..... 52
- Figure (A, B) 21 : TDM de Mrs COULIBALY, 70 ans objectivant un processus tumoral gastrique (petite courbure de l'estomac figure A flèche noire avec infiltration nodulaire en flammèche de la graisse péri-gastrique) et localisations secondaires hépatiques (segment VII et ..... 52
- Figure (A, B, C, D) 22 : TDM de Mrs SOGORE, 76 ans en coupe axiale objectivant un processus tumoral gastrique (petite courbure figure D flèche noire) avec localisations secondaires hépatiques (nodules multiples figure A et B flèche blanche rehaussés en périphéries après injec ..... 53
- Figure (A, B) 23 : TDM de Mrs DIABY, 72 ans en coupe axiale objectivant un processus tumoral gastrique (petite courbure figure B flèche noire) avec localisations secondaires hépatiques (multiples nodules figure A flèche blanche) réalisé à la clinique "Les Etoiles" .. 53
- Figure 24 : TDM d'un sujet de 56 ans en coupe axiale avec une localisation pulmonaire (nodule pulmonaire hyperdense bien limité au niveau de la base pulmonaire droite flèche blanche) réalisé à la clinique médicales Les ETOILES. .... 54
- Figure (A, B) 25 : TDM de Mrs TRAORE, 66 ans en coupe axiale A et coronale B objectivant un processus tumoral gastrique (antro-pylorique figure A flèche noire) avec ascite de grande abondance figure A et B flèche blanche..... 54

**LISTE DES TABLEAUX**

Tableau I : Stades pTNM (8ème édition) .....	25
Tableau II : Répartition selon le sexe .....	43
Tableau III : Répartition selon l'activité socio-professionnelle .....	44
Tableau IV : Répartition selon la provenance : .....	44
Tableau V : Répartition selon le renseignement clinique.....	45
Tableau VI : Répartition selon l'aspect macroscopique en endoscopie .....	45
Tableau VII : Répartition selon le type histologique. ....	46
Tableau VIII : Répartition selon le résultat du scanner .....	46
Tableau IX : Répartition selon l'aspect de la paroi gastrique au scanner .....	47
Tableau X : Répartition selon la topographie de la tumeur au scanner.....	47
Tableau XI : Répartition selon le type de métastase au scanner .....	48
Tableau XII : Répartition selon les lésions associées .....	48
Tableau XIII : Répartition selon le siège des ADP profondes .....	49



## TABLE DES MATIERES

<b>I. INTRODUCTION .....</b>	<b>1</b>
<b>II. OBJECTIFS.....</b>	<b>4</b>
2.1 Objectif général : .....	5
2.2 Objectifs spécifiques : .....	5
<b>III. GENERALITES .....</b>	<b>6</b>
3.1 Rappels anatomiques de l'estomac .....	7
3.1.1 Situation : .....	7
3.1.2. Configuration externe .....	8
3.1.3. Configuration interne.....	9
3.1.4. Moyens de fixité .....	11
3.1.5. Vascularisations.....	12
a. Artérielle : .....	12
b. Veineuse : .....	14
c. Les lymphatiques .....	15
d. Innervation :.....	17
3.2. Anatomopathologie: .....	19
3.2.1. Aspect macroscopique:.....	19
3.2.2. Aspect microscopique : .....	20
3.2.3. Classification : .....	20
3.2.4. Extension .....	22
3.3. Les examens paracliniques : .....	25
3.3.1. Rôle de l'imagerie .....	25
3.3.2 Radio-anatomie normale de l'estomac au scanner : .....	26
3.3.3. Bilan diagnostique : .....	29
3.3.4. Bilan d'extension :.....	30
<b>IV. MATERIELS ET METHODES .....</b>	<b>34</b>
4.1. Cadre de l'étude : .....	35
4.2 La présentation : .....	35
4.3 Les activités du service d'imagerie : .....	39
4.4 Le type et la période d'étude : .....	39

**Apport de la TDM/TAP dans le bilan d'extension du cancer de l'estomac dans les cliniques Médicales Marie Curie et les Etoiles**

4.5 Population d'étude :.....	40
4.6 Echantillonnage : .....	40
<b>V. RESULTATS .....</b>	<b>41</b>
5.1. Fréquence : .....	42
5.2. Aspect socio-démographique : .....	43
5.3. Aspect clinique et anatomopathologique :.....	45
5.4 Aspect scanographique des lésions.....	46
<b>VI. COMMENTAIRES ET DISCUSSIONS .....</b>	<b>55</b>
6.1. Les limites : .....	56
6.2. Fréquence : .....	56
6.3. Aspect sociodémographique :.....	56
6.4. Données cliniques et anatomopathologiques : .....	57
6.5. Aspect scanographique des lésions : .....	57
<b>VII. CONCLUSION ET RECOMMANDATIONS .....</b>	<b>59</b>
7.1. Conclusion :.....	60
7.2. Recommandation :.....	60
<b>VIII. REFERENCES : .....</b>	<b>61</b>
<b>IX. ANNEXES .....</b>	<b>65</b>
Fiche signalétique .....	66
Résumé : .....	66
Fiche d'enquête : .....	68
Serment d'Hippocrate :.....	70

# **I. INTRODUCTION**

## **Introduction :**

Le cancer gastrique est une pathologie oncologique répandue avec un pronostic sombre. Il se classe au 4<sup>e</sup> rang des cancers dans le monde et reste la 3<sup>e</sup> cause de mortalité liée à un cancer[1].

Les tumeurs de l'estomac peuvent être différenciées en tumeurs épithéliales et conjonctives, malignes ou bénignes, en lymphomes malins non hodgkiniens et en tumeurs plus rares. Elles sont caractérisées par une hétérogénéité anatomopathologique et une symptomatologie non spécifique entraînant un retard diagnostique[2].

L'adénocarcinome est la forme histologique la plus fréquente touchant plus de 90 % des patients[3].

A l'échelle de la planète, le cancer de l'estomac est plus fréquent en Asie orientale, en Amérique du Sud et en Europe de l'Est[4]. Il est moins fréquent en Europe occidentale, même s'il est le cinquième cancer le plus fréquent en Europe. Il est environ deux fois plus fréquent chez l'homme que chez la femme. Il est le plus souvent diagnostiqué entre l'âge de 60 et 80 ans. En Europe, environ 150 000 personnes ont développé un cancer de l'estomac en 2008[4].

Selon les estimations de l'Organisation Mondiale de la Santé (OMS) en 2020, il y en a plus de 1,09 million de cas de cancer de l'estomac dont 769 000 décès[5].

Afrique, plusieurs études récentes ont trouvé une fréquence hospitalière de plus en plus élevée du cancer gastrique[6].

Au Bénin il occupe la troisième place des cancers ; la seconde parmi tous les cancers chez l'homme au Rwanda. Au Burkina Faso c'est le premier cancer du tube digestif [7] et au Togo[8].

Selon les données du registre des cancers de Bamako en 2020, l'incidence était de 9,1 pour 100 000 habitants[8].

Le diagnostic du cancer de l'estomac repose sur la réalisation d'une endoscopie digestive haute avec biopsies[9].

La tomodensitométrie est une technique d'imagerie utilisée principalement pour le diagnostic médical apportant des gains cliniques considérables. Toutefois, elle est associée à des doses de rayonnement ionisant de l'ordre de 100 fois plus élevées que la radiographie conventionnelle. Le scanner thoraco-abdomino-pelvien par tomodensitométrie (TMD/TAP) est l'une des techniques de la scanographie la plus utilisée dans la surveillance du cancer[10].

**Apport de la TDM/TAP dans le bilan d'extension du cancer de l'estomac dans les cliniques Médicales Marie Curie et les Etoiles**

L'examen TDM/TAP, dans le cadre du bilan initial et de la surveillance et aussi pour rechercher des métastases, constitue l'examen de référence radiologique. L'examen a pour but de préciser le nombre des lésions, leurs tailles, leurs sièges et leurs aspects[10].

La fréquence du cancer de l'estomac et le manque d'étude récente sur l'apport de la TDM dans la prise en charge du scanner gastrique m'ont incité à la question de recherche :

La TDM garde-t-elle une place dans le bilan d'extension du cancer de l'estomac ?

La TDM garde un apport dans le bilan d'extension du cancer de l'estomac.

## **II. OBJECTIFS**

## **II. Objectifs :**

### **2.1 Objectif général :**

- ✓ Etudier la place de la TDM/TAP dans le bilan d'extension du cancer de l'estomac dans les cliniques Médicales "Marie Curie" et "Les Etoiles".

### **2.2 Objectifs spécifiques :**

- ✓ Déterminer les aspects socio-démographiques du cancer de l'estomac.
- ✓ Décrire l'aspect scanographique du cancer de l'estomac dans notre service d'imagerie.
- ✓ Décrire les aspects scanographiques des différentes extensions possibles du cancer gastrique dans les cliniques médicales Marie-Curie et les Etoiles.

# **III. GENERALITES**



### III. Généralités :

#### 3.1 Rappels anatomiques de l'estomac [11]:

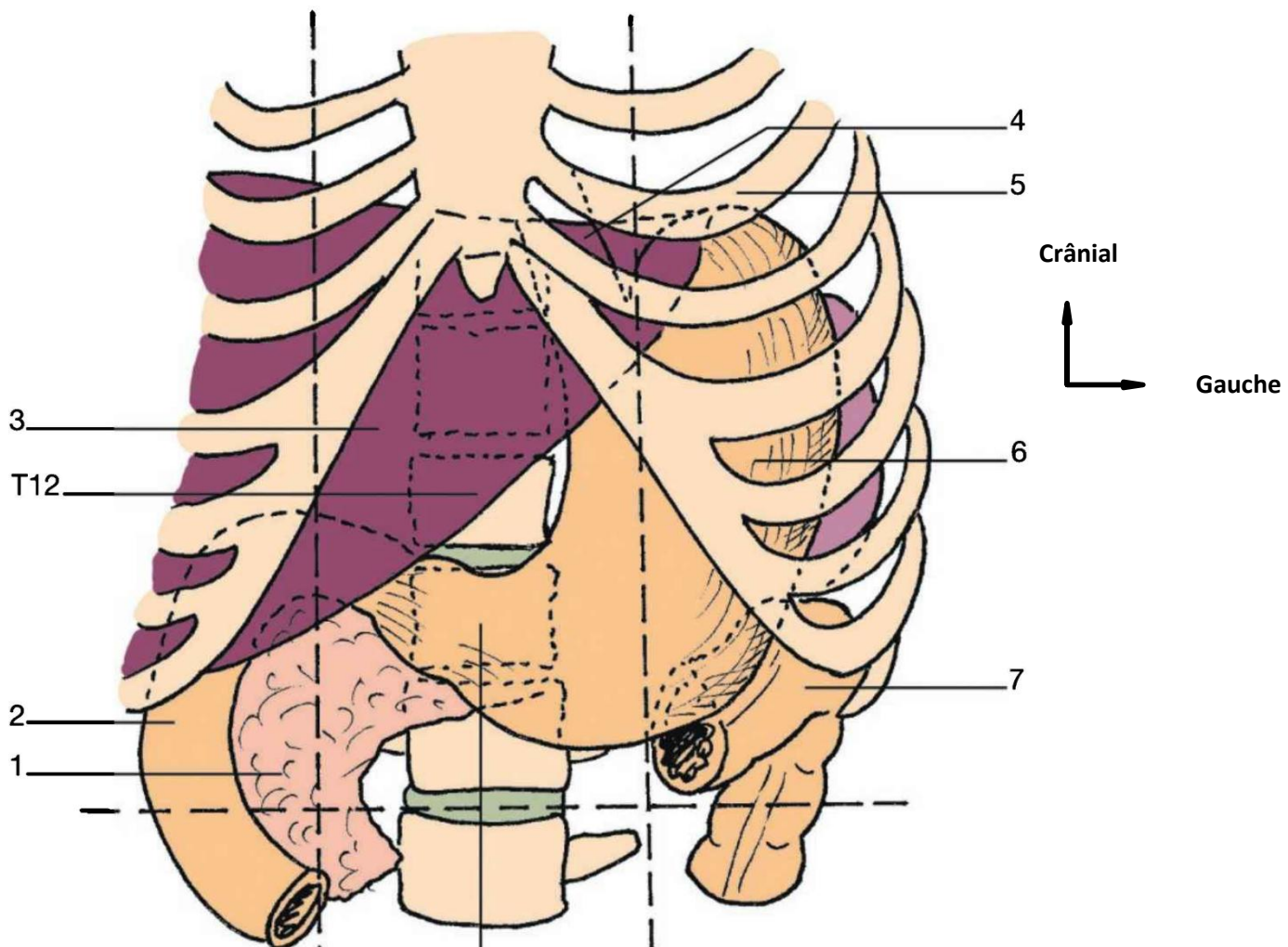
Estomac est la portion la plus dilatée du tube digestif, intermédiaire à l'œsophage et au duodénum ; c'est un organe réservoir pourvu d'une musculature puissante et d'une muqueuse sécrétante abondamment.

##### 3.1.1 Situation :

L'estomac est presque entièrement situé à gauche de la ligne médiane :

- Ses deux tiers supérieurs sont dans l'hypochondre gauche
- Son tiers inférieur est dans l'épigastre.

Il ne dépasse pas, en général, le plan subcostal.



**Figure 1 : Situation générale de l'estomac selon Michel Dufour (vue antérieure)[12].**

1. Pancréas, 2. Duodénum, 3. Foie, 4. Œsophage, 5. Côte, 6. Corps de l'estomac 7. Angle colique gauche, 8. Pylore.

### 3.1.2. Configuration externe [11] :

#### ❖ **Forme :**

Debout, l'estomac a la forme d'un J majuscule avec une portion verticale, constituant les deux tiers de l'organe, et une portion horizontale.

Couché, il est étalé transversalement, présentant l'aspect d'une cornemuse.

#### ❖ **Les parties de l'estomac :**

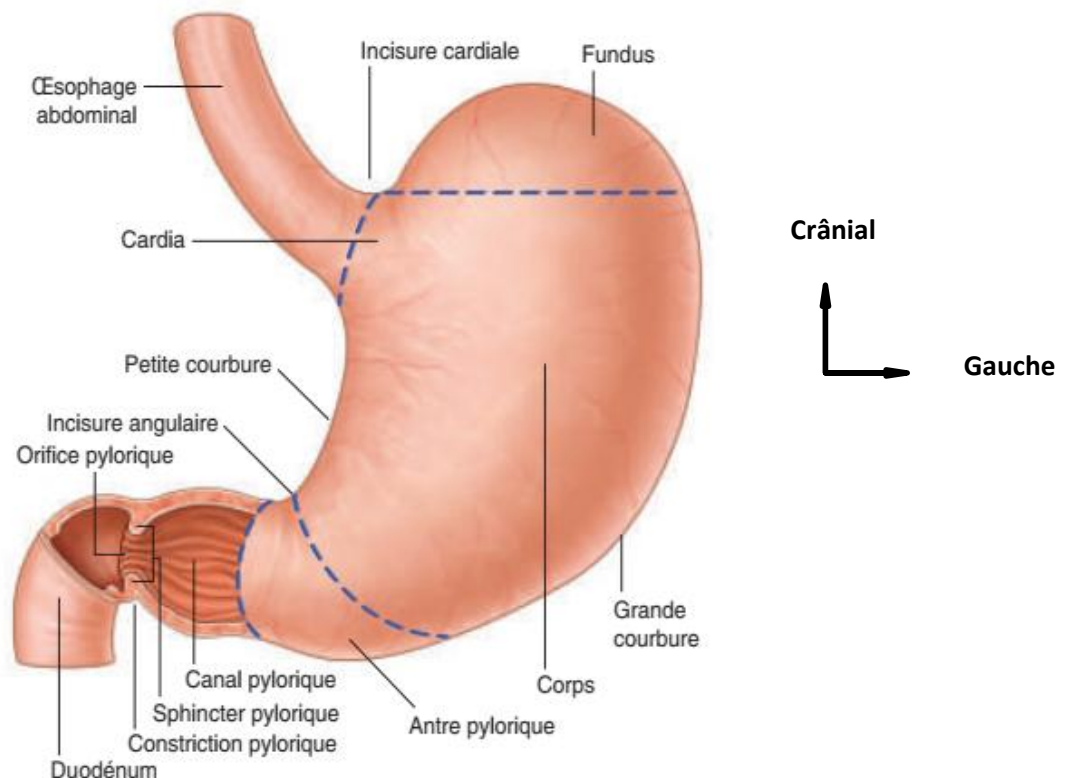
**Du point de vue morphologique, on distingue quatre parties à l'estomac.**

- La partie cardiale. Elle représente la jonction avec l'œsophage.
- Le fundus gastrique. Pôle supérieur de l'organe, il est séparé du cardia par l'incisure cardiale. Il a pour limite inférieure l'horizontale passant par le bord supérieur du cardia.

Il correspond à la poche d'air radiologique.

**Du point de vue fonctionnel, on distingue :**

- Une partie proximale, plus statique, formée du fundus et de la partie supérieure du corps, qui se dilate au cours du remplissage gastrique ;
- Une partie distale, plus dynamique, impliquée dans le brassage et l'évacuation gastrique.



**Figure 2 : Subdivision de l'estomac selon Grays anatomy for students [13].**

❖ **Dimensions :**

Elles sont variables, en raison de la compliance importante de l'estomac. Sa longueur est en moyenne de 25 cm ; son épaisseur de 8 cm ; sa capacité est d'environ 30 ml à la naissance et 1 à 21 chez l'adulte.

**3.1.3. Configuration interne[11] :**

À la fibroscopie, la muqueuse apparaît rose rouge avec de gros plis visibles sur les radiographies dites « en cou-che mince » (plis parallèles à la direction de l'estomac).

Le cardia présente un repli muqueux, en regard de l'incisure cardiale, la valvule cardio-œsophagienne.

Celle-ci s'applique contre la petite courbure lorsque la pression intragastrique augmente.

Le pylore présente un repli muqueux annulaire, la valvule pylorique.

❖ **Structure :**

L'estomac est formé de cinq enveloppes qui sont de dehors en dedans.

❖ **La tunique séreuse**

Elle correspond au péritoine viscéral gastrique.

❖ **La sous-séreuse**

Elle est constituée par du tissu conjonctif lâche, contenant de petits vaisseaux et nerfs.

❖ **La musculuse**

Très puissante, elle assure la fonction de brassage des aliments par l'estomac. Elle comporte trois couches de fibres musculaires lisses.

- **La couche longitudinale :** est superficielle avec des fibres parallèles aux courbures gastriques.
- **La couche circulaire :** moyenne, est la plus épaisse. Elle se prolonge au niveau de l'orifice du pylore, avec le sphincter pylorique.
- **Une couche oblique :** interne, est constituée de fibres qui cravatent le cardia, puis croisent l'incisure cardiale pour irradier sur les faces gastriques en direction de la grande courbure.

❖ **La sous-muqueuse**

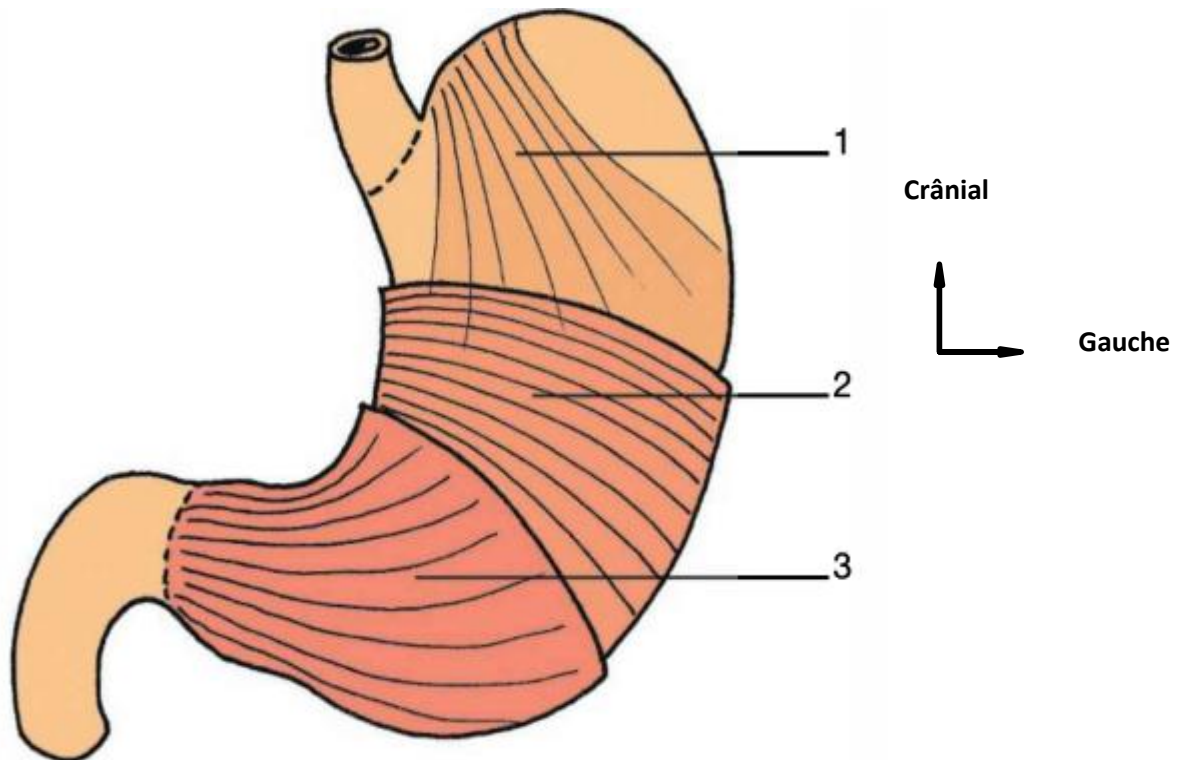
C'est un tissu aréolaire lâche. À son niveau cheminent les vaisseaux sanguins et lymphatiques, ainsi que les nerfs destinés à la muqueuse.

❖ **La muqueuse :**

Épaisse et résistante, elle présente des plis dont le nombre et la hauteur dépendent du degré de distension de l'estomac. Sa surface présente de petites dépressions, les fossettes gastriques, au fond desquelles s'ouvrent les glandes gastriques.

C'est un épithélium de type prismatique simple qui repose sur une lamina propria riche en glandes, de caractères différents selon les régions.

- Au niveau du cardia, les glandes cardiales, peu nombreuses, sécrètent un mucus fluide.
- Dans les régions fundique et corporeale, les glandes gastriques propres sécrètent un précurseur de l'acide chlorhydrique.
- Dans la région pylorique, les glandes pyloriques sécrètent du mucus.



**Figure 3 : Structure interne de l'estomac selon Michel Dufour[12].**

Couches musculaires de l'estomac (vue antérieure).

1. Couche interne, oblique
2. Couche intermédiaire, transversale
3. Couche externe, longitudinale

### **3.1.4. Moyens de fixité [11]:**

Enveloppé par le péritoine dans sa totalité, l'estomac est un organe mobile. D'où la possibilité, rare de volvulus gastrique. Le cardia est la partie la plus fixe. L'estomac est maintenu par :

- Le ligament gastro-phrénique qui unit le fundus au diaphragme ;
- Accessoirement, les ligaments gastro-hépatique, gastro-splénique, gastro-colique et les pédicules vasculaires.

#### **❖ Rapports :**

L'estomac est un organe thoraco-abdominal qui présente :

- Deux faces, antérieure et postérieure ;
- Deux bords, la grande courbure et la petite courbure ;
- Deux orifices, le cardia et le pylore.

#### **Face antérieure :**

La face antérieure du fundus répond au lobe gauche du foie et à son appendice fibreux.

La face antérieure du corps répond, par l'intermédiaire du diaphragme, au récessus pleural costo-diaphragmatique gauche et au poumon gauche.

La face antérieure de la partie pylorique répond directement à la paroi abdominale.

#### **Face postérieure :**

Elle est croisée par la racine du mésocôlon transverse.

La face postérieure du fundus est unie au diaphragme par le ligament gastro-phrénique.

La partie supra-mésocolique répond, par l'intermédiaire de la bourse omentale, de haut en bas, au pilier gauche du diaphragme, à la capsule surrénale et au rein gauches, au corps et à la queue du pancréas, et aux vaisseaux spléniques.

La partie infra-mésocolique répond, par l'intermédiaire du récessus omental inférieur, à l'angle duodéno-jéjunal et aux premières anses grêles.

#### **La grande courbure :**

Son segment fundique est fixé par le ligament gastro-phrénique.

Son segment vertical est uni à la rate par le ligament gastro-splénique.

Son segment horizontal est uni au côlon transverse par le ligament gastro-colique qui se continue caudalement par le grand omentum.

**La petite courbure :**

Elle est unie au foie par le ligament gastro-hépatique.

Elle circonscrit la région cœliaque. Elle présente l'incisure angulaire qui sépare les segments vertical et horizontal.

**Le cardia :**

Il est situé profondément, à 2 cm à gauche de la ligne médiane, au niveau du corps de la vertèbre thoracique T11.

Il se projette sur le 7<sup>e</sup> cartilage costal.

Il répond en arrière au pilier gauche du diaphragme, et en avant au lobe gauche du foie.

**Le pylore :**

Il est situé légèrement à droite de la ligne médiane, à hauteur de la vertèbre lombaire L1, dans le plan trans pylorique.

- Sa face antérieure est recouverte par le lobe carré du foie.
- Sa face postérieure répond au pancréas par l'intermédiaire de la bourse omentale.

**3.1.5. Vascularisations [11]:**

**a. Artérielle :**

Les artères de l'estomac proviennent des branches du tronc cœliaque.

**L'artère gastrique gauche :**

C'est une branche collatérale ou terminale du tronc cœliaque (90 % environ). Elle est d'abord ascendante et rétropéritonéale, sous-tendant le pli gastro-pancréatique. Puis elle s'incurve vers le cardia pour descendre le long de la petite courbure.

Elle se termine en deux branches, antérieure et postérieure, qui s'anastomosent avec les branches homologues de l'artère gastrique droite.

- Elle donne des rameaux œsophagiens et l'artère hépatique accessoire gauche.
- Variations : elle peut naître de l'aorte, ou de l'artère splénique, ou de l'artère hépatique.

**L'artère gastrique droite :**

Branche collatérale de l'artère hépatique propre (50 %environ), elle se dirige vers le pylore et donne deux branches, antérieure et postérieure, qui s'anastomosent avec les branches homologues de la gastrique gauche.

Variations : elle peut naître de l'artère hépatique commune, de la branche droite ou gauche, ou de la bifurcation de l'artère hépatique propre.

**Les artères gastro-ometales :**

L'artère gastro-ometale gauche, branche de l'artère splénique, et l'artère gastro-ometale droite, branche terminale de l'artère gastro-duodénale s'anastomosent le long de la grande courbure de l'estomac.

Elles donnent des branches gastriques et les artères ometales qui descendent dans le grand omentum.

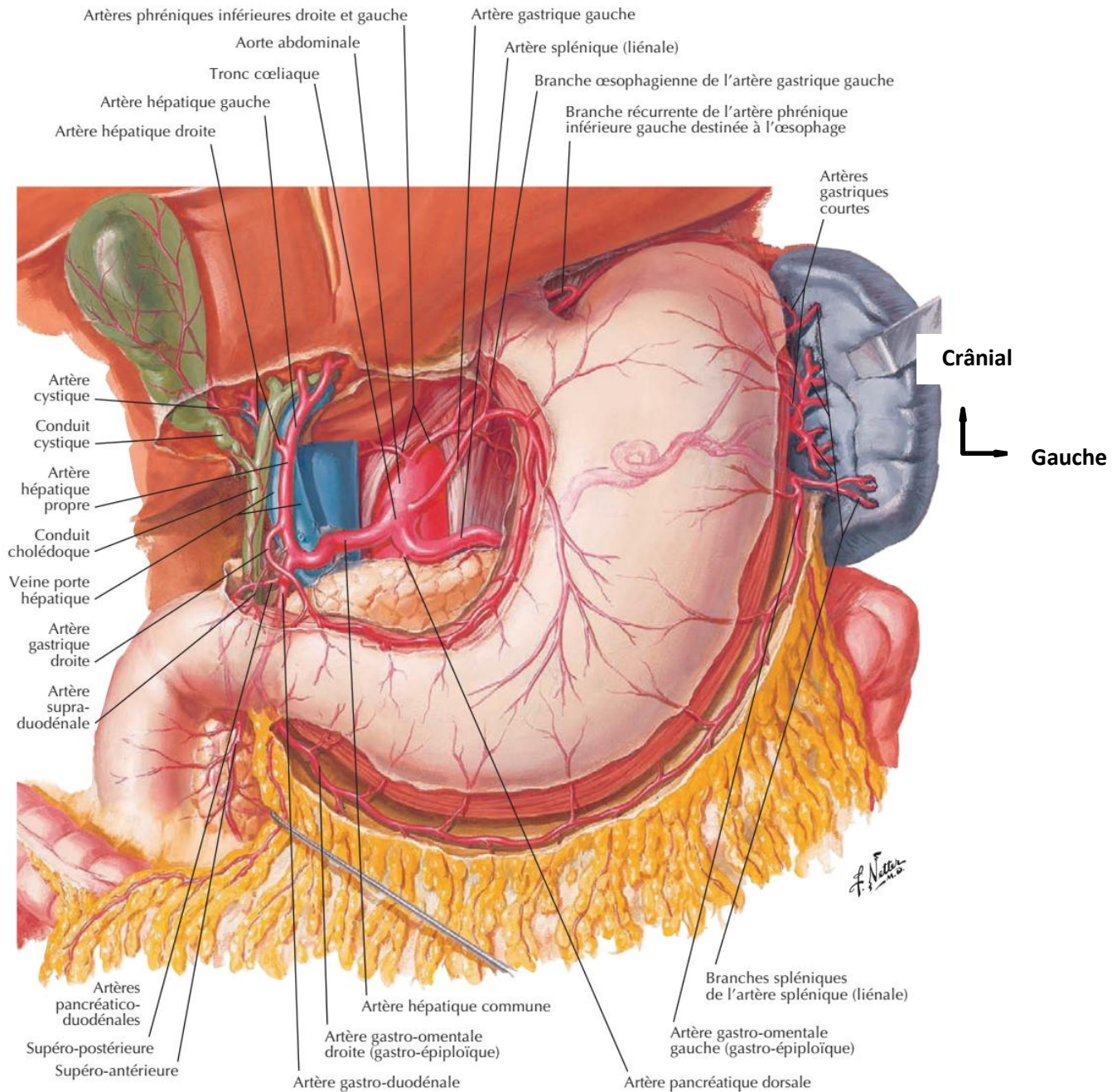
**Les artères courtes de l'estomac :**

Elles naissent de l'artère splénique et parfois de l'artère gastro-ometale gauche. Elles montent vers le fundus.

**L'artère gastrique postérieure :**

Elle naît de l'artère splénique pour se rendre à la face postérieure de l'estomac.

**Apport de la TDM/TAP dans le bilan d'extension du cancer de l'estomac dans les cliniques Médicales Marie Curie et les Etoiles**



**Figure 4 : Vascularisation artérielle de l'estomac selon Franck H Netter[14].**

**b. Veineuse :**

Les veines, satellites des artères, se drainent, in fine, dans la veine porte.

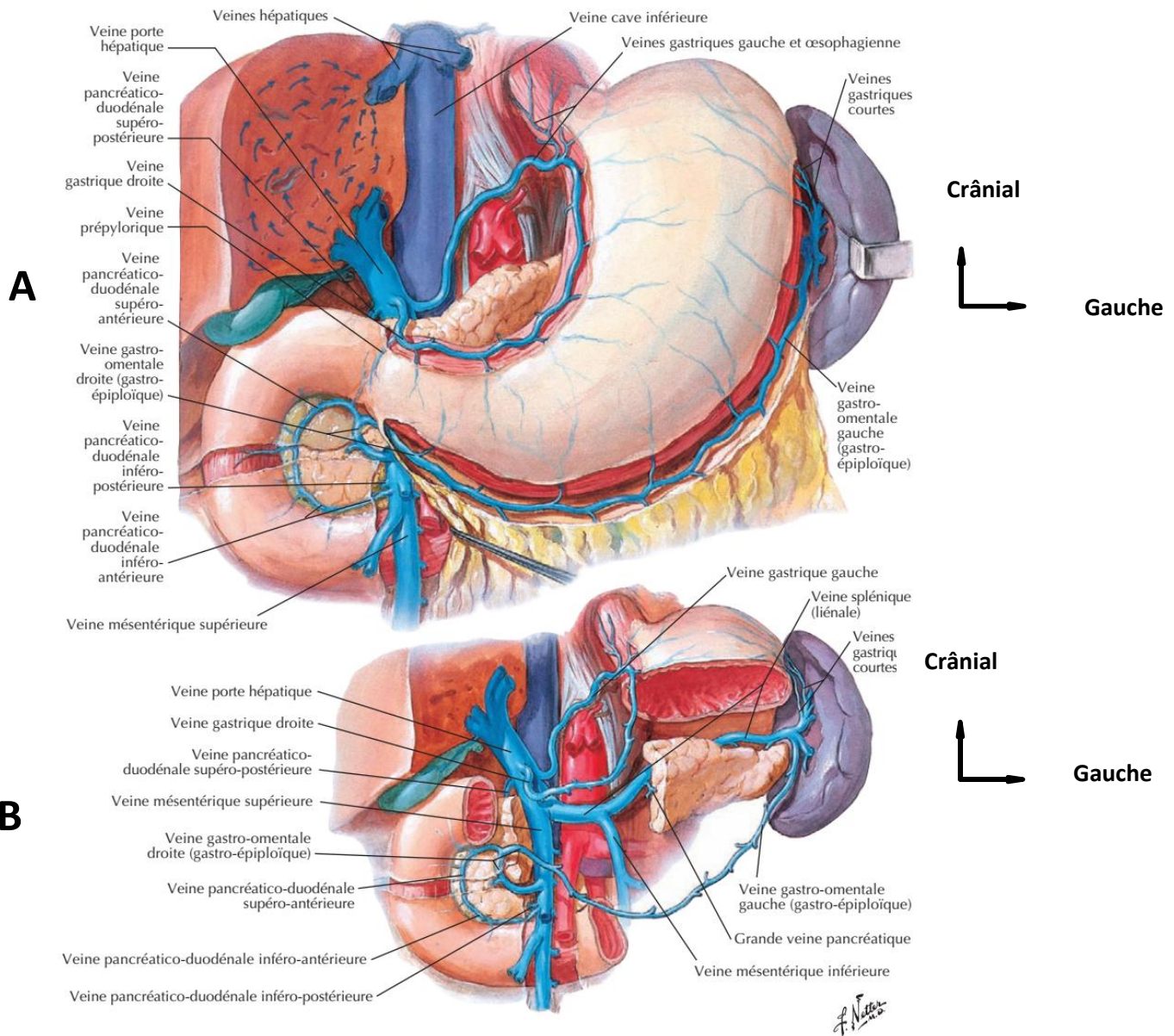
Les veines gastriques gauche et droite se drainent directement dans le tronc porte.

- Les veines courtes du fundus et la veine gastro omentale gauche se collectent dans la veine splénique ou liénale.



**Apport de la TDM/TAP dans le bilan d'extension du cancer de l'estomac dans les cliniques Médicales Marie Curie et les Etoiles**

- La veine gastro-omentale droite qui collecte la veine pré pylorique et les veines de la grande courbure se drainent dans la veine mésentérique supérieure. Shunts porto-caves



**Figure 5 (A, B) : Vascularisation veineuse de l'estomac selon Franck H Netter[14].**

**c. Les lymphatiques [11]:**

On distingue trois territoires lymphatiques principaux, gastrique gauche, splénique et hépatique.

Le territoire gastrique gauche est constitué des deux tiers supérieurs de la petite courbure de l'estomac, et du cardia. L'anneau lymphatique du cardia est inconstant.

Ce territoire est drainé par les lymphonœuds gastriques gauches.

## **Apport de la TDM/TAP dans le bilan d'extension du cancer de l'estomac dans les cliniques Médicales Marie Curie et les Etoiles**

Le territoire splénique comprend le fundus et quelques centimètres adjacents de la grande courbure de l'estomac. Le territoire de la chaîne ganglionnaire hépatique.

Le territoire hépatique, vaste, comprend la partie pylorique, le tiers inférieur de la petite courbure de l'estomac et les deux tiers inférieurs de la grande courbure de l'estomac. Il se draine dans :

- Les lymphonœuds gastro-épiploïques et rétro duodénaux qui rejoignent les nœuds supra pyloriques, puis les lymphonœuds hépatiques ;
- Les lymphonœuds gastriques droits qui rejoignent les lymphonœuds hépatiques.

Les lymphonœuds cœliaques constituent le lympho-centre final de l'estomac.

### **Chaîne coronaire stomachique :**

Elle draine les lymphatiques des deux tiers médians de la portion verticale de l'estomac.

Elle est constituée de trois groupes :

#### **Groupe des ganglions de la faux de la coronaire stomachique :**

Il est constitué de 3 à 8 ganglions avec des anastomoses à travers le petit épiploon entre ces ganglions et ceux de la petite courbure.

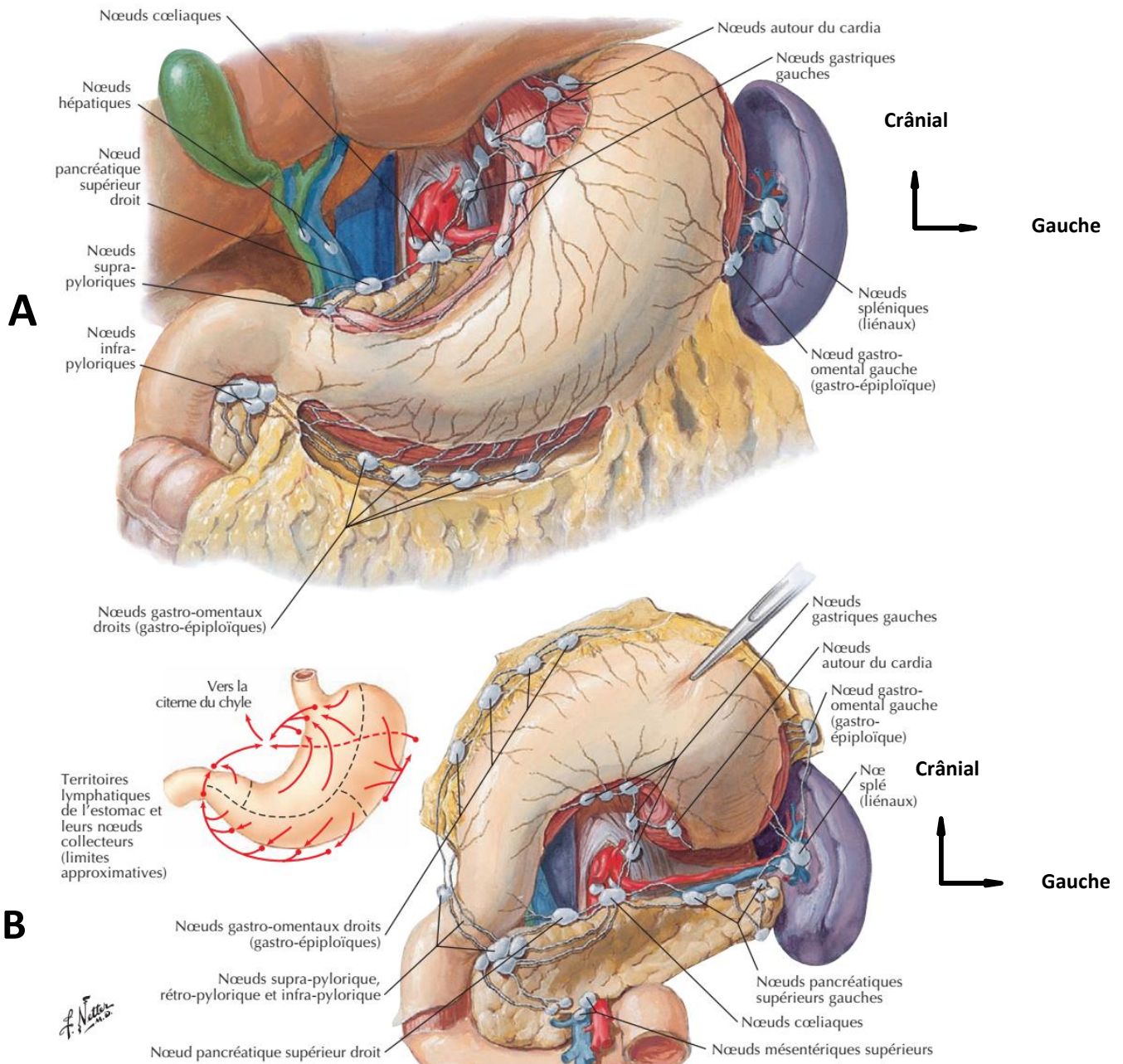
#### **Groupe des ganglions de la petite courbure :**

Les ganglions sont disposés en avant, le long de la branche antérieure de l'artère, au nombre variable de 1 à 12 avec une moyenne de 7.

#### **Groupe pariétal et juxta cardiaque :**

Sur une vue postérieure de la région du cardia, apparaissent un groupe ganglionnaire gauche et un groupe cardiaque postérieur droits reliés par un collecteur cardiaque postérieur.

**Apport de la TDM/TAP dans le bilan d'extension du cancer de l'estomac dans les cliniques Médicales Marie Curie et les Etoiles**



**Figure (A , B) 6 : Vaisseaux et nœud lymphatique selon Franck H Netter[14].**

**d. Innervation :**

L'innervation de l'estomac est assurée par des neuro-fibres sympathiques, parasympathiques et de la sensibilité viscérale.

❖ **Les neurofibres sympathiques**

Elles sont issues du plexus cœliaque et accompagnent les artères de l'estomac en formant les plexus gastriques gauche, hépatique et splénique.

❖ **Les neurofibres parasympathiques** : Elles proviennent des nerfs vagues

○ **Le nerf vague droit se divise en deux branches**

La branche cœliaque, volumineuse, rejoint les ganglions cœliaques.

La branche gastrique postérieure côtoie la petite courbure de l'estomac et se termine à 7 cm du pylore. Elle donne des rameaux à la face postérieure de l'estomac.

○ **Le nerf vague gauche se divise en deux branches.**

La branche cardio-fundique antérieure, pour la partie cardiaque et le fundus de l'estomac.

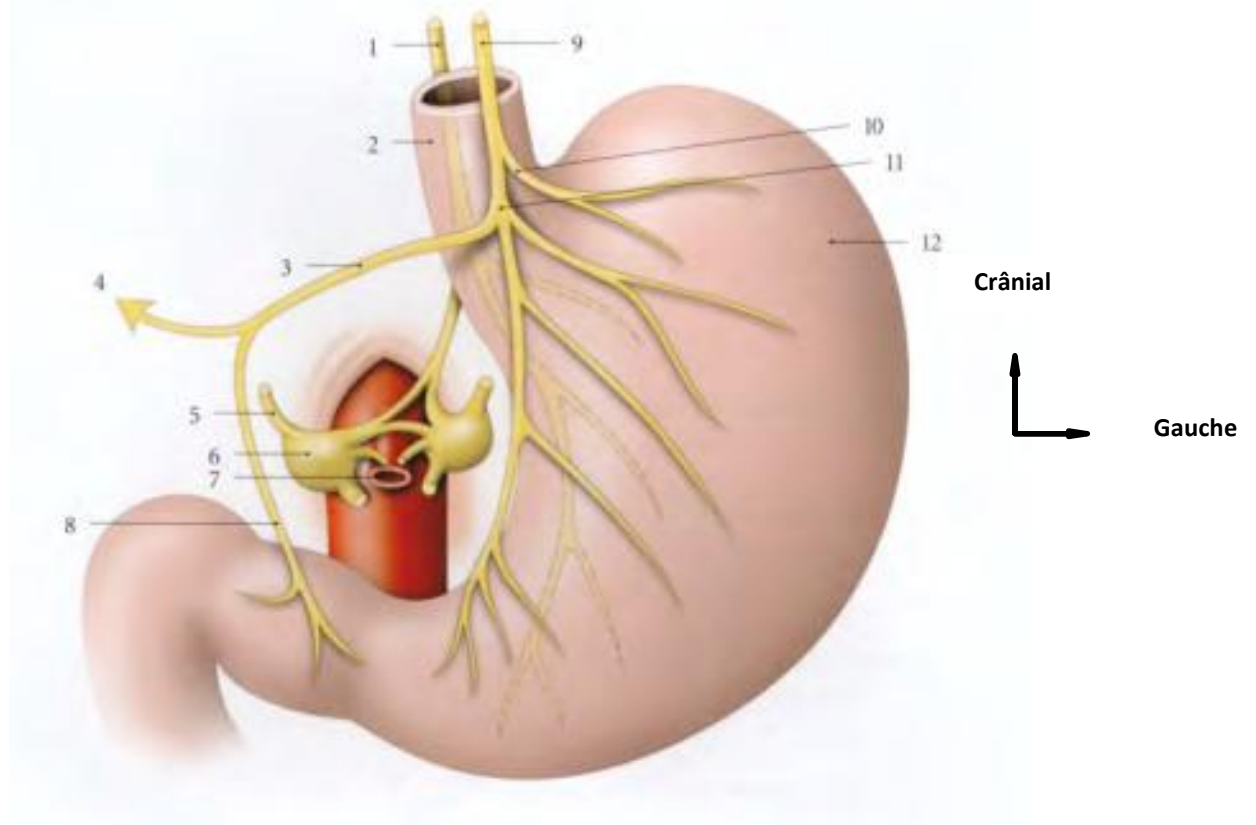
La branche gastrique antérieure, qui côtoie la petite courbure de l'estomac et se termine à 7 cm du pylore. Elle donne :

○ **Des rameaux gastriques antérieurs :**

Une branche hépatique qui parcourt le ligament gastro-hépatique. Elle se divise en un rameau hépatique, qui pénètre la porte du foie, et un rameau duodéno-pylorique (inconstant).

Les variations sont nombreuses et expliquent les résultats variables de la dénervation sélective de l'estomac :

- La branche gastrique antérieure peut être absente ou double ;
- La branche hépatique peut être multiple ou naître de la terminaison de la branche gastrique antérieure ;
- Le rameau duodéno-pylorique peut manquer.



**Figure 7 : Nerfs de l'estomac[11].**

1-Nerf vague ; 2- œsophage ; 3- branche hépato-pylorique, 4- r. hépatique ; 5-N grand splénique ; 6-ganglioncoeliaque ; 7-tronc cœliaque ; 8- r. pylorique ; 9-N vague gauche ; 10- branche cardio-fundique antérieure ; 11- branche gastrique antérieure ; 12- estomac.

### **3.2. Anatomopathologie:**

#### **3 .2.1. Aspect macroscopique:**

Les adénocarcinomes gastriques sont plus souvent localisés à la partie distale de l'estomac, dans la région antro-pylorique. Dans le corps gastrique, les tumeurs se développent préférentiellement le long de la grande courbure ou de la petite courbure[15].

Correspondant aux différents aspects endoscopiques ; trois modes de développement sont possibles [16]:

- ❖ **La forme bourgeonnante** : tumeurs exophitiques polylobées hémorragiques.
- ❖ **La forme infiltrante** : d'extension volontiers sous muqueuse, comme les limites plastiques.
- ❖ **La forme ulcérate** : plane ou creusante, prenant l'aspect d'un ulcère à bords irréguliers et durs avec des plis radiés venant au contact de la perte de substance. Le plus souvent, ces

trois aspects sont associés pour former une lésion en "lobe d'oreille", correspondant à une vaste ulcération à fond bourgeonnant creusée dans une masse infiltrante et entourée d'un bourrelet irrégulier.

L'aspect macroscopique est souvent fonction du siège du cancer : les cancers de la portion verticale de l'estomac sont le plus souvent végétant polypoïdes ; ceux de l'antrum sont souvent en « lobe d'oreille » ou ulcérimorphes. Les cancers multiples sont de l'ordre de 5 à 10%[6].

### **3.2.2. Aspect microscopique :**

La grande majorité des tumeurs malignes de l'estomac (90 %) sont des adénocarcinomes. Les autres tumeurs sont des lymphomes (5 %), des tumeurs neuroendocrines (3 %) et des tumeurs stromales (Gastro Intestinal Stromal Tumors ou GIST)[6].

#### **Tumeurs épithéliales : Adénocarcinomes :**

D'une façon générale, l'adénocarcinome gastrique est constitué de structures tubulaires, acinaires ou papillaires, tapissées de cellules de type gastrique ou intestinal. Ces cellules sont parfois peu cohésives et infiltrent la paroi gastrique. De nombreuses classifications ont été proposées pour les carcinomes gastriques, basées soit sur des critères purement histocytologiques descriptifs, soit sur des critères de mode d'extension, donc d'évolutivité[17].

### **3.2.3. Classification :**

#### **❖ Classification OMS 2019 (5<sup>e</sup> édition)[9]:**

##### **Adénocarcinome**

- Adénocarcinome tubuleux
- Adénocarcinome papillaire
- Adénocarcinome mucineux (>50% de mucine extracellulaire)
- Adénocarcinome à cellules peu cohésives (>50% de cellules peu cohésives, qui peuvent être des cellules en bague à chaton ou des cellules peu cohésives de type NOS (not otherwise specified))
- Adénocarcinome mixte (au moins 2 contingents distincts, l'un glandulaire, l'autre à cellules peu cohésives)
- Adénocarcinome micro papillaire

##### **Carcinome avec stroma lymphoïde (médullaire)**

Carcinome adénosquameux

Carcinome hépatoïde, carcinome à différenciation entéroblastique

Carcinome épidermoïde

Carcinome indifférencié

Carcinome neuroendocrine

❖ **Classification de Lauren et variante de Mulligan [16]:**

Elle inclut à la fois des critères histologiques et architecturaux et des critères de mode d'extension. Deux formes sont distinguées :

**La forme intestinale** (53 %) présente la structure d'un adénocarcinome tubulé ou papillaire bien différencié à architecture compacte, bien limité en périphérie ;

**La forme diffuse** (33 %) est surtout faite de cellules indépendantes mucosécrétantes ; elle est mal limitée et de mauvais pronostic.

Une troisième forme rassemble les **cas inclassables** dans les deux précédentes.

Mulligan isole d'autre part l'**adénocarcinome à cellules « pyloro-cardiales »**, aux hautes cellules cylindriques mucosécrétantes, de pronostic intermédiaire.

❖ **Classification de Ming :**

Elle est basée sur des critères architecturaux et distingue deux formes :

**La forme expansive**, caractérisée par une architecture massive repoussant les tissus voisins ;

**La forme infiltrante**, caractérisée par une infiltration diffuse, très mal limitée à sa périphérie, dissociant les tissus non tumoraux.

Dans chacun de ces types, la différenciation cellulaire et l'architecture tumorale peuvent varier ; la forme expansive est en général mieux différenciée.

❖ **Classification de Goseki :**

La classification de Goseki, qui présente un intérêt histopronostique, divise les adénocarcinomes gastriques en quatre sous-types histologiques, selon le degré de la différenciation tubulaire et la quantité de mucus intracytoplasmique.

**Type I** : riche en tubes, pauvre en mucus intracytoplasmique, tendent à métastaser par voie hématogène ;

**Type II** : riche en tubes et en mucus intracytoplasmique ;

**Type III** : pauvre en tubes et en mucus intracytoplasmique ;

**Type IV** : pauvre en tubes et riche en mucus intracytoplasmique, son extension se fait directement par voies ganglionnaire et péritonéale.

❖ **Classification macroscopique de BORMANN** : Elle distingue 4 types de cancers[7].

**Type I** : végétant ;

**Type II** : ulcéré sans infiltration ;

**Type III** : ulcéré avec infiltration périphérique ;

**Type IV** : infiltrant.

### **3.2.4. Extension [16]:**

Les cancers gastriques ont une extension essentiellement locorégionale et ganglionnaire.

❖ **Extension locale** :

L'extension transpariétale du carcinome gastrique est précoce, elle se fait en surface et vers la profondeur de la paroi gastrique.

❖ **Extension par contiguïté** :

Le cancer gastrique peut se propager aux organes de voisinages : le pancréas dans sa portion isthmo-corporéale, le côlon transverse et/ou son méso, le lobe gauche du foie, la rate, la surrénale gauche.

❖ **Extension péritonéale** :

La diffusion péritonéale est fréquente. L'atteinte ovarienne (tumeur de Krukenberg) peut être précoce et correspond à une infiltration tumorale constituée le plus souvent de cellules indépendantes en bague à chaton. Elle se fait par voie péritonéale et est assimilée à une carcinose péritonéale.

❖ **Extension par voie lymphatique** :

L'atteinte ganglionnaire est fonction de la localisation tumorale sur l'estomac, elle débute par les ganglions péri-gastriques proximaux puis s'étend vers les ganglions pédiculaires et enfin vers les ganglions distaux situés le long des gros axes vasculaires tumeur qui constituent les trois grandes chaînes ganglionnaires qui sont satellites des artères : la chaîne gastrique



gauche, la chaîne splénique et la chaîne hépatique. Elle dépend du degré d'infiltration pariétale.

❖ **Extension par voie hématogène :**

Les métastases peuvent se développer dans tous les organes, les sites préférentiellement atteints étant, par ordre décroissant de fréquence, le foie (particulièrement dans les formes intestinales), les poumons, les surrénales, les ovaires, les os, la thyroïde et la peau.

❖ **Biologie :** C'est le dosage des marqueurs tumoraux[18].

**ACE** sont augmentés > **5 ug/l** dans **40 %**

**CA19-9** dans **30 %** • Anémie ferriprive suite aux hémorragies récurrentes.

Troubles hydroélectrolytiques (anomalies d'absorption)

**Classification TNM UICC (8<sup>ème</sup> Edition)[9].**

**T : Tumeur**

T1 : Tumeur limitée à la muqueuse ou à la sous-muqueuse (cancer superficiel)

T1a m1(Tis) : Tumeur intra-épithéliale sans invasion de la lamina propria, dysplasie de haut grade ou carcinome in situ

T1a m2 : tumeur envahissant la lamina propria

T1a m3 : tumeur envahissant la musculaire muqueuse

T1b sm1 : tumeur envahissant la sous-muqueuse sur moins de 500 microns

T1b sm2 : tumeur envahissant la sous-muqueuse sur plus de 500 microns

T2 : Tumeur étendue à la musculature

T3 : Tumeur envahissant la sous séreuse (y compris ligament gastro-colique ou gastro-hépatique ou grand épiploon)

T4 : Tumeur envahissant la séreuse ou les organes adjacents

T4a : Tumeur envahissant la séreuse (péritoine viscéral)

T4b : Tumeur envahissant un organe ou une structure de voisinage (rate, côlon transverse, foie, diaphragme, pancréas, paroi abdominale, surrénale, rein, intestin grêle, rétropéritoine)

L'envahissement de l'œsophage ou du duodénum n'est pas considéré comme l'envahissement d'un organe adjacent.

**N : Ganglion**

Nx : ganglions non évaluables

N0 : pas d'envahissement ganglionnaire (noter combien de ganglions ont été examinés)

N1 : 1 à 2 ganglions régionaux métastatiques

N2 : 3 à 6 ganglions régionaux métastatiques

N3 : 7 ou plus ganglions régionaux métastatiques

N3 a : 7 à 15 ganglions régionaux métastatiques

N3b : 16 ou plus ganglions régionaux métastatiques

**M : Metastase**

M0 : pas de métastase

M1 : métastase à distance (dont ganglions rétro-pancréatiques, mésentériques, para-aortiques, sus-claviculaires)

**Tableau I : Stades pTNM (8ème édition) [9].**

Stade 0	Tis	N0	M0
Stade IA	T1	N0	M0
Stade IB	T1	N1	M0
	T2	N0	M0
Stade IIA	T1	N2	M0
	T2	N1	M0
	T3	N0	M0
Stade IIB	T1	N3a	M0
	T2	N2	M0
	T3	N1	M0
	T4a	N0	M0
Stade IIIA	T2	N3a	M0
	T3	N2	M0
	T4a	N1, N2	M0
	T4b	N0	M0
Stade IIIB	T1	N3b	M0
	T2	N3b	M0
	T3	N3a	M0
	T4a	N3a	M0
	T4b	N1, N2	M0
Stade IIIC	T3	N3b	M0
	T4a	N3b	M0
	T4b	N3a, N3b	M0
Stade IV	Tout T	Tout N	M1

### **3.3. Les examens paracliniques :**

#### **3.3.1. Rôle de l'imagerie [19]:**

L'imagerie a bien sûr un rôle majeur dans le bilan d'extension métastatique, imposant la réalisation d'une TDM thoraco-abdominopelvienne chez tous les patients ayant un adénocarcinome gastrique.

Le diagnostic positif d'adénocarcinome gastrique ou duodénal repose sur l'endoscopie, qui permet de réaliser dans le même temps exploratoire des biopsies, autorisant un diagnostic histologique.

### 3.3.2 Radio-anatomie normale de l'estomac au scanner :

#### Paroi gastrique[19] :

En TDM, la paroi gastrique apparaît, dans les conditions optimales, composée de trois feuillets, hyper-, hypo- et hyperdense, correspondant histologiquement à la muqueuse, à la sous-muqueuse et à l'ensemble musculuseuse-séreuse. La couche interne (muqueuse) se rehausse de façon plus marquée que les deux autres après injection de produit de contraste iodé. Sur ces imageries en coupes, la distension efface souvent le plissement normal et diminue la visualisation des différentes couches pariétales.

Elle est toutefois indispensable à l'analyse sémiologique pathologique. Lorsqu'une distension suffisante est obtenue, l'épaisseur de la paroi gastrique mesure en moyenne 3,6 mm et ne doit pas excéder 5 à 10 mm. Il faut prendre garde à l'analyse des régions antrale et cardiotubérositaire, où le plan de coupe devient tangentiel à la paroi gastrique et où l'épaisseur de la paroi est donc artificiellement augmentée.

La mauvaise distension gastrique et l'erreur de mesure sur des coupes tangentielles sont les principales causes de faux positifs dans la pathologie gastrique.

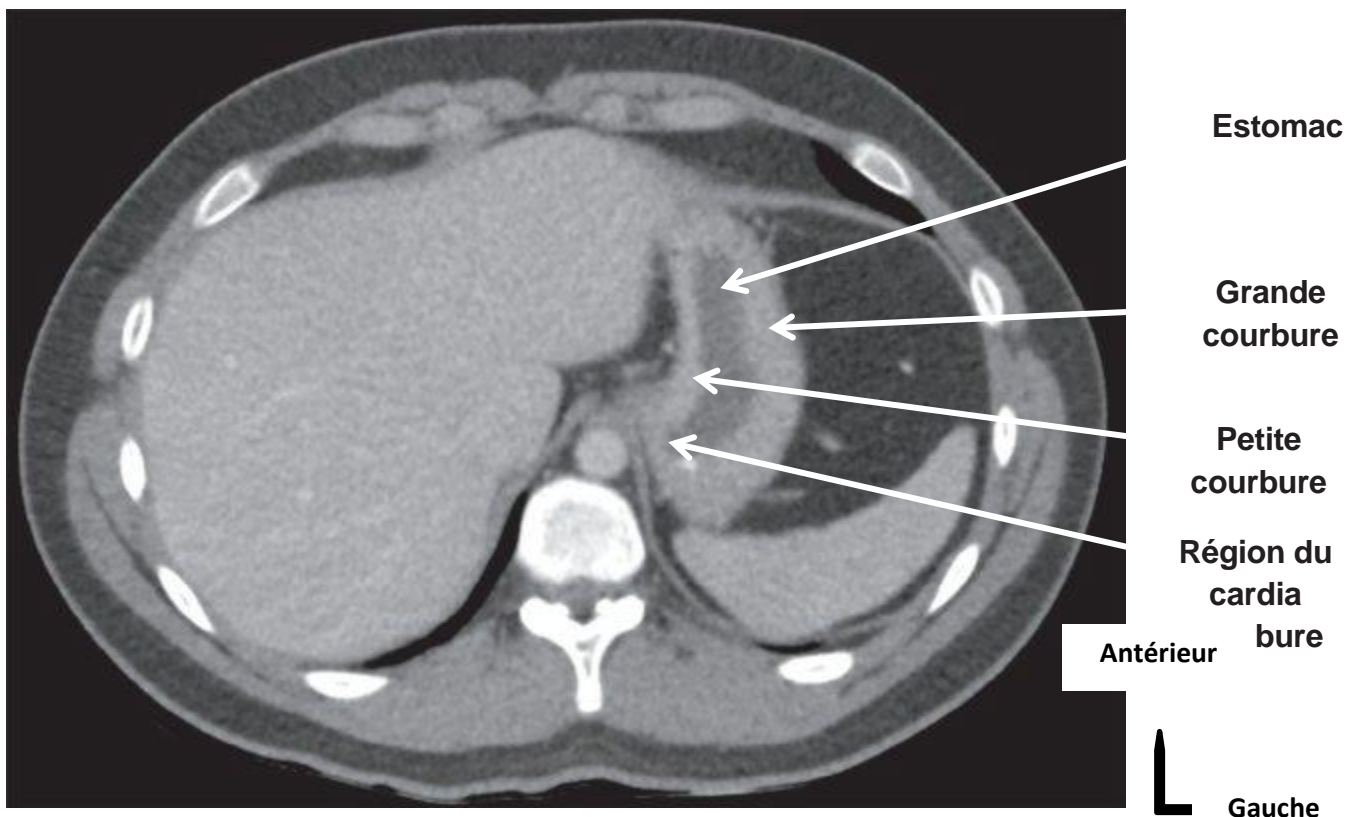


Figure 8 : TDM coupe axiale passant l'abdomen (aspect normal de l'estomac)[20].

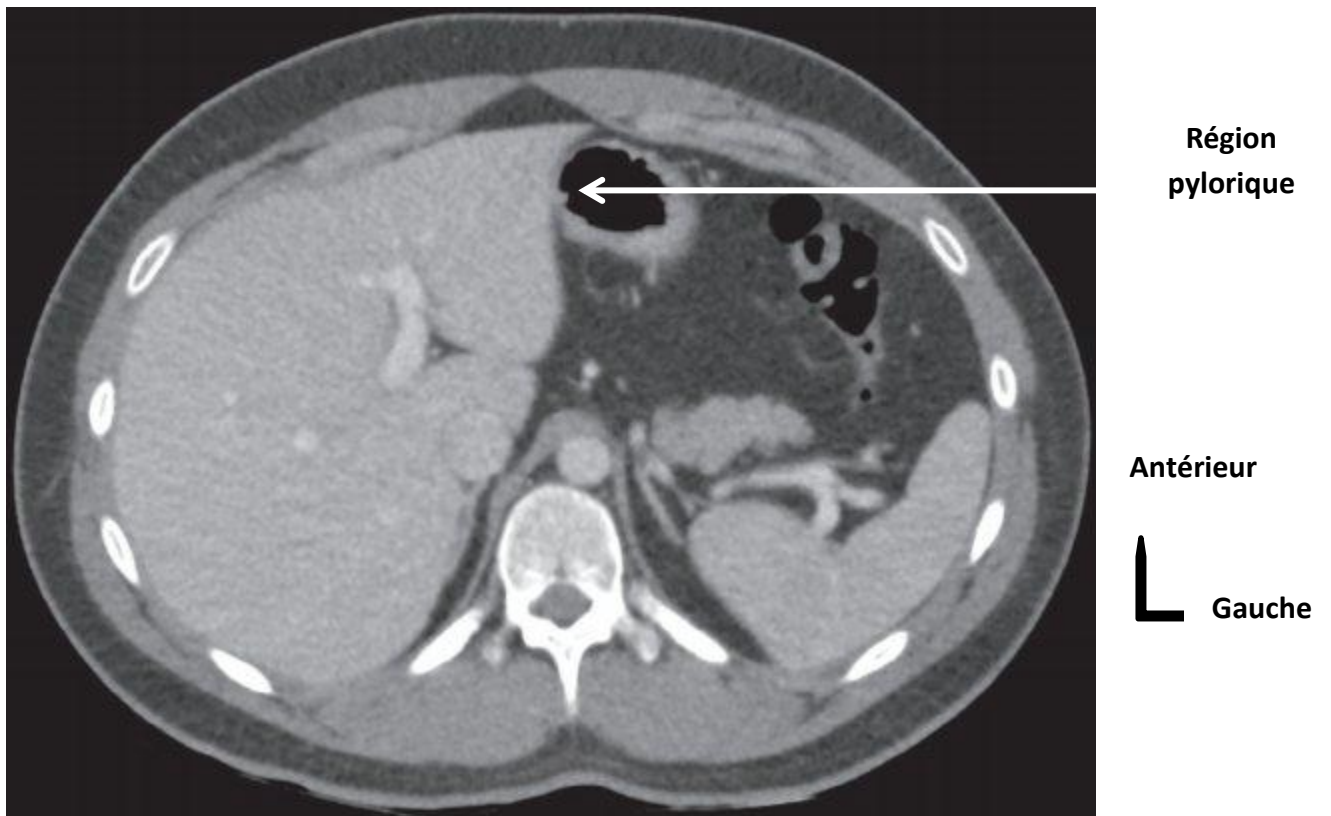

Figure 9 : TDM coupe axiale passant l'abdomen (aspect normal de l'estomac)[20].

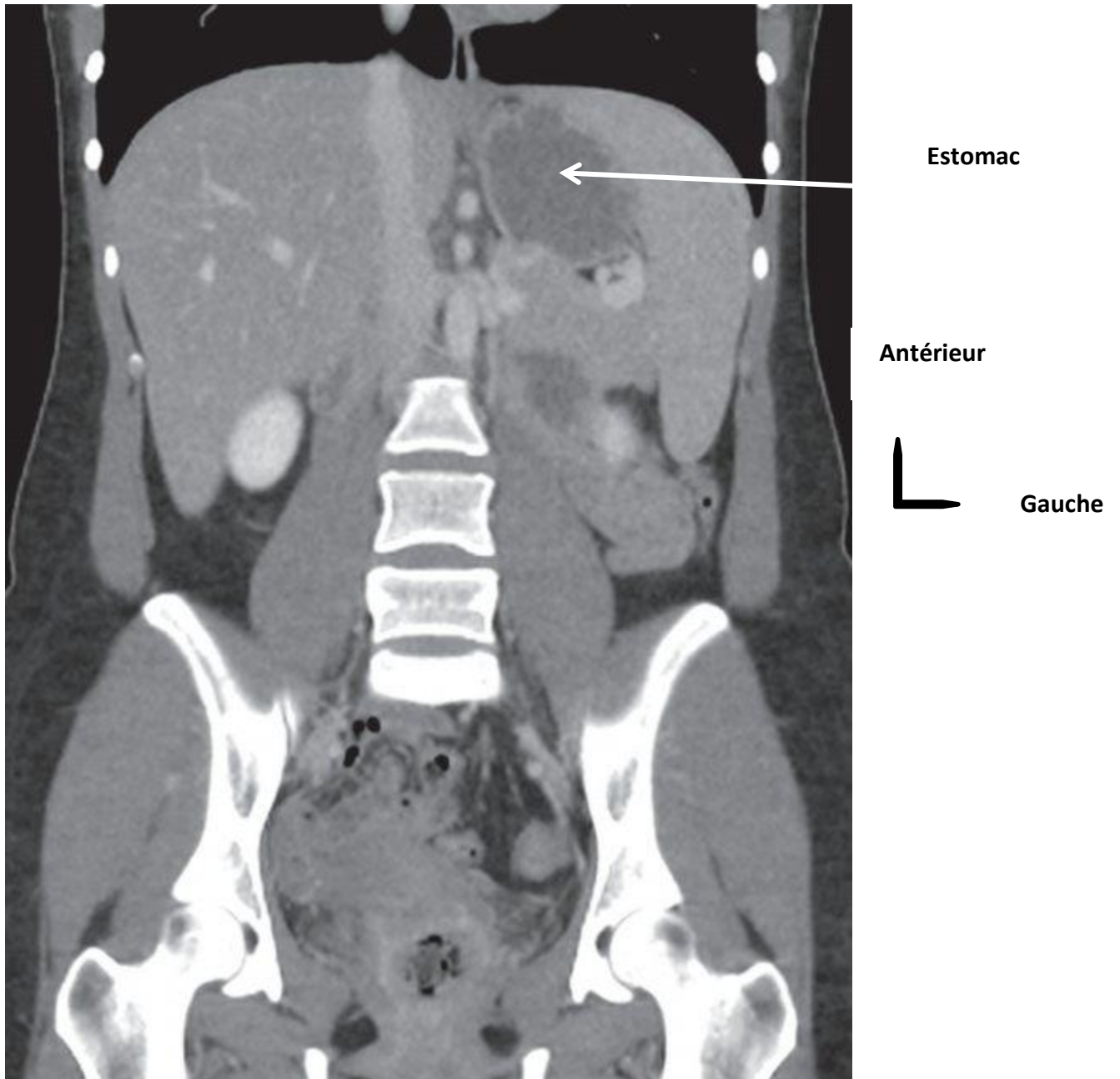


Figure 10 : TDM reconstruction coronale en fenêtre mou (aspect normal de l'estomac)[20].

### **3.3.3. Bilan diagnostique :**

➤ **Endoscopie œsogastroduodénale couplée à la biopsie :**

Il s'agit d'une fibroscopie œsogastroduodénale, il est l'examen essentiel et nécessaire au diagnostic de cancer de l'estomac. Une suspicion clinique de cancer gastrique doit faire pratiquer une endoscopie œsogastroduodénale. Associé à des biopsies multiples, elle permet le diagnostic dans 95% des cas.

Pour les cancers du cardia et de la portion verticale de l'estomac il s'agit le plus souvent de formes végétante et polypoïdes. Les cancers de l'antra sont représentés par la forme ulcéro-végétante.

L'endoscopie permet d'évaluer aussi la taille, la localisation (notamment la distance par rapport au cardia et au pylore) et l'extension de la tumeur. La biopsie étant le temps essentiel du diagnostic, quel que soit son aspect, tout ulcère gastrique doit être biopsié. Les biopsies doivent être multiples. En effet, une biopsie isolée possède une sensibilité de 70% pour le diagnostic de cancer gastrique, alors que la pratique de sept biopsies de la marge et de la base de l'ulcère augmente la sensibilité à 98%.

Toutes les tumeurs doivent donc bénéficier de biopsies multiples (au moins 8) pour éviter d'avoir à répéter l'endoscopie.

Le contrôle endoscopie 8 à 12 semaines après le traitement d'un ulcère gastrique est recommandé avec biopsies systémiques des zones non cicatrisées ou des cicatrices visibles[6].

Il y'a deux situations où la fibroscopie est d'interprétation difficile [21]:

- En cas de cancer superficiel, la muqueuse peut être macroscopiquement normale ou siège d'une ulcération d'aspect bénin d'où l'intérêt de multiplier les biopsies. Ces dernières doivent être répétées après huit semaines du traitement antiulcéreux même si la lésion apparaît guérie.
- En cas de limite plastique, la muqueuse peut être épaissie ou siège de gros plis. Le diagnostic est suspecté devant la rigidité ou la réduction de la capacité gastrique à l'insufflation.

➤ **Echo-endoscopie [21]:**

Cet examen qui se déroule généralement sous anesthésie générale et consiste à introduire une sonde d'échographie dans l'estomac du patient.

Il permet d'examiner en profondeur les parois de l'estomac ainsi les organes de voisinages, l'écho-endoscopie est essentiellement un examen diagnostique visant à analyser la nature et l'étendue de certaines lésions.

➤ **Transit œsogastroduodéal [21]:**

Cet examen a perdu sa place au profit de l'endoscopie. Cependant, il reste l'examen de référence après (l'endoscopie) dans les situations suivantes :

Impossibilité de faire des biopsies en cas de tumeur sténosante.

Suspicion de limite difficile à reconnaître l'examen endoscopique si tumeur proximale.

Evaluation de l'extension en hauteur de la tumeur.

Le TOGD en double contraste a une meilleure sensibilité de 96 % par rapport au contraste simple dont la sensibilité ne dépasse pas 75 %. La première méthode fournit une meilleure visualisation de la région cardiotubérositaire et permet de reconnaître les limites plastiques

**3.3.4. Bilan d'extension :**

Un certain nombre d'examen radiologique s'impose dans le cadre du bilan d'extension et qui garde un rôle prépondérant dans la surveillance du cancer gastrique :

➤ **Tomodensitométrie abdomino-pelvienne et thoracique [21]:**

La TDM/TAP a sa place dans l'exploration du cancer gastrique lors d'un bilan pré-thérapeutique. Elle participe au diagnostic positif du cancer en affirmant son origine gastrique dans 95 à 100 %. La tumeur se présente sous forme d'un épaissement de la paroi ou d'une masse tissulaire. Elle intervient dans le bilan d'extension locorégional, ganglionnaire et métastatique à distance. Elle permet d'évaluer l'extension tumoral au foie, pancréas, duodénum, colon, la rate et la cavité péritonéale.

La dilatation gastrique à l'eau augmente la sensibilité de l'examen pour évaluer l'infiltration tumorale pariétale et détecter des adénopathies péri-gastriques (Kumano 2005, Chen 2007)[9].

Cependant la TDM méconnaît les petits nodules de moins de 1 cm, elle ne permet d'affirmer un envahissement par contiguïté si perte de plan graisseux.

Les adénopathies métastatiques de moins de **15 mm** peuvent être confondues avec des adénopathies inflammatoires réactionnelles. Enfin, la TDM ne donne aucune idée sur l'extension néoplasique intra-mural ce qui constitue une limite importante avec l'écho-endoscopie.



Le développement du scanner dynamique hélicoïdal a amélioré la sensibilité de la TDM dans le diagnostic du cancer gastrique superficiel. Le taux de détection de ce cancer attribué au scanner dynamique hélicoïdal est de 57% d'après Lee et Al[21].

➤ **Technique de la tomодensitométrie[19] :**

S'il est toujours possible d'analyser la paroi et l'environnement gastriques sur un examen tomодensitométrique réalisé non spécifiquement pour l'estomac, une analyse sémiologique de qualité pour des résultats optimaux nécessite une préparation spécifique.

Le patient doit être à jeun, placé en décubitus. Les acquisitions en procubitus ne semblent pas apporter d'augmentation des performances.

Les acquisitions sur les appareils de TDM multi détecteurs sont le plus souvent millimétriques, voire inframillimétriques.

Pour une analyse sémiologique correcte, la collimation ne doit pas être supérieure à 2 mm. En cas de découverte d'une lésion tumorale, une acquisition thoracique doit être réalisée dans le même temps afin de compléter le bilan d'extension de la maladie.

La lecture de l'examen se fait obligatoirement sur console pour profiter des reformations multiplanaires et des reconstructions vasculaires.

➤ **Produit de contraste iodé intraveineux :**

L'injection de produit de contraste iodé doit être de 1,5 à 2 ml/kg de poids corporel d'un produit de contraste à 350 mg/l d'iode. Le débit d'injection ne doit pas être inférieur à 3 ml/min.

Les acquisitions doivent être réalisées à différentes phases. Une phase en contraste spontané centrée sur la région gastrique et duodénale permet de rechercher des hyperdensités spontanées (calcifications, sang) et de mesurer les densités. Une acquisition à la phase artérielle (30 à 35 secondes) centrée sur l'aire gastrique et duodénale après injection du produit de contraste iodé est réalisée uniquement pour obtenir une cartographie vasculaire préopératoire ou pour chercher à caractériser certaines tumeurs gastriques. La phase portale (70 à 80 secondes) est la phase essentielle, permettant l'analyse optimale du rehaussement pariétal, elle explore l'ensemble de la cavité abdominopérinéale.

Une phase tardive (> 3 minutes) peut être utile à la caractérisation de certaines formes tumorales (linite plastique par exemple). Pour l'exploration du duodénum, on peut substituer à la phase artérielle classique une phase pancréatique (40 à 45 secondes), phase sur laquelle la

différence de rehaussement entre la paroi duodénale et le parenchyme pancréatique est la plus importante.

➤ **Echo-endoscopie** : Elle est utile en cas [7]:

En cas de suspicion de limite avec hypertrophie des plis gastriques sans histologie positive pour évaluer l'extension des lésions sur l'œsophage, le pylore et le duodénum.

Pour évaluer les tumeurs superficielles afin de déterminer les indications de mucosectomie.

Déterminer le stade d'une tumeur non métastasée toutes les fois que le malade est un candidat potentiel à un traitement néoadjuvant. Le scanner doit être réalisé en première intention. Il permet de sélectionner les malades à confier à l'écho endos copiste à savoir les tumeurs non métastatiques sans extension locale importante évidente (extension organe de voisinage, ascite péri gastrique ...). Cette écho endoscopie doit être réalisable dans des délais raisonnables (moins de 2 semaines), dans le cas contraire un traitement néoadjuvant type MAGIC peut être proposé sur les données du scanner.

➤ **Imagerie par résonance magnétique (IRM)** :

Elle est peu utilisée dans l'exploration des pathologies gastriques, plus en raison des difficultés d'accès que du fait de sa résolution spatiale modeste comparativement à la tomodensitométrie (TDM) et surtout de sa sensibilité aux artefacts de mouvements. Comme pour le scanner, il faut distendre l'estomac à l'aide d'un produit de contraste oral, le plus souvent de l'eau. L'utilisation de magnétite (Lumirem®) ou de jus d'ananas a été proposée pour obtenir un balisage hypo-intense en T2 et hyperintense en T1 de la lumière gastrique[22].

➤ **L'échographie abdominopelvienne et la radiographie pulmonaire [7]:**

L'échographie abdominale est un examen encore fiable mais ne doit pas être systématique. Elle peut aider à caractériser des images hépatiques dépistées au scanner. Elle peut mettre en évidence des signes directs (nodules) ou indirects (minimes épanchements péritonéaux) de carcinose. Elle permet rarement d'apprécier les tumeurs gastriques.

Quant aux métastases pulmonaires, elles sont mises en évidences par la radiographie thoracique de face et de profil.

➤ **La laparoscopie d'exploration[23]:**

La laparoscopie est proposée par certains comme un examen indispensable au bilan d'extension avant une résection à visée curatrice. Cet examen permet d'éviter une laparotomie inutile jusqu'à chez 38% des patients, en cas de diagnostic, notamment de carcinose péritonéale ou de métastases hépatiques.

# **IV. MATÉRIELS ET MÉTODES**

#### **IV. Méthodologie :**

##### **4.1. Cadre de l'étude :**

Notre étude s'est déroulée dans les structures sanitaires (Cliniques Médicales) "Marie-Curie" et "Les ETOILES" respectivement en commune V (Quartier-Mali) et en commune II (médina-Koura) du district de BAMAKO au Mali.

##### **4.2 La présentation :**

###### ➤ **La Situation géographique :**

###### **A. La clinique médicale "Marie Curie" :**

La clinique médicale "Marie-Curie" est située à la rive droite au quartier-Mali dans la commune V du district de Bamako à 500 mètres au Sud-est du deuxième pont. A l'est nous avons la nouvelle station Shell et l'école privée les Castors, à l'OUEST la route secondaire de Bamako, au Nord le Centre de Santé Référence de la commune V et au Sud la station-service Star Oil Pont FAHD. Rue 201, porte 48.

La clinique médicale " Les Etoiles" est situé à la rive gauche dans le quartier Medina-Koura de la commune II du district de BAMAKO. A l'est nous avons la Station YARA OIL, à l'Ouest le CHU Gabriel TOURE, au Nord la mosquée Fila-Missiri de Medina-Koura et au Sud la RN27. Rue 11 Porte N° 80.

###### ➤ **Les locaux**

La clinique médicale "Marie-Curie"

Il est de trois niveaux et comprend :

###### ➤ **Au rez-de-chaussée.**

Accueil -SAU-Salle de Consultation1 - Salle de garde des Infirmiers – Salle de radiographie – Salle de scanner – Salle de mammographie – Salle d'échographie – Bureau administratif - Toilette Visiteurs et toilette femme.

###### ➤ **Premier étage**

Bureau du major - Laboratoire - Bloc opératoire – Salle d'accouchement – Salle de Consultation 2 – Salle de consultation 3 -Salle de consultation 4 – Pharmacie – Salle de fibroscopie – Salle d'hospitalisation 1- Salle d'hospitalisation 2 - Salle d'hospitalisation 3- Salle de Soins.

**Apport de la TDM/TAP dans le bilan d'extension du cancer de l'estomac dans les cliniques Médicales Marie Curie et les Etoiles**

➤ **Deuxième étage.**

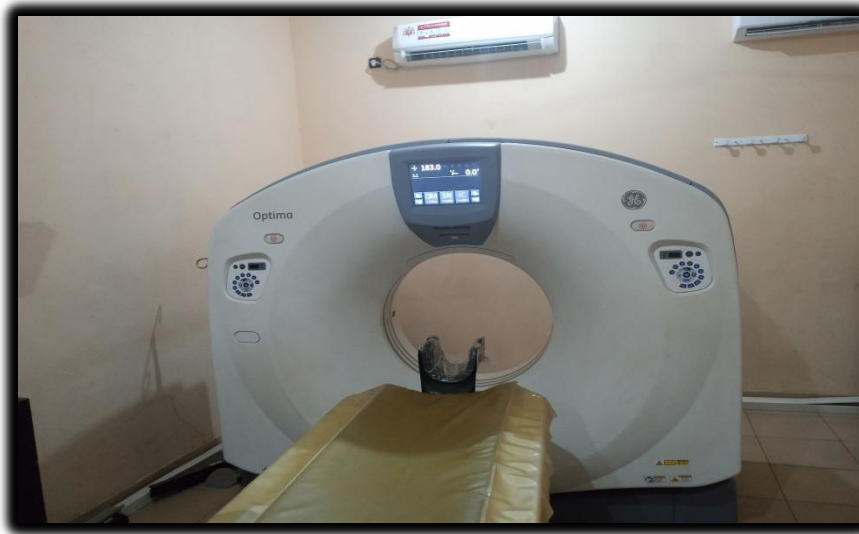Salle de Conférence - Salle de consultation 5 - Unité de Dialyse - Salle de garde des médecins  
-Salle d'hospitalisation 4 - Salle d'hospitalisation 5 - Salle d'hospitalisation 6 - Direction et toilette homme.

➤ **Le toit comporte :**

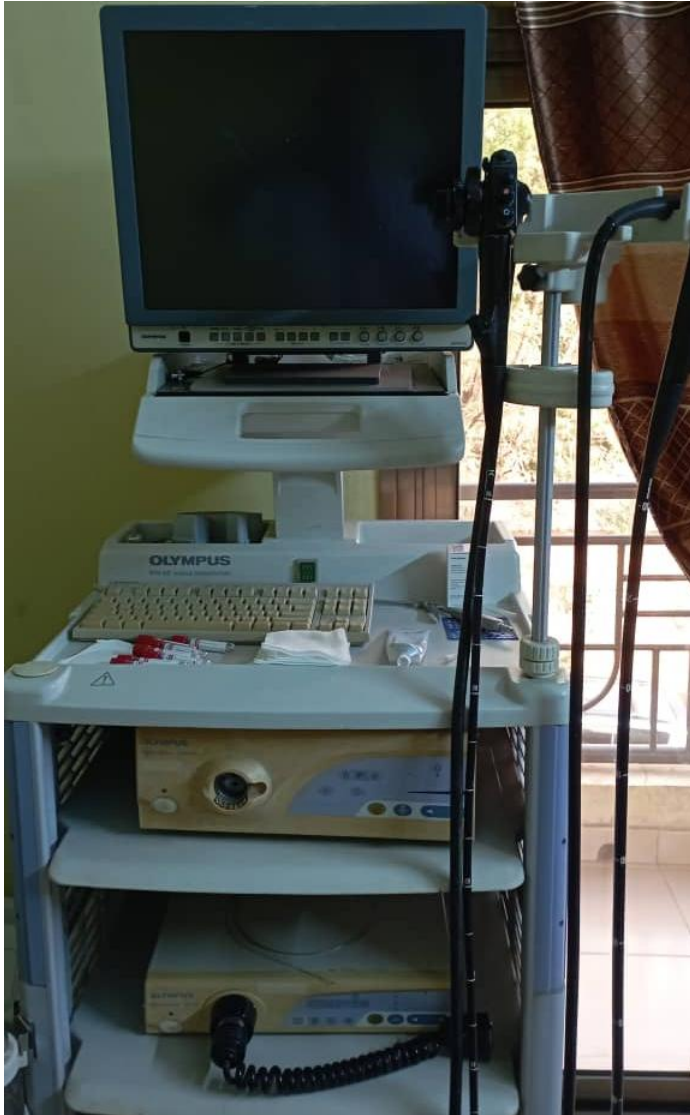Le hangar, la salle de réfectoire, la mosquée et la chambre du gardien.

➤ **L'équipement :** Il est composé :

D'un appareil de scanner de type Optima général électrique (GE) Optima de 16 barrettes mise en service en 2008.



**Figure 11 : Photo de l'appareil scanner de marque Optima et de type (General Electric 16 barrette) de la Clinique Médicale "Marie-Curie"**



**Figure 12 : Photo de l'appareil d'endoscopie marque OLYMPUS à la clinique Médicale "Marie Curie"**

Deux appareils de radiographie os-poumon dont l'un manuel et l'autre table télécommandée, de marque GE de type **Prestilix 1600x**, la console de type Project.

Un appareil de mammographie de marque **Senographe DMR**

Un poste de traitement d'images avec un numériseur

Une imprimante de marque Laser jet pro 402M.

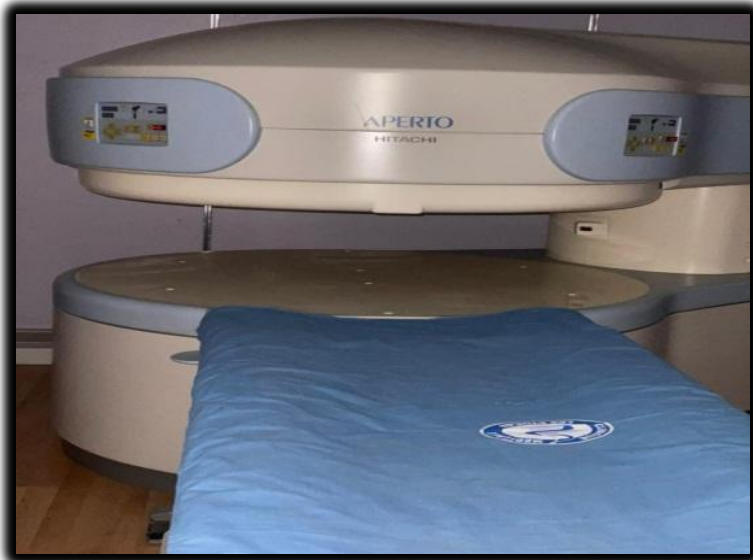Deux appareils échographiques équipés chacun de trois sondes (linéaire, convexe et endovaginale) ; le "**Voluson E8**" et le "**Vivid 3**" servant pour la permanence du jour et pour la garde avec doppler pour l'étude des vaisseaux.

**Apport de la TDM/TAP dans le bilan d'extension du cancer de l'estomac dans les cliniques Médicales Marie Curie et les Etoiles**

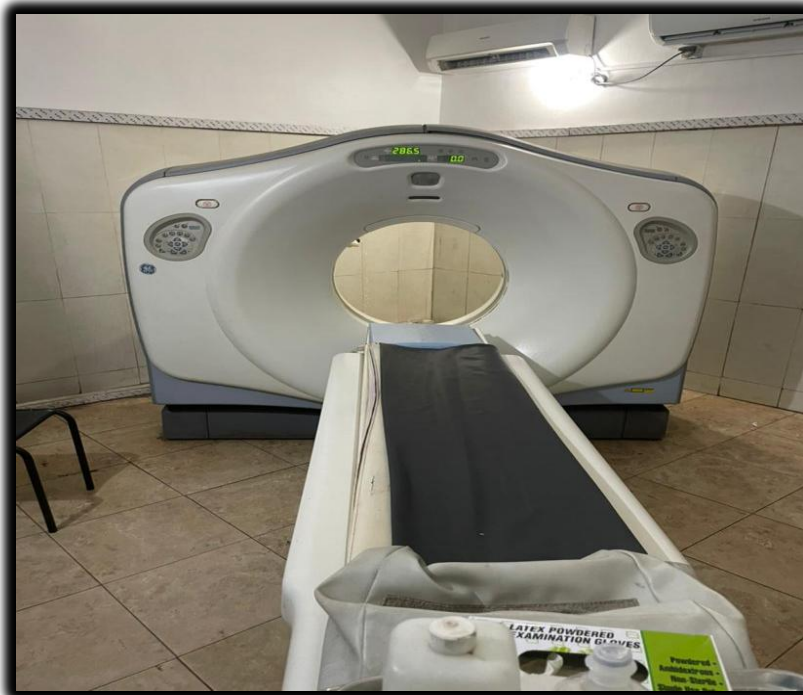Un appareil (de fibroscopie, endoscopie, Ano rectoscopie, colonoscopie) de marque Olympus.  
Appareil Electrocardiogramme, Electromyogramme et Electroencéphalogramme (ECG, EMG et EEG).

**B. Clinique médicale "les étoiles"**

Un appareil d'Imagerie par Résonance Magnétique (IRM) de 0,35 Tesla de marque Hitachi.



**Figure 13 : Photos d'IRM de marque "Hitachi" de la clinique médicale " Les Etoiles"**



**Figure 14 : Photos du scanner Général électrique GE de type Bright Speed de la CM " LES ETOILES"**



## **Apport de la TDM/TAP dans le bilan d'extension du cancer de l'estomac dans les cliniques Médicales Marie Curie et les Etoiles**

Deux appareils de scanner général électrique (GE) 16 barrettes de marque **Bright Speed**.  
Deux appareils de radiographie os avec une table télécommandé, de type **Prestilix 1600x**, la console de type Project.

Un appareil de mammographie de marque **Hologic**.

Un poste de traitement d'images avec numériseur.

Une imprimante fonctionnelle de marque laser jet Pro M402.M

Deux appareils d'échographiques (Voluson 730) de marque GE équipé chacun de trois sondes (linéaire, convexe et endovaginale).

### **4.3 Les activités du service d'imagerie :**

#### **L'accueil :**

Les matins les patients sont accueillis dans la salle d'attente après leur enregistrement à l'accueil. Sur appel les patients sont admis par ordre d'arrivée dans les salles d'examens. Cependant les urgences et les personnes âgées sont prioritaires.

#### **Les examens de radiographie standards :**

Le service d'imagerie médicale effectue tous les examens radiographiques des os, de l'abdomen et du thorax.

#### **Les examens spécialisés :**

Ce sont essentiellement : l'urographie intraveineuse (U.I.V.), l'Hystérosalpingographie (H.S.G.), l'Urétéro-cystographie-rétrograde (U.C.R.), le Lavement baryté (L.B.), le Transit-oesogastro-duodéal (T.O.G.D.). Ils sont réalisés sur rendez-vous après une préparation du malade.

#### **Les examens d'échographie :**

Ce sont les échographies abdominales, pelviennes, obstétricales ; urinaires, thyroïdiennes, mammaires, doppler et des parties molles.

#### **Les examens du scanner :**

Il s'agit essentiellement des examens sans injection de produit de contraste et après injection du produit de contraste (en intrathécale ou en intraveineuse).

### **4.4 Le type et la période d'étude :**

Il s'agissait d'une étude à visée descriptive, avec collecte prospective et rétrospective, qui s'est déroulée sur une période de 18 mois (Mars 2022 à Octobre 2023).

#### **4.5 Population d'étude :**

Tous les patients adressés ou venus d'eux même pour un scanner thoraco-abdomino-pelviennne durant notre période d'étude.

#### **4.6 Echantillonnage :**

##### **Les critères d'inclusion :**

Tous patients atteints du cancer gastrique et consentant à participer à l'étude.

##### **Les critères de non inclusion**

Patients présentant autres tumeurs non gastriques ou non consentant de participer à l'étude

#### **Préparation des malades :**

##### **Technique de préparation pour la TDM :**

- Prendre une bonne voie veineuse ;
- Donner de l'eau à boire au patient pour distendre l'estomac ;

##### **Technique de préparation pour l'endoscopie :**

- Patient à jeun pendant **6 à 8** heures de temps ;
- Réaliser avec anesthésie ou sans anesthésie ;

##### **Technique de la biopsie :**

- Prélèvement de la muqueuse gastrique au cours de l'endoscopie pour l'examen anatomo-pathologique.

#### **La collecte des données**

Les données ont été collectées sur une fiche d'enquête individuelle préétablie à partir des demandes d'examen.

#### **4.7. La saisie et l'analyse des données**

Les données ont été saisies avec le logiciel Microsoft Word 2010 et analysées par les logiciels SPSS version 25, Excel 2016 et Zotero.

#### **4.8. Les paramètres étudiés :** les paramètres étudiés étaient :

- **Données sociodémographiques.**
- **Donnés cliniques.**
- **Donnés scanographiques.**
- **Donnés anatomopathologiques.**

# **V. RESULTATS**

## V. Résultats :

### 5.1. Fréquence :

Durant notre période d'étude, nous avons enregistré **70** patients soit **5%** dans le cadre d'une tumeur gastrique sur un total de **1404** scanner thoraco-abdomino-pelviennne réalisé.

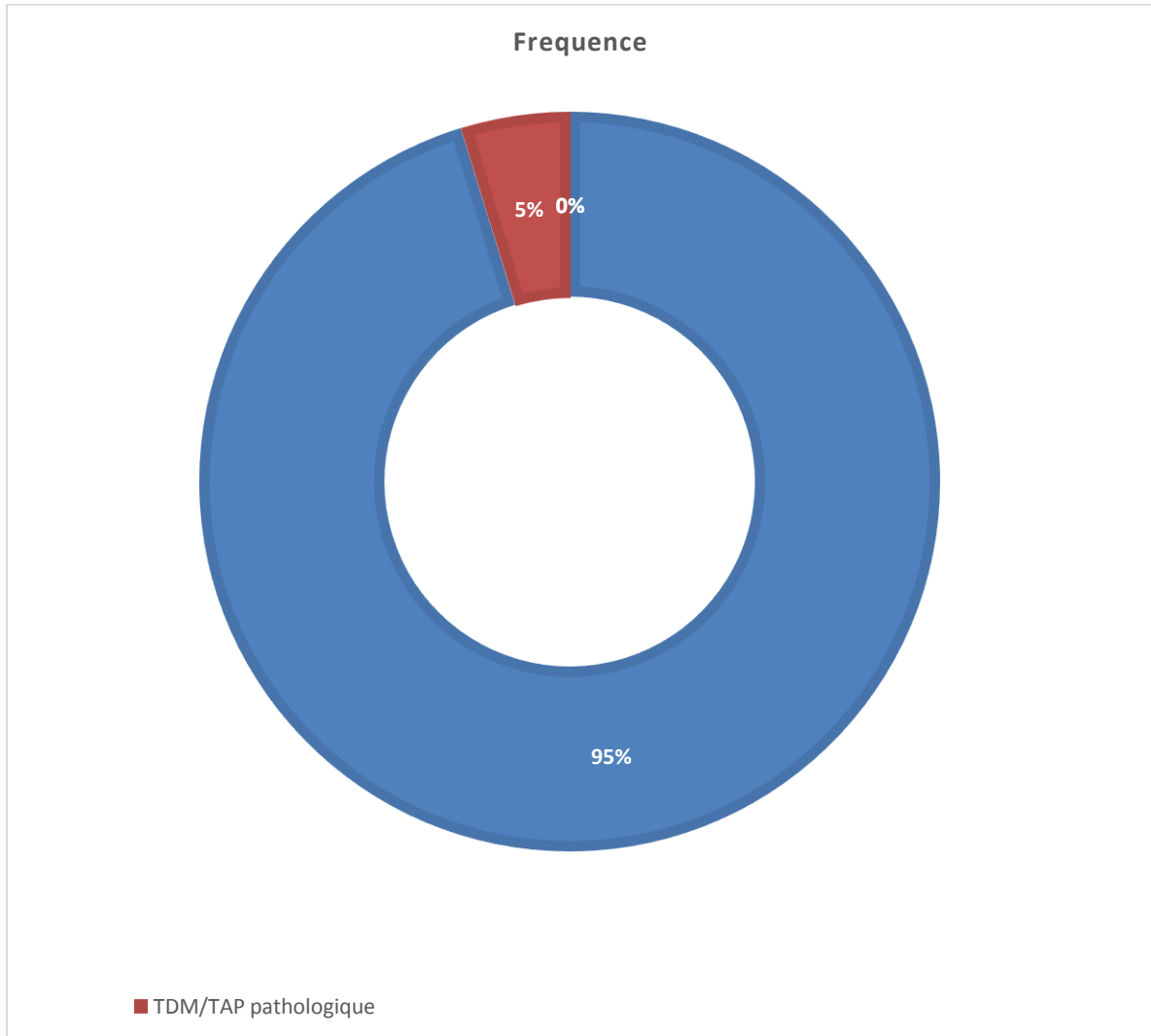


Figure 15 : Répartition selon la fréquence

## 5.2. Aspect socio-démographique :

Tableau II : Répartition selon le sexe

Sexe	Effectif (n)	Pourcentage (%)
M	48	68,6
F	22	31,4
Total	70	100,0

Le sexe masculin était le plus fréquent des cas avec **68.6 %** soit un sexe ratio de **2.18**.

### 5.2.2 Age :

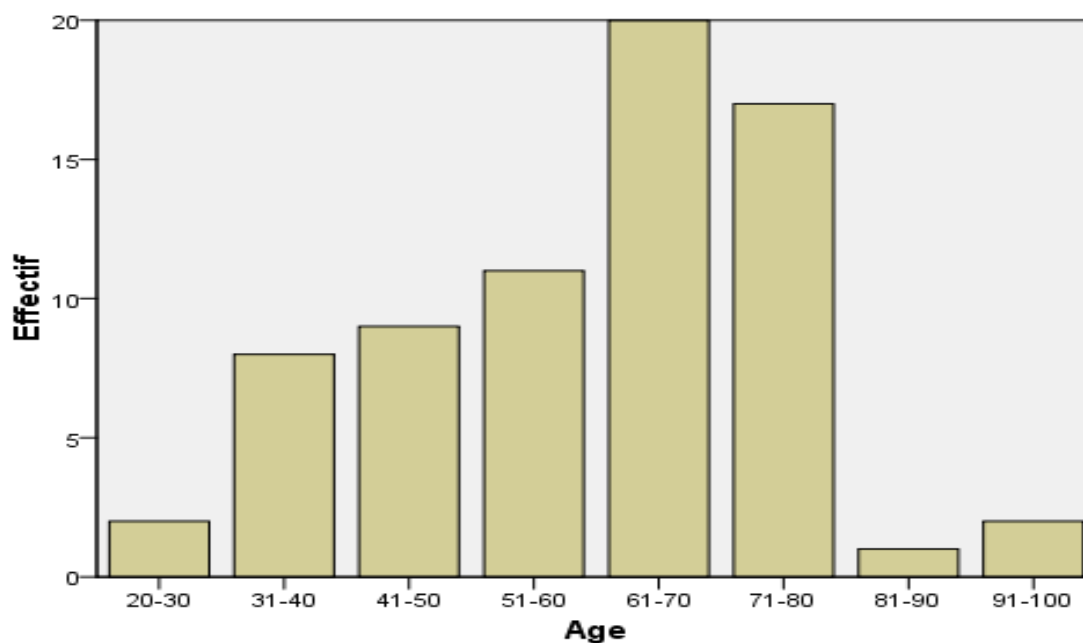


Figure 16 : Répartition selon la tranche d'âge

La classe modale était de [60-70] soit **28.6 %** des cas.

L'âge moyenne était **44.9 ans** soit un écart type de **1.58** avec des extrêmes de **24 ans** et **99 ans**.

**Tableau III : Répartition selon l'activité socio-professionnelle**

L'activité socio-professionnelle	Effectif (n)	Pourcentage (%)
Cultivateur	20	28,6
<b>Ménagère</b>	<b>21</b>	<b>30,0</b>
Employer de Commerce	15	21,4
Fonctionnaire	1	1,4
Ouvrier	13	18,6
Total	70	100,0

Les ménagères et les cultivateurs étaient les plus fréquents avec respectivement **30% et 28.6%**.

**Tableau IV : Répartition selon la provenance :**

Provenance	Effectif (n)	Pourcentage (%)
Hôpital Gabriel TOURE	<b>49</b>	<b>70,0</b>
CSREF CV	2	2,9
CHU POINT G	1	1,4
CNAM/CVD	1	1,4
CM ABDALAH	1	1,4
CSREF CI	2	2,9
CSCREF CII	1	1,4
MARIE CURIE	3	4,3
ASACOBAG	1	1,4
CM SANIA MEDICALE	1	1,4
CM ESPOIR	3	4,3
Luxembourg	4	5,7
CM KOULAKOU	1	1,4
Total	70	100,0

La plupart de nos patients venaient de l'hôpital Gabriel TOURE 49 patients soit 70% des cas.

### 5.3. Aspect clinique et anatomopathologique :

**Tableau V : Répartition selon le renseignement clinique**

Renseignement clinique	Effectif (n)	Pourcentage (%)
<b>Bilan d'extension</b>	<b>52</b>	<b>74,3</b>
Foie multinodulaire d'allure métastatique	2	2,9
Recherche de métastase	4	5,7
Douleur du flanc droit	1	1,4
Épigastralgie + vomissement	2	2,9
Ascite + syndrome de cholestase	1	1,4
Masse épigastrique	8	11,4
Total	70	100,0

Le bilan d'extension était le renseignement le plus fréquent avec **52 cas** soit **74.3%**.

**Tableau VI : Répartition selon l'aspect macroscopique en endoscopie**

Aspect macroscopique	Effectif (n)	Pourcentage (%)
Ulcéreux	27	38,6
<b>Ulcéro-bourgeonnant</b>	<b>35</b>	<b>50,0</b>
Végétant	8	11,4
Total	70	100,0

A l'endoscopie l'aspect macroscopique le plus fréquent était le type ulcérero-bourgeonnant représentait **35 cas** soit **50%**.

**Tableau VII : Répartition selon le type histologique.**

Sous type histologique	Effectif (n)	Pourcentage (%)
Bien différencié	21	30,0
<b>Moyennement différencié</b>	<b>36</b>	<b>51,4</b>
Peu différencié	11	15,7
Indifférencié	2	2,9
Total	70	100,0

Le type histologique retrouvé chez tous nos patients était l'adénocarcinome. L'analyse anatomopathologique a permis de préciser le degré de différenciation des adénocarcinomes chez nos malades. On a constaté que le type fréquent était l'adénocarcinome moyennement différencié :**36 cas soit 51,4%**.

#### **5.4 Aspect scanographique des lésions**

**Tableau VIII : Répartition selon le résultat du scanner**

Résultat scanner	Effectif (n)	Pourcentage (%)
Tumeur localisée à la paroi gastrique	31	44,3
Tumeur localement avancée	8	11,4
Métastase à distance	31	44,3
Total	70	100,0



**Tableau IX : Répartition selon l'aspect de la paroi gastrique au scanner**

Aspect de la tumeur en TDM	Effectif (n)	Pourcentage (%)
<b>Épaississement irrégulier de la paroi gastrique</b>	<b>45</b>	<b>64,3</b>
Épaississement irrégulier bourgeonnant de la paroi	6	8,6
Épaississement irrégulier sténosant de la paroi	16	22,9
Épaississement pariétal sténosant et bourgeonnant	1	1,4
Masse gastrique	2	2,9
Total	70	100,0

Au scanner il y'avait un épaississement irrégulier chez **97,2%** de nos patients dont **64,3%** avaient simplement un épaississement irrégulier pariétal, **22,9%** irrégulier sténosant, **8,6%** irrégulier bourgeonnant et **1,4%** irrégulier sténosant et bourgeonnants.

**Tableau X : Répartition selon la topographie de la tumeur au scanner**

Siège anatomique	Effectif (n)	Pourcentage (%)
<b>Antre-pylorique</b>	<b>44</b>	<b>62,9</b>
Fundique	3	4,3
Petite courbure	6	8,6
Grande courbure	4	5,7
Cardiale	2	2,9
Pan gastrique	11	15,7
Total	70	100,0

La région antro-pylorique était le plus touché avec **44 cas soit 62.9%**.

**Tableau XI : Répartition selon le type de métastase au scanner**

Métastase	Effectif (n)	Pourcentage (%)
<b>Hépatique</b>	<b>22</b>	<b>31,4</b>
Péritonéale et hépatique	3	4,3
Pulmonaire	2	2,9
Osseuse	1	1,4
Hépatique et pulmonaire	7	10,0
Pas de métastase	35	50,0
<b>Total</b>	<b>70</b>	<b>100,0</b>

**50%** de nos patients avaient développés des métastases avec une fréquence des métastases hepaticque **22** cas soit **31.4%**.

**Tableau XII : Répartition selon les lésions associées**

Lésions associées	Effectif (n)	Pourcentage (%)
<b>Ascite</b>	<b>14</b>	<b>20,0</b>
ADP profonde	13	18,6
Ascite et ADP profonde	7	10,0
Pas de signe accompagnateur	36	51,4
<b>Total</b>	<b>70</b>	<b>100,0</b>

**48.6%** de nos patients avaient des lésions associées réparties comme suit **20%** cas avaient de l'ascite, **18.6%** cas avaient des ADP profondes et **10%** cas avaient l'ascite et ADP.

**Tableau XIII : Répartition selon le siège des ADP profondes**

Siège des ADP	Effectif (n)	Pourcentage (%)
<b>Péri-gastrique</b>	<b>9</b>	<b>12,9</b>
Coelio-mésentérique	4	5,7
Hilaire hépatique	7	10,0
Pas d'ADP	50	71,4
Total	70	100,0

Les ADP profondes péri-gastrique étaient les fréquent avec **9** cas soit **12,9%**.

5.5 Iconographie :

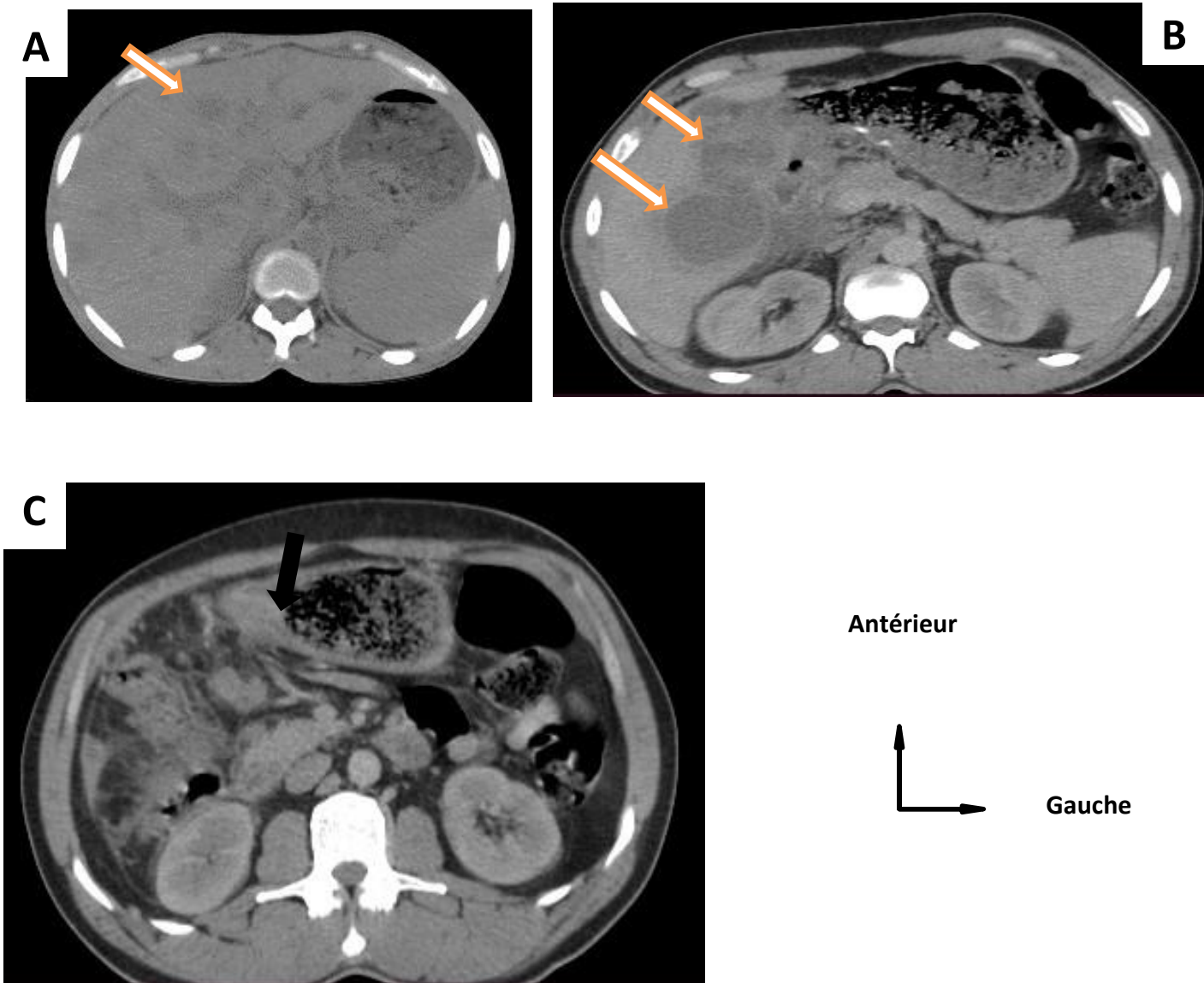


Figure (A, B, C) 17 : TDM de Mrs KEITA, 46 ans en coupe axiale objectivant un processus tumoral gastrique (région antro-pylorique figure C flèche noire rehaussé après injection de PDC) avec localisation secondaire hepaticque (segment II et VI figure A et B flèche blanche re

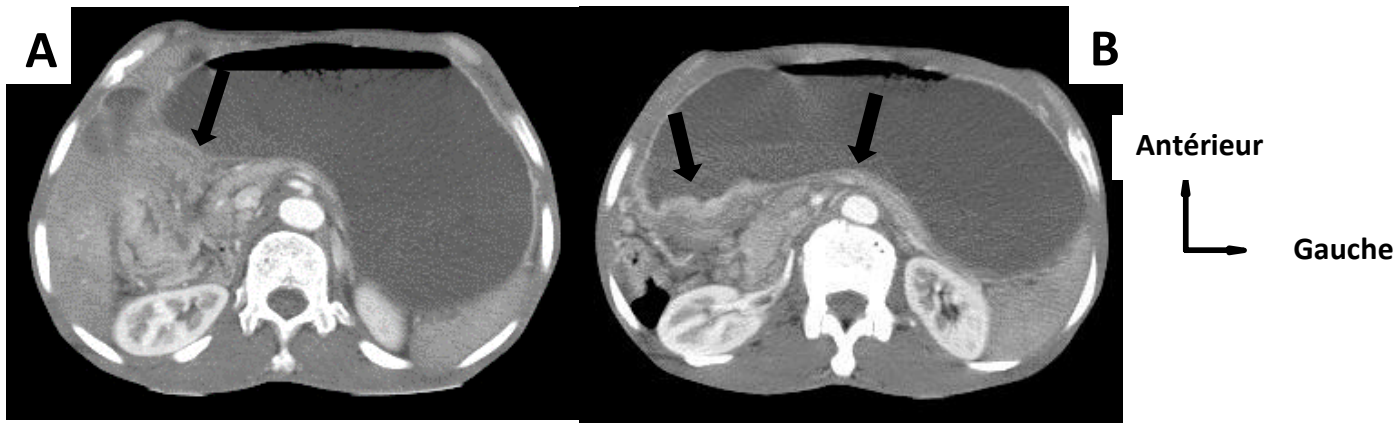


Figure (A, B) 18 : TDM de Mrs DEMBELE, 64 ans en coupe axiale objectivant un épaissement irrégulier circonférentiel au niveau antro-pylorique (figure A et B flèche noire rehaussé après injection de PDC) en rapport avec sa tumeur gastrique réalisée à la clinique ‘Les

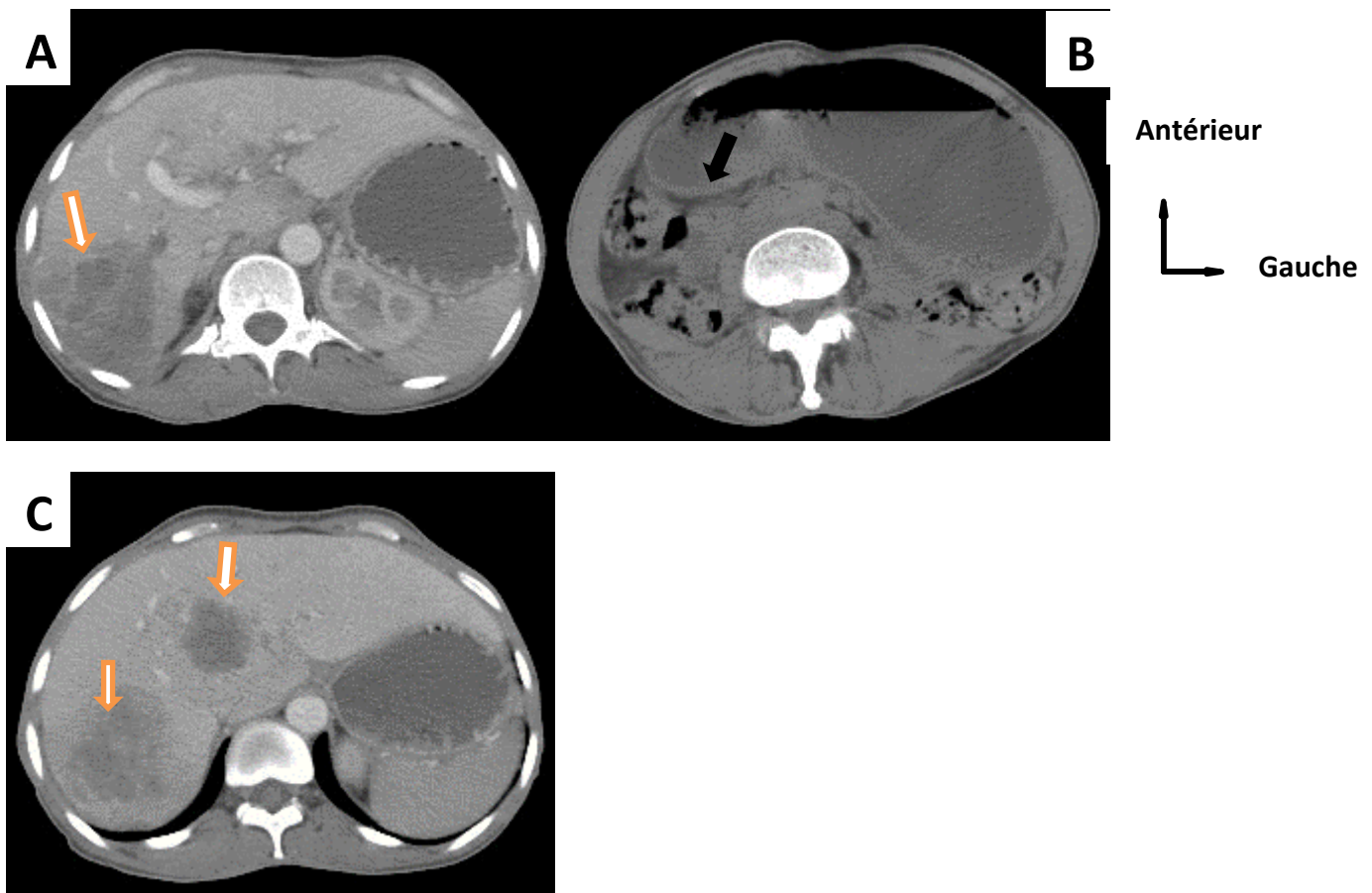


Figure (A, B, C) 19 : TDM de Mme TRAORE, 37 ans en coupe axiale objectivant un processus tumoral gastrique (région antro-pylorique figure B flèche noire rehaussé après injection de PDC) avec localisation secondaire hépatique (segment VII et segment II figure A et C flèche

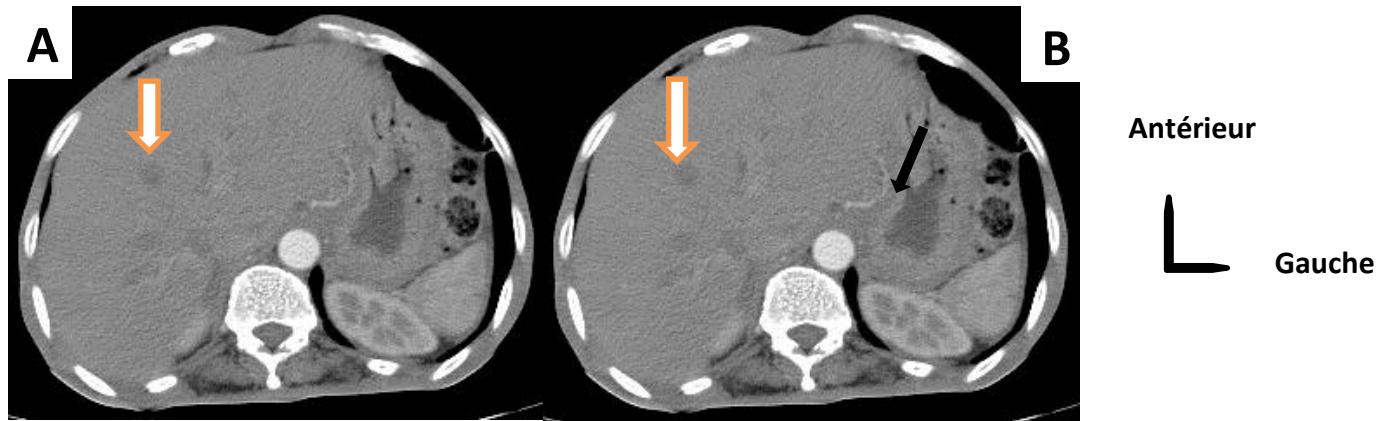


Figure (A, B) 20: TDM de Mrs DIARRA, 63 ans objectivant un processus tumoral gastrique (petite courbure étendue à la région antro-pylorique figure B flèche noire) avec localisation hépatiques secondaires (segment I et II figure A et B flèche blanche rehaussé en périphé

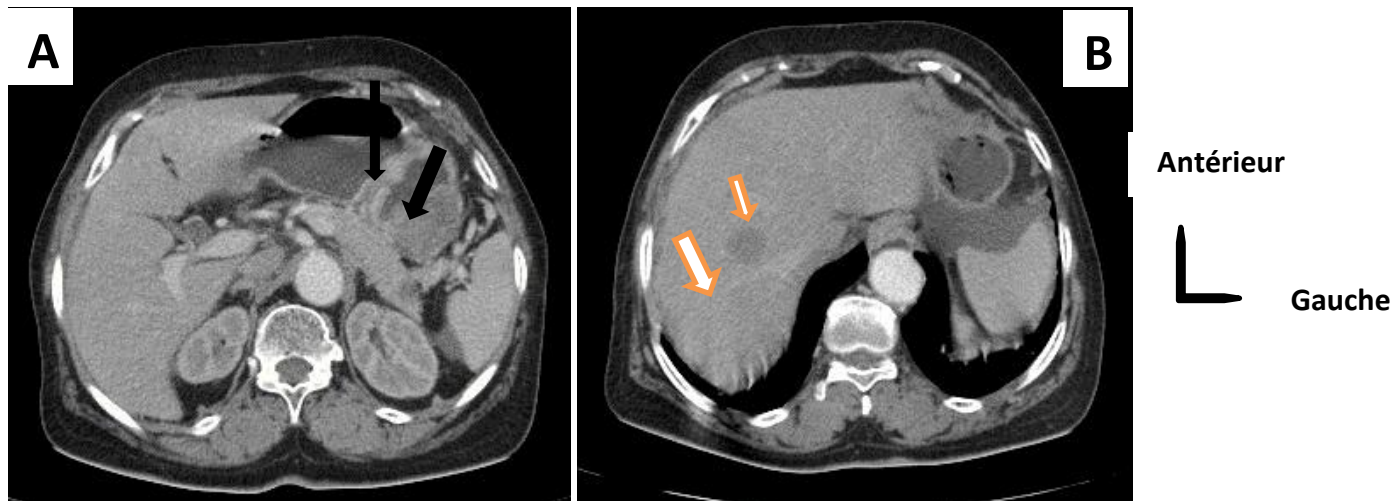


Figure (A, B) 21 : TDM de Mrs COULIBALY, 70 ans objectivant un processus tumoral gastrique (petite courbure de l'estomac figure A flèche noire avec infiltration nodulaire en flammèche de la graisse péri-gastrique) et localisations secondaires hépatiques (segment VII et

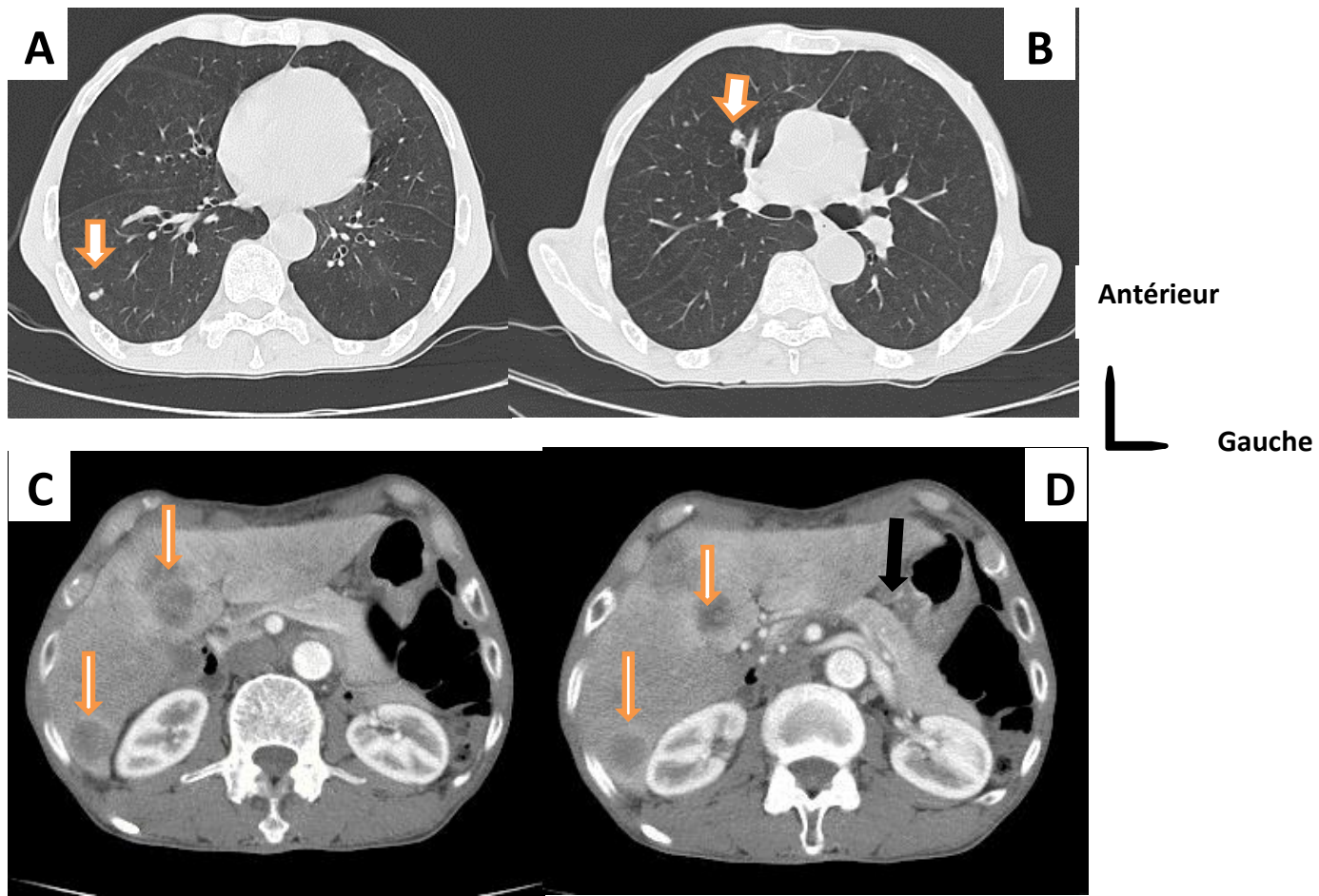


Figure (A, B, C, D) 22 : TDM de Mrs SOGORE, 76 ans en coupe axiale objectivant un processus tumoral gastrique (petite courbure figure D flèche noire) avec localisations secondaires hépatiques (nodules multiples figure A et B flèche blanche rehaussés en périphéries après injec

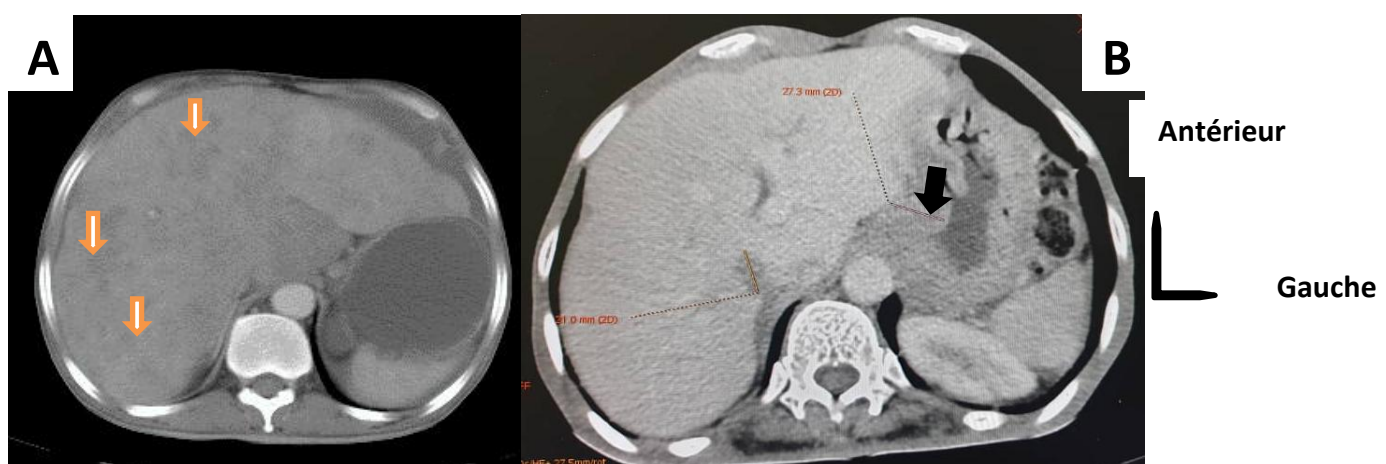


Figure (A, B) 23 : TDM de Mrs DIABY, 72 ans en coupe axiale objectivant un processus tumoral gastrique (petite courbure figure B flèche noire) avec localisations secondaires hépatiques (multiples nodules figure A flèche blanche) réalisé à la clinique "Les Etoiles".

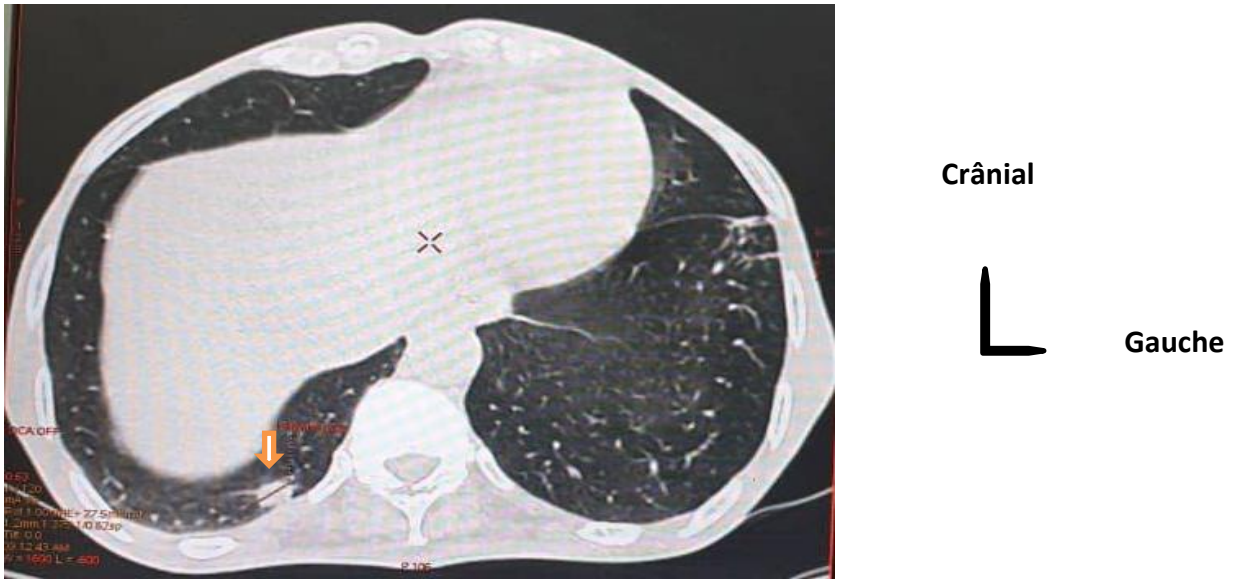


Figure 24 : TDM d'un sujet de 56 ans en coupe axiale avec une localisation pulmonaire (nodule pulmonaire hyperdense bien limité au niveau de la base pulmonaire droite flèche blanche) réalisé à la clinique médicales Les ETOILES.

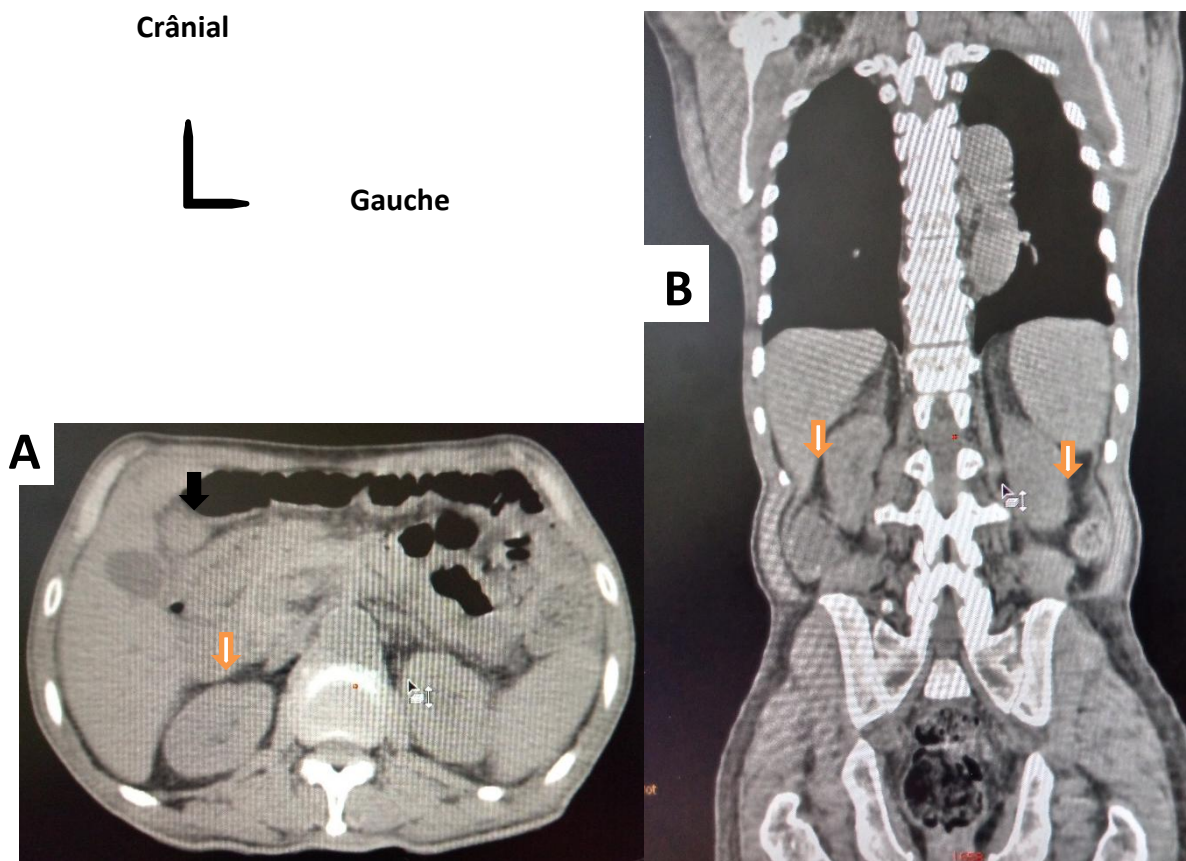


Figure (A, B) 25 : TDM de Mrs TRAORE, 66 ans en coupe axiale A et coronale B objectivant un processus tumoral gastrique (antro-pylorique figure A flèche noire) avec ascite de grande abondance figure A et B flèche blanche.



# **VI. COMMENTAIRES ET DISCUSSIONS**

## **VI. Commentaires et discussions :**

### **6.1. Les limites :**

Il s'agissait d'une étude à visée descriptive avec recueil prospective et rétrospective des données portant sur **70** patients atteints de cancer de l'estomac diagnostiqué par différentes méthodes.

Données manquantes.

Renseignement incomplet.

Pannes techniques.

### **6.2. Fréquence :**

Dans notre étude le cancer de l'estomac représentait **5%**. Ce résultat est inférieur à ceux de Kouriba et Tangara qui avaient obtenu respectivement **40.1%**[6]. et **36.78%**[16].

Ce résultat pourrait s'expliquer par la période, la taille de l'échantillon et type d'étude.

### **6.3. Aspect sociodémographique :**

#### **Age :**

La moyenne d'âge dans notre étude était de **44.9** ans avec un écart-type de **1.58** et des extrêmes de 24 ans et 99 ans. La tranche d'âge la plus représentée a été celle de **60 - 70** ans avec **28.6%**.

Notre moyenne d'âge était inférieure à celle de Diakité A avec une moyenne d'âge de **57** ans en 2014 au Mali [24], elle se rapproche de celle K. Amegbor avec une moyenne d'âge de 42.5 ans en 2005 au Togo[25].

Ce résultat s'explique par la jeunesse de la population malienne en particulier et celle de l'Afrique en générale.

Aussi les conditions de vie précaire de la population qui est facteur favorisant de l'*Helicobacter pylori*.

#### **Sexe :**

Nous avons noté une prédominance masculine avec un sex-ratio de 2.18. Ce résultat est comparable à plusieurs études africaines[8,25,26] où le cancer gastrique touche plus les hommes par rapport aux femmes.

Cette prédominance masculine pourrait être due à la consommation alcool-tabagique plus fréquent chez les hommes.

#### **Activité socio-professionnelle :**

Les ménagères et les cultivateurs étaient les plus fréquents dans notre étude avec respectivement **30%** et **28,6%**. Cette fréquence des couches sociales à bas niveau de vie a été rapportée dans d'autres études[27–29]. Ce fait pourrait être dû à l'infection par *H. pylori*, qui est en rapport avec le bas niveau d'hygiène, associée aux facteurs nutritionnels défavorables (mode de conservation et qualité des aliments).

#### **6.4. Données cliniques et anatomopathologiques :**

##### **Histologie :**

Le type histologique retrouvé chez tous nos patients était adénocarcinome (**100%**) avec une prédominance du sous type adénocarcinome moyennement différencié **51,4%**. Ce résultat ne diffère pas significativement de celui de Soltanie Chaimae **100%** avec une prédominance du sous type bien différencié **36%** en 2016 au Maroc[30].

Nos données sont conformes à la littérature selon laquelle l'adénocarcinome représente le type histologique le plus fréquent[31].

##### **Endoscopie :**

L'aspect ulcéro-bourgeonnant a prédominé dans notre étude avec un taux de **50%**. Ce résultat ne diffère pas significativement de celui de DIAKITE avec (**57,7%**) en 2014 au Mali[24], de Tangara avec **54,48%** en 2010 au Mali[16]. et de MAHI avec (**76,85 %**) en 2014 au Maroc[21].

#### **6.5. Aspect scanographique des lésions :**

##### **Aspect de la paroi tumorale à la TDM :**

L'épaississement irrégulier de la paroi gastrique avec rehaussement était plus fréquent dans nos résultats scanographiques soit **64,3%**. Ce résultat est comparable ceux d'autres études africaines qui avaient aussi retrouvés des épaississements irréguliers de la paroi gastrique au scanner[30,32].

##### **Topographie de la tumeur :**

Nous avons enregistré 62,9% de localisation antro-pylorique. Ce résultat ne diffère pas significativement de celui Check A. TRAORE avec 97.1% en 2019 au Mali[15] et MAHI A avec 63.63% en 2014 au Maroc[21].

**Les métastases :**

Les métastases hépatiques étaient les plus fréquentes dans notre étude 31,4% cas. Ce résultat ne diffère pas significativement de celui de Kouriba avec 17.39% de métastases hépatiques en 2021 au Mali[6] et de celui MAHI avec 18.3% de métastases hépatiques en 2014 au Maroc[21].

Le développement du scanner dynamique hélicoïdal a amélioré la sensibilité de la TDM dans le diagnostic du cancer gastrique superficiel. Le taux de détection de ce cancer attribué au scanner dynamique hélicoïdal[21].

**Lésions secondaires associées au scanner :**

Dans notre étude l'ascite était présente chez **14** patients soit **20%** et les ADP profondes chez **13** patients soit **18,6%**.

Ce résultat est comparable à celui de ALAARABIOU A chez qui les ADP profondes étaient présentes chez **15** patients soit **41,6%**[2]. et celui de Mahi chez qui l'ascite était présent dans **13** cas soit **11.92%**[21].

Ce résultat pourrait confirmer l'importance du scanner dans la surveillance du cancer gastrique.

**Siège des ADP profondes :**

Dans notre étude les ADP profondes péri-gastrique étaient plus fréquentes chez nos patients soit **12.9%** par contre elles diffèrent de celle de ALAARABIOU A avec une localisation coelio-mésentérique soit 53%[2].

Ce résultat pourrait expliquer la capacité du scanner à repérer les lésions dans différentes zones.

# **VII. CONCLUSION ET RECOMMANDATIONS**

## **VII. Conclusion et recommandations**

### **7.1. Conclusion :**

Le cancer de l'estomac est une tumeur maligne fréquente au Mali.

L'étendue de la tumeur au moment du diagnostic est un des critères déterminants dans le choix d'un traitement adapté à la situation dont l'imagerie en coupe (TDM) vient en complément à l'endoscopie.

Cette TDM thoraco-abdomino-pelvienne permet de voir la tumeur, l'envahissement des organes voisins et des localisations à distance ganglionnaire et osseuse.

Elle nous a permis de retrouver des localisations secondaires ganglionnaires, pulmonaires et hépatiques. La TDM/TAP reste l'examen le plus accessible au Mali pour le bilan d'extension.

### **7.2. Recommandation :**

Au terme de cette étude nous formulons quelques recommandations :

#### **❖ Aux autorités sanitaires et politico-administratives :**

- Rendre accessible les innovations et la recherche scientifique.
- Subventionner le coup du scanner au près des structures privées pour une meilleure accessibilité.

#### **❖ Aux corps médicales :**

- Pratiquer systématiquement un scanner thoraco-abdomino-pelvienne pour une meilleure surveillance des cas diagnostiqués de cancer gastrique.
- Prendre en charge correctement des lésions précancéreuses et l'acheminement de tout prélèvement gastrique dans un service d'anatomopathologie.
- Suivre rigoureusement tous les patients présentant une lésion précancéreuse.
- Mettre en place un système d'archivage médical informatisé.

#### **❖ A la population :**

- Consulter rapidement dans un centre de santé au moindre signe digestif.
- Prendre en compte les mesures d'hygiène alimentaires.

## **VIII. REFERENCES :**

## **REFERENCES**

- 1. Chevallay M, Jung M, Morel P, Mönig S.** Cancer de l'estomac : prise en charge et traitement multidisciplinaire. *Revue Médicale Suisse.* 2018 ;14(630) :2221- 5.
- 2. Alaarabiou A.** Les aspects radiologiques des tumeurs de l'estomac Etude rétrospective à propos de 36 cas [These]. [Hpital Militaire Avicenne de Marrakech.] : Cadi Ayyad Faculté de Medecine et de Pharmacie MARRAKECH; 2014.
- 3. Haute autorité de santé.** Cancer de l'estomac. 2011.
- 4. Dr. Annemie Michiels** (Fonds Anticancer) et relu par le Dr. Gauthier Bouche (Fonds Anticancer), le Dr. Svetlana Jezdic (ESMO), le Dr. Alicia Okines (ESMO), le Pr. David Cunningham (ESMO), le Dr. William Allum (ESMO) et le Pr. Lorenz Jost. *Cancer de l'estomac.* 2012 ;
- 5. Cissé MC.** Aspect épidémiologiques et anatomopathologiques des cancers de l'estomac [Thèse]. [CHU du Point G] : FMOS ; 2021.
- 6. Kouriba S.** Le cancer de l'estomac : Aspects épidémiologiques, diagnostiques, thérapeutiques et pronostiques dans le service de chirurgie générale du CHU Gabriel TOURE [Thèse]. [CHU Gabriel TOURE] : USTTB ; 2021.
- 7. Dembélé I.** Prise en charge du cancer de l'estomac en 2010 dans le Service de Chirurgie A au CHU du Point G [Thèse]. [CHU du Point G] : Faculté de Médecine de Pharmacie et D'Odonto-Stomatologie ; 2014.
- 8. Gakou H.** Aspect Epidémiologique et Histologique des Cancer de l'estomac à Bamako 2016 A 2020 : Données du registre du cancer du Mali. [These]. [CHU du Point G] : FMOS ; 2022.
- 9. Zaanan A, Bouché O, Benhaim L, Buecher B, Chapelle N, Dubreuil O, et al.** Gastric cancer : French intergroup clinical practice guidelines for diagnosis, treatments and follow-up (SNFGE, FFCD, GERCOR, UNICANCER, SFCD, SFED, SFRO). *Digestive and Liver Disease.* Août 2018 ;50(8) :768- 79.
- 10. Bougana I, Benabdelouahab F, Loutfi A, El Ouahrani A.** L'optimisation avec réduction de l'exposition du patient lors des procédures en scanographie TDM/TAP : cas des patients cancéreux au nord du Maroc. *Radioprotection.* 1 avr 2018 ;53 :115- 22.
- 11. Kamina Pierre.** Anatomie Clinique : Abdomen et Thorax. 3e Edition. Vol. 3. France : Poitiers : Maloine ; 2006 (livre).
- 12. Michel Dufour.** Anatomie des organes et Viscères : Tête, Cou et Tronc. 2e Edition. Vol. 2. France : Elsevier Masson ; 2018 (livre).
- 13. Drake RL.** Gray's anatomy for students. 4th edition. Philadelphia, MO : Elsevier ; 2019 (livre).



14. **Netter FH.** Atlas of human anatomy. Seventh edition. Philadelphia, PA : Elsevier ; 2019 (livre).
15. **Traore CA.** Etude épidémiologique, clinique et anatomopathologique des cancers de l'estomac au CHU du Point G [Thèse]. [CHU du Point G] : FMOS ; 2019.
16. **Tangara MD.** Cancer de l'estomac : Aspects diagnostiques et thérapeutiques dans le service de chirurgie « A » de 2010 à 2018 [Thèse]. [CHU du Point G] : FMOS ; 2020.
17. **Togo MEA.** Gastrectomie totale : Indications et pronostic dans le service de chirurgie générale du CHU Gabriel Toure [Thèse]. [CHU Gabriel TOURE]: FMOS; 2022.
18. **Merabet DO.** Les tumeurs de l'estomac. 2023 ;58.
19. **Vilgrain V, Régent D.** Imagerie de l'abdomen. Paris : Médecine sciences publications-[Lavoisier] ; 2010. (Imagerie médicale) (livre).
20. **Dillenseger JP.** Atlas d'anatomie générale et radiologique. 2e éd. Issy-les-Moulineaux : Elsevier Masson ; 2019 (livre).
21. **Mahi A.** Cancer de l'estomac expérience du service de chirurgie viscérale du CHU HASSAN II DE FES [Thèse]. [FES] : sidi Mohammad ben Abdellah ; 2014.
22. **H. Ropion-Michaux, A. Fairise, A. Gervaise, V. Laurent, D. Regent.** Imagerie de l'estomac et du duodénum. Technique, aspects normaux et pathologies non tumorales. Elsevier Masson SAS ; 2011 (livre).
23. **Aparicio T, Yacoub M, Karila-Cohen P, René E.** Adénocarcinome gastrique : notions fondamentales, diagnostic et traitement. EMC - Chirurgie. 1 févr. 2004 ;1(1) :47- 66.
24. **Diakite A.** Evaluation de la concordance de l'endoscopie par rapport à l'histologie dans le diagnostic des cancers de l'estomac [Thèse]. [CHU du Point G] : USTTB ; 2014.
25. **Amegbor K, Napo-Koura GA, Songne-Gnamkoulamba B, Redah D, Tekou A.** Epidemiological and pathological aspects of gastrointestinal tumors in Togo. Gastroentérologie Clinique et Biologique. avr 2008;32(4):430- 4.
26. **Elmansori Abdelaaziz.** Cancer de l'estomac localisé : PLACE du traitement peropératoire Expérience de l'Hôpital Militaire Moulay Ismail Meknès (À propos de 37 cas) [Thèse]. [Hôpital Militaire Moulay Ismail Meknès] : Faculté de Médecine et Pharmacie Maroc ; 2017.
27. **Diarra M, Diarra A, Dolo M, Kamate B, D'Horpock AF.** Etude clinique, endoscopique, anatomo-pathologique et pronostique des cancers de l'estomac en milieu rural. Acta Endoscopica. 2005 ;35.
28. **Traore T.** Etude épidémiologique et anatomopathologique des cancers de l'estomac : à propos de de 343 cas [thèse]. [INRSP] : Faculté de Médecine de Pharmacie et D'Odonto-Stomatologie BAMAKO ; 2006.

- 29. Diallo K.** Etude épidémiologique et anatomopathologique des cancers de l'estomac : à propos de 55 cas [thèse]. [CHU Gabriel TOURE] : Faculté de Médecine de Pharmacie et D'Odonto-Stomatologie BAMAKO ; 2008.
- 30. Chaimae MS.** La radio-chimiothérapie concomitante dans le traitement des adénocarcinomes gastriques [thèse]. [CHU HASSAN II (FES)]: sidi Mohammad ben Abdellah; 2016.
- 31. Youssouf O,** Diarra M, Samake K, Togola K, Maiga M, Camengo Police SM. Aspects Épidémiologiques, Cliniques Et Histologiques Du Cancer De L'estomac Au CHU Gabriel Touré de Bamako (Mali). ESJ. 31 juill 2022 ;18(24) :123.
- 32. Nader FE.** La prise en charge thérapeutique du cancer gastrique : expérience du centre d'oncologie hématologie CHU Mohamed VI Marrakech [thèse]. [CHU Mohamed VI Marrakech] : Faculté de Médecine et Pharmacie MARRAKECH ; 2018.

# **IX. ANNEXES**

**Annexes :**

**Fiche signalétique**

**Nom :** KONDE **Prénom :** Abdoulaye

**Email :** kondediablo@gmail.com

**Titre de la thèse :** Apport de la TDM/TAP dans le bilan d'extension du cancer de l'estomac.

**Année universitaire :** 2022 – 2023

**Ville de soutenance :** Bamako

**Pays d'origine :** Mali

**Lieu de dépôt :** Bibliothèque de la FMOS de Bamako.

**Secteurs d'intérêt :** Imagerie Médicale et Gastro-entérologie.

**Résumé :**

Le but de ce travail était d'étudier l'apport du scanner thoraco-abdomino-pelviennne dans le bilan d'extension du cancer gastrique dans les cliniques médicales "Marie Curie" et "Les Etoiles".

Il s'agissait d'une étude prospective à visée descriptive sur des compte-rendu des examens scanographiques, qui s'est déroulée sur une période de 18 mois (Mars 2022-Octobre 2023).

Nous avons trouvé **70** patients pathologiques soit **5%** des **1404** patients qui avaient réalisé le scanner thoraco-abdomino-pelviennne. Le sexe masculin prédominait avec **68.6 %**. La tranche d'Age de 60-70 ans était prédominante. Le bilan d'extension pour tumeur gastrique et épigastralgie + vomissement constituaient les renseignements cliniques fréquentes. Le type histologique retrouvée était adénocarcinome dans **100%** des cas avec une prédominance du sous type moyennement différencié **51,4%**. La TDM a mis en évidence un épaissement irrégulier nodulaire réalisant un aspect de pseudo-masse au niveau de la région antro-pylorique de l'estomac dans la majorité des cas (**62,9%**) avec des lésions secondaires hépatiques + pulmonaire dans les **10%** des cas. L'atteinte hépatique seule représentait **31,4%**, pulmonaire seule **2,9%**. La localisation secondaire au niveau péritonéale + hépatique représentaient **4,3%** et la lésion osseuse était de **1,4%** des cas.

**Mots clés :** Tumeur gastrique, scanner thoraco-abdomino-pelviennne, Cliniques médicales Marie Curie et Les Etoiles.

## Material Safety Data Sheet

**Name :** KONDE

**First Name :** Abdoulaye

**Email :** [kondediablo@gmail.com](mailto:kondediablo@gmail.com)

**Thesis title :** Contribution of the thoraco-abdomino-pelvic scanner in the assessment of the spread of stomach cancer.

**Academic year :** 2022 – 2023

**City of defense :** Bamako Country of origin: Mali

**Place of deposit :** FMOS Library in Bamako.

**Sectors of interest :** Medical Imaging and Gastroenterology.

### Summary :

The aim of this work was to study the contribution of thoraco-abdomino-pelvic scanning in the assessment of the spread of gastric cancer in the “Marie Curie” and “Les Etoiles” medical clinics. This was a prospective study with a descriptive aim on reports of CT examinations, which took place over a period of 18 months (March 2022-October 2023).

We found 70 pathological patients, or **5%** of the **1404** patients who had performed the thoraco-abdominopelvic scan. The male sex predominated with **68.6%**. The age group of **60-70** years was predominant. The extension assessment for gastric tumor and epigastralgia + vomiting constituted frequent clinical information. The histological type found was adenocarcinoma in 100% of cases with a predominance of the moderately differentiated subtype **51.4%**. CT revealed an irregular nodular thickening creating a pseudo-mass appearance in the antropyloric region of the stomach in the majority of cases (**62.9%**) with secondary hepatic + pulmonary lesions in the **10 %** of cases. Liver damage alone represented **31.4%**, lung damage alone **2.9%**. Secondary localization at the peritoneal + hepatic level represented **4.3%** and bone lesion was **1.4%** of cases.

**Keywords :** Gastric tumor, thoraco-abdomino-pelvic scan, Marie Curie and Les Etoiles medical clinics.

**Apport de la TDM/TAP dans le bilan d'extension du cancer de l'estomac dans les cliniques Médicales Marie Curie et les Etoiles**

**Fiche d'enquête :**

Identification du malade :

**Q1** : Nom : ..... Prénom : .....

**Q2** : Age : ..... Ans

**Q2** : Sexe : Masculin : ...  Féminin : ...  Autres : ...

**Q3** : Résidence : .....

**Q4** : Contact : .....

**Q5** : Profession :

Cultivateur : ....  Employeur de commerce : ...

Fonctionnaire : .....  Ménagère : ...

Ouvrier : ....  Elève et Etudiant : ...

Aspect clinique :

**Q6** : Scanner réalisés :

TAP : ...

Autres : .....

**Q7** : Renseignement clinique : .....

**Q8** : Classification selon le résultat du scanner :

Localisé à la paroi : ....

Localement avancée : ....

Présence de métastase : ....

**Q9** : Siège Anatomique :

Antre-pylorique : ...  Petite courbure : ...

Fundique : ....  Grande courbure : ...

Pan gastrique : ...  Cardiale : ....

**Apport de la TDM/TAP dans le bilan d'extension du cancer de l'estomac dans les cliniques Médicales Marie Curie et les Etoiles**

**Q10 : Métastases :**

Hépatique : ....	<input type="checkbox"/>	Pulmonaire : ....	<input type="checkbox"/>
Osseuse : ....	<input type="checkbox"/>	Péritonéale : ...	<input type="checkbox"/>
Ovariennne : ....	<input type="checkbox"/>	Splénique : ....	<input type="checkbox"/>
Pas de métastase : ....	<input type="checkbox"/>		

**Q11 : Signe accompagnateur :**

Ascite : ...	<input type="checkbox"/>	Adénopathie profonde : ...	<input type="checkbox"/>
--------------	--------------------------	----------------------------	--------------------------

**Q12 : Sièges des adénopathies profondes (ADP) :**

Péri-gastrique : ....	<input type="checkbox"/>	Coelio-mésentérique : ...	<input type="checkbox"/>
Hilaire hépatique : ....	<input type="checkbox"/>	Multifocale : ....	<input type="checkbox"/>
Absence d'ADP : ....	<input type="checkbox"/>		

**Q13 : Anatomie pathologie : aspect macroscopique :**

Ulcéreux : ....	<input type="checkbox"/>	Ulcéreux bourgeonnant : ....	<input type="checkbox"/>
Végétant : ....	<input type="checkbox"/>	Infiltrant : ....	<input type="checkbox"/>

**Q14 : Le type histologique :**

Adénocarcinome : ...

Autres : .....

**Q15 : Sous type d'adénocarcinome :**

Bien différencié : ....	<input type="checkbox"/>	Moyennement différencié : ....	<input type="checkbox"/>
Peu différencié : ...	<input type="checkbox"/>	Indifférencié : ....	<input type="checkbox"/>
Cellule en bague à chaton : ....	<input type="checkbox"/>		

**Serment d'Hippocrate :**

En présence des Maîtres de cette faculté, de mes chers condisciples, devant l'effigie d'Hippocrate, je promets et je jure, au nom de l'Être suprême, d'être fidèle aux lois de l'honneur et de la probité dans l'exercice de la Médecine.

Je donnerai mes soins gratuits à l'indigent et n'exigerai jamais un salaire au-dessus de mon travail, je ne participerai à aucun partage clandestin d'honoraires.

Admis à l'intérieur des maisons, mes yeux ne verront ce qui s'y passe, ma langue taira les secrets qui me seront confiés et mon état ne servira pas à corrompre les mœurs, ni à favoriser le crime.

Je ne permettrai pas que des considérations de religion, de race, de parti ou de classe viennent s'interposer entre mon devoir et mon patient.

Je garderai le respect absolu de la vie humaine dès la conception. Même sous la menace, je n'admettrai pas de faire usage de mes Connaissances médicales contre les lois de l'humanité.

Respectueux et reconnaissant envers mes Maîtres, je rendrai à leurs enfants l'instruction que j'ai reçue de leurs pères.

Que les hommes m'accordent leur estime si je suis fidèle à mes promesses.

Que je sois couvert d'opprobre et méprisé de mes confrères si j'y manque !

**Je Le Jure !**