

Ministère de l'Enseignement Supérieur  
et de la Recherche Scientifique

\*\*\*\*\*

REPUBLIQUE DU MALI

\*\*\*\*\*

Un Peuple-Un But-Une Foi



**U.S.T.T-B**



Université des Sciences des Techniques et des Technologies de Bamako  
*Faculté de Médecine et d'Odontostomatologie*

**FMOS**

Année universitaire 2022 -2023

N° : 466

**THESE**

**ASPECTS EPIDEMIOLOGIQUES DIAGNOSTIQUES  
ET THERAPEUTIQUES DE LA PARALYSIE  
RECURRENTIELLE POST THYROÏDECTOMIE**

Présentée et Soutenue publiquement le 22 /11 /2023  
devant le jury de la Faculté de Médecine et d'Odontostomatologie

**Mlle. Assitan Kolé COULIBALY**

Pour obtenir le Grade de Docteur en Médecine (**DIPLOME D'ETAT**)

**JURY**

Président : M. KEITA Mohamed Amadou, Professeur

Membre : M. SOUMAORO Siaka, Maitre de Conférences

Co-directeur : M. CISSE Naouma, Médecin

Directeur : M. KONE Fatogoma Issa, Maitre de Conférences

*Dédicaces*  
*et*  
*Remerciements*

## **DEDICACES**

Je dédie cette thèse à .....

### **ALLAH, AL Fattah (celui qui accorde la victoire)**

L'observateur, le témoin, le premier, dernier et à son prophète **MOHAMED** (paix et salue sur lui) de m'avoir donné la capacité d'écrire et de réfléchir, la force d'y croire, la patience d'aller jusqu'au bout du rêve et le bonheur de lever mes mains vers le ciel et de dire **Alhamdoullah**.

### **Mon très cher père : Mamadou kolé COULIBALY**

**Papa** aucune dédicace ne saurait exprimer l'amour, l'estime, le dévouement et le respect que j'ai toujours eu pour toi.

Rien au monde ne vaut les efforts fournis jour et nuit pour mon éducation et mon bien être.

Tout l'encre du monde ne pourrait suffire pour exprimer mes sentiments.

Tu as été mon école de patience, de confiance et surtout d'espoir et d'amour.

Tu es et tu resteras pour moi ma référence, la lumière qui guide mon chemin.

Ce travail est le résultat de l'esprit de sacrifice dont tu as fait preuve, d'encouragement et le soutien que tu ne cesses de manifester, j'espère que tu trouveras les fruits de ta semence et le témoignage de ma grande fierté de t'avoir comme père.

J'implore Dieu, tout puissant, de t'accorder une bonne santé, une longue vie et beaucoup de bonheur.

### **Ma très chère mère : Fatoumata DIARRA**

Ma confidente aucun mot ne saurait être assez éloquent pour exprimer ce que tu mérites pour tous les sacrifices que tu n'as cessé de faire depuis ma naissance, heureuse d'exprimer ma profonde gratitude et ma sincère reconnaissance envers la

personne la plus chère à mon cœur ! Si mes expressions pouvaient avoir quelque pouvoir, j'en serais profondément heureuse.

Je te dois ce que je suis. Tes prières et tes sacrifices m'ont comblé tout au long de mon existence, malgré les difficultés familiales, ta maladie quand j'y repense j'ai les larmes aux yeux.

Que cette thèse soit pour toi une satisfaction aussi le témoignage de la fierté.

Maman Puisse Dieu tout puissant te procure santé, longévité, bonheur et prospérité.

**Ma tante et son mari : Awa Diarra dite Tawa et Alassane Dembélé**

Vous êtes, Le symbole de la bonté par excellence, la source de tendresse et l'exemple du dévouement.

. Vous êtes une deuxième mère pour moi. Votre affection et votre soutien m'ont été d'un grand secours au long de ma vie personnelle et professionnelle.

En vrai ma Tawa je te considère comme une grande sœur, merci d'être celle sur qui maman et moi pouvons compter dans n'importe quelle situation.

Que le tout puissant vous accorde une longue vie remplie de santé et bonheur.

**Mes frères et sœurs : Seydou kolé Coulibaly, Djibril kolé Coulibaly, Mariam kolé Coulibaly**

En témoignage de mon affection fraternelle, de ma profonde tendresse et reconnaissance je vous dédie ce travail.

Malgré les difficultés nous avons toujours eu cet esprit de réunion, de respect des uns envers les autres et envers nos parents, vous avez été un exemple à suivre et je j'espère que les parents seront fiers de nous.

Je vous souhaite une vie pleine de bonheur et de succès et que Dieu, le tout puissant, vous protège et vous garde.

Je vous aime trop.

**A l'Afrique**

**A mon pays : le Mali**

**A la 13 -ème promotion du numéris clausus**

**A la mémoire De tous les membres de ma famille et de ma promotion qui nous ont quittés.**

**Que Dieu, le tout puissant, vous couvre de sa miséricorde. Amen**

**REMERCIEMENTS**

**A la famille Diarra :**

Merci pour tous les encouragements, les soutiens, les bénédictions et la confiance portée à ma personne, qu'Allah vous donne longue vie.

**A la famille Coulibaly :**

Veillez trouver dans ce modeste travail l'expression de mon affection.

**A mes amies : Sanata Keita, Oumou Fofana, Aïssata Ouane, Aminata Bocoum, Farima Traoré, Aminata S Traoré**

Je ne peux pas trouver les mots justes et sincères pour vous exprimer mon affection et mes pensées, vous êtes pour moi des Sœurs et des amies sur qui je peux compter.

En témoignage de l'amitié qui nous uni et des souvenirs de tous les moments que nous avons passés ensemble, je vous dis un grand merci et je vous souhaite une vie pleine de santé et de succès.

**A mes pères : Pr Fatogoma Issa Koné, Dr Cissé Naouma, Dr Ganaba Modibo, D Ibrahim Dicko, Dr Drissa Bagayoko**

**Ça y est votre lagaré grandit.....**

Je remercie le bon Dieu de vous avoir mis sur mon chemin, grâce à vous mon amour de ce métier s'agrandi.

Durant mon séjour vous avez été mes protecteurs, sans même tenir compte de vos grades vous avez toujours été là pour me donner cette joie dans toutes les circonstances tout en m'inculquant les valeurs de la vie tel que l'humilité et le respect.

Vous êtes des repères pour nous ; je vous promets de faire de mon mieux pour ne jamais vous décevoir.

Veillez trouver dans ce travail l'expression de mes sentiments les plus respectueux avec mes vœux de succès, de bonheur et de bonne santé.

**Ma belle-sœur : Fatoumata Coulibaly**

Chère belle-sœur, je profite de cette occasion pour vous remercier de vos soutiens et encouragements.

**A mes cousins et cousines :**

Merci pour tous les encouragements, les soutiens, les bénédictions et la confiance portée à ma personne, qu'Allah vous donne longue vie.

**Dr Konaté Oumar :**

Merci mon frère, mon ami de toujours, merci pour ton soutien depuis toutes ces années. Je n'oublierai jamais ton aide et conseil pour la réalisation de ce travail, je n'en serai sûrement pas là sans toi.

**Dr Sanogo Boubacar :**

Cher aîné académique, il est facile d'accumuler le savoir, mais il est difficile de le transmettre. Dieu vous a fait ce don, l'enseignement que j'ai reçu de vous, m'a été très bénéfique pour mener à bien ce travail. Soyez-en remercié.

**Aux enseignants de la faculté de médecine et d'odonto -stomatologie de Bamako :**

Chers maîtres je vous remercie pour tout l'enseignement reçu de vous qui m'ont permis d'être ce que je suis aujourd'hui.

**Tous mes maîtres du service ORL-CCF du CHU Gabriel Touré :**

Pr KEITA Mohamed Amadou, Pr SINGARE Kadidiatou, Pr SOUMAORO Siaka, Pr KONE Fatogoma Issa, Pr GUINDO Boubacary, Dr COULIBALY Kalifa, Dr KONATE N'Faly, Dr DIARRA Kassim, Dr CISSE Naouma, DR Dicko Ibrahim.

Nous tenons à vous remercier d'avoir accordé beaucoup de votre temps précieux pour notre encadrement avec rigueur et perspicacité et de votre disponibilité.

Votre compétence professionnelle incontestable ainsi que vos qualités humaines vous valent.

Veillez percevoir, chers Maîtres, à travers ce travail le témoignage de notre gratitude de notre sincère respect et de notre reconnaissance.

Soyez en rassurés, je rendrai à vos enfants, l'instruction que j'ai reçu de leurs pères.

**A Dr Ganaba Modibo, Dr Coulibaly Demba, Dr SIDIBE Mamadou, Dr Helene SAMAKE, Dr Coulibaly Oumou, Dr Traoré Kadiatou, Dr Abdoulaye Bagayogo, Dr Awa Dicko, Dr Diamoutènè Aboubacar Sidiki ,Dr Ibrahim Fofana, Dr Daniel Fengui, Dr Keïta Makandjan :**

J'ai beaucoup appris auprès de vous, soyez-en remerciés.

**Tous les DES ORL-CCF particulièrement, Dr KONATE Idrissa, Dr BARRY Saïdou, Dr Traoré Youssouf, Dr Ouane Aïssata, Dr Sacko Aminata, Dr Bella Kao, Dr Traoré Abdoul Moumine, Dr Diabaté Lamine, Dr Bah Famagan, Dr KONATE Oumar, Dr DIAKITE Zoumana, Dr TOURE Tata, BERTHE Ismaël, Dr SIMPARA Gaoussou, Dr Konaté Moussa et Dr Sanogo Boubacar :**

Merci de m'avoir initié et formé à la pratique hospitalière en ORL-CCF, vos conseils n'ont pas fait défaut pour l'amélioration de ce travail. Recevez ici notre profonde reconnaissance.

**Mes collègues thésards du service ORL-CCF du CHU Gabriel Touré, Zoumana Niaré, Salimou Doumbia, Tatiana Noumo, Emmanuela Assiena:**

Merci pour votre collaboration et votre esprit d'équipe.

**Aux 2 majors ainsi qu'à tous les assistants médicaux du service d'ORL et CCF du CHU Gabriel Touré :**

Merci pour vos conseils et votre accompagnement.

**A tout le personnel du service d'ORL et CCF du CHU Gabriel Touré :**

Merci pour votre bonne collaboration.

**A tous les personnels de la clinique Planète Santé particulièrement à Siaka Sangaré :**

Veillez recevoir ici toute ma reconnaissance.

**A toutes les personnes qui ont participé à l'élaboration de ce travail de loin ou de près, à tous ceux que j'ai omis, involontairement, de citer ce travail est le vôtre**



*Hommages*  
*Aux*  
*Membres du jury*

**A NOTRE MAITRE ET PRESIDENT DU JURY :**

**Pr Mohamed Amadou KEITA**

- **Professeur titulaire d'ORL à la FMOS**
- **Chef de service d'ORL-CCF du CHU Gabriel Touré**
- **Chef de Département des services chirurgicaux du CHU-Gabriel Touré**
- **Coordinateur du DES d'ORL-CCF à la FMOS de Bamako**
- **Président du Collège National d'ORL-CCF (CNORL)**
- **Président la Société Malienne d'ORL (SMORL)**
- **Membre de la Société d'ORL d'Afrique Francophone (SORLAF)**
- **Membre correspondant de la Société Française d'ORL et de Chirurgie Face et Cou**
- **DU d'otologie et d'otoneurologie de l'université de Bordeaux**
- **Membre de Pan Fédération of ORL Société.**
- **Membre de la Société Française d'Audiologie (SFA)**
- **Membre de la Société Internationale de Réhabilitation Vestibulaire (SIRV)**
- **Membre de la Société Internationale Francophone d'Education Médicale (SIFEM)**
- **Chevalier de l'Ordre du Mérite Nationale**

**Cher maitre,**

Il nous serait très difficile de trouver les mots justes pour exprimer notre reconnaissance.

Nous avons été impressionnés par votre personne, votre rigueur scientifique, votre esprit d'organisation et de méthode qui font de vous un maitre exemplaire.

Homme de science éclairé, un praticien infatigable.

Nous avons bénéficié de votre encadrement avec grande satisfaction ; nombreux sont ceux qui rêvent d'être vos élèves.

Trouver ici cher maitre, l'assurance de notre admiration et de notre reconnaissance.

## **A NOTRE MAITRE ET MEMBRE DU JURY**

**Professeur SOUMAORO Siaka,**

- **Maître de conférences d'ORL à la FMOS**
- **Praticien hospitalier au CHU Gabriel TOURE**
- **Enseignant à la FMOS**
- **Membre de la société Malienne d'ORL (SMORL)**
- **Membre de la Société Bénino-Togolaise d'ORL (SOBETORL)**

**Cher Maitre,**

Nous vous remercions d'avoir accepté de juger ce travail.

Merci également pour ces années de formation à vos côtés, pour votre patience, votre sagesse, votre pédagogie et votre bienveillance. Nous sommes très fiers d'avoir été votre élève.

Soyez assuré de notre profonde gratitude et éternelle reconnaissance.

## **A NOTRE MAITRE ET CO-DIRECTEUR DE THESE**

**Dr Naouma CISSE,**

- **Praticien hospitalier au CHU Gabriel TOURE**
- **Spécialiste en ORL-CCF**
- **Membre de la Société Malienne d'ORL (SMORL)**
- **Membre de la société ORL des pays d'Afrique francophone (SORLAF)**

**Cher Maître,**

Nous sommes très touchés par votre simplicité, votre disponibilité et également par la spontanéité avec laquelle vous avez répondu à nos sollicitations pour codiriger ce travail.

Nous sommes très honorés de pouvoir bénéficier de votre apport pour l'amélioration de la qualité de ce travail.

Veillez recevoir ici cher maitre, l'expression de nos sentiments les plus respectueux. Qu'ALLAH vous prête longue vie.

## **A NOTRE MAITRE ET DIRECTEUR DE THESE**

**Professeur KONE Fatogoma. Issa,**

- **Maitre de conférences à la FMOS**
- **Spécialiste en ORL et CCF**
- **Ancien Interne des hôpitaux du Mali**
- **Secrétaire aux activités scientifiques de la SMORL**
- **Membre de la société ORL des pays d'Afrique francophone (SORLAF)**
- **Membre actif du YOUNG IFOS**

**Cher Maître,**

Vous avez bien voulu nous confier ce travail riche d'intérêt et nous guider à chaque étape de sa réalisation. Vous nous avez toujours réservé le meilleur accueil, malgré vos obligations professionnelles. Vos encouragements inlassables, votre amabilité, votre gentillesse méritent toute admiration. Nous saisissons cette occasion pour vous exprimer notre profonde gratitude tout en vous témoignant notre respect.

Plus qu'un maitre vous êtes un père et un repère pour nous, merci pour nous avoir soigné, éduqué, et protégé.

Nous sommes très fière d'être parmi vos élèves. Soyez-en rassuré cher maitre, que nous ferons bon usage de tout ce que nous avons appris à vos côtés. Qu'Allah vous prête une longue vie. Amen

*Liste des sigles  
et  
Abréviations*

## **LISTE DES SIGLES ET ABREVIATIONS**

**CHU** : Centre Hospitalier Universitaire

**D E S** : Diplôme d'Etudes Spécialisées

**E M C** : Encyclopédie Médico-chirurgicale

**PR** : Paralyse Récurrentielle

**EMG** : Electromyogramme

**L I** : Laryngoscopie Indirecte

**ORL-CCF** : Oto-Rhino Laryngologie et Chirurgie Cervico-faciale

**PCV** : Paralyse de la Corde vocale

**IV** : Intra Veineuse

**Mg** : Milligramme

**Kg** : Kilogramme

**Mm** : Millimètre

**ATI** : Artère Thyroïdienne Inférieure

**ATS** : Artère Thyroïdienne Supérieure

**DU** : Diplôme Universitaire

**CPT** : Cordotomie Postérieure Transverse

**Th** : Thyroïdectomie

*Liste des tableaux  
et  
Des figures*



## LISTE DES TABLEAUX

|  |    |
|--|----|
| <b>Tableau I:</b> Répartition des patients selon l'âge .....   | 64 |
| <b>Tableau II:</b> Répartition des patients selon le mode de recrutement .....   | 65 |
| <b>Tableau III:</b> Répartition des patients selon l'indication de la thyroïdectomie .....   | 66 |
| <b>Tableau IV:</b> Répartition des patients selon le type de thyroïdectomies.....  | 66 |
| <b>Tableau V:</b> Répartition des patients selon la recherche récurrentielle.....  | 67 |
| <b>Tableau VI:</b> Répartition des patients selon les manifestations cliniques .....   | 67 |
| <b>Tableau VII:</b> Répartition des patients selon la stadification de la dyspnée selon Chevalier Jackson et Pineau.....                     | 68 |
| <b>Tableau VIII:</b> Répartition des patients selon la qualité de la voix .....  | 69 |
| <b>Tableau IX:</b> Répartition des patients selon le type de paralysie récurrentielle .....  | 70 |
| <b>Tableau X:</b> Répartition des patients selon les caractéristiques des cordes vocales et des aryténoïdes dans atteintes diplégiques ..... | 70 |
| <b>Tableau XI:</b> Répartition des patients selon les caractéristiques de la corde vocale et de l'aryténoïde atteintes monoplégiques .....   | 71 |
| <b>Tableau XII:</b> Répartition des patients selon le délai de la prise en charge après la thyroïdectomie .....                              | 71 |
| <b>Tableau XIII:</b> Répartition des patients selon le moyen thérapeutique .....   | 72 |
| <b>Tableau XIV:</b> Répartition des patients selon le délai de réalisation de la rééducation orthophonique ...                               | 72 |
| <b>Tableau XV:</b> Répartition des patients selon le délai de la Cordotomie postérieure.....   | 73 |
| <b>Tableau XVI:</b> Répartition des patients selon l'état de la filière glottique après cordotomie postérieure transverse.....               | 73 |

## LISTES DES FIGURES

|   |    |
|---|----|
| Figure 1: Vue postérieure du cou montrant les rapports importants(11) .....           | 8  |
| Figure 2: Coupe sagittale du larynx(19).....  | 12 |
| Figure 3: Coupe frontale du larynx(19).....   | 13 |
| Figure 4: Anatomie stratifiée de la corde vocale(21) .....                            | 15 |
| Figure 5: Origine et terminaison du nerf récurrent(20) .....                          | 18 |
| Figure 6: Types de variants anatomiques du nerf laryngé externe(10).....              | 20 |
| Figure 7: Rapport du nerf récurrent avec l'artère thyroïdienne inférieure(10).....    | 21 |
| Figure 8: Miroir laryngé et Source lumineuse avec miroir de Clar(34) .....            | 32 |
| Figure 9: Image de la LI(34) .....  | 33 |
| Figure 10: Image de nasofibroscope type OLYMPUS(20) .....                             | 34 |
| Figure 11: Image de réalisation d'une nasofibroscopie (36) .....                      | 35 |
| Figure 12: Répartition des patients selon le sexe. ....                               | 64 |
| Figure 13: Répartition des patients selon La profession. ....                         | 65 |
| Figure 14: Répartition des patients selon le délai d'apparition de la dyspnée.....    | 68 |
| Figure 15: Répartition des patients selon le délai d'apparition de la dysphonie ..... | 69 |

# *Sommaire*

## SOMMAIRE

|                                 |    |
|---------------------------------|----|
| INTRODUCTION.....               | 2  |
| OBJECTIFS.....                  | 5  |
| GENERALITES.....                | 7  |
| METHODOLOGIE.....               | 58 |
| RESULTATS .....                 | 64 |
| COMMENTAIRES ET DISCUSSION..... | 76 |
| CONCLUSION .....                | 87 |
| RECOMMANDATIONS .....           | 89 |
| REFERENCES .....                | 92 |
| ANNEXES .....                   | 98 |

# *Introduction*

## **INTRODUCTION**

La paralysie récurrentielle est le dysfonctionnement d'un ou des deux nerfs laryngés inférieurs, se traduisant le plus souvent par la paralysie des muscles intrinsèques du larynx qui sont innervés par les nerfs laryngés inférieurs(1).

La paralysie récurrentielle (PR) post thyroïdectomie est la complication la plus fréquente et la plus redoutée. Elle survient à la suite d'une lésion du nerf récurrent dans 26 à 59% des cas.(2). La proximité anatomique entre le nerf récurrent et la glande thyroïde favorise le risque de paralysie récurrentielle.

Cette complication a été décrite avec des taux élevés dès les débuts de la chirurgie thyroïdienne et était responsable de beaucoup de décès. Le taux élevé de cette complication au début a conduit rapidement à modifier la technique opératoire en repérant les nerfs en peropératoire ou en réalisant une dissection intra capsulaire, ce qui a abouti à un certain succès. Depuis, le risque a diminué mais il persiste et doit toujours être annoncé (3).

Elle peut être unilatérale, provoquant une dysphonie, ou bilatérale donnant un tableau de dyspnée laryngée lors de l'extubation(3) pouvant mettre en jeu le pronostic vital du patient .

L'incidence des complications récurrentielles du nerf laryngé dans la littérature africaine et internationale se situe actuellement entre 2 et 6 %(5). L'incidence de la paralysie récurrentielle post thyroïdectomie été de 1 .5 à 5.3% selon l'étude de Hung- Chun Chen et al, dont 15% à 17% étaient des cas de paralysie permanente des cordes vocales(6).

Lamia Dbab a trouvé sur une période de dix ans, 1000 patients présentant une pathologie thyroïdienne opérés, soit une moyenne de 100 thyroïdectomie /an. Parmi ces patients 750 ont bénéficié d'une thyroïdectomie totale et 250 d'une héli thyroïdectomie, soit 1750 nerfs récurrents repérés et disséqués. 12 cas soit

1,2% de PR unilatérales post opératoires ont été recensés durant cette période ; aucun cas de PR bilatérale n'a été constaté (4) .

Une revue de la littérature met en exergue une rareté des cas de paralysie bilatérale avec 0,4% selon Rosato (7).

Différents artifices ont été décrits pour diminuer la fréquence de cette complication, il semble que la règle essentielle soit le respect d'une technique opératoire soigneuse, rigoureuse et standardisée comportant notamment un repérage du nerf récurrent (4) .

Elles posent un problème sérieux pour l'oto-rhino-laryngologiste. Sa prise en charge thérapeutique, basée autrefois sur les approches chirurgicales trans-cervicales de l'aryténoïde depuis 1922, a connu aujourd'hui de nombreuses avancées par l'avènement du traitement endoscopique au laser et ce depuis l'aryténoïdectomie d'Ossof (8).

Au Mali les lésions récurrentielles sont de 2,8 % des complications sur 158 thyroïdectomies réalisées sur une période de 5 ans et elles étaient transitoires (9). Sa prise en charge constitue une problématique dans notre contexte de part des explorations pouvant nous permettre de mettre en route une prise en charge idoine. Il faut souligner l'impact sur la qualité de vie socioprofessionnelle et scolaire en cas de paralysie bilatérale dont sa prise en charge nécessite un compromis entre la phonation et la respiration. En se basant sur des études antérieures portant sur la prise en charge des paralysies récurrentielles, nous voulions à travers cette étude d'évaluer notre expérience et de comparer les résultats à ceux de la littérature.

# *Objectifs*



## **OBJECTIFS**

### **➤ OBJECTIF GENERAL**

- Décrire les aspects épidémiologiques, diagnostiques et thérapeutiques de la paralysie récurrentielle post thyroïdectomie.

### **➤ OBJECTIFS SPECIFIQUES**

- Déterminer la fréquence des paralysies récurrentielles post thyroïdectomie en fonction des caractéristiques sociodémographiques.
- Analyser les différents aspects diagnostiques.
- Enumérer les facteurs de risques de la paralysie récurrentielle post thyroïdectomie.
- Evaluer notre expérience dans la prise en charge de cette complication.

# *Généralités*

## **GENERALITES**

### **II.RAPPELS**

#### **1. RAPPELS ANATOMIQUES**

##### **1.1. RAPPEL ANATOMIQUE DE LA GLANDE THYROÏDE(10)**

En situation physiologique la thyroïde a grossièrement une forme de papillon. Ses deux lobes latéraux sont réunis en avant par l'isthme thyroïdien, avec un lobe pyramidal – ou pyramide de La louette – médian, supérieur et inconstant. Elle est située en position cervicale médiane, en avant du larynx et de la trachée, l'isthme en regard des deuxièmes et troisièmes anneaux trachéaux et les pôles supérieurs affleurant le cartilage thyroïde.

En bas le pôle inférieur répond – tête en hyperextension – aux cinquième ou sixième anneau trachéal.

La loge thyroïdienne est définie en avant par les muscles sous-hyoïdiens, latéralement par les muscles sterno-cléido-mastoïdiens et en profondeur par les axes aéro-digestifs, la thyroïde se mouvant sur le larynx et la trachée en avant et sur l'œsophage en arrière, et par les axes vasculo-nerveux cervicaux en postéro-externe : artère carotide commune en dedans, veine jugulaire interne en dehors, nerf vague dans le dièdre postérieur.

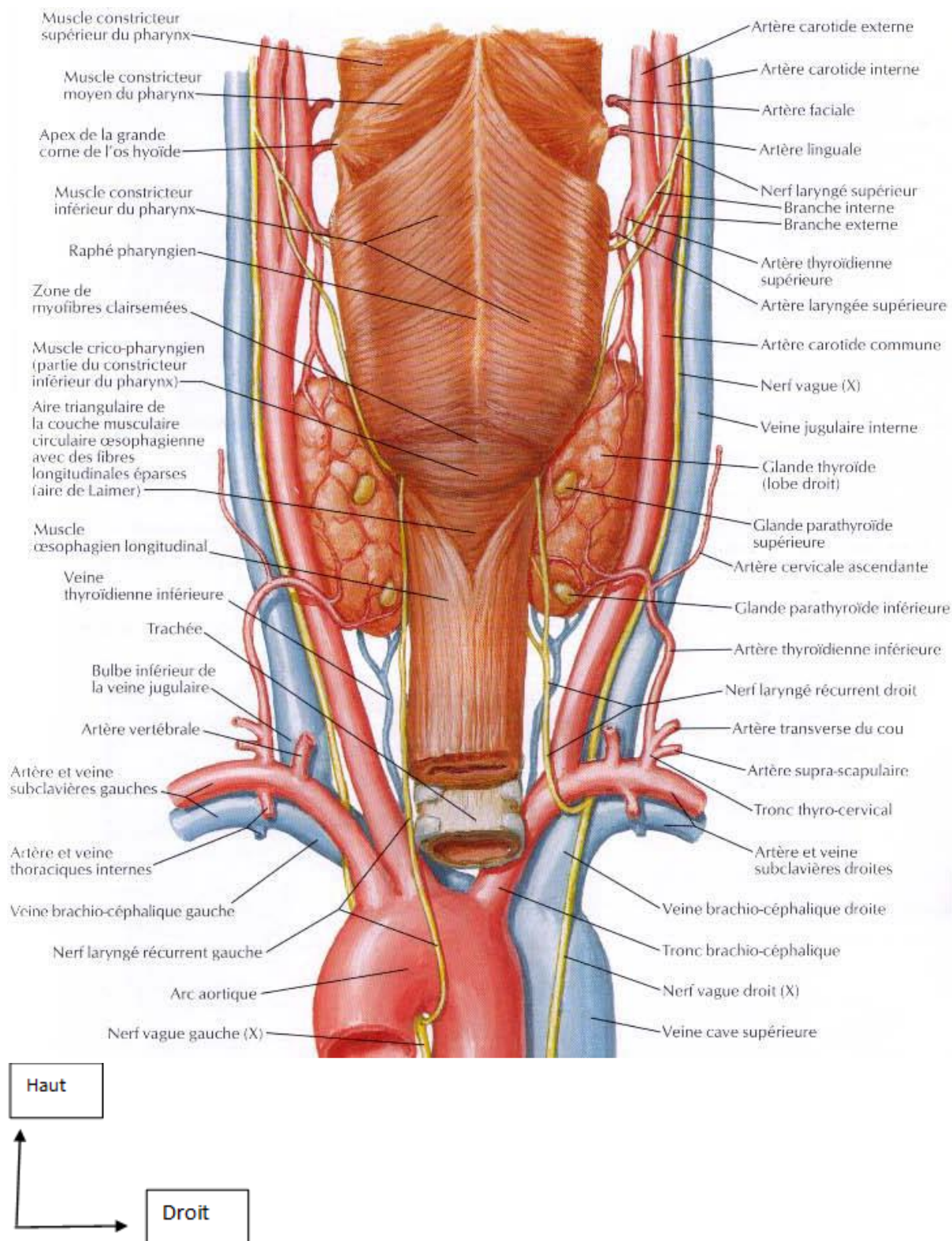


Figure 1: Vue postérieure du cou montrant les rapports importants (11)

## **1.2. RAPPEL ANATOMIQUE DU LARYNX :**

### **1.2.1.LA CONFIGURATION EXTERNE DU LARYNX : (11–14)**

Le larynx est un conduit aérifère musculo-cartilagineux situé à la partie médiane et antérieure du cou, en avant de l'hypopharynx au-dessous de l'os hyoïde et au-dessus de la trachée (corps vertébral de C4 au bord inférieur de C6). Sa structure est principalement cartilagineuse, faite de cinq (05) cartilages principaux :

- Le cartilage thyroïde ;
- Le cartilage cricoïde ;
- Les cartilages aryténoïdes (au nombre de deux) ;
- Le cartilage épiglottique.
- **Le cartilage thyroïde :**

Le plus volumineux, il représente la pièce protectrice du larynx. Le cartilage est formé de deux lames quadrangulaires, formant un angle dièdre ouvert en arrière et responsable, en avant, du relief de la proéminence laryngée ou pomme d'ADAM.

- **Le cartilage cricoïde :**

Il constitue l'élément essentiel de la charpente : C'est le socle. Il est situé à la partie inférieure du larynx et a la forme d'une bague chevalière à chaton postérieur mesurant 2 cm de haut sur un anneau ou arc antérieur qui mesure environ 5 mm de haut.

- **Les cartilages aryténoïdes :**

Le cartilage aryténoïde a la forme d'une pyramide dont la base s'articule avec le cricoïde. Au nombre de deux, ils sont situés au-dessus du chaton cricoïdien et en arrière du cartilage thyroïde. On leur décrit trois faces :

- Une face interne sous-muqueuse ;
- Une face postérieure, et

- Une face antéro-externe.

Les cartilages aryténoïdes jouent un rôle fondamental dans la physiologie laryngée grâce à deux types de mouvements : un mouvement de glissement ou de translation : par le glissement en avant, les deux aryténoïdes s'éloignent l'un de l'autre et la glotte s'ouvre ; par le glissement en arrière ils se rapprochent, occasionnant la fermeture de la glotte ; des mouvements de rotation antérieure autour d'un axe vertical passant par le centre des surfaces articulaires.

➤ **Le cartilage épiglottique :**

Il a la forme d'une raquette ou d'un pétale de fleur et présente une face laryngée postéro-inférieure orientée en bas et en arrière, une face linguale antérosupérieure concave qui regarde en haut et en avant. Entre la base de la langue et la face antérieure (linguale ou pharyngée) de l'épiglotte constitue la vallécule. Ces différents éléments du cartilage laryngé sont unis par des membranes et des ligaments dont le plus important est le ligament thyro- aryténoïdien ou ligament des cordes vocales. Les muscles quant à eux permettent au larynx d'être un organe mobile, en particulier lors de la déglutition et de la respiration.

Du point de vue morphologique, le larynx doit être considéré comme un tube élastique armé du cricoïde et des aryténoïdes, amarré à la partie médiane de l'appareil thyro - hyoïdien. Il est coudé, rétréci à sa partie moyenne et fait saillie à l'intérieur du pharynx sous forme d'un cylindre renflé à sa partie inférieure et biseauté à sa partie supérieure dans un plan oblique en bas et en arrière. Il est tapissé par une muqueuse en continuité avec la muqueuse pharyngée et trachéale, doublé par une membrane fibro élastique tendue du ligament Ary épiglottique en haut à l'arc cricoïdien en bas.

### **1.2.2. LA CONFIGURATION INTERNE DU LARYNX (14–16)**

Le larynx est un tube de 5 cm de haut, 3,5 cm plus large à sa partie haute. La muqueuse laryngée est de type respiratoire et se poursuit en haut, au-delà du sillon

glosso-épiglottique avec la muqueuse basi-linguale : elle est clivable sur la face antérieure de l'épiglotte Il est tapissé par une muqueuse en continuité avec la muqueuse pharyngée et trachéale. Cette muqueuse est doublée par une membrane fibro élastique tendue du ligament Ary épiglottique en haut à l'arc cricoïdien en bas.

➤ **La membrane fibro élastique présente deux épaisissements :**

- Le ligament vestibulaire ou thyro aryténoïdien supérieur, tendu entre l'angle rentrant de la thyroïde et le cartilage aryténoïde ;
- Le ligament vocal ou thyro aryténoïdien inférieur, tendu entre l'angle rentrant de la thyroïde et le processus vocal du cartilage aryténoïde.

➤ **La membrane fibro élastique est divisée en trois segments par ces ligaments :**

- Segment supérieur, constituant la membrane quadrangulaire au-dessus du ligament vestibulaire ;
- Segment moyen : le cône élastique ou la membrane s'invagine pour former le ventricule du larynx de Morgagni qui présente un diverticule antérieur, le saccule laryngé ;
- Segment inférieur, en dessous du ligament vocal.

➤ **La cavité laryngée est divisée en trois étages par deux replis :**

Les cordes vocales supérieures ou plis vestibulaires, sous-tendues par le muscle thyroaryténoïdien latéral et le ligament thyroaryténoïdien supérieur ;

Les cordes vocales inférieures, sous-tendues par le ligament et le muscle vocal, elles limitent entre elles la fente de la glotte.

Les trois étages du larynx sont :

- **L'étage supérieur ou vestibule laryngé**, limité en haut par l'aditus laryngé, en bas par la fente vestibulaire entre les plis vestibulaires ;
- **L'étage moyen**, étage glottique, cordes vocales et les aryténoïdes ;
- **L'étage inférieur ou infra glottique**, en continuité en bas avec la trachée.

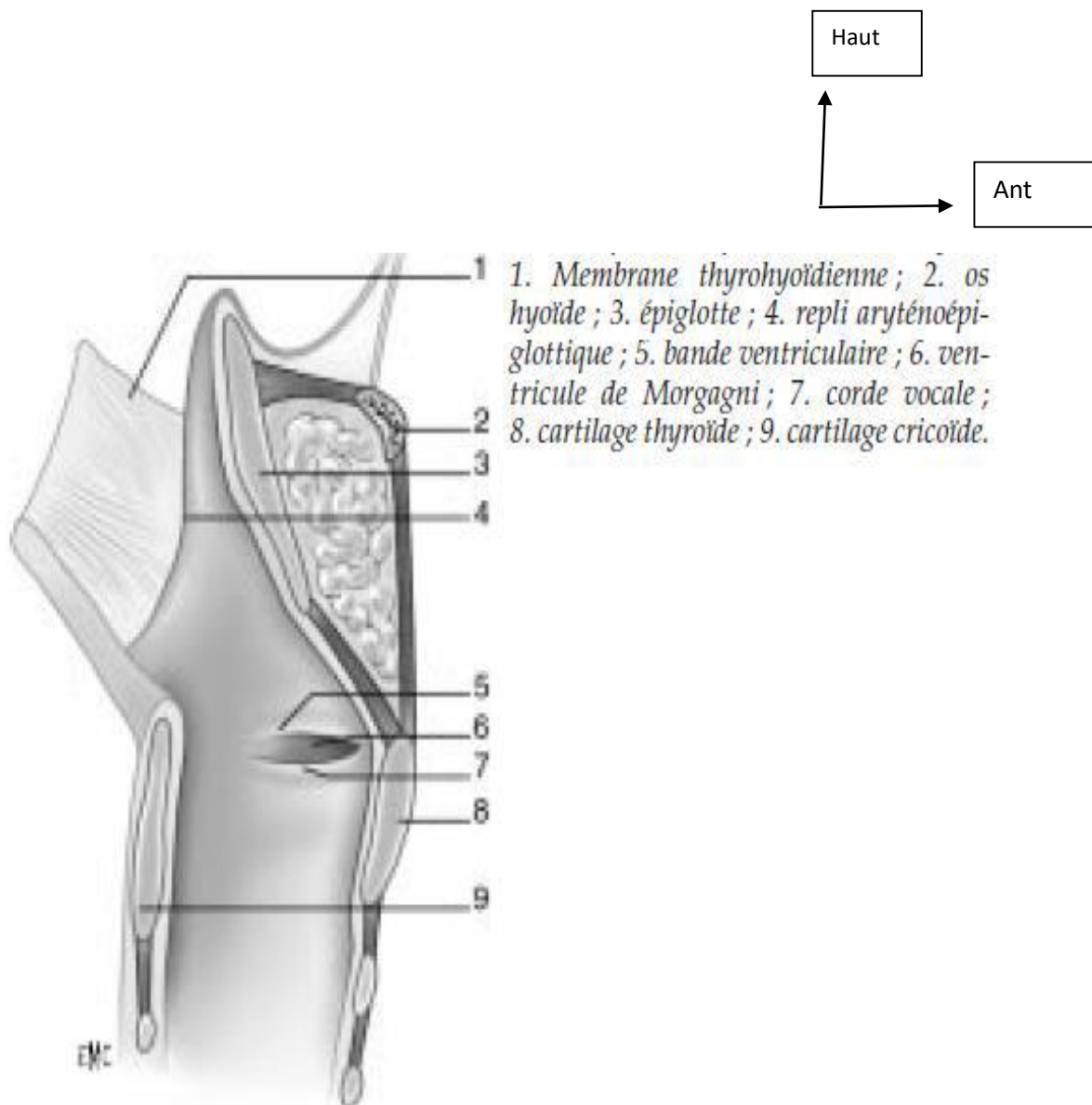


Figure 2: Coupe sagittale du larynx((14))



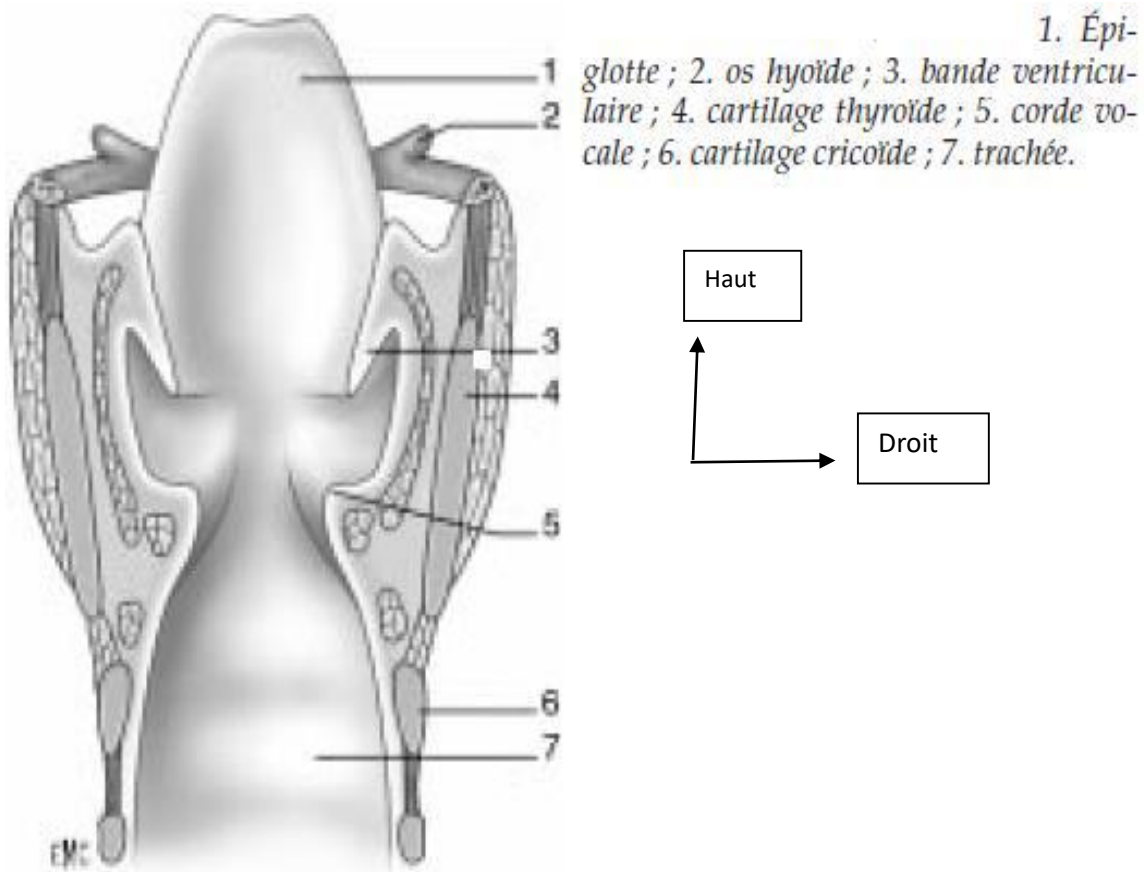


Figure 3: Coupe frontale du larynx (14)

#### 1.2.2.1. La corde vocale :

La corde vocale ou pli vocal est constituée de plusieurs couches histologiques. La structure des cordes vocales doit être considérée comme une superposition de plusieurs couches de viscosités et d'élasticités différentes (de la superficie vers la profondeur : l'épithélium, la lamina propria elle-même séparée en trois couches, et le muscle vocal) (17).

##### ➤ Épithélium

Les cordes vocales sont recouvertes d'un épithélium pavimenteux stratifié non kératinisé. Sa particularité est l'absence de glandes muqueuses au niveau du bord libre. L'humidification est assurée par le mucus sécrété par les régions adjacentes. La couche épithéliale basale est solidement amarrée à la couche sous-muqueuse

par des protéines d'ancrage situées dans la membrane basale. L'épithélium, de 0,05 à 0,1 mm d'épaisseur, encapsule le tissu plus fluide de la sous-muqueuse à la manière d'un « ballon rempli d'eau » (18).

### ➤ **Lamina propria (sous-muqueuse)**

Il s'agit de la structure principalement responsable de la vibration cordale. Trois couches la constituent : superficielle, intermédiaire, et profonde. La lamina propria superficielle est immédiatement sous-muqueuse. Elle correspond à l'espace de Reinke (15).

Ses propriétés de souplesse et d'extensibilité sont primordiales pour assurer une propagation harmonieuse de l'onde vibratoire. Elle est constituée de peu de fibres collagènes, courtes et peu denses, et de quelques fibres élastiques fines et longitudinales, adaptées aux contraintes d'étirement longitudinal (17). Elle contient de nombreux protéoglycannes qui lui confèrent ses propriétés de viscosités (17). Les couches intermédiaire et profonde constituent le ligament vocal qui est le support de la vibration. La couche intermédiaire est constituée de fibres élastiques plus épaisses, orientées dans le sens antéropostérieur ; la couche profonde est essentiellement constituée de fibres de collagène denses (14). La réparation tissulaire à ce niveau est plus aléatoire qu'au niveau de la couche superficielle car l'architecture et l'orientation des fibres de collagène sont alors souvent perturbées. L'atteinte de ces couches par la pathologie ou par une chirurgie extensive entraîne donc une perturbation importante de la vibration (14). Le chirurgien doit connaître également, pour ne pas les confondre avec des formations kystiques, l'existence des macula flavae (18). Il s'agit de renforcements du ligament vocal responsables d'épaississements localisés aux niveaux antérieurs et postérieurs des cordes vocales, là où les contraintes mécaniques sont les plus importantes. La plus grande partie de la synthèse et du renouvellement protéique et cellulaire du ligament vocal est réalisée à l'intérieur de ces macula flavae.(18)

### ➤ Muscle vocal

Il s'agit du muscle thyro-aryténoïdien, muscle strié innervé par le nerf laryngé inférieur. Sa limite avec le ligament vocal est peu visible en raison de nombreux échanges de fibres entre les deux structures. Les propriétés biomécaniques de la corde vocale varient selon le degré de contraction du muscle thyro - aryténoïdien.(19)

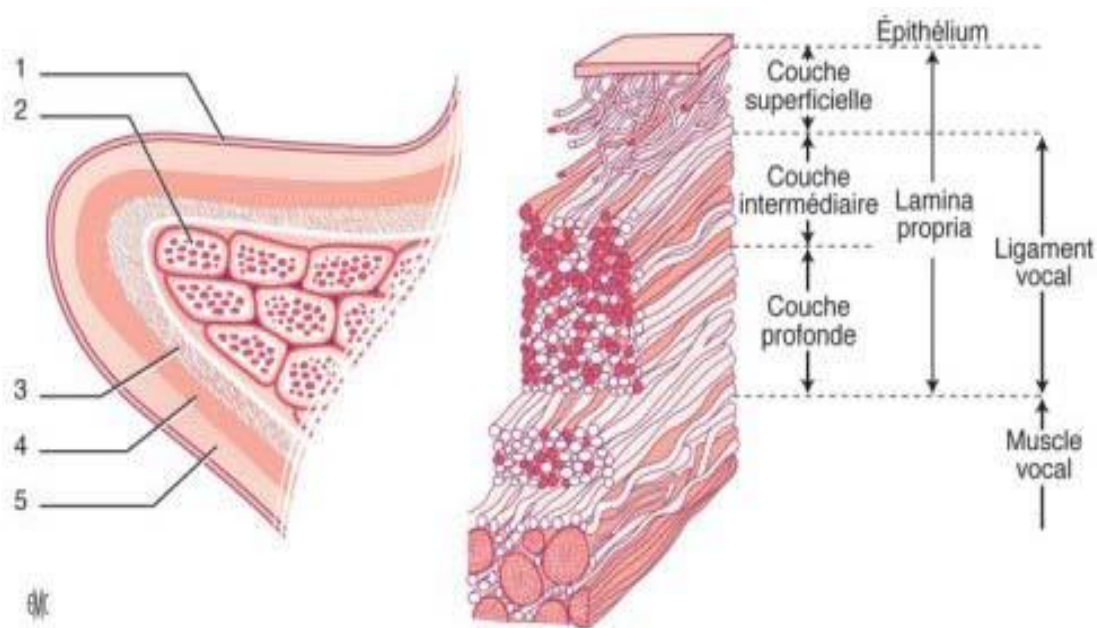


Figure 4: Anatomie stratifiée de la corde vocale(19)

Il est classique de décrire de la superficie à la profondeur : l'épithélium « 1 » l'espace de Reinke (couche superficielle de la lamina propria) « 2 », le ligament vocal (couches moyenne et profonde de la lamina propria) « 3 et 4 », le muscle vocal (muscle thyro-aryténoïdien inférieur) « 5 », d'après Hirano (19).

#### 1.2.2.2. Innervation

L'innervation cordale est mixte : sensitive avec le nerf laryngé supérieur, et motrice avec les nerfs récurrents.(11)

### 1.3. RAPPEL ANATOMIQUE DES NERFS RECURRENTS

Le nerf récurrent ou laryngé inférieur est le nerf moteur du larynx. C'est une branche collatérale du nerf pneumogastrique ou vague, dixième paire crânienne (X). Les nerfs récurrents droits et gauches ont une anatomie différente (4).

#### 1.3.1. Nerf récurrent droit : (4)

➤ **Origine :** Se détache du X au bord supérieur de l'artère sous clavière droite et décrit une crosse pré, sous, et rétro artérielle, au-dessus du dôme pleural.

➤ **Trajet et rapports :**

Le nerf récurrent droit contrairement au nerf récurrent gauche a un trajet uniquement cervical. Il remonte dans le tissu celluleux de la loge viscérale du cou, oblique en avant et en dedans, vers la gouttière crico-thyroïdienne. Croise la face postérieure de l'artère carotide primitive, puis se place en dedans d'elle (segment sous thyroïdien). Croise le bord droit de l'œsophage pour atteindre le bord postérieur de la trachée. En dehors de lui monte parallèlement l'artère thyroïdienne inférieure dans le tissu celluloganglionnaire (chaîne récurrentielle de Gougenheim). La portion rétro thyroïdienne présente un contact étroit avec la face postéro interne du lobe thyroïdien, appliqué sur les 2-3 premiers anneaux trachéaux par le ligament de Grüber dans lequel il est inclus. Il passe ensuite en avant du segment horizontal ou entre les branches de l'artère thyroïdienne inférieure. La parathyroïde inférieure est à 1-2cm en dehors du croisement artère-nerf. Le nerf récurrent droit forme une crosse à concavité interne et s'engage sous le faisceau inférieur du constricteur inférieur, dans la gouttière crico-thyroïdienne. Ce point de pénétration intra laryngé se situe au niveau de la petite corne du cartilage thyroïde.

➤ **Terminaison :** Le Nerf récurrent gauche se termine en intra laryngé par deux branches postérieure et antérieure. La branche postérieure sur la face externe des crico-aryténoïdiens qui réalise l'anse de Gallien en s'anastomosant avec le

laryngé supérieur et donnant des rameaux au crico-aryténoïdien postérieur seul dilatateur des cordes vocales et à l'intrearyténoïdien. La branche antérieure avec des rameaux pour les muscles crico-aryténoïdien latéral et thyro-aryténoïdien .

### 1.3.2. Nerf récurrent gauche : (4)

- **Origine :** Branche thoracique du nerf pneumogastrique gauche duquel il se détache au niveau de la face antéro-externe de la crosse de l'aorte.
- **Trajet et rapports :**
  - **A son origine :** il se situe entre la face inférieure de l'aorte et la face antérosupérieure de la branche souche gauche, en dehors du ligament artériel.
  - **Dans sa portion thoracique :** le nerf chemine vers le haut sur la paroi antérieure de l'œsophage qui déborde en arrière le bord postérieur de la trachée qui est latéro-déviée à droite. La carotide primitive gauche se situe dans un plan antérieur.
  - **Dans sa portion cervicale :** le nerf reste pré-œsophagien et latéro-trachéal à la base du cou, entouré d'un tissu cellulo-ganglionnaire. Il est croisé en dehors par la crosse du canal thoracique. Le récurrent reste postérieur au paquet vasculaire du cou formé par la carotide primitive recouverte du tronc veineux brachio- céphalique.
  - **Dans son segment sous thyroïdien :** le nerf reste en arrière et en dedans de l'artère thyroïdienne inférieure au sein d'un tissu celluleux contenant la chaîne ganglionnaire récurrentielle de Gougenheim.
  - **Le nerf est ensuite rétro-thyroïdien :** restant en arrière de l'artère thyroïdienne inférieure, il est postérieur au ligament de Grüber qui amarre le lobe thyroïdien aux 2ème et 3ème anneaux trachéaux. La parathyroïde inférieure est en arrière du récurrent.
  - **Au-dessus du ligament de Grüber :** le récurrent décrit une crosse à concavité interne et s'engage sous le constricteur inférieur du pharynx

pour gagner la gouttière crico-thyroïdienne. Le repère de ce point de pénétration est la petite corne du cartilage thyroïde. C'est la zone la plus difficile dans la dissection.

- **Terminaison :** Le Nerf récurrent gauche se termine en intra laryngé par deux branches postérieure et antérieure. La branche postérieure sur la face externe des cricoaryténoïdiens qui réalise l'anse de Gallien en s'anastomosant avec le laryngé supérieur et donnant des rameaux au cricoaryténoïdien postérieur seul dilatateur des cordes vocales et à l'inter-aryténoïdien. La branche antérieure avec des rameaux pour les muscles cricoaryténoïdiens latéral et thyroaryténoïdien.

### 1.3.3. LES BRANCHES COLLATERALES :

Chaque nerf laryngé donne :

- Des rameaux trachéaux,
- Des rameaux cardiaques
- Des rameaux pharyngiens
- Et des rameaux œsophagiens

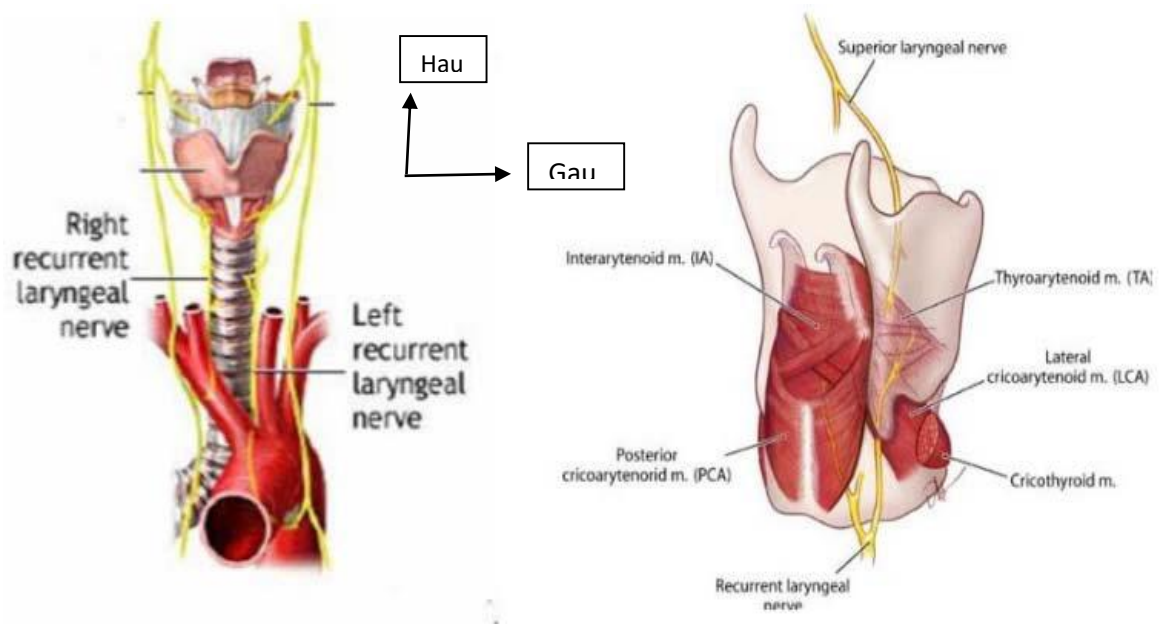


Figure 5: Origine et terminaison du nerf récurrent(17)

### **1.3.4. LES VARIATIONS ANATOMIQUES :**

#### **1.3.4.1. NERF LARYNGE EXTERNE :**

Concernant le nerf laryngé externe, on rencontre une grande variabilité de trajet. Concernant le risque de lésion en fonction de son trajet à la fois Cernea et Friedman ont établis des classifications permettant de distinguer les situations à risques (10).

La classification de Cernea (a-c sur le schéma) classe le trajet du nerf en fonction de son rapport à l'artère thyroïdienne supérieure et au pôle supérieur du corps de la thyroïde. Elle a précisément été éditée pour classifier le risque de lésion du nerf laryngé externe lors d'une chirurgie thyroïdienne. Les types IIA (croisement de l'artère moins de 1 cm au-dessus du pôle supérieur) et IIB (croisement de l'artère sous le niveau du pôle supérieur) sont considérés comme les plus à risque de lésion du nerf laryngé externe, alors qu'ils représentent plus des 3 quarts des constatations anatomiques per-opératoires (10).

La classification de Friedman (d-f) est établie en fonction de la relation entre le nerf laryngé externe et le muscle constricteur inférieur du pharynx. Dans le type 1 le nerf est superficiel tout le long de son trajet jusqu'à la pénétration laryngée, dans le type 2 il pénètre le muscle à sa partie inférieure, et à sa partie supérieure dans le type 3. Les types 1 sont évidemment les plus à risque lors de la chirurgie thyroïdienne (10).

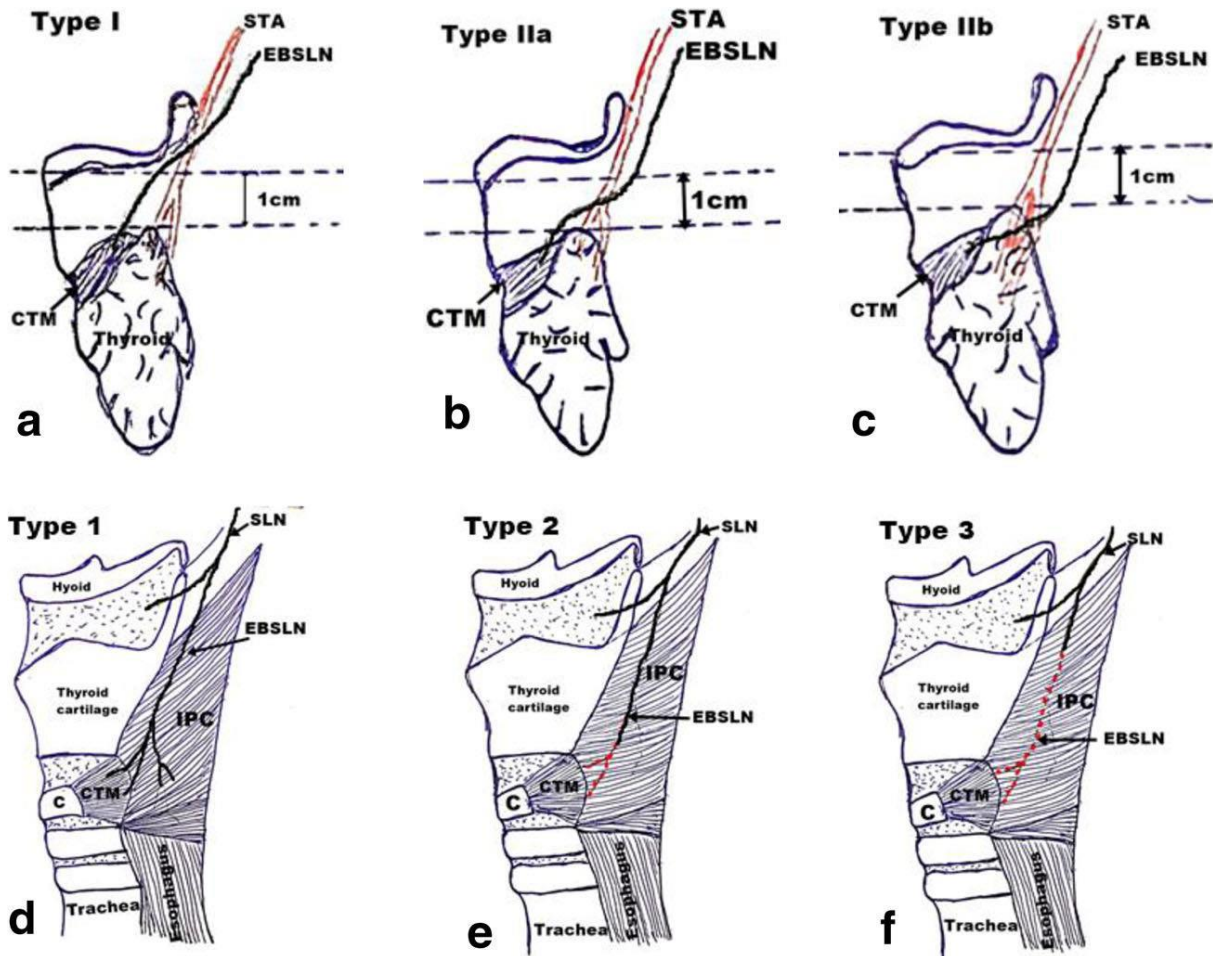


Figure 6: types de variants anatomiques du nerf laryngé externe (10)

### 1.3.4.2. NERF RECURRENT :

Le nerf récurrent est caractérisé par ses grandes variations anatomiques, en particulier du côté droit, il existe un risque de lésion dans 20% des cas (20).

#### ➤ RAPPORT DU NERF AVEC L'ATI :

Concernant les nerfs récurrents ils présentent eux aussi une grande variabilité de trajet, seules leur origine et terminaison étant fixes (10).

Le trajet du nerf récurrent est souvent décrit en fonction de son rapport à l'artère thyroïdienne inférieure et de ses branches. Tous les modes de croisement sont possibles comme le montre le schéma ci-dessous d'après Echeverria Monares « f » (10).



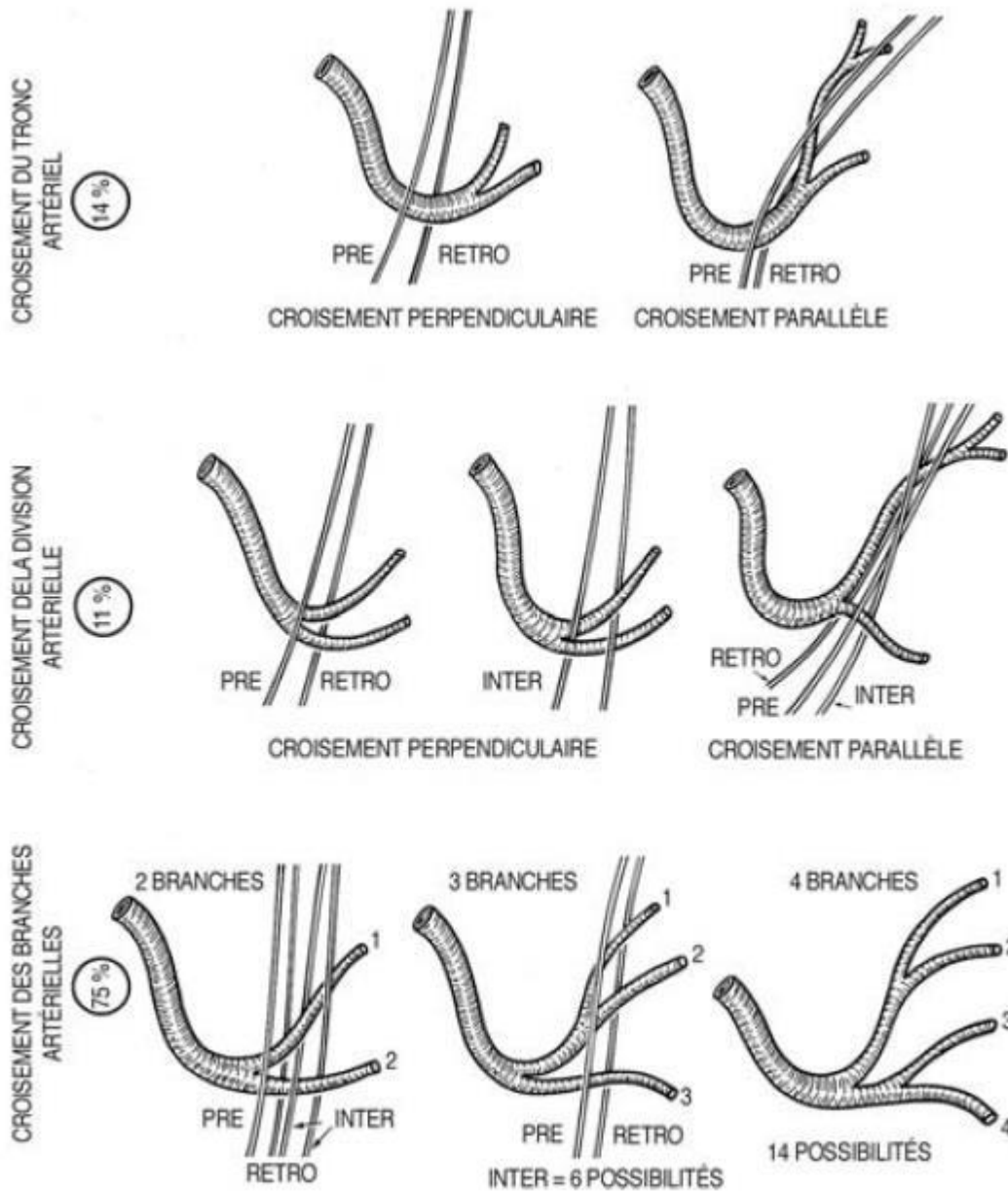


Figure 7: Rapport du nerf récurrent avec l'artère thyroïdienne inférieure (10)

➤ **NERF RECURRENT NON RECURRENT :(20)**

A noter la possibilité, anormale, mais sans retentissement fonctionnel, d'un nerf récurrent non récurrent, avec un nerf qui naît en situation supérieure, ne réalise pas de boucle sous-clavière et présente un trajet vertical vers le bas pour rejoindre le larynx. Cette anomalie étant souvent associée à des anomalies de développement des arcs branchiaux, ne pas retrouver le nerf récurrent dans sa situation habituelle impose de rechercher des tares vasculaires associées (17).

On comprend bien que cette énorme variabilité impose une rigueur de repérage puis de suivi strict du nerf.

A noter que la découverte du trajet des nerfs est toujours per-opératoire et non préopératoire et que par conséquent toute dissection doit être prudente jusqu'à identification et protection des nerfs sous contrôle de la vue (17).

### ➤ **BIFURCATION DU NERF RECURRENT :**

Le nerf laryngé inférieur, est décrit, dans la plupart des traités, comme un nerf isolé passant par la gouttière trachéo -œsophagienne et pénétrant dans le larynx au niveau de la membrane crico-thyroïdienne. Or, des études ont retrouvé que le nerf récurrent était souvent divisé au niveau de son croisement et donnait des branches à destinée : Œsophagienne, pharyngienne ou trachéale laryngée (21).

## **2. RAPPEL PHYSIOLOGIQUE**

### **2.1. PHYSIOLOGIE DES NERFS RECURRENTS**

Le nerf récurrent assure l'innervation de tous les muscles du larynx, à l'exception du muscle cricothyroïdien : les constricteurs de la glotte (thyro-aryténoïdiens, cricoaryténoïdien latéral, inter-aryténoïdiens) et le cricoaryténoïdien postérieur (dilatateur de la glotte). Il est donc le nerf moteur de la corde vocale. Ainsi il joue un rôle dans la respiration la phonation et la déglutition (4) .

#### **2.1.1. ROLE DU NREF RECURRENT DANS LA RESPIRATION**

-à l'inspiration : le larynx et trachée s'abaissent et les cordes vocales s'écartent par contraction des cricoaryténoïdiens postérieurs (4).

-à l'expiration l'inverse : le larynx se relève et les cordes vocales se rapprochent (4).

#### **2.1.2. ROLE DU NERF RECURRENT DANS LA PHONATION**

Le nerf récurrent est le nerf moteur de la corde vocale. Il innerve les muscles constricteurs de la glotte et le seul muscle dilatateur de la glotte : le cricoaryténoïdien postérieur. Lors de l'émission vocale, qui se produit sur la phase d'expiration, les cordes vocales vont d'abord se rapprocher en position de

fermeture, grâce aux cartilages aryénoïdes. La pression de la colonne d'air expiratoire (pression sous glottique) se heurte à un obstacle (fermeture des cordes). Elle va augmenter et contraindre les bords libres des cordes à s'écarter légèrement, laissant passer une petite quantité d'air ou puff. Ce puff d'air aussitôt libéré, les bords libres vont à nouveau se rapprocher. Le phénomène va se reproduire de façon périodique car la pression sous glottique augmente à nouveau, les cordes étant refermées, créant ainsi une nouvelle vibration. C'est ainsi qu'au cours d'une PR unilatérale on a une dysphonie par absence d'affrontement des deux cordes vocales, alors qu'au cours d'une PR bilatérale on a soit une PR en adduction qui inclut syndrome de Gerhardt ou syndrome de Riegel, soit une PR en adduction ou syndrome de Ziemsen qui peut être mortelle en l'absence d'une prise en charge urgente (4).

### **2.1.3. ROLE DU NERF RECURRENT DANS LA DEGLUTITION**

L'épiglotte ferme l'orifice supérieur grâce à l'ascension du larynx qui vient se plaquer contre la base de la langue, refoulant l'épiglotte en arrière. Le rapprochement des cordes vocales assure la fermeture de la glotte, ce qui empêche l'entrée des aliments dans la trachée, alors que les liquides descendent dans les gouttières pharyngolaryngées (4).

### **3.RAPPEL SUR LA TECHNIQUE DE LA THYROÏDECTOMIE :**

La chirurgie thyroïdienne est désormais assez standardisée avec différents temps bien décrits (10).

- Chirurgie réalisée sous anesthésie générale avec intubation oro-trachéale (10,22).

- Installation décubitus dorsal, le cou en hyperextension (10,22).

#### **3.1. Incision et décollement cutané : (22)**

L'incision doit être en Kocher symétrique, car rien n'est plus disgracieux qu'une cicatrice oblique ou décalée.

L'incision doit être adaptée à chaque cas particulier La petite voie d'abord de principe ne traduit nullement la griffe d'un grand chirurgien. La longueur et la position de l'incision dépendent de la morphologie du cou, de la hauteur des pôles supérieurs, de l'existence d'un goitre plongeant.

Le tracé de l'incision arciforme, à concavité supérieure, est dessiné au crayon dermatographique ou à l'aide d'un fil de soie appuyé avec force, dans un pli naturel de flexion du cou, un à deux travers de doigt au-dessus de la fourchette sternale. Généralement plus l'incision est basse, meilleur en est le résultat esthétique. Deux ou trois scarifications perpendiculaires à ce tracé permettront une coaptation fidèle des berges lors de la fermeture.

L'accès aux aires ganglionnaires cervicales doit être prévu en prolongeant latéralement l'incision si nécessaire.

Peau, tissu cellulaire sous-cutané et peaucier sont incisés sur une longueur variant de 5 à 10 cm.

Le lambeau supérieur est libéré à la surface des veines jugulaires antérieures et remonté au-delà du bord supérieur du cartilage thyroïde. En effet la dissection de certaines pyramides de la loupette nécessite un accès à la membrane thyroïdienne.

L'aponévrose cervicale superficielle doit être respectée Si les muscles sous hyoïdiens sont exposés durant l'élévation du lambeau, des adhérences postopératoires peuvent provoquer des Plissures cutanées lors de la déglutition. si l'incision cervicale est basse, le décollement du lambeau Inférieur jusqu'au bord supérieur du sternum est rarement nécessaire. Latéralement, le bord antérieur du sterno-cléido-mastoïdien est dégagé par l'incision de l'aponévrose cervicale superficielle au bistouri à main ou à la pointe entrouverte des ciseaux, jusqu'en regard du pôle supérieur du corps thyroïde. Il est de bonne routine chirurgicale de border le champ opératoire par deux petits champs fixés à l'aide d'agrafes

métalliques aux berges de l'incision ce qui, d'une part, minimise les risques de contamination et d'autre part, complète l'hémostase des tranches de section.

L'exposition peut être maintenue soit par un écarteur automatique placé aux pôles supérieur et inférieur, soit en fixant le lambeau supérieur au champ opératoire supérieur en prenant soin de ne pas marquer la peau du menton. Celle-ci pourra donc être protégée par une compresse.

### **3.2. Exposition de la loge thyroïdienne :(22)**

Une bonne exposition de la loge thyroïdienne est le meilleur garant d'une chirurgie thyroïdienne de qualité. Elle n'impose nullement la section systématique des muscles sous hyoïdiens. La réclinaison Latérale de ces muscles à l'aide d'écarteurs de Farabeuf permet l'exposition et le dégagement de la plupart des goîtres.

La section des muscles sous hyoïdiens ne s'impose que dans quelques cas particuliers :

- Pôle ou nodule supérieur très haut situé et coincé sous l'insertion du sternothyroïdien ;
- Gros goitre hypersécrétant imposant une manipulation minimale du tissu thyroïdien ;
- Cancer thyroïdien envahissant le plan musculaire sus-jacent ;
- Incident ou difficulté opératoire imposant une action rapide ;
- Goitre ancien ayant présenté de nombreuses poussées inflammatoires responsables d'adhérences entre glande et muscles de recouvrement.

La ligne d'accolement des aponévroses cervicales superficielles et moyennes est incisée au bistouri depuis l'angle supérieur du cartilage thyroïde jusqu'à la fourchette sternale.

L'opérateur et l'aide soulèvent cette ligne d'accolement de chaque côté à l'aide d'une pince à disséquer de façon à parfaitement maîtriser son ouverture sans risque de léser les tissus sous-jacents.

Cette ligne, dite blanche car avasculaire, est en réalité croisée par les veines anastomotiques des deux jugulaires antérieures qu'il faut lier préalablement. La réclinaison latérale des sterno-cléido-hyoïdiens fait apparaître les fibres musculaires des sternothyroïdiens, étalées sur la face superficielle du corps thyroïde. La face profonde de ces muscles est décollée de la glande sous-jacente, au doigt ou aux ciseaux, puis chargée par le grand côté de l'écarteur de Farabeuf. Classiquement, l'espace décollable compris entre sternothyroïdien et corps thyroïde est avasculaire, occupé par de fins tractus fibreux disposés en toile d'araignée qui se tendent lors de la progression du décollement et se laissent aisément déchirer. Il n'est pas rare, cependant, de voir de fins vaisseaux se tendre entre glande thyroïde et face profonde des muscles sternothyroïdiens. Il est capital de les repérer et de les coaguler afin d'éviter un hématome postopératoire inattendu. Ce décollement doit être mené jusqu'au bord externe de la glande. En cas de pathologie thyroïdienne invasive, la face profonde des muscles sous-hyoïdiens peut être adhérente aux lobes thyroïdiens. Dans ces cas précis, on ne dissèque pas les muscles sous-hyoïdiens de la glande thyroïde. Ils sont sectionnés au-dessus et en dessous des zones d'adhérence et sont réséqués en monobloc avec la glande thyroïde. Ce temps peut rencontrer un obstacle important bien qu'inconstant : la veine thyroïdienne moyenne qui se jette directement dans la veine jugulaire interne.

Sa ligature soigneuse libère le bord externe de la glande jusqu'à l'axe Trachéo-oesophagien. Dans les cas mentionnés plus haut où les muscles sous-hyoïdiens doivent être sectionnés, les points techniques suivants doivent être respectés :

- La section musculaire doit être décalée par rapport à l'incision cutanée et n'est effectuée qu'après avoir dégagé la face profonde des muscles afin

d'éviter une blessure des vaisseaux thyroïdiens sous capsulaires souvent dilatés, voire une veine jugulaire interne proche

- Cette section intéresse aponévrose cervicale superficielle, veine jugulaire antérieure, sterno-cléido-hyoïdiens, omohyoïdien et sternothyroïdien (dont les fibres sont d'ailleurs souvent dilacérées par l'expansion du goitre) ; les veines jugulaires antérieures seront liées préalablement par des points transfixiants ;
- Cette incision doit être effectuée haute, en regard du cricoïde, de façon à éviter la branche descendante du XII qui aborde ces muscles à leur moitié inférieure ;
- Après hémostase, les tranches de section sont repérées sur pinces car elles ont tendance à se rétracter.

### **3.3. Temps suivants :(22)**

Ils sont fonction du type de thyroïdectomie réalisé. Dans tous les cas, il est préférable de parfaitement repérer la ligne médiane au-dessus et en dessous de l'isthme thyroïdien. Ceci est particulièrement important lorsqu'un goitre volumineux déforme et déplace l'axe laryngotrachéal. C'est aussi l'occasion de disséquer et d'examiner les espaces pré laryngés et pré trachéaux et d'envoyer toute adénopathie suspecte en examen anatomopathologique extemporané.

### **3.4. Fermeture :(22)**

L'irrigation du lit opératoire au sérum tiède visualise les points hémorragiques et en facilite l'hémostase élective. On peut alors demander au médecin anesthésiste de bien vouloir réaliser quelques ventilations à pression positive de manière à démasquer un saignement veineux occulte. Le lavage final de la loge de thyroïdectomie se fait à l'aide d'un antiseptique non iodé. Le drainage n'est pas spécifiquement nécessaire durant la chirurgie de la thyroïde sauf en cas de section des muscles sous hyoïdiens et lorsqu'un volumineux goitre a été réséqué. La mise en place d'un ou de deux drains aspiratifs du type Jost-Redon se fait alors en les

faisant sortir dans la région pré sternale médiane ou dans l'alignement de la cicatrice en prenant soin de ne pas transfixier la veine jugulaire externe. Ces drains seront laissés en place 2 à 3 jours afin de favoriser l'évacuation des hématomes et l'application des différents plans.

La réfection des plans musculaires et aponévrotiques doit être soignée.

Après suppression de l'hyperextension cervicale, la fermeture de la cicatrice s'effectue par suture :

- Soit de la peau en un ou deux plans, à points séparés, aux agrafes ;
- Soit au surjet intradermique ;
- Soit par des points séparés résorbables sous cutanés puis des Steri-Strip sur la peau placée perpendiculairement à la cicatrice.

### **3.5. Différents types de thyroïdectomies : (22)**

Les temps opératoires qui viennent d'être décrits sont communs à tous les types d'intervention sur la thyroïde et, une fois la face antérieure de l'isthme et des lobes exposée toutes les variétés de thyroïdectomie sont offertes au chirurgien.

- Les lobo-isthmectomies et thyroïdectomies totales, car elles comportent les gestes essentiels à toute thyroïdectomie.
- La thyroïdectomie pour goitre plongeant.
- Lobo-isthmectomies et thyroïdectomies totales

Ces deux interventions sont traitées simultanément, la thyroïdectomie totale n'est différent de la lobo-isthmectomie que par sa bilatéralité. Leur principe est de retirer la totalité de l'un ou des deux lobes thyroïdiens avec ligature extra capsulaire.

### **3.6. Thyroïdectomie pour goitres plongeants : (3)**

Le nerf récurrent peut être difficile à repérer en cas de goitre volumineux avec extension endothoracique. La dissection aveugle au doigt du goitre sans repérage



du nerf récurrent augmente significativement le risque de traumatisme du nerf. Dans ce cas, les auteurs recommandent de repérer le nerf récurrent dans ses derniers centimètres extra laryngés et d'en faire la dissection rétrograde pour extraire le goitre. En cas de section du nerf récurrent, une suture nerveuse doit être effectuée. Il est probable que des syncinésies apparaîtront sans que la tonotopie puisse être respectée. Cependant, un tonus moteur persistant pourra permettre de maintenir un tonus de la corde vocale évitant ainsi son atrophie et un positionnement de l'aryténoïde. Ces éléments peuvent permettre de maintenir une meilleure fonction glottique. Si le nerf récurrent est clampé ou ligaturé, il faut impérativement libérer le nerf de ces traumatismes. La suture nerveuse n'est pas indiquée dans ce cas précis. La dissection doit commencer par le pôle supérieur de la glande du côté plongeant. Après ligature du pédicule supérieur et repérage du nerf laryngé externe, le lobe est mobilisé vers l'avant et le bas.

### **3.7. Repérage et Dissection du nerf récurrent :**

Au cours de la chirurgie, la visualisation directe du nerf laryngé inférieur est considérée comme le gold standard pour une majorité de chirurgiens (23). Dans les recommandations américaines, trois méthodes de visualisation du nerf laryngé inférieur sont préconisées : l'approche latérale, inférieure ou supérieure(9,24). L'approche latérale est la plus communément utilisée pour les thyroïdectomies simples ; Le lobe thyroïdien est rétracté médialement, la veine thyroïdienne moyenne est individualisée et le nerf récurrent est identifié au pôle moyen. L'approche inférieure est conseillée pour les reprises chirurgicales ou les chirurgies de goître. Le nerf est repéré dans le sillon trachéo-oesophagien, au niveau de son croisement avec l'ATI. Avec l'approche supérieure, le nerf récurrent est identifié à son point de passage sous le muscle constricteur inférieur du pharynx, proche de la jonction cricothyroïdienne(24). Pour aider le chirurgien à son identification, la neuro-stimulation per-opératoire du nerf laryngé inférieur a été proposée comme susceptible de réduire le risque de paralysie récurrentielle

(25). L'utilisation du stimulateur de façon rétrograde jusqu'à la zone de perte de signal permet de repérer l'endroit de la lésion et d'évaluer son mécanisme (écrasement, coagulation, section du nerf). Il est ainsi possible d'évaluer le pronostic de récupération (26). Le neurostimulateur est particulièrement intéressant dans les chirurgies difficiles ou les reprises chirurgicales (27). Lorsqu'une dissection bilatérale des nerfs récurrents est envisagée, il permet de limiter le risque de paralysie bilatérale et de diplégie laryngée. En effet, en cas de paralysie suspectée, il est recommandé de ne pas poursuivre la chirurgie du côté controlatéral (28).

Une atteinte du nerf laryngé inférieur accroît le risque de lésion controlatérale de 9 à 17% (29).

Cependant, cette technique ne permet pas d'avertir le chirurgien en cas de section accidentelle du nerf laryngé inférieur (23).

## **4.RAPPEL DIAGNOSTIC ET THERAPEUTIQUE**

### **4 .1 DIAGOSTIC POSITIF :**

Le diagnostic de parésie, de paralysie et/ou de trouble de sensibilité uni- ou bilatéral n'est que celui de la manifestation d'une affection qu'il faut reconnaître.

En cas d'installation brutale, on peut retrouver des antécédents chirurgicaux (chirurgie thoracique, thyroïdienne, cervicale) ou grippaux dans les jours ou semaines de l'apparition de la dysphonie (30).

La PR est la complication la plus redoutée de la chirurgie thyroïdienne. Bilatérale, elle peut engager le pronostic vital en l'absence d'une prise en charge urgente. Unilatérale, elle peut engendrer une dysphonie avec risque d'handicap socioprofessionnel (3).

### **4.1.1 CLINIQUE**

#### **➤ INTERROGATOIRE**

L'identité du patient : âge ; sexe ; profession ; résidence ;

- Le mode d'installation du premier symptôme (dysphonie) : brutale ou progressive
- Le mode d'évolution (intermittente ou permanente)
- Sa durée : aigue (<15jours), subaiguë (entre 15jours et 03mois), chronique (>03mois)
- Un antécédent médico-chirurgico-familial du patient :(recherche de notion de thyroïdectomie).

Les signes fonctionnels principaux sont :

- Dysphonie : la voix est fatigable, bitonale, rauque. Parfois le malade n'est vu qu'au stade de dyspnée laryngée.
- Dyspnée : elle est inspiratoire et est codifiée selon la classification de Chevalier Jackson et Pineau en quatre stades de degré de gravité croissante, et est constituée de 05 paramètres à savoir : le tirage, la coloration, l'état de conscience, le pouls, la tension artérielle.
- Toux sèche
- Trouble de la déglutition
- Hypersialorrhée
- Odynophagie
- Fièvre

#### **➤ Examen physique**

L'examen clinique du cou est systématique. On recherche une ancienne cicatrice de thyroïdectomie, de trachéotomie ou cervicotomie latérale. La palpation

recherche une masse compressive, une tumeur thyroïdienne ou une adénopathie cervicale (30).

L'examen du larynx est indispensable dans le diagnostic d'une PR on fera soit la LI ou la nasofibroskopie.

- **La laryngoscopie indirecte (LI):**(31) qui la plupart du temps permet de faire une orientation diagnostique. Sa technique consiste à mettre le malade assis face à l'examineur qui lui fait ouvrir la bouche et tirer la langue à l'aide d'une compresse et placer le miroir préalablement chauffé afin d'éviter toute buées contre la paroi postérieure de l'oropharynx en refoulant la lueite. Le miroir laryngé est éclairé par la lampe frontale de Clar. L'orientation du miroir permet de visualiser les différentes parties pharyngolaryngées et on demande au malade de dire « i » ou « é » l'épiglotte se relève et on apprécie mieux les structures du larynx. Lorsque le reflexe nauséux est important, on fait une anesthésie locale en pulvérisation d'un liquide anesthésique (Xylocaïne à la naphazoline 5%).



*Figure 8: Miroir laryngé et Source lumineuse avec miroir de Clar(34)*

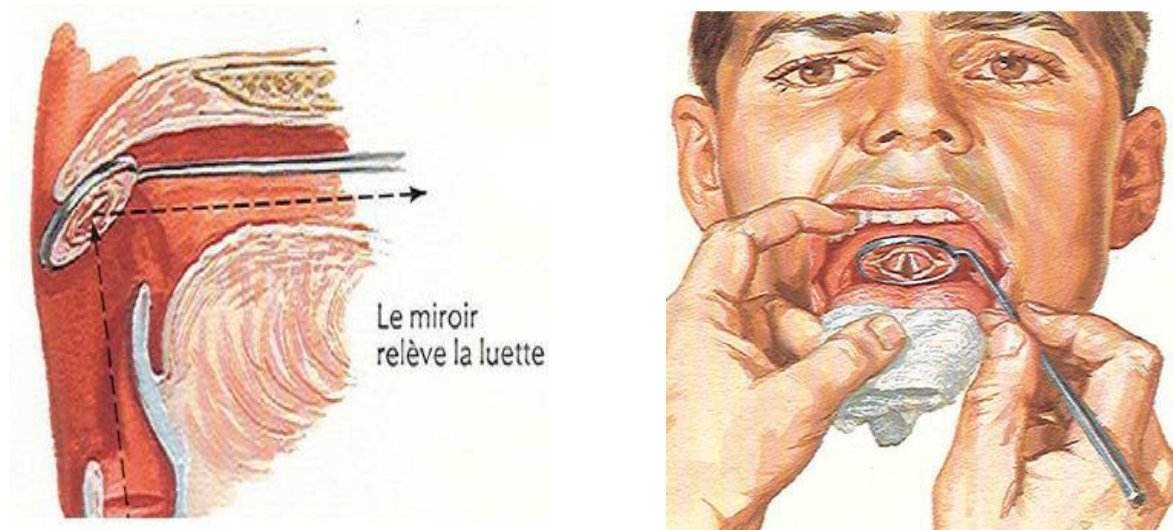

Figure 9: image de la LI(34)

- **La nasofibroskopie :(32)**

Le patient assis le buste droit, légèrement penché en avant, le menton légèrement projeté vers le haut et l'avant de façon à dégager l'espace rétro-basi-lingual. La « *sniffing position* » est l'équivalent de la position de Boyce-Jackson pour la laryngoscopie directe en suspension : flexion du cou sur le tronc et extension de la tête par rapport au rachis cervical. L'anesthésie locale des fosses nasales n'est pas systématique. L'application préalable de l'extrémité du fibroscope contre la face interne de la joue limite les phénomènes de condensation grâce à la salive ainsi déposée. Le fibroscope est introduit de façon très douce par la narine ; il est demandé au patient d'avoir une ventilation purement nasale et de se détendre. Le fibroscope est progressivement introduit dans la fosse nasale puis dans le cavum sous contrôle de la vue afin d'être le moins traumatique possible. En règle générale, le fibroscope doit glisser sur le plancher de la fosse nasale, endroit où la filière est la plus large.

Le voile du palais grâce à la ventilation nasale n'est pas contracté. Il est demandé au patient d'émettre certains phonèmes et de déglutir. Les phonèmes non nasonnés, comme les voyelles, permettent l'étude de la contraction vélaire. Cette dernière entraîne une occlusion complète du rhinopharynx par l'accolement du

voile contre la paroi rhinopharyngée postérieure et une ascension du voile. La progression du nasofibroscope permet d'observer la morphologie d'ensemble du pharynx et du larynx au repos. La mobilité du larynx est étudiée lors de la phonation, lors de petits mouvements expiratoires, lors d'efforts de toux (fermeture glottique) et lors du reniflement (ouverture maximale de la glotte) en comparant les deux côtés.

Les mobilités de la corde vocale et de l'aryténoïde doivent être étudiées séparément.

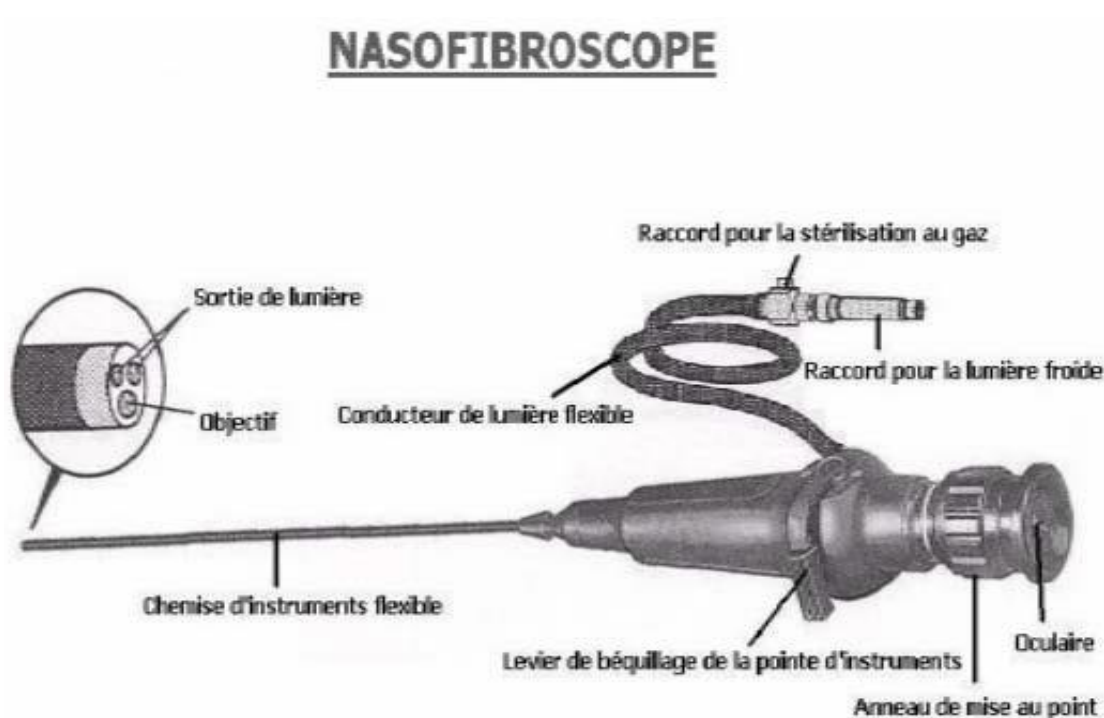

Figure 10: Image de nasofibroscope type OLYMPUS(20)

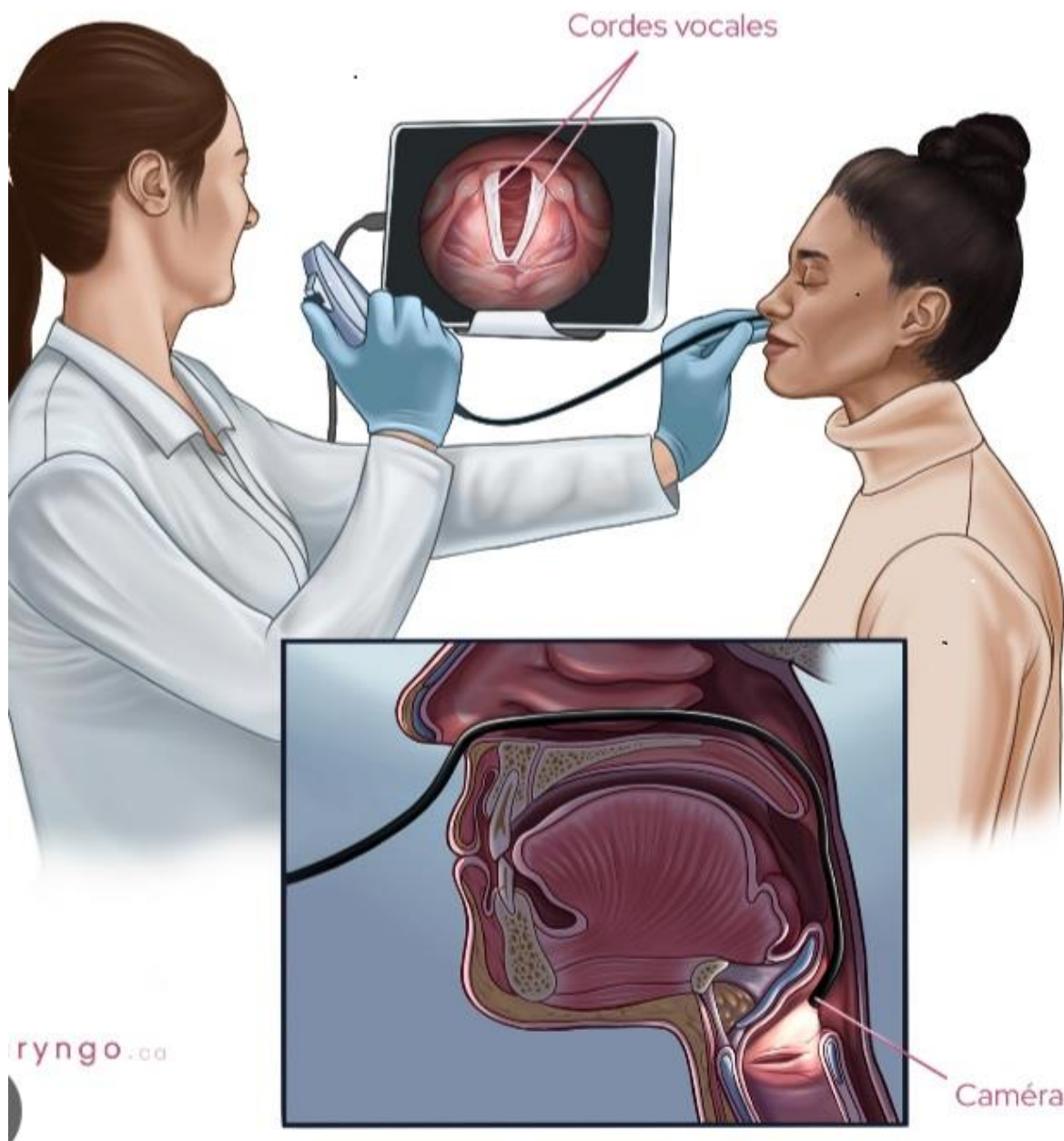


Figure 11: image de réalisation d'une nasofibroscopie (36)

➤ **Résultat attendu de la LI et de la nasofibroscopie :(30)**

En cas d'immobilité, la bascule de l'aryténoïde en avant et en dedans, l'atrophie de la corde et son incurvation sont à rechercher.

La position de la corde vocale immobile doit être précisée : position en adduction (position médiane, phonatoire), position paramédiane, intermédiaire (de repos) ou en abduction.

S'il s'agit d'une atteinte bilatérale, l'immobilité peut être en position paramédiane avec une capacité à l'adduction. C'est la paralysie des dilatateurs de la glotte ou syndrome de Gerhardt. La paralysie peut être aussi en position d'adduction ou syndrome de Riegel ou beaucoup plus rarement en position d'abduction ou syndrome de Ziemssen.

Outre le trouble de mobilité d'une ou des deux cordes vocales, on peut apprécier l'importance de la dysphagie associée en observant la stase salivaire dans les sinus piriformes et son débordement éventuel dans le larynx. Le réflexe de toux et la sensibilité laryngée peuvent être recherchés en touchant la margelle laryngée avec l'extrémité du fibroscope. Le passage du fibroscope sans réaction jusqu'au plan glottique ou au-delà fait craindre l'atteinte sensitive.

➤ **Les différents types de PR : (4,10,22,30)**

- **PR Unilatérale**

Dysphonie La dysphonie est le maître symptôme : elle va de l'enrouement à la voix cassée. Il peut y avoir changement du timbre avec voix bitonale. L'émission des sons aigus est difficile. Mais la dysphonie peut manquer complètement et la paralysie ne sera découverte qu'à la laryngoscopie. Les troubles de déglutition sont en règle absents, leur présence implique une atteinte du nerf laryngé supérieur.

La nasofibroscope Met en évidence la PR : La corde vocale paralysée est le plus souvent complètement immobile lors de la respiration et lors des tentatives d'émission vocale. Elle occupe, le plus souvent, soit une position médiane ou paramédiane, soit une position intermédiaire. La position latérale en abduction complète est exceptionnelle. Parfois, on remarque des petits mouvements de la pointe de l'aryténoïde qui seraient liés à la contraction du muscle interaryténoïdien ou à la mobilisation par le choc de l'aryténoïde opposé. Avec le temps, l'aspect laryngoscopique va évoluer. L'aryténoïde du côté paralysé bascule



en avant, la corde vocale s'amincit et se raccourcit. Elle s'abaisse et son bord devient concave. Ces phénomènes sont liés à l'atrophie neurogène. La corde vocale saine dépasse parfois la ligne médiane pour compenser la fuite d'air. Elle affronte la corde paralysée lorsque celle-ci est en position paramédiane. Lorsque la paralysie est en position paramédiane, la fuite d'air est minime et le trouble de la voix sera rapidement compensé par la corde vocale controlatérale. Par contre si la paralysie de la corde vocale est faite en abduction, les troubles seront plus importants et persisteront plus longtemps ceci étant dû à la béance de la fente glottique.

- **PR Bilatérale :**

Elle est dramatique quand elle survient car engage non seulement le pronostic fonctionnel mais aussi le pronostic vital. La paralysie récurrentielle bilatérale s'accompagne de troubles plus marqués dépendant là aussi de la position des cordes vocales.

- **Paralysies en fermeture ou en adduction**

La dyspnée est l'élément majeur. Il s'agit d'une bradypnée inspiratoire avec tirage sus sternal et sus claviculaire, cornage et turgescence des veines jugulaires souvent intense et angoissante. Elle peut entraîner un état asphyxique si la situation dure, avec cyanose et troubles psychiques. Il faut alors trachéotomiser le malade rapidement. Deux éléments : la conservation ou non de la voix et la laryngoscopie indirecte, permettent de distinguer deux tableaux cliniques schématiques.

• **Paralysie des dilatateurs de la glotte ou syndrome de Gerhardt :**

La conservation de la voix, presque normale, contraste avec la bradypnée inspiratoire qui nécessite de nombreuses reprises respiratoires pour la phonation. La laryngoscopie indirecte sera faite avec prudence chez ces patients qui risquent un spasme laryngé. Elle montre des cordes vocales d'aspect normal, en position

paramédiane. La respiration se fait par une fente glottique de 2 à 3 mm. Elles ne s'écartent pas en inspiration profonde. Elles donnent même l'impression d'un rapprochement paradoxal, probablement par inspiration passive. Par contre, elles s'affrontent parfaitement lors de la phonation. Le trait caractéristique de ce syndrome est son évolution paroxystique. Dans le contexte de dyspnée permanente, peuvent apparaître des crises de suffocation faisant craindre un risque vital.

- **Paralyse globale ou syndrome de Riegel :**

La bradypnée inspiratoire s'associe à la dysphonie. L'organe laryngé est complètement paralysé pour ses mouvements d'adduction et d'abduction. C'est une paralysie motrice complète. C'est ce que confirme la laryngoscopie indirecte, toujours dangereuse en raison du risque de spasme laryngé. On observe des cordes vocales en position paramédiane, voir médiane, complètement immobiles aussi bien lors de la respiration que de la phonation. On conçoit qu'au moindre effort physique apparaisse une décompensation respiratoire. L'évolution est le plus souvent défavorable.

- **Paralysies en ouverture ou en abduction ou syndrome de Ziemssen :**

L'aphonie est quasi-totale. Des troubles respiratoires, non pas asphyxiques mais dus au coulage important lors de la respiration, témoignent de l'absence de contrôle et de régulation des flux et reflux respiratoires. Ils empêchent les exercices physiques importants ou prolongés. La laryngoscopie indirecte confirme l'ouverture permanente de la glotte par abduction des cordes vocales. La fente glottique n'est pas modifiée par les mouvements respiratoires ni par la phonation. La béance glottique et l'inefficacité du reflux tussigène expliquent le danger principal de cet état : la broncho-pneumopathie de déglutition. Ce risque interdit rapidement la poursuite de l'alimentation per os, pouvant nécessiter la

gastrotomie en attendant de pratiquer chirurgicalement une exclusion laryngée. L'évolution peut être fatale, du fait des complications pulmonaires.

#### **4.1.2. PARACLINIQUES :**

Les examens complémentaires à visée diagnostic sont complexes et ne sont pas de pratique courante. C'est à cause du manque de critères objectifs simples que la fréquence de cette paralyse reste difficile à déterminer.

On peut avoir entre autres :

##### ➤ **Le cliché simple :(30)**

En cas de paralyse unilatérale un effacement de l'angle glottique, un élargissement du ventricule et du sinus piriforme, un amincissement et un décalage de la corde paralysée par rapport à la corde saine. En cas de paralyse bilatérale, on retrouve l'image classique de « clef anglaise » renversée en plan frontal par l'élargissement des ventricules.

##### ➤ **Stroboscopie :(3)**

Examen clé de la pathologie intra-cordale, permet le diagnostic et le suivi des paralyses récurrentielles lorsque la corde vocale paralysée est suffisamment proche de la ligne médiane. Elle se pratique au fauteuil à l'aide d'une optique à 90° branchée sur une source de lumière stroboscopique permettant d'émettre des éclairs lumineux à la fréquence souhaitée : en rendant égales la fréquence des éclairs du stroboscope et celle de la fréquence fondamentale de la voix, il est possible d'examiner un larynx à l'arrêt et dans les différentes étapes de son cycle vibratoire en ajoutant une différence de phase. On génère entre la fréquence vocale réelle et la fréquence d'éclairage. La vibration laryngée apparaît asymétrique, plus lente du côté paralysé en cas d'atteinte récurrentielle unilatérale.

➤ **Electromyographie laryngée (EMG) :(4,30)**

Bien que rarement utilisée dans la pratique courante, c'est l'examen complémentaire le plus contributif pour le diagnostic étiologique. Elle affirme l'origine neurogène de l'immobilité laryngée, faisant la distinction entre une paralysie laryngée et une arthrite cricoaryténoïdienne. Elle a aussi un intérêt pronostique dans la surveillance en détectant précocement les signes de régénération. Elle se pratique sous anesthésie locale par voie transcutanée : une aiguille de Bronk est introduite dans la corde vocale au travers de la membrane cricothyroïdienne. L'enregistrement est fait avec recueil de l'activité électrique spontanée de repos ou provoquée par la phonation ou la déglutition. La mesure de la vitesse de conduction nerveuse est effectuée après stimulation. Elle permet de différencier les sections nerveuses des contusions simples. Cet examen doit être pratiqué par un opérateur entraîné : il peut en effet être source d'effets indésirables qui peuvent limiter son utilisation dans la surveillance de la récupération : douleurs, saignements de la corde vocale, spasme laryngé, œdème de corde vocale, malaise vagal.

- **Les types de lésions nerveuses :**

- **Selon la Classification de seddon : (33)**

+ **Neurapraxie**

C'est un bloc de conduction nerveuse sans atteinte anatomique. Les axones sont démyélinisés, mais les potentiels d'action évoqués sont présents après stimulation supraliminaire. La paralysie motrice est complète avec un respect substantiel des fonctions sensibles et sympathiques. La récupération est complète dans des délais variables pouvant aller jusqu'à 12 semaines. L'EMG n'est pas alarmant, sans potentiel de fibrillation ou ondes positives.

### **+ Axonotmésis**

C'est une perte de la continuité axonale, qui implique une dégénérescence wallérienne du segment distal, mais les tubes endo neuraux demeurent intacts. L'endonèvre n'étant pas lésée et la membrane basale des cellules de Schwann étant intacte, la récupération est en général complète. Seule une lésion très proximale, alors suivie d'une dénervation prolongée des organes terminaux cibles, entraîne une limitation de la récupération fonctionnelle. Le temps de récupération correspond donc au temps mis par la régénération axonale pour atteindre les cibles motrices distales (vitesse de repousse moyenne de 1 mm/j). L'EMG réalisé 2 à 3 semaines après l'agression nerveuse montre des fibrillations et les potentiels de dénervation dans la musculature en aval du site.

### **+ Neurotmésis**

Le neurotmésis se caractérise par une section totale du nerf ou une destruction de sa structure interne (périnèvre et tubes endo neuraux). Il n'y a pas de potentiel d'action même après stimulation. Les potentiels de fibrillation sont caractéristiques de la dénervation. La repousse est associée à des fausses routes axonales conduisant alors à des syncinésies. La traduction EMG de cette lésion est superposable à celle rencontrée en cas de lésion axonométrique.

- **Selon la classification de Sunderland :(34)**

#### **+ La lésion nerveuse du premier degré :**

Est analogue à la définition de Seddon pour la neurapraxie.

#### **+ La lésion nerveuse de second degré :**

Correspond à la définition de Seddon de l'axonotmésis.

#### **+ Les lésions nerveuses de troisième, quatrième et cinquième degrés :**

Correspond au neurotmésis de Seddon.

➤ **Epreuves fonctionnelle respiratoire :(30)**

Elle intervient peu dans les situations d'extrême urgence, où un geste vital est à poser (trachéotomie, intubation) devant la dyspnée aiguë provoquée par la paralysie. Dans les situations moins urgentes où l'altération de la voix ou de la respiration nécessite un bilan, la mesure des débits maximums et l'analyse des courbes débits maximaux–volume pulmonaire contribuent à définir la sévérité de l'obstacle. Ces mesures sont également très utiles pour apprécier l'efficacité thérapeutique.

En cas d'obstruction extra thoracique variable comme la paralysie des cordes vocales, la diminution affecte principalement le débit inspiratoire.

➤ **Mesures de la fonction vocale :(10)**

Les bilans vocaux consistent en une série d'examens, d'épreuves, de questionnaires, d'échelles de références qui ont pour but d'analyser la voix.

Le diagnostic médical est réalisé par un laryngologiste ou un phoniatre qui examine l'état de la sphère ORL : le larynx, les cordes vocales, les résonateurs, la soufflerie au repos et en phonation ainsi que l'audition pour vérifier la boucle audio phonatoire dans le contrôle de la production vocale.

Le bilan orthophonique complète l'examen médical et vise à quantifier et qualifier la voix par des mesures aérodynamiques et acoustiques, à contrôler son fonctionnement en tant que geste, à relever les connaissances et les croyances que la personne a de la voix et de sa voix. En cas de traitement médicamenteux, chirurgical ou orthophonique il constituera la ligne de base et sera répété en vue de mesurer l'efficacité thérapeutique.

➤ **Vidéo fluoroscopie :(30)**

Elle s'indique en cas de dysphagie avec ou sans fausses routes. Elle remplace utilement le classique examen de la déglutition.

Elle permet d'étudier la fonction laryngée pendant la déglutition et la bonne coordination du carrefour aérodigestif supérieur.

#### **4.2. DIAGNOSTICS DIFFERENTIELS :(4,30)**

- Aphonie psychogène
- Infiltration tumorale (bénigne, cancer)
- Lésion uni- ou bilatérale de l'articulation cricoaryténoïdienne (arthrite, ankylose, luxation)
- Maladies musculaires (myosite, polymyosite, dermatomyosite, dystrophie musculaire)

#### **4.3. TRAITEMENT :**

##### **4.3.1. Buts :**

##### **4.3.1.1. PR unilatérale :**

L'enjeu est t'établir une phonation optimale.

##### **4.3.1.2. PR bilatérale :**

L'objectif est de rétablir une filière respiratoire suffisante sans entrainer de trouble de la déglutition.

##### **4.3.2. Moyens et indications :**

##### **4.3.2.1. Moyens :**

##### **4.3.2.1.1. Médicaux :**

##### **➤ La corticothérapie :**

Si l'atteinte n'est pas connue ou n'est pas irréversible, lors de la phase d'installation, il est utile de donner une dose de prednisolone à la dose de 1 mg/kg pendant 5 jours en IV avec ensuite des doses dégressives per os pendant 10 jours.(4,30).

##### **➤ Vasodilatateurs, oxygénateurs, vitamine B :**

Ils peuvent être proposés (30).

#### **4.3.2.1.2. Traitement orthophonique :**

L'orthophonie est essentielle dans le traitement de la paralysie unilatérale de la corde vocale. Elle est également utile dans la paralysie bilatérale lorsque la qualité vocale est altérée (30).

Une observation étroite pendant 6 à 12 mois est réalisable pour les patients présentant une PCV unilatérale avec de faibles exigences vocales et aucun risque d'aspiration après une chirurgie thyroïdienne. En général, la récupération de la PR après une chirurgie thyroïdienne se produit dans un délai de 2 à 3 mois et est moins susceptible de se produire après 6 à 12 mois (35).

Aujourd'hui, il est admis que la prise en charge orthophonique doit être précoce et intensive. La précocité de la rééducation constitue un facteur de réussite important car elle permet de minimiser les réactions d'effort inadaptés (10).

Les programmes d'exercices comprennent une extension du cou, un massage laryngé et un ajustement de la posture de la tête et du cou.

Le massage laryngé commence à partir du site chirurgical et se poursuit jusqu'au site chirurgical. Zone dans une plage indolore. Les orthophonistes éduquent les patients sur la posture appropriée pour réduire la tension musculaire, en combinaison avec des techniques de relaxation, telles que la respiration abdominale, le bâillement, les soupirs et la mastication (36). Dans les cas graves d'insuffisance glottique, les orthophonistes peuvent essayer des méthodes de phonation par inhalation et de poussée (pour renforcer les cordes vocales). En cas de suspicion de paralysie du muscle cricothyroïdien, un glissement progressif de haut en bas de la plage de hauteur (méthodes de glissement) peut augmenter le contrôle musculaire.

De plus, un ajustement approprié de la tonalité globale les sous-systèmes de, production de la parole, tels que la respiration, la phonation, la résonance et l'articulation, peut réduire les tensions excessives et améliorer la motilité des



cordes vocales et la qualité de la voix résonante (37). Ces techniques comprennent des exercices de fonction vocale, la méthode de l'accent, la thérapie vocale résonante et des exercices de voies vocales semi-occluses (38,39). En particulier, les exercices des voies vocales semi-occluses sont utiles pour une variété de troubles vocaux organiques ou comportementaux, ainsi que pour la PR, la fatigue vocale et la dysphonie de tension musculaire après une chirurgie thyroïdienne (38).

Les anomalies vocales dues aux dommages du nerf récurrent peuvent être considérablement améliorées par la thérapie vocale seule.

#### **4.3.2.1.3. Chirurgicaux :**

##### **➤ Traitements chirurgicaux de la PR unilatérale :**

Dans les PR unilatéraux, il faut un délai de 6 mois pour intervenir vu les possibilités de récupération durant ce délai. la chirurgie intervient généralement en cas d'échec de la rééducation orthophonique, et utilise 2 procédés principaux pour but de médicaliser passivement la corde vocale déficiente :

##### **- Les injections intra cordales :**

Divers matériaux peuvent être mis en place au sein de la corde vocale paralysée : graisse autologue, polymère de silicones en suspension. Ces deux produits sont les plus utilisés en France dans cette indication. D'autres matériaux existent : le fascia autologue, et le téflon dont la principale complication est la survenue d'une réaction à corps étranger intra cordal. Le collagène bovin n'a pas d'autorisation de mise sur le marché dans cette indication (40).

##### **- La thyroplastie**

La thyroplastie consiste en la mise en place d'un implant inerte par l'intermédiaire d'une fenêtre réalisée dans l'aile cartilagineuse thyroïdienne ipsilatérale par cervicotomie. Elle peut être réalisée sous anesthésie locale ou loco-régionale (40).

- **D'autres techniques** ont été proposées, mais restent d'un usage restreint : adduction laryngée, subluxation crico-thyroïdienne et réinnervation.

➤ **Traitement chirurgicale de la PR bilatérales :**

Les paralysies laryngées bilatérales en fermeture sont les plus fréquentes.

Les traitements font donc le plus souvent appel à des procédés qui visent à élargir la filière respiratoire.

- **Trachéotomie**

Elle reste indiquée en cas de dyspnée aiguë à l'installation de la paralysie bilatérale en adduction ou bien si la filière est insuffisante pour tolérer une vie sédentaire en attendant une récupération spontanée. Elle a l'avantage de ne pas rendre la voix plus mauvaise. Elle peut même être permanente chez les patients ne souhaitant pas une autre solution ou bien chez ceux qui ne rentrent pas dans les indications de réinnervation à cause de la fixation de l'aryténoïde et qui veulent absolument préserver leur voix. Si le besoin d'air n'est pas trop grand, elle peut être portée avec un obturateur qui sera retiré en cas d'effort, pendant la nuit ou en cas d'infection des voies respiratoires (30).

- **Exérèse endoscopique par laser CO2 :**

Plusieurs techniques sont décrites dans la littérature mais les 2 principales sont :

- **Les cordectomies segmentaires postérieures au laser CO2 :**

La technique consiste à sectionner perpendiculairement, au laser CO2, la corde vocale dans sa partie postérieure, sur toute l'épaisseur du muscle thyro-aryténoïdien. Elle est faite en avant de l'apophyse vocale. Selon les auteurs, la technique peut être une simple cordotomie postérieure ou associer une résection limitée de la corde vocale (cordectomie postérieure) (17).

- **L'aryténoïdectomie au laser CO2 :**

La technique est une exérèse la plus complète possible du cartilage aryténoïde sans vaporisation. Pour éviter la formation de granulome et la dénudation du cricoïde, la muqueuse recouvrant l'aryténoïde est préservée (17).

- **Cordopexie :**

L'intervention consiste à fixer la corde en abduction par simple traction en dehors ou après aryténoïdectomie. Cette méthode donne de bons résultats sur le plan respiratoire. Par contre les résultats vocaux sont mauvais. Cette méthode est généralement peu employée (4).

- **Corpectomie :**

On fait une corpectomie musculo-ligamentaire poussée jusqu'au fond du ventricule en dehors. La résection est cunéiforme. Elle est conduite jusqu'à la limite du cartilage thyroïdien. Elle respecte la commissure antérieure et l'apophyse vocale de l'aryténoïde. Elle ne modifie pas la souplesse de l'hémi larynx. La corpectomie est unilatérale. Il arrive que plusieurs séances soient nécessaires (4).

Cette intervention ne s'accompagne pas de complications hémorragiques. Le résultat phonatoire semble satisfaisant.

Il existe cinq types de corpectomie :

Type I : corpectomie sub-épithéliale

Type II : corpectomie sub-ligamentaire

Type III : corpectomie Trans musculaire

Type IV : corpectomie totale

Type V : corpectomie élargie :

- À la corde controlatérale.
- À l'aryténoïde.
- À la bande ventriculaire.
- À la sous glotte.
- **Cordotomie postérieure :**

Selon la méthode de Mérite Drancy et l'œil de Laccour.

A l'aide d'une laryngoscopie en suspension. L'exposition du

La région glottique permet la visualisation d'une immobilité laryngée en fermeture.

Réalisation d'une encoche bilatérale en « C », mesurant latéralement autour de 4 mm et 2 mm devant l'apophyse vocale des aryténoïdes.

L'encoche en forme « C » intéresse le 1/3 postérieur des deux cordes vocales par rapport aux aryténoïdes et aux 2/3 précédents ceux. La base de l'entaille correspond au bord libre du cordes vocales. La xylocaïne avec de la naphazoline à 5 % sur la partie encochée permettant de faire l'hémostase (2).

- **L'aryténoïdectomie endoscopique totale :(22)**

Pour cette chirurgie d'exérèse, Ossoff préconise le recours à une trachéotomie que nous ne pratiquons pas systématiquement.

Le larynx peut être exposé par un laryngoscope pour commissure postérieure (type Ossoff)

Nous utilisons un laryngoscope conventionnel de type Bouchayer, positionné pour exposer un cartilage aryténoïde, la commissure postérieure, la fente inter aryténoïdienne et au moins la moitié de l'autre cartilage aryténoïde. Pour ce faire, la sonde endotrachéale en caoutchouc, de 5 ou 5,5 mm, est chargée par le

laryngoscope et repoussée en avant. Ceci permet de libérer le champ opératoire et d'avoir une bonne vision de l'aryténoïde à opérer.

- **L'aryténoïdectomie endoscopique partielle : (4,22)**

Comprends 2 types :

- **Aryténoïdectomie médiale :**

L'indication s'applique à des cas de dyspnée moins sévère et donc à des patients non trachéotomisés. Ce geste est supposé diminuer la rançon phonatoire de l'aryténoïdectomie.

Le principe est d'élargir sélectivement la glotte respiratoire sans modifier la glotte phonatoire ni les insertions musculo ligamentaires des cordes vocales. Après vaporisation du muco-péri-chondre aryténoïdien, la résection est menée entre, en avant le processus vocal, et en arrière l'angle postéro médial du cartilage aryténoïde. La résection prend une forme semicirculaire concave en dedans, de 1 à 2mm de profondeur. La durée opératoire est brève. Un geste controlatéral peut être réalisé 3 mois plus tard si le résultat respiratoire est insuffisant.

Cependant, les suites fonctionnelles à long terme sur des séries de patients conséquentes ne sont pas documentées. Enfin, un geste d'aryténoïdectomie partielle après radiothérapie cervicale n'est pas recommandé, en raison du risque de chondro- nécrose aryténoïdienne.

- **Aryténoïdectomie subtotale :**

En raison d'un risque de fausses routes définitives en cas d'aryténoïdectomie totale, remacle préconise la conservation du versant pharyngé du cartilage aryténoïde.

L'exérèse débute par la section de la corde vocale au raz du processus vocal et se poursuit en dehors et en arrière dans le plancher ventriculaire jusqu'à atteindre la face latérale du cartilage aryténoïde.

La section passe par le versant laryngé du cartilage aryénoïde, ce qui préserve un versant pharyngé de 2 à 3mm. La commissure postérieure est épargnée, habituellement protégée par la sonde d'intubation trachéale. La section du corps du cartilage aryénoïde laisse un mur postérieur de 2 mm et épargne le processus musculaire. Le geste dure entre 25 et 30 minutes.

La survenue de synéchies postérieures est possible. Des fausses routes liquidiennes sont courantes durant les premiers jours postopératoires et sont rapidement compensées.

#### - **Chirurgie par voie cervicale**

Plusieurs types d'interventions ont été décrits. Ils exercent leur action sur l'aryénoïde et la corde vocale ou sur le chaton cricoïdien pour élargir la filière glottique. D'autres procédés tentent de rétablir la fonction dilatatrice de la glotte par anastomose nerveuse ou par neutronisation laryngée grâce à un lambeau musculaire à pédicule nerveux (41).

#### - **Aryénoïdopexie ou intervention de King :**

Son principe est de libérer les attaches musculaires et ligamentaires de l'aryénoïde, à l'exclusion du muscle vocal, suivie de la fixation de l'aryénoïde au bord postérieur de l'aile thyroïdienne (41).

#### - **Aryénoïdectomie avec Cordopexie :** comprend,

##### • **Aryénoïdectomie par voie Trans thyroïdienne de Kelly :(22)**

Cette technique permet l'aryénoïdectomie et la pexie de la corde vocale membraneuse par voie Trans thyroïdienne. Elle est actuellement peu pratiquée, en dehors de certaines équipes qui la réservent aux cas pédiatriques. Le larynx est ouvert par thyrotomie médiane. L'aryénoïde est incisé sur sa face antérieure, l'apophyse vocale sectionnée. La dissection se fait de l'avant vers l'arrière, en suivant bien le cartilage qui doit être manipulé avec précaution du fait de sa

fragilité. La section des insertions musculaires des cricoaryténoïdiens, latéral et surtout postérieur, permet de mobiliser le cartilage. L'aryténoïde est extrait après section de l'articulation cricoaryténoïdienne.

- **Aryténoïdectomie par voie rétro-aryténoïdienne ou intervention de Graaf-Woodnan :(4)**

A la différence de la technique de King, Woodman résèque le corps du cartilage aryténoïde et réalise une pexie du processus vocal sur la petite corne du cartilage thyroïde. C'est une technique à appliquer si l'aryténoïde se rompt lors d'une Aryténoïdopexie.

- **Intervention de Rethi :**

Consiste à pratiquer une thyrotomie partielle ou totale et une section du chaton cricoïdien. L'écartement est maintenu soit par un matériel cartilagineux soit par une prothèse dilatatrice, jusqu'à ce que du tissu fibreux vienne combler l'espace inter cricoïdien postérieur (41).

- **Techniques de réinnervation:(25)**

Alors que la technique de Crumley d'anastomose de la branche descendante du XII à la branche adductrice du récurrent paraît suffire à elle seule en cas de paralysie des adducteurs, la technique de Tucker de réinnervation du muscle cricothyroïdien latéral par pédicule musculo nerveux omohyoïdien doit être idéalement combinée avec une thyroplastie. Différents auteurs ont pu reproduire les résultats de Crumley. Marie combine la réinnervation avec une injection de graisse de façon à fournir une solution temporaire.

Les résultats de ces techniques restent décevants.

- **Pacemaker laryngé pour troubles de la déglutition :**

Cette intervention est en cours d'expérimentation.

Des essais en laboratoire et cliniques ont toutefois été menés par Broniatowski visant à rétablir une déglutition coordonnée et dynamique en stimulant directement le nerf récurrent ou le nerf vague ou encore en créant un arc réflexe entre un lambeau cutané implanté dans le pharynx et ayant gardé son innervation sensitive et le nerf récurrent.(30)

- **Suture de l'épiglotte sur la margelle laryngée : (4)**

En 1972 Habbal et Murray proposent de suturer l'épiglotte sur la margelle laryngée par voie de pharyngotomie. Les bords de la margelle et de l'épiglotte sont incisés et disséqués et la suture se fait sur deux plans.

- **Suture des cordes vocales entre elles :(22)**

En 1975, Montgomery a proposé d'aviver les cordes vocales et de les suturer l'une à l'autre par voie de thyrotomie.kitahara propose aussi une suture des bandes ventriculaires, tandis que Sasaki recouvre la suture par un lambeau de muscle sternohyoïdien à pédicule supérieur suturé à la commissure postérieure.

- **Diversion trachéo-oesophagienne :(30)**

Lindemann en 1975 et Krespi en 1984 proposent de séparer la trachée du larynx en sectionnant la trachée au niveau du troisième anneau. La trachée est anastomosée à la peau tandis que le larynx est anastomosé dans l'œsophage. Le défaut de cette technique est l'accumulation de salive dans le fond du larynx, ce qui tend à favoriser un diverticule. La technique est potentiellement réversible.

• **Plicature de l'épiglotte :(30)**

En 1983, Biller propose de réaliser une fermeture supra glottique verticale en tubulisant l'épiglotte. Il persiste toutefois un orifice supérieur qui favorise aussi l'inhalation de salive.



- **Laryngectomie totale :**

Efficace mais mutilante, la laryngectomie totale est une possibilité à envisager chez le sujet définitivement impotent (41).

**4.3.2.2. Indications :**

La prise en charge des PR implique un traitement à base de corticoïde qui permet de réduire l'inflammation et l'œdème laryngé qui peuvent être à l'origine de l'aggravation des symptômes.

Par contre des études ont prouvé que l'administration systémique de corticostéroïdes n'est pas recommandée pour améliorer la qualité de la voix après une chirurgie thyroïdienne (35).

➤ **PR unilatérale :**

La thérapie vocale peut être utilisée pour améliorer les résultats vocaux chez les patients présentant des symptômes légers ou si les procédures de médialisation chirurgicale ne sont pas disponibles (42).

En l'absence de troubles de la déglutition mettant en jeu le pronostic vital, la rééducation orthophonique est la solution thérapeutique de première intention.

La chirurgie est indiquée :

- rapidement en cas de dysphonie sévère ou de troubles de la déglutition menaçant
- lorsque le résultat fonctionnel apporté par la rééducation apparaît insuffisant.

Les données scientifiques ne permettent pas de fixer un délai, qui est à discuter individuellement (40).

➤ **PR bilatérales :**

- **En fermeture :**

Le challenge dans ce cas est de rétablir la respiration la plus rapidement possible reposante sur 2 principes :

- La trachéotomie qui préserve l'anatomie du larynx, pratiquée d'emblée en cas d'urgence

- Les techniques endoscopiques qui évitent la trachéotomie ou tentent de la supprimer.

Le choix dépendra de nombreux facteurs à prendre en considération : certitude ou non d'une section nerveuse, caractère définitif de la paralysie, aspect inflammatoire du larynx, contexte post intubation, volonté du patient exprimée en préopératoire, âge et état général du patient, conditions locales des centres (équipement laser), expérience de l'opérateur (40).

Les interventions d'aryténoïdectomie avec ou sans cordopexie donnent habituellement d'excellents résultats (41).

Il ne faut pas attendre trop longtemps pour, faire cette intervention car une ankylose crico-aryténoïdienne est inévitable après un certain temps, surtout si le malade a été intubé et ventilé au-delà de 5 à 6 jours avant la trachéotomie.

#### - **En ouverture :**

La paralysie bilatérale en ouverture ou syndrome de Ziemen est certes exceptionnelle mais de très mauvais pronostic et de thérapeutique extrêmement difficile(22) ; il existe des risques vitaux par l'importance des fausses routes.

En fonction de l'importance des troubles de la déglutition et du risque d'infections pulmonaires, l'adaptation des textures alimentaires, l'arrêt de l'alimentation orale, la réalisation d'une gastrostomie et celle d'une trachéotomie avec ballonnet ne sont des solutions d'attente, vu les risques d'inhalation(4,40).

L'exclusion laryngée est une possibilité à envisager chez le sujet définitivement impotent (4).

#### **4.3.3. Evolution :**

La paralysie récurrentielle peut être transitoire ou permanente. Certains auteurs considèrent qu'une PR est permanente après un délai de 6 mois(43). Pour d'autres ce n'est qu'après un délai de 12 mois que la PR est dite définitive (43,44).

En général, la récupération de la paralysie des cordes vocales après une chirurgie thyroïdienne se produit dans un délai de 2 à 3 mois et est moins susceptible de se produire après 6 à 12 mois (35).

Dans la paralysie récurrentielle bilatérale le pronostic vital peut être engagé en absence de prise en charge urgente (4).

#### **4.3.4. Prévention :**

La prévention des PR est à la fois pré- et peropératoire.

La recherche d'une atteinte laryngée préexistantes recommandée si l'examen clinique initial note une dysphonie ou s'il existe des antécédents de cervicotomie (45).

En peropératoire, la prévention passe par une dissection soignée, l'absence de traction excessive, et le choix judicieux des techniques d'hémostase, et de la voie d'abord du nerf récurrent (46).

Dans les recommandations américaines, trois méthodes de visualisation du nerf laryngé inférieur sont préconisées : l'approche latérale, inférieure ou supérieure (24). L'approche latérale est la plus communément utilisée pour les thyroïdectomies simples. Le lobe thyroïdien est rétracté médialement, la veine thyroïdienne moyenne est individualisée et le nerf récurrent est identifié au pôle moyen. L'approche inférieure est conseillée pour les reprises chirurgicales ou les chirurgies de goût. Le nerf est repéré dans le sillon trachéo-oesophagien, au niveau de son croisement avec l'ATI. Avec l'approche supérieure, le nerf récurrent est identifié à son point de passage sous le muscle constricteur inférieur du pharynx, proche de la jonction cricothyroïdienne (47,48). La non-récurrence du nerf laryngé inférieur est une variante anatomique qui doit être connue du chirurgien. Elle se produit toujours à droite et s'associe à une absence du tronc artériel brachio-céphalique et passage rétro-œsophagien de l'artère sous-clavière (*arteria lusoria*).

Pour aider le chirurgien à son identification, la neuro-stimulation per-opératoire du nerf laryngé inférieur a été proposée comme susceptible de réduire le risque de paralysie récurrentielle(25).

En ce qui concerne les techniques d'hémostase, les méthodes classiques, ligatures, application de clips, hémostase monopolaire ou bipolaire, plus élective, et les nouveaux moyens d'hémostase, thermo fusion et l'énergie produite par les ultrasons, sont largement utilisées, souvent de manière combinée, selon les habitudes de chaque opérateur (9,45).

# *Méthodologie*

## **METHODOLOGIE**

### **1-Cadre et lieu d'étude**

L'étude a été réalisée dans le service d'oto-rhino-laryngologie et chirurgie cervico-faciale du CHU Gabriel Touré de Bamako au Mali.

#### **1.1. Présentation du CHU Gabriel Touré**

##### **➤ Historique :**

Il est connu par le passé sous le nom de dispensaire central de Bamako, l'hôpital Gabriel Touré est l'un des centres hospitaliers universitaires de Bamako.

Il dispose actuellement de 447 lits et emploie 763 agents, toutes catégories confondues dont 181 contractuels.

Baptisé Gabriel Touré le 7 janvier 1959, à la mémoire d'un jeune soudanais. Etudiant en médecine décédé le 12 juin 1934 par suite de contamination lors d'une épidémie de peste.

Il faisait partie de la jeune génération des premiers médecins africains.

##### **➤ Situation géographique :**

Situé en commune III du district de Bamako, le CHU Gabriel Touré couvre une superficie de 3 hectares 28 ares 54 centiares. Il est limité à l'Est par le quartier de Médina-Coura, à l'Ouest par l'école nationale d'ingénieur Abderrahmane Baba Touré, au Sud par la cité des chemins de fer et au Nord par l'Etat-Major Général des armées et l'escadron des réserves ministérielles.

##### **➤ Son infrastructure :** comporte :

- ✓ Une direction générale
- ✓ Un bureau des entrées avec les différents boxes de consultations externes.
- ✓ Un département de médecine regroupant les services de Gastro-entérologie, de neurologie, de cardiologie et de diabétologie.
- ✓ Un département de pédiatrie avec les services de pédiatrie générale, de néonatalogie et d'oncologie.

- ✓ Un département medicotechnique regroupant le service d'imagerie médicale et le service d'exploration fonctionnelle.
- ✓ Un département de pharmacie hospitalière.
- ✓ Un département de chirurgie :
  - Chirurgie générale ;
  - Chirurgie pédiatrique ;
  - Oto-rhino-laryngologie et chirurgie cervico-faciale (ORL et CCF) ;
  - Traumatologie-orthopédie ;
  - Neurochirurgie ;
  - Urologie ;
  - Médecine physique (kinésithérapie).
- ✓ Un département de biologie médicale regroupant le laboratoire d'analyses biomédicales et le service de transfusion sanguine.
- ✓ Un département d'anesthésie-réanimation et de médecine d'urgence :
  - Service d'accueil des urgences (SAU) ;
  - Réanimation adulte ;
  - Régulation médicale ;
  - Anesthésie ;
  - Bloc opératoire.
- ✓ Un département de gynécologie-obstétrique :
  - Gynécologie ;
  - Obstétrique ;
  - Deux blocs opératoires.

Les services tels que la maintenance et le service social sont placés en staff au niveau de la direction.

L'unité d'hygiène et assainissement et la buanderie sont rattachées à la surveillance générale, la morgue à la direction médicale et la cuisine à la direction administrative.

Chaque département est dirigé par un chef de départ

### **1.1.1Présentation du service ORL et CCF**

#### **➤ Ressources humaines :**

Le service ORL est un service médico-chirurgical dirigé par un professeur titulaire, assisté par un professeur titulaire plus trois maitres de conférences, trois chargés de recherche et deux otorhinolaryngologistes hospitaliers.

Le service dispose :

- ✓ Vingt-trois médecins inscrits en DES ;
- ✓ Huit assistants médicaux spécialistes en ORL ;
- ✓ Deux techniciens supérieurs de santé ;
- ✓ Une technicienne de santé ;
- ✓ Une secrétaire de direction ;
- ✓ Deux techniciens de surface ;
- ✓ Une aide-soignante ;
- ✓ Des étudiants en thèse de la faculté de médecine et d'Odontostomatologie de Bamako (FMOS).

#### **➤ Le service comprend en infrastructure :**

- ✓ Une unité de consultation avec :
  - Deux (02) boxes de consultations
  - Une unité d'exploration fonctionnelle (audio-impédancemétrie)
  - Une unité d'hospitalisation : 11salles dont 3 salles VIP d'hospitalisation avec une capacité totale de 28 lits
  - Une salle de garde des DES et thésards
  - Une salle de garde des assistants médicaux
  - Une salle de garde des techniciens de surface
  - Deux (02) blocs opératoires non encore fonctionnels et une salle de stérilisation
  - Un bureau pour le chef de service
  - Un bureau pour le chef d'unité d'hospitalisation
  - Cinq (05) bureaux pour les médecins
  - Une salle de réunion/formation



- Une toilette avec trois (3) W.C et une douche pour le personnel
- Une toilette avec trois (03) W.C et une douche pour les malades

## **1.2 Le type d'étude**

Il s'agit d'une étude observationnelle, descriptive à recrutement rétrospective.

## **1.3 La période d'étude**

La durée de l'étude s'étend sur une période de 25 mois de janvier 2021 à janvier 2023.

## **1.4 L'échantillonnage**

### **➤ Critères d'inclusion :**

- Tout patient ayant consulté pour dysphonie, dyspnée après une thyroïdectomie.
- Tout patient ayant consulté pour autres symptômes laryngés après une thyroïdectomie.
- Avec une immobilité d'une ou des cordes vocales à la nasofibroskopie ou à la Laryngoscopie en suspension.

### **➤ Critères de non inclusion :**

- Fiche d'enquête mal rempli.
- Refus de participer à l'étude.
- Les cas d'arthrite ou luxation cricoaryténoïdienne post thyroïdectomie

## **1.5 La technique de collecte des données**

Les informations ont été obtenues à l'aide de notre questionnaire établi à cet effet, soit par le patient lui-même. La consignation des données a été faite sur notre fiche d'enquête.

## **1.6 Les variables d'étude**

- Situation socio-épidémiologique : l'âge, le sexe, la profession, la résidence et antécédants.
- Données cliniques : motif de consultation, antécédents, signes associés, examen ORL, caractéristiques des signes laryngés pré et post thyroïdectomie (mode d'installation, types, évolution rythme et facteurs calmants et déclenchants),

caractéristique de la pathologie thyroïdienne, l'opérateur, déroulement chirurgical, état des cordes vocales (résultats de la nasofibroscopie), la prise en charge thérapeutique de la paralyse récurrentielle, suivi postopératoire à 3 mois, 12 mois

### **1.7 Les Informatisation des données**

Les données seront saisies dans le logiciel SPSS version 19.0 contenant un masque de saisie établie à partir d'une fiche d'enquête.

### **1.8 Traitement et analyse des données**

Les données ont été analysées sur le logiciel SPSS

Les graphiques ont été réalisés sur EXCEL office 2019.

### **1.9 Mode opératoire**

L'enrôlement des patients passait par une procédure, qui consistait à enrôler selon les critères d'inclusion.

### **1.10 L'aspect éthique**

Il s'agit d'un travail purement scientifique qui vise à connaître l'aspect épidémiologique, diagnostic et thérapeutique de la paralyse récurrentielle post thyroïdectomie au CHU Gabriel Toure. Les résultats serviront à l'amélioration la qualité de la prise en charge. Le consentement des patients ou de leurs proches (accompagnants) sera préalablement obtenu.

# *Résultats*

## RESULTATS

### 1. Les aspects socio-démographiques :

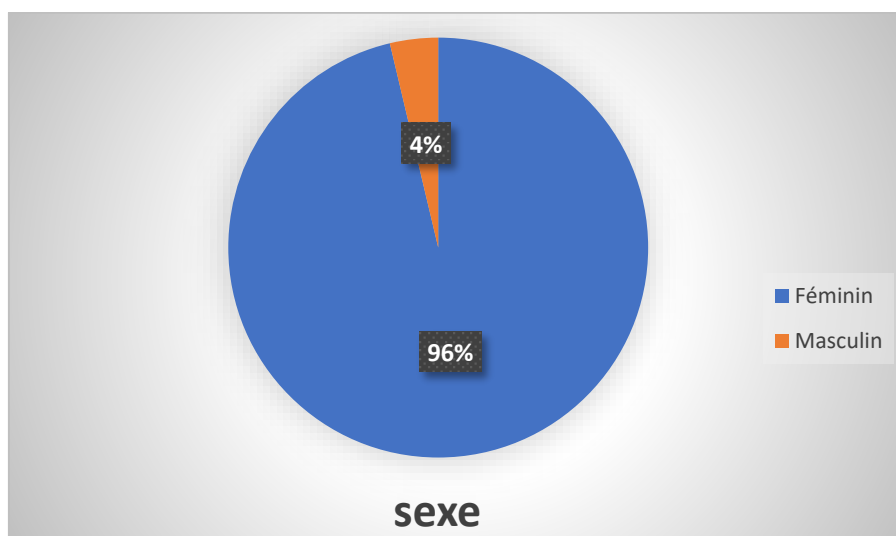
Cette étude s'est étendue sur 15 mois. Durant cette période d'étude, on a enregistré 27 patients.

**Tableau I:** Répartition des patients selon l'âge

| Tranche d'âge         | Fréquence | Pourcentage % |
|-----------------------|-----------|---------------|
| [20 à 30 ans [        | 4         | 14,8          |
| [31 à 40 ans [        | 4         | 14,8          |
| <b>[41 à 50 ans [</b> | <b>12</b> | <b>44,4</b>   |
| [51 à 60 ans [        | 2         | 7,5           |
| [61 à 70 ans [        | 5         | 18,5          |
| Total                 | 27        | 100,0         |

La tranche d'âge la plus représentée a été de **41 à 50 ans** soit **44,4%** avec des extrêmes allant de 23 à 70 ans, et une moyenne de **46,18 ans**.

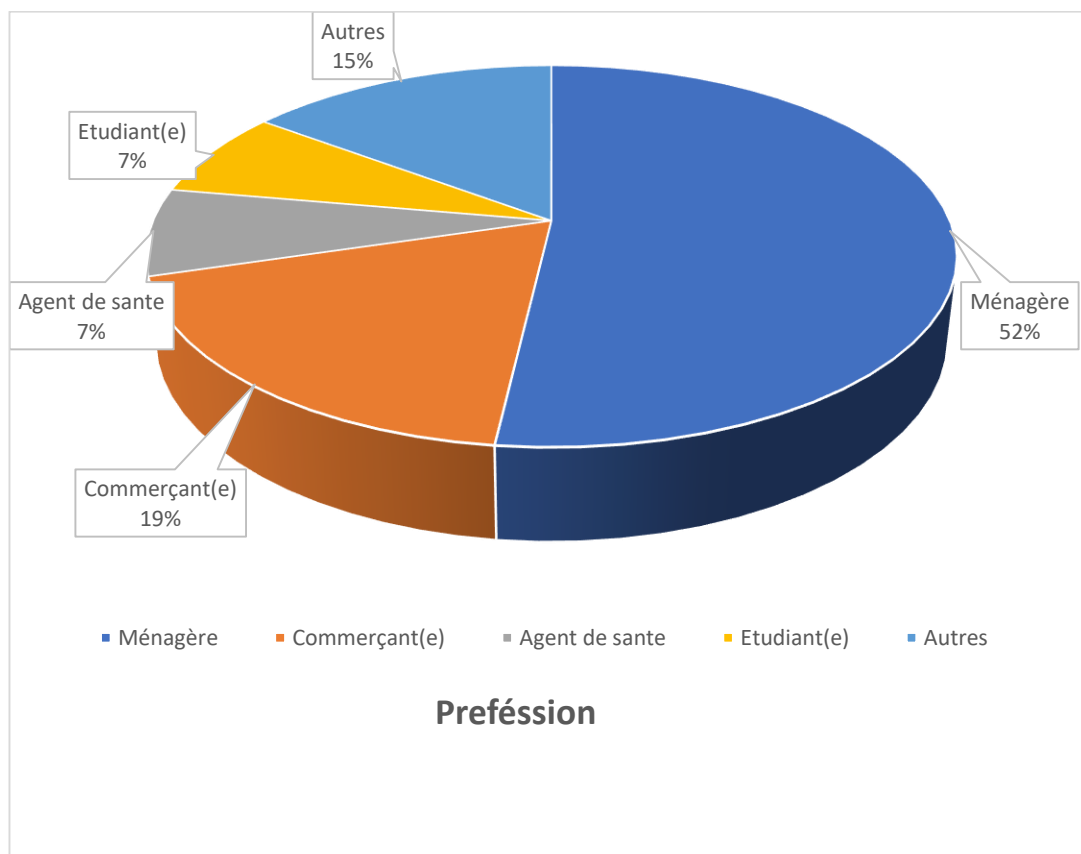
#### ▪ Sexe



*Figure 12: Répartition des patients selon le sexe.*

Le sexe **féminin** a représenté 96%. Le sexe masculin a été de 0,04.

▪ **Profession**



Autres : enseignant et restauratrice.

Figure 13: Répartition des patients selon La profession.

Les **femmes ménagères** ont été les plus représentés soit **52%**.

**Tableau II:** Répartition des patients selon le mode de recrutement

| Mode de recrutement            | Fréquence | Pourcentage % |
|--------------------------------|-----------|---------------|
| <b>Box de consultation</b>     | <b>24</b> | <b>88,9</b>   |
| Service d'accueil des urgences | 3         | 11,1          |
| <b>Total</b>                   | <b>27</b> | <b>100,0</b>  |

La majorité de nos patients ont été enrôlé aux **boxes de consultation** soit **88,9%** des cas.

## 2. Aspects diagnostics

### 2.1. Facteurs favorisants :

- A l'histologie, chez la totalité de nos patients la **tumeur a été bénigne** soit **100%** des cas.

**Tableau III:** Répartition des patients selon l'indication de la thyroïdectomie

| Indications de la thyroïdectomie | Fréquence | Pourcentage % |
|----------------------------------|-----------|---------------|
| Maladie de basedow               | 14        | 51,9          |
| Goitre multi nodulaire           | 11        | 40,7          |
| Goitre plongeant                 | 2         | 7,4           |
| Total                            | 27        | 100,0         |

La **maladie de basedow** a été la principale indication opératoire avec 14 cas soit **51,9%**.

**Tableau IV:** Répartition des patients selon le type de thyroïdectomie

| Geste chirurgical         | Fréquence | Pourcentage % |
|---------------------------|-----------|---------------|
| Thyroïdectomie totale     | 20        | 74,1          |
| Thyroïdectomie sub totale | 3         | 11,1          |
| Lobo-isthmectomie gauche  | 3         | 11,1          |
| Lobo-isthmectomie droite  | 1         | 3,7           |
| Total                     | 27        | 100,0         |

La **thyroïdectomie totale** a été pratiquée dans 20 cas soit **74,1 %**.

La totalité de nos patients ont été opérés par les chirurgiens généralistes.

**Tableau V:** Répartition des patients selon la recherche récurrentielle

| <b>Recherche récurrentielle</b> | <b>Fréquence</b> | <b>Pourcentage %</b> |
|---------------------------------|------------------|----------------------|
| Inconnue                        | 17               | 63                   |
| Non réalisée                    | 5                | 18,5                 |
| <b>Réalisée avec lésions</b>    | <b>5</b>         | <b>18,5</b>          |
| Total                           | 27               | 100,0                |

Aucune information n'a été donnée sur la recherche récurrentielle dans 63%.

## 2.2 Les signes cliniques

**Tableau VI:** Répartition des patients selon les manifestations cliniques post Th

| <b>Manifestations cliniques</b> | <b>Fréquence</b> | <b>Pourcentage %</b> |
|---------------------------------|------------------|----------------------|
| <b>Dyspnée+Dysphonie</b>        | <b>22</b>        | <b>81,5</b>          |
| Dysphonie isolée                | 4                | 14,8                 |
| Dyspnée isolée                  | 1                | 3,7                  |
| Dysphagie                       | 6                | 22,2                 |
| Toux sèche                      | 4                | 14,8                 |
| Hypersialorrhée                 | 4                | 14,8                 |

La **dyspnée et la dysphonie** ont été associées dans **81,5%** et isolée respectivement dans **3,7%** et **14,8%**.

La dysphagie a été le troisième signe majeur dans **22,2%** des patients.

### 2.2.1 les caractéristiques de la dyspnée

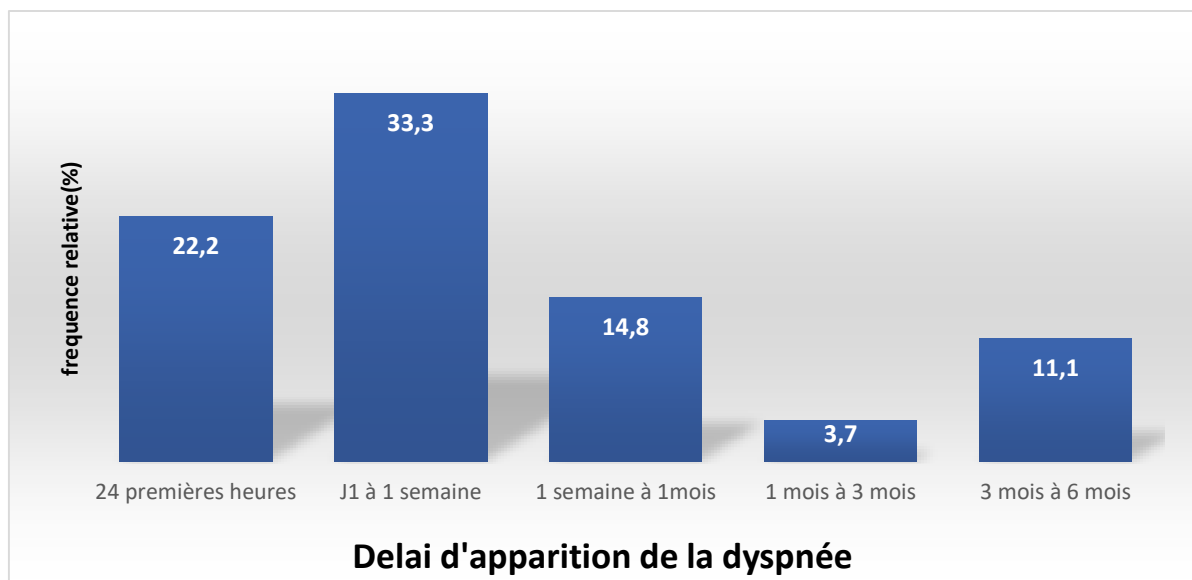


Figure 14: Répartition des patients selon le délai d'apparition de la dyspnée

La dyspnée est apparue dans les 24 premières heures **22,2%** après la thyroïdectomie et la première semaine dans **33,3%**.

**Tableau VII:** Répartition des patients selon la stadification de la dyspnée selon Chevalier Jackson et Pineau

| Classification de chevalier Jackson et Pineau | Fréquence | Pourcentage % |
|---|-----------|---------------|
| Stade I                                       | 2         | 7,4           |
| Stade II                                      | 1         | 3,7           |
| <b>Stade III</b>                              | <b>20</b> | <b>74,1</b>   |
| Stade IV                                      | 00        | 00            |
| Total   | 23        | 85,2          |

La dyspnée inspiratoire a été classé **stade III** dans **74,1%**.

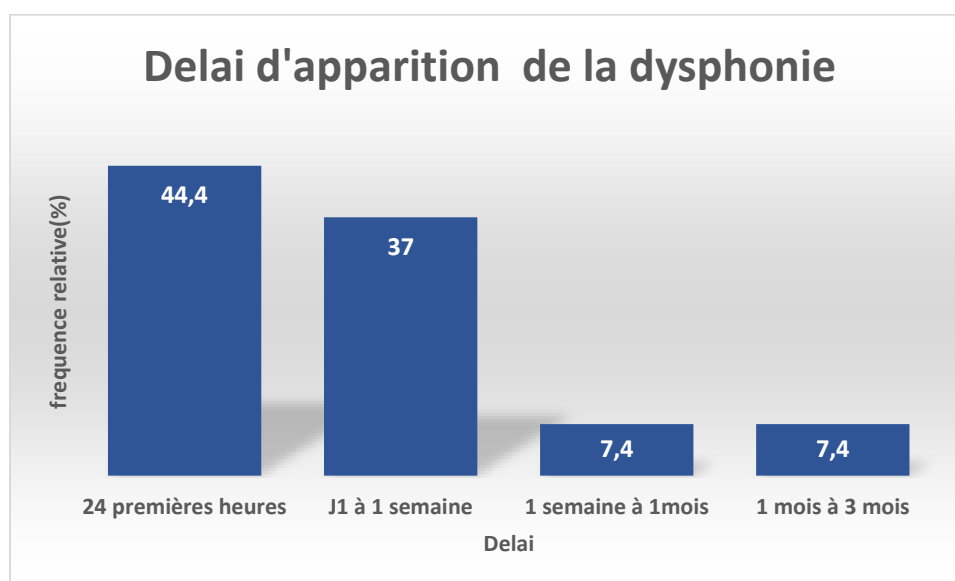


### 2.2.2. Caractéristiques de la dysphonie :

**Tableau VIII:** Répartition des patients selon la qualité de la voix

| Qualité de la voix | Fréquence | Pourcentage % |
|--------------------|-----------|---------------|
| Voix<br>Rauque     | 16        | 59,3          |
| Voix<br>bitonale   | 8         | 29,6          |
| Voix<br>fatigable  | 2         | 7,4           |
| Total              | 26        | 96,3          |

La voix a été **rauque** dans **59,3%**.



*Figure 15: Répartition des patients selon le délai d'apparition de la dysphonie*

La dysphonie est apparue dans les 24 premières heures après la thyroïdectomie dans 12 cas soit **44,4%**

### 2.2.3. L'examen à la nasofibroscope :

**Tableau IX:** Répartition des patients selon le type de paralysie récurrentielle

| Types                                     | Fréquence | Pourcentage % |
|---|-----------|---------------|
| <b>Diplégie laryngée<br/>(Bilatérale)</b> | <b>21</b> | <b>77,8</b>   |
| Monoplégie<br>(Unilatéral)                | 6         | 22,2          |
| Total                                     | 27        | 100,0         |

La **diplégie laryngée** a représenté **77,8% des cas**.

#### 2.2.3.1. Les caractéristiques des diplégies :

**Tableau X:** Répartition des patients selon les caractéristiques des cordes vocales et des aryténoïdes dans les atteintes diplégiques

| Nasofibroskopie diplégie laryngée | Effectifs | Pourcentage% |
|-----------------------------------|-----------|--------------|
| Cordes vocales                    |           |              |
| -Adduction                        | 21        | 100          |
| -Paramédiane                      | 21        | 100          |
| -Atrophiées                       | 17        | 80,9         |
| <b>-Incurvées</b>                 | <b>04</b> | <b>19,1</b>  |
| Aryténoïdes                       |           |              |
| -Fixité bilatérale                | 21        | 100          |
| -Basculées en avant               | 21        | 100          |

Les cordes vocales ont été en **position paramédiane** dans **100%** des cas.

Les cordes vocales atrophiées dans **80,9%** et incurvée dans 19,1%.

Les **aryténoïdes ont été fixes et basculés** en avant dans **100%** des cas.

### 2.2.3.2. Les caractéristiques des monoplégies laryngées :

**Tableau XI:** Répartition des patients selon les caractéristiques de la corde vocale et de l'aryténoïde atteintes dans les monoplégies

| Nasofibroscopie<br>monoplégie laryngée | Corde vocale droite |               | Corde vocale gauche |               |
|--|---------------------|---------------|---------------------|---------------|
|  | Fréquences          | Pourcentage % | Fréquences          | Pourcentage % |
| Corde vocale                           |                     |               |                     |               |
| -médiane                               | 3                   | 50%           | 3                   | 50%           |
| -fixe                                  | 3                   | 50%           | 3                   | 50%           |
| Aryténoïdes                            |                     |               |                     |               |
| -fixe                                  | 3                   | 50%           | 3                   | 50%           |
| -basculé en avant                      | 3                   | 50%           | 3                   | 50%           |

Les **cordes vocales gauche et droite** ont eu les **mêmes fréquences** soit **3 cas** chacune.

Dans tous les cas la corde vocale a été **médiane et fixe** soit **100%** des cas.

**L'aryténoïde du côté atteint** a été **fixe et basculé en avant** dans **100%** des cas.

### 3.Aspects thérapeutiques :

**Tableau XII:** Répartition des patients selon le délai de la prise en charge après la thyroïdectomie

| Délai                   | Fréquence | Pourcentage % |
|-------------------------|-----------|---------------|
| Moins de 24 h           | 1         | 3,7           |
| <b>J1 à une semaine</b> | <b>17</b> | <b>63</b>     |
| 1 à 3 mois              | 5         | 18,5          |
| 3 à 6 mois              | 1         | 3,7           |
| 6 à 12 mois             | 2         | 7,4           |
| Plus de 12 mois         | 1         | 3,7           |
| Total                   | 27        | 100,0         |

Environ **63%** de nos patients ont été prise en charge dans la première sema

**Tableau XIII:** Répartition des patients selon le moyen thérapeutique

| <b>Moyens thérapeutiques</b>     | <b>Fréquence</b> | <b>Pourcentage %</b> |
|----------------------------------|------------------|----------------------|
| Méthylprednisolone               | 27               | 100,0                |
| <b>Rééducation orthophonique</b> | <b>21</b>        | <b>77,8</b>          |
| Trachéotomie                     | 20               | 74,1                 |
| Cordotomie post transverse       | 20               | 74,1                 |

La corticothérapie a été systématique chez tous nos patients, **intra veineuse** à base de **méthylprednisolone (1mg /kg)** pendant **5jours** et en **per os** pendant **10 jours**. **La rééducation orthophonique** a été faite dans la majorité des cas soit **77,8%**.

**La trachéotomie** a été réalisée dans 20 cas soit **74,1%** des cas.

La **Cordotomie postérieure** a été le traitement chirurgical, 20 patients ont bénéficié de cette intervention soit **74 ,1%**.

**NB : toutes les cordotomies ont été réalisées à la micro pince chirurgicale par voie endoscopique.**

**Tableau XIV:** Répartition délai de réalisation de la rééducation orthophonique

| <b>Délai</b>      | <b>Fréquence</b> | <b>Pourcentage %</b> |
|-------------------|------------------|----------------------|
| Moins de 2 Mois   | 5                | 23,8                 |
| <b>2 à 3 Mois</b> | <b>16</b>        | <b>76,2</b>          |
| Total             | 21               | 100                  |

Le délai de rééducation orthophonique a été de **2 à 3 mois** soit **76,2%**.

**Tableau XV:** Répartition des patients selon le délai de la Cordotomie postérieure transverse par voie endoscopique aux micro pinces

| Délais                              | Fréquence | Pourcentage % |
|-------------------------------------|-----------|---------------|
| Une semaine après la thyroïdectomie | 4         | 20            |
| <b>6 à 12 Mois</b>                  | <b>16</b> | <b>80</b>     |
| Total                               | 20        | 100           |

**La cordotomie postérieure a été réalisé 6 à 12 mois après la corticothérapie dans 16 cas soit 80%.**

- **L'hémorragie** a été la complication en per opératoire dans **100%** des cas. Cette hémorragie a été maîtriser par l'application du xylocaïne à la naphazoline 5% sur l'encoche.

### 3. Évolution :

**Tableau XVI:** Répartition des patients selon l'état de la filière glottique après cordotomie postérieure transverse

#### ➤ PR bilatérale

| Statut de la filière glottique | Délai de Surveillance |                          |                          |          |
|--------------------------------|-----------------------|--------------------------|--------------------------|----------|
|                                | 3mois                 | 6mois                    | 9mois                    | 12mois   |
| Bon                            | 18(90%)               | 18(90%)                  | 18(90%)                  | 20(100%) |
| Mauvais                        | 2(10%)                | 2(10%)                   | 2(10%)                   | 00       |
|                                |                       | 1 <sup>ère</sup> reprise | 2 <sup>ème</sup> reprise |          |

#### Au 3<sup>ème</sup>, 6<sup>ème</sup>, 9<sup>ème</sup> mois :

La nasofibroscopie de contrôle a été réalisée après la cordotomie postérieure transverse qui a mis en évidence une bonne filière glottique dans **90%** des cas. Dans 10% des cas la filière glottique était insuffisante chez des patients.

**Au 12<sup>ème</sup> mois** on a observé une bonne mobilité des cordes vocales chez tous les patients.

- Le taux de **mortalité** a été de **3,7%**.

➤ **PR unilatérale**

**Du 3<sup>ème</sup> au 12<sup>ème</sup> mois** on a observé une bonne mobilité des cordes vocales à la nasofibroscopie chez tous les patients monoplégiques.

*Commentaires*  
*et*  
*Discussion*

## COMMENTAIRES ET DISCUSSION

### 1.Aspect méthodologique :

#### 1.1. Les difficultés rencontrées :

Notre étude a été menée dans le service d'Oto-rhino-laryngologie et de chirurgie cervico-faciale du CHU Gabriel Touré. Elle avait pour but d'étudier les aspects épidémiologiques, diagnostiques et thérapeutiques de la PR.

Au cours de la réalisation de notre travail, nous avons rencontré quelques difficultés dans la production de nos résultats :

- L'observation du traitement
- La non disponibilité et la qualité défectueuse de certains matériels : La nasofibroskopie et les matériels de cordotomie postérieure transverse
- L'absence souvent de précision sur l'approche du nerf récurrent dans la loge thyroïdienne
- L'absence de monitoring du nerf récurrent dans notre contexte

### 2. Aspect épidémiologique :

#### 2.1. Fréquence :

La paralyse récurrentielle (PR) constitue la complication la plus classique et la plus redoutée dans la chirurgie de la thyroïde (3).

Cette complication a été décrite dès les débuts de la chirurgie thyroïdienne avec un taux de 32% en 1844 pour Bill Roth (44).

L'incidence des complications récurrentes du nerf laryngé inférieur dans la littérature africaine et internationale se situe actuellement entre 2 et 6% (5).

selon une étude publiée par **Hung Chun Chen et all** , l'incidence de la paralyse des cordes vocales causée par la chirurgie de la thyroïde serait de 1,5 % à 5,3 % (6).

CL KONESSA et all ont rapporté sur 155 thyroïdectomies effectuées en 3 ans l'incidence de la paralyse récurrentielle à 3,8% (49).



Au Mali dans une étude menée par **T. Sissoko et all** les lésions récurrentielles ont représentées de 2,8 % des complications sur 158 thyroïdectomies réalisées sur une période de 5 ans (9).

Selon **Rosato et all** le pourcentage de la paralyse récurrentielle bilatérale serait 0,4% (7). Cette paralyse serait permanente dans 1 à 3% des chirurgies et temporaire dans 5 à 8% (50).

Nous avons colligé 27 cas de paralyse récurrentielle sur une période de 3 ans, ce qui fait une fréquence annuelle de 9 cas par an.

## **2.2. Age**

L'âge des patients ayant présenté une PR était compris entre 23 et 70 ans, avec une moyenne de **46,18 ans**. Dans notre étude **44,4%** des patients avaient une tranche d'âge entre **41 et 55ans**. Nos données concordent avec ceux de **Lamia Dbab et all** et de **Wafea Zarari et all** qui ont trouvé respectivement la tranche d'âge la plus représentée de 40 à 49 ans et de 33 à 56 ans (3,22). Ceci pourrait s'expliquer par le fait que d'une manière générale l'âge moyen de la pathologie thyroïdienne varie entre 40 et 60 ans , elle est donc l'apanage du sujet d'adulte jeune (51,52).

## **2.3. Sexe :**

La prédominance féminine dans notre étude est comparable à celui de **Lamia Dbad et all** et **Renata Mizusaki et all** qui ont eu respectivement **83%** avec un sexratio de 0,2 et **86,1% soit un sexratio** de 0,16 en faveur des femmes (3,53) . Cette prédominance féminine est décrite par beaucoup d'autres auteurs qui pourraient être justifiée par l'incidence élevée des maladies thyroïdiennes chez les femmes ; ce qui témoigne du rôle joué par la présence des récepteurs stéroïdiens sexuels dans les cellules folliculaires de la thyroïde (44,54).

## **2.4. Mode de recrutement :**

La majorité de nos patients ont été enrôlé au boxe de consultation soit **88,9%** des cas et **11,1%** reçu au service d'accueil des urgences.

### **3.Aspect clinique et anatomopathologique :**

#### **3.1. Facteur favorisant :**

##### **3.1.1. Clinique :**

La prévention des PR est à la fois pré- et peropératoire. En préopératoire, la recherche d'une atteinte laryngée préexistante est recommandée si l'examen clinique initial note une dysphonie ou s'il existe des antécédents de cervicotomie, en réalisant une laryngoscopie pré et postopératoire systématique (9,45).

Dans notre étude nos patients n'ont pas réalisé de laryngoscopie préopératoire et aucun ne présentaient de symptômes laryngés avant la thyroïdectomie.

##### **3.1.2. Types histologiques :**

Le résultat anatomo-pathologique des pièces opératoires n'a trouvé de signes de malignité chez aucun nos patients soit une bénignité de **100%** cas. **Lamia Dbad et all** ont trouvé des cas bénins dans 91,6% (3).

L'absence des cas de cancer thyroïdien dans notre étude s'explique par la taille de notre échantillon. Ce cancer est le principal facteur favorisant de PR par infiltration du nerf.

##### **3.1.3. Indication de la thyroïdectomie :**

La maladie de basedow a été la principale indication opératoire dans **51,9%** suivi des goitres multi nodulaires dans **40,7%**. Nos résultats sont proches de ceux de **CL KONESSA et all** dont 33 % des indications ont étaient la maladie de Basedow et les goitres multinodulaires (49). Les indications chirurgicales sont diverses, le nodule isolé et le goitre basedowifié ont été retrouvés dans 25% dans la série de Lamia Dbab et all (3). Le goitre multi nodulaire et le goitre compressif ont constitué les indications chirurgicales dans d'autre série (22).

Le taux élevé de PR post thyroïdectomie pour maladie de Basedow est lié d'une part aux difficultés techniques reconnue par les opérateurs en raison d'une inflammation chronique et d'une augmentation de la vascularisation locale, ce qui augmenterait les complications (55). La maladie de basedow présente certaine particularité par rapport à la chirurgie thyroïdienne, toute sorte de pathologie confondue avec une glande hypertrophiée exerce un effet de compression sur les nerfs récurrents qui seront laminés en postérieur, ce qui rend compte de la difficulté de leur dissection, expliquant la possibilité d'observer une paralysie récurrentielle (4,22,44).

En revanche une étude faite par **Roulet Maxim et all** et par **A. Beit et all** et beaucoup d'autres auteurs ont conclu qu'il n'existe pas de différence significative concernant la survenue de la paralysie récurrentielle et les autres complications habituelles liées à la thyroïdectomie entre les patients opérés pour maladie de Basedow et les autres (56,57).

### **3.1.4. Le type de thyroïdectomie :**

Dans notre étude le geste chirurgical le plus pratiqué a été la thyroïdectomie totale avec **74,1%**. Nos résultats sont similaires à ceux de **Renata Mizusaki et all** (53) qui ont retrouvé **88%** de thyroïdectomie totale. Ceci pourrait s'expliquer par le fait que, la thyroïdectomie totale n'est autre que le duplicata de la lobectomie, le risque récurrentiel est multiplié par deux, les deux nerfs étant exposés. Dans les affections néoplasiques évoluées, la thyroïdectomie totale est souvent associée au curage ganglionnaire central uni ou bilatéral et éventuellement à la résection des muscles avoisinants, le nerf est exposé à la section, à l'étirement ou au sacrifice par nécessité (22). Le risque de PR est présent quel que soit le geste thyroïdien. Sont en cause, le type de chirurgie (réintervention), la thyroplastie sous-jacente, l'étendue de l'exérèse, le volume d'activité du chirurgien (45).

### **3.1.5. Recherche récurrentielle en peropératoire :**

Dans notre échantillon nous n'avons pas eu d'information sur la dissection du nerf dans **63%**, la dissection n'a pas été faite dans **18,5%** et la lésion a été confirmée dans **18,5%** dont un cas d'étirement et 4 cas de section accidentelle du nerf récurrent.

En per opératoire la prévention de le PR passe par le repérage, la dissection systématique du nerf laryngé récurrent (44,45).

En ce qui concerne l'abord du nerf récurrent, trois voies peuvent être utilisées, chacune à ses avantages et inconvénients. La voie d'abord latérale est la plus employée. En cas de réintervention la voie d'abord inférieure est sécurisante, et lorsque le goitre est volumineux, la voie d'abord supérieure est préférable. Dans tous les cas, l'identification du récurrent doit être systématique (9,24).

D'autres facteurs ont été évoqués :Le nerf entremêlé dans un maillage fibreux de ligament de Berry, le rapport du nerf avec ATI( pré vasculaire et trans vasculaire), le nerf non récurrent, hémostase au bistouri électrique à moins d'un millimètre du nerf, le nombre de branches de division du récurrent, les branches antérieures étant toujours motrices, les nerfs les plus fins semblant les plus fragiles, la taille du récurrent, l'hyperextension cervicale (qui étire le nerf) (47,48,58).

Au cours des dernières décennies, plusieurs technologies ont été utilisées pour le monitoring des nerfs afin de prévenir les lésions du nerf laryngé récurrent (59).

Dans notre étude tous les patients ont été opérés par les chirurgiens généralistes et aucun par les ORL. L'absence systématique de recherche récurrentielle associée à ces facteurs seraient responsables de l'accroissement du taux de morbidité récurrentielle dans notre étude. La connaissance sur l'anatomie, les variations anatomiques du nerf récurrent et l'expérience du chirurgien réduisent le risque de paralysie récurrentielle.

### **3.2. Aspect diagnostic :**

#### **3.2.1. Clinique :**

Dans notre étude La dyspnée inspiratoire et la dysphonie ont été associées dans **81,5%**, La dysphonie a été isolée dans **14,8%** et la dyspnée dans **3,7%**. **Lamia Dbad et all** ont trouvé la dysphonie comme signe fonctionnel principal (3).

Dans notre étude, le délai d'apparition de la dyspnée a été dans les 24 premières heures dans **22,2%** dans la première semaine après la thyroïdectomie dans **33,3%** une semaine à 1 mois dans 14,8%, 1 à 3 mois dans 3,7%, 3 à 6 mois dans 11,1% ; selon la classification de Chevalier Jackson et Pineau la dyspnée était classée **stade III** dans **74,1%**.

La dysphonie s'était installée dans les 24 premières heures dans **44,4%**, dans la première semaine dans 37% dans le premier mois dans 7,4%, de 1 à 3 mois dans 7,4%, elle était de type **voix rauque** dans **59,3%**.

Le trouble de la déglutition à types de fosses route a été présent dans **22,2%** ; la toux sèche et l'hypersialorrhée dans **14,8%**.

Nos données concordent avec ceux de la littérature qui décrit le trouble de la déglutition et la toux comme les principaux signes associés (10).

Ceci pourrait s'expliquer par une atteinte de la branche externe du nerf laryngé supérieur ou par l'incompétence glottique résultant de la parésie ou de la paralysie de la corde vocale. Ce qui réduit la capacité de développer la pression sub-glottique pour une déglutition efficace (10).

La stroboscopie et l'électromyographie sont essentielles ; Ils permettent de poser le diagnostic positif de ce qui est neurogène par atteinte des nerfs récurrents. Ces examens n'étant pas accessibles dans notre contexte la nasofibroscopie nous a permis de décrire les différentes lésions. Elle a été systématique chez tous les

patients. La diplégie laryngée représentait **77,8%**. Elles sont rares et difficilement Chiffrables dans la littérature, environ 0,4 % selon **Rosato et all** (7).

Les 2 cordes vocales étaient **fixes et paramédianes dans 100% des cas de diplégies, atrophiées dans 80,9%** et incurvées dans **19,1%**, les 2 aryénoïdes **fixes et basculés en avant** dans tous les cas.

La fréquence élevée de la diplégie dans notre étude pourrait s'expliquer par la fréquence élevée de la thyroïdectomie totale dans notre étude qui augmente le risque de lésion des 2 nerfs récurrents.

Dans les monoplégies, les cordes vocales gauche et droite étaient atteintes aux mêmes fréquences 3 cas chacune soit 22,2%. Elles étaient **fixes et médianes** avec l'aryénoïde du côté atteint **basculés en avant** dans tous les cas. Ce résultat est différent de celui de **Lamia Dbad et all** qui ont trouvés 1,2% de PR unilatérale (3).

Dans la littérature la PR droite est plus fréquente que la PR gauche, vu que du côté droit le nerf récurrent est situé en avant de l'artère thyroïdienne inférieure et sur la face latérale de la trachée, alors que du côté gauche le nerf est rétro artériel et se retrouve dans l'angle dièdre oeso-tracheale (4).

L'égalité de l'atteinte des 2 cordes vocales peut s'expliquer par la taille de notre échantillon.

#### **4. Aspect thérapeutique :**

##### **4.1. Délai de la prise en charge :**

Dans notre étude **63%** de nos patients ont été pris en charge dans la première semaine après la thyroïdectomie y compris les cas de diplégie et de monoplégie. Ce délai de prise en charge est en rapport avec le délai d'aggravation de ces symptômes à type de dyspnée inspiratoire et de dysphonie.

## **1.2. Monoplégie :**

La conduite devant une monoplégie est bien codifiée, la rééducation orthophonique est le traitement de première intention(1,10). Elle a été systématique chez tous nos patients. Nous avons opté pour un traitement médical à base de méthylprednisolone. Ce traitement a été couronné de succès. Selon **Hwan Ryu et all** la thérapie vocale est utile pour améliorer la qualité de la voix et la qualité de vie des patients présentant des problèmes de voix après une chirurgie thyroïdienne (35). En général, la récupération de la paralysie des cordes vocales après une chirurgie thyroïdienne se produit dans un délai de 2 à 3 mois et est moins susceptible de se produire après **6 à 12 mois**. Dans notre étude la rééducation orthophonique a été systématique dans **100%** des cas de monoplégies ; le délai de réalisation a été 2 à 3 mois après la thyroïdectomie dans la majorité des cas.

En cas d'échec du traitement médical au cours du suivi dans un délai de 6-12 mois, on fera recours à la chirurgie comme la technique de médialisation des cordes vocales. Nous n'avons pas eu recours à la chirurgie, l'ensemble des cas de monoplégie ont été transitoires, dans la littérature l'incidence de la PR transitoire varie entre **1,4% à 38,4%** (50).

## **1.3. Diplégie :**

Dans notre échantillon tous les cas de diplégie ont été permanentes ; certains auteurs considèrent qu'une PR est permanente après un délai de 6 mois (43), Pour d'autres ce n'est qu'après un délai de 12 mois que la PR est dite définitive (44). Notre étude ne concorde pas avec celui de **J-P. Jeannon et all** qui a retrouvé après une revue de la littérature, une incidence des PR permanentes entre **0% à 18,6%** (50).

Cette différence peut s'expliquer par la non systématisation du repérage et la dissection du nerf récurrent par certains chirurgiens dans notre contexte, qui

pourrait réduire les risques de lésions irréversibles du nerf récurrent. Dans notre échantillon la trachéotomie a été réalisée pour amender la dyspnée chez 20 patients soit **74,1%**. Ceci pourrait s'expliquer par le fait que dans notre étude le nombre de patients diplégiques était dyspnéique, classé stade III de Chevalier Jackson et pineau. La cordotomie postérieure partielle transverse est le traitement gold standard, elle est de réalisation rapide et simple, avec la limitation des troubles de la déglutition, la préservation d'une bonne phonation et l'absence de complications graves en constitue une méthode de choix en première intention. En cas d'échec, elle peut être réitérée et ou bilatéralisée(8). Nous l'avons réalisé dans **74,1 %**. On a enregistré un cas de décès avant la cordotomie postérieure soit **3,7%**. Le délai de réalisation de la cordotomie postérieure transverse est fonction de la récupération fonctionnelle du nerf avec un délai d'attente de 6-12 mois. Ce délai dans les centres mieux outillés est réduit grâce aux données de l'électromyographie laryngée et la stroboscopie. Dans notre contexte de tableau technique de travail déficitaire, nous nous sommes basés sur les résultats du compte rendu opératoire auprès de chirurgiens affirmant la lésion nerveuse, et le délai d'attente de 6-12 mois dans les cas où aucun statut du nerf laryngé inférieur n'a été donnée en peropératoire. Dans **80%** la cordotomie a été réalisée dans un délai de 6 à 12 mois en absence de la mobilité des cordes vocales. Cette décision thérapeutique a été rapportée par la littérature, la cordotomie chez 4 patients a été réalisée dans la première semaine chez qui la section nerveuse récurrente en peropératoire a été affirmé.

La cordotomie postérieure est un compromis entre la respiration et la phonation, elle n'est pas dénuée de complications. La principale complication a été l'hémorragie en peropératoire. L'hémostase a été obtenue par l'application de la xylocaïne à la naphazoline 5 % sur la partie cruentée de l'encoche. Cette hémorragie en peropératoire a été rapportée dans **11,1%** par les auteurs (2).

Après chirurgie on a fait recours à la rééducation orthophonique dans **75%**.



## 2. Evolution :

Normalement la nasofibroskopie a été effectuée chez la quasi-totalité des patients ayant bénéficié de la cordotomie **96,3%**. Un patient est décédé avant la cordotomie représentant 3,7% de l'échantillon. Du 3<sup>ème</sup> au 9<sup>ème</sup> mois, on a observé une bonne mobilité des cordes vocales chez tous les patients avec une atteinte monoplégique correspondant au taux de PR transitoire. Chez les diplégiques laryngées après cordotomie postérieure transverse une bonne filière glottique avec une encoche en « C » stable sur les deux cordes vocales dans **90%**. La filière glottique était réduite malgré l'encoche dans **10%** des cas qui ont présenté une légère dyspnée inspiratoire et une dysphonie, après 2 reprises de la cordotomie post transverse chez ces 10%, nous avons observés au 12<sup>ème</sup> mois une bonne filière glottique chez tous les patients.

Notre résultat est comparable à celui de **F.I Koné et all** qui a réalisé une nasofibroskopie de contrôle chez tous ses patients, une bonne filière glottique a été observé chez **88,9%** des cas, et 1 cas soit **11,1%** a présenté une dyspnée à 3 mois. Au 6<sup>ème</sup>, 9<sup>ème</sup>, 12<sup>ème</sup> et 14<sup>ème</sup> mois il avait une bonne récupération chez tous les patients (2).

# *Conclusion*

## CONCLUSION

La PR est la complication la plus redoutée et la plus classique de la chirurgie thyroïdienne. Bien qu'elle puisse être transitoire ou permanente, cette complication a été décrite avec des taux élevés dès les débuts de la chirurgie thyroïdienne et était responsable de beaucoup de décès. Elle survient à la suite d'une lésion du nerf récurrent. La proximité anatomique entre le nerf récurrent la glande thyroïde favorise le risque de paralysie récurrentielle. Grâce à des techniques chirurgicales standardisées, le risque a diminué mais persiste. Les facteurs de risque de cette complication peuvent être entre autres :

- Nerf récurrent non récurrent,
- Nerf accolé à la glande thyroïde,
- Le nerf se trouvant dans un maillage fibreux
- L'expérience du chirurgien,
- Cancers thyroïdiens

Au Mali, l'insuffisance du plateau technique constitue un handicap à la prise en charge des patients. Les examens complémentaires à visée diagnostique sont complexes et ne sont pas de pratique courante au Mali. Le traitement de cette complication est variable selon qu'il s'agisse d'une PR unilatérale ou bilatérale. En peropératoire, la prévention passe par une dissection soigneuse, l'absence de traction excessive, et le choix judicieux des techniques d'hémostase, et de l'approche du nerf récurrent. Dans le cas de la PR unilatérale, le traitement de première intention est la rééducation car l'enjeu est de rétablir une phonation optimale en supprimant les fausses routes, alors qu'en cas de PR bilatérale l'urgence est de rétablir une filière respiratoire suffisante sans entraîner de troubles de déglutition.

# *Recommandations*

## **RECOMMANDATIONS**

Au terme de notre étude et, en vue de contribuer à l'amélioration de la prise en charge des affections ORL, particulièrement la Paralyse récurrentielle, nous recommandons :

### **Aux autorités sanitaires :**

- Renforcer le système d'assurance maladie pour la réduction du coût de la prise en charge des complications.
- Doter les hôpitaux des matériels nécessaires pour la stroboscopie et l'EMG pour le diagnostic et la prise en charge de la PR.
- Doter le service d'ORL d'un bloc opératoire équipé et fonctionnel.
- Renforcer le personnel d'ORL en formation, et en recrutant plus de spécialiste en ORL.
- Faciliter et renforcer la formation des médecins spécialistes en ORL et chirurgie cervico-faciale, tant médical que paramédical qualifié au Mali afin de pouvoir répondre aux besoins sur tout le territoire national.
- Faciliter la formation des médecins spécialistes en anesthésie réanimation.
- Faciliter la formation des médecins spécialistes en orthophonie.
- Créer un DEU de chirurgie thyroïdienne et de microchirurgie laryngée.
- Former tous les acteurs de la chirurgie thyroïdienne aux différentes approches du nerf récurrent.

### **Aux agents de santé :**

- Disséquer le nerf récurrent jusqu'à son point de pénétration laryngé.
- Maîtriser les techniques de repérage du nerf récurrent.
- Respecter les recommandations dans le cadre de la prise en charge de la paralyse récurrentielle, le seul garant de la réduction de sa morbidité.
- Réaliser une nasofibroscopie ou une LI en pré et post opératoire
- Organiser la prise en charge multidisciplinaire.

**A la population :**

- Consulter précocement devant tous cas de nodules thyroïdiens.
- Consulter immédiatement devant tout cas de dysphonie et dyspnée laryngée après une thyroïdectomie
- Proscrire l'automédication.

# *Références*

## REFERENCES

1. Boukerrous.H, Oussadi. R, La rééducation orthophonique des patients atteints de paralysie récurrentielle unilatérale[Mémoire]. Bejaia : Université Abderrahmane Mira de Bejaia, Faculté des sciences humaines et sociales, Département des sciences sociales, 2019-2020.89.
2. Kone F I, and Mohamed A K. Post-Thyroidectomy Laryngeal Diplegia in Mali : What Therapeutic Challenge ? *Exp Rhinol Otolaryngol.*2017 1(2). ERO.000508 : 24-29. DOI : 10.31031/ERO.2017.01.000508.
3. L. Dbab, L. Adardour, A. Raji .Les paralysies récurrentielles post-thyroïdectomie [These]. Marrakech : Faculté de Médecine et de Pharmacie. 2013. 1-3.
4. L, Dbab .Les paralysies récurrentielles post-thyroïdectomie [These]. Marrakech : Faculté de Médecine et de Pharmacie. 2013. 107.
5. A.-R. Ngo Nyekia, L.-R. Njockb, J. Miloundjac, J.-E. Evehe Vokwelyd, G. Bengonoe . Recurrent laryngeal nerve landmarks during thyroidectomy. *European Annals of Otorhinolaryngology, Head and Neck diseases* 2015 ; 132 :265–269.
6. Hung-Chun C, Yu-Cheng P, Tuan-Jen, MDRisk Factors for Thyroid Surgery–Related Unilateral Vocal Fold Paralysis. *Laryngoscope.*2019 ; 129 :275–283.
7. Rosato. L, Avenia. N, Bernante. P, et al. Complications of thyroid surgery: analysis of a multicentric study on 14,934 patients operated on in Italy over 5 years. *World J Surg* 2004;28: 271—6.
8. B. Hammami S. Kallel, N. KolsiI, L. Smaoui, A. Chakroun,I. Charfeddine, A. Ghorbel. Traitement des diplégies laryngées en fermeture : apport du laser. *J. tun ORL.* 2011. 26 : 37-40.
9. SISSOKO. T. LA THYROÏDECTOMIE : BILAN DE 5ANS D’ACTIVITES AU SERVICE D’ORL ET CCF DU CHU GABRIEL TOURE [Thèse en médecine]. Bamako : Faculté de Médecine et d’Odonto-stomatologie ; 2018- 2019. 1-115.
10. MEYER. R, STIEN. R. RISQUE VOCAL APRES CHIRURGIE THYROÏDIENNE : PREVENTION ET PRISE EN CHARGE[Mémoire]. Nice : Institut universitaire de la face et du cou ; 2020. 1-43.
11. BOUCHET A., GUILLERET J. Le larynx. In Bouchet A., Guilleret J. Anatomie topographique et fonctionnelle : le cou – Villeurbanne, SIMEP 1971 : 71 - 94.
12. GUERRIER B., BARAZER M. Anatomie descriptive, endoscopique et radiologique du larynx. *Encycl. Méd-Chir (Editions Scientifiques et Médicales Elsevier SAS Paris), Oto-rhino-laryngologie,* 20-630- A-10,1992 : 20.
13. BASTIAN D. Le larynx et la trachée cervicale. In Chevrel J.P. Anatomie clinique : tête et cou – Paris : Springer-verlag 1996 : 341 – 363.
14. CHEVALIER. D , Dubrulle. F, Vilette. B. Anatomie Descriptive, endoscopique et radiologique du larynx. *EMC ORL.* Paris : ELSEVIER ; 2001.13 [20- 630 - A - 10].



15. BRUGERE J., SCHWAAB G. Les carcinomes épidermoïde : unité et diversité. In : Brugère Cancers des voies aéro-digestives supérieures. 1èreéd. Paris : Flammarion Médecine-Science ; 1987 :64-8.
16. BEAUVILLAIN De MONTREUIL C. Tumeurs malignes du larynx. Rev Prat. 1993; 43 (5) : 631 – 6.
17. EL ANSAR. S. Les cordectomies [Thèse en médecine]. Marrakech : UNIVERSITE CADI AYYAD FACULTE DE MEDECINE ET DE PHARMACIE MARRAKECH ; 2021. 1-103.
18. LEHMANN W., PIDOUX J.M. et WIDMANN J.J. Le larynx. Microlaryngoscopie et Histopathologie. Iharzam Medical, 1978.
19. N.Matar, Remacle.M. Phonochirurgie des tumeurs bénignes des cordes vocales. EMC ORL. Paris : ELSEVIER 2018Techniques chirurgicales-Tête et cou. 16.
20. Page. C, Peltier, Strunski. V, Foulon. P, Havet. E et all. Variation anatomique du nerf laryngé inférieure : application à la chirurgie thyroïdienne. Littérature Scientifique en Santé. 2004 ; 88(281) : 72-72.
21. Kandil. E, Abdelghani. S, Friedlander. P, Alrasheedi. S, Tufano. RP, Bellows. CF, Slakey. D Motor and sensory branching of the recurrent laryngeal nerve in thyroid surgery. Surgery. 2011 ; 150(6) :1222-7. doi: 10.1016/j.surg.2011.09.002.
22. Zirari. W. Les complications de la chirurgie thyroïdienne [Thèse en médecine]. Marrakech : UNIVERSITE CADI AYYAD FACULTE DE MEDECINE ET DE PHARMACIE MARRAKE ; 2010.1-179.
23. Jatzko GR, Lisborg PH, Muller MG, Wette VM. Recurrent nerve palsy after thyroid operations: principal nerve identification and a literature review. Surgery. 1994;115:139-144.
24. Butskiy O, Chang BA, Luu K, McKenzie RM, Anderson DW. A systematic approach to the recurrent laryngeal nerve dissection at the cricothyroid junction. J Otolaryngol Head Neck Surg. 2018; 47-57.
25. Périé S, Aït-Mansour A, Devos M, Sonji G, Baujat B, St Guily JL. Value of recurrent laryngeal nerve monitoring in the operative strategy during total thyroidectomy and parathyroidectomy. Eur Ann Otorhinolaryngol Head Neck Dis. 2013 ;130(3) :131-6.
26. Page C, Cuvelier P, Biet A, Strunski V. Value of intra-operative neuromonitoring of the recurrent laryngeal nerve in total thyroidectomy for benign goitre. The Journal of Laryngology & Otology. 2015 ;129(06) : 553–557.
27. Klopp-Dutote N, Biet-Hornstein A, Guillaume-Souaid G, Strunski V, Page C. Intraoperative neuromonitoring of the vagus nerve during thyroidectomy. A prospective study. Clinical Otolaryngology. 2016;41(5) : 454–460;
28. Pardal-Refoyo JL, Ochoa-Sangrador C. Bilateral recurrent laryngeal nerve injury in total thyroidectomy with or without intraoperative neuromonitoring. Systematic review and metaanalysis. Acta OtorrinolaringolEsp. 2016;67:66–7.

29. Al-Qurayshi Z, Kandil E, Randolph GW. Cost-effectiveness of intraoperative nerve monitoring in avoidance of bilateral recurrent laryngeal nerve injury in patients undergoing total thyroidectomy. *Br J Surg.* 2017;104:1523–1531.
30. Remacle M., Lawson G. Paralysies laryngées. EMC (Elsevier SAS, Paris), Oto-rhinolaryngologie, 20-675-A-10, 2006.
31. Sanogo. S. Indications et complications de la laryngectomie totale dans le service ORL et CCF du CHU Gabriel Touré [ Thèse]. Bamako : Faculté de médecine et d'odontostomatologie de Bamako ; 2021-2022. 1-118.
32. S. Hans, E. de Monès, E. Behm, O. Laccourreye, D. Brasnu . Comment faire une nasofibroscopie laryngée chez l'adulte ? *Ann Otolaryngol Chir Cervicofac*, 2006; 123, 1, 41-45.© Masson, Paris, 2006.
33. Seddon. H. Surgical disorders of the peripheral nerves seconde édition. Edinburg : Churchill Livingston.1975 : 332.
34. Sunderland.S. Nerves and nerves injuries. *BJS* ; 1969.56 :401-401.
35. Chang Hwan Ryu, Seung Jin Lee, Jae-Gu Cho and al. Care and Management of Voice Change in Thyroid Surgery: Korean Society of Laryngology, Phoniatics and Logopedics Clinical Practice Guideline. *Clinical and Experimental Otorhinolaryngology* .2022 ; 15, (1) : 24-48.
36. Lee. JS, Kim. JP, Ryu. JS, Woo. SH. Effect of wound massage on neck discomfort and voice changes after thyroidectomy. *ELSEVER.Surgery* .2018;164(5):965-71.
37. Stachler. RJ, Francis .DO, Schwartz. SR, Damask .CC, Digoy .GP, Krouse .HJ et al. Ligne directrice de pratique clinique : enrrouement (dysphonie) (mise à jour). *Américan academy of otolaryngology-head and neck surgery*.2018 ;158(3) : 409-426.
38. Guzman. M, Castro .C, Madrid. S, Olavarria. C, Leiva. M, Munoz. D et al. Air pressure and contact quotient measures during different semiocluded postures in subjects with different voice conditions.. *J of voice*. 2016 ;30(6) : 759.e1-759.e10.
39. Gabet.C, Spriet.M. analyse orthophonique objective et subjective des troubles vocaux après chirurgie thyroïdienne [Mémoire]. Amiens (France) : Université de Picardie Jules Verne ; 2021. 1-98.
40. ARNOUX-SINDT. B, BEUTTER. P, CHEVALIER. D, ORL, DEBRY. C, FUGAIN. C, GIOVANNI. A et al. Paralyse récurrentielle de l'adute. Recommandation pour la pratique clinique. *SFORL*.2022 ; 1- 11.
41. Remacle.M, Paralysies laryngées, EMC ORL. Paris : ELMESIER ; 2006.35(3) : 1–20.
42. Chang Hwan Ryu,Tack-Kyun Kwon ·Heejin Kim ,Han Su Kim4 ·Il-Seok Park, ·Joo Hyun Woo. Guidelines for the Management of Unilateral Vocal Fold Paralysis From the Korean Society of Laryngology, Phoniatics and Logopedics. *Clinical and Experimental Otorhinolaryngology*. 2020 ; 13(4) : 340-360.

43. Misron.K, Balasubramanian. A, Irfan.M, Nik F.H.N, Hassan. Bilateral vocal cord palsy post thyroidectomy:lessons learnt [ en ligne ]. BMJ.2014 (Mars 2022). 1-3. Disponible sur doi:10.1136/bcr-2013-201033.
44. TEFALI. A. Morbidité de la chirurgie thyroïdienne [Thèse en médecine]. Tlemcen : UNIVERSITE ABOU BEKR BELKAÏD FACULTE DE MEDECINE DR. B. BENZERDJEB – TLEMEN ; 2017-2018. 1-140.
45. N. Christou, M. Mathonnet, Quelles sont les complications après thyroïdectomie totale ? Journal de Chirurgie Viscérale (2013) 150, 276—284, Disponible en ligne sur www.sciencedirect.com.
46. Richer SL, Randolph GW. Management of the recurrent laryngeal nerve in thyroid surgery. Op Tech Otolaryngol 2009 ;20:29—34.
47. DM. Hartl , JP.Travagli , S.Leboulleux , E.Baudin , DF.Brasnu , M.Schlumberger . Current concepts in the management of unilateral recurrent laryngeal nerve paralysis after thyroid surgery.N. J Clin Endocrinol Metab.2005 ;90 :3084—8.
48. Sancho.JJ. Risk factors for transient vocal cord palsy after thyroidectomy. Br J Surg 2008;95:961-7.
49. Conessa. CL, SISSOKHO.B, FAYE.M. Les complications de la chirurgie thyroïdienne A L'hôpital principal de Dakar A Propos de 155 Interventions. Médecine d'Afrique Noire. 2000 ; 47(3) : 158-160.
50. J.-P. Jeannon, A. A. Orabi, G. A. Bruch, H. A. Abdalsalam, R. Simo. Diagnosis of recurrent laryngeal nerve palsy after thyroidectomy : a systematic review. Journal compilation 2009 Blackwell Publishing Ltd Int J Clin Pract. 2009 ; 63(4) : 624–629.
51. Ouédraogo B.P et coll. Les goitres en ORL : aspects épidémiologiques, diagnostiques et thérapeutiques. La revue africaine d ORL et de chirurgie cervico-faciale 2016 ; (16) :1-5.
52. Konaté M Etude des goitres bénins dans le service de chirurgie générale et pédiatrique du CHU Gabriel Touré de Bamako à propos de 112 cas. [Thèse]. Mali : FMOS ; 2007. 1-109.
53. Renata. MI, Jos. VT a, Sérgio .AR, Elaine. LMT, Regina. HGM. Laryngeal and vocal alterations after thyroidectomy. Brazilian Journal Otorhinolaryngology. 2019 ;85(1) :3-10.
54. Baldé. D, Zounon A.D.S, Ndiaye. C, Adjibabi. W, Yehouessi. B. V. Chirurgie Thyroïdienne au Service d'ORL de l'hôpital régional Heinrich Lübke de Diourbel : Bilan de 60 Mois. The journal of medecine and bomedical sciences.2020 ; 22(4) : 1-5.
55. Mok. VM, Oltmann. SC, Chen. H, Sippel. RS, Schneider. DF. Identifying predictors of a difficult thyroidectomy. Journal of Surgical Research. 2014;190:157-63.
56. A. Biet, R. Zaatat, V. Strunski, C. Page. Complications postopératoires dans la thyroïdectomie totale pour maladie de Basedow : comparaison avec la chirurgie des goitres non basedowiens. 2009 Elsevier Masson SAS. Disponible en ligne sur www.sciencedirect.com.

57. ROULET M. La maladie de Basedow : Facteur de risque de complications de la thyroïdectomie totale ? [Thèse Médecine]. Angers ( France) : Faculté de santé. Université d'Angers ; 2019.1-25.
58. Serpell. JW, Yeung. MJ, Grodski. S. The motor fibers of the recurrent laryngeal nerve are located in the anterior extralaryngeal branch. *Ann Surg* 2009;249:648—52.
59. Thomas K Chung, MD1, Eben L Rosenthal, MD, FACS1, John R Porterfield, MD, FACS2, William R Carroll, MD, FACS1, Joshua Richman, MD, PhD2, and Mary T Hawn, MD, FACS21. Examining National Outcomes after Thyroidectomy with Nerve Monitorin. *J Am Coll Surg.* 2014 ; 219(4) : 765–770g.

# *Annexes*

## ANNEXES

### Fiche signalétique

**Nom :** Coulibaly

**Prénom :** Assitan kolé

**Contact :** +22376164166

**Email :** assitankolec@gmail.com

**Titre :** Aspects épidémiologiques, diagnostiques et thérapeutiques de la Paralyse récurrentielle post thyroïdectomie.

**Année universitaire :** 2022-2023

**Ville de soutenance :** Bamako

**Pays d'origine :** Mali

**Secteur d'intérêt :** ORL-CCF

**Lieu de dépôt :** Faculté de médecine et d'odontostomatologie (FMOS)

### RESUME :

**Introduction :** La paralyse récurrentielle est le dysfonctionnement d'un ou des deux nerfs laryngés inférieurs, se traduisant le plus souvent par la paralyse des muscles intrinsèques du larynx qui sont innervés par les nerfs laryngés inférieurs. La paralyse récurrentielle post thyroïdectomie (PR) est la complication la plus fréquente et la plus redoutée.

L'objectif de notre étude était de décrire les aspects épidémiologiques, diagnostiques et thérapeutiques de la paralyse récurrentielle post thyroïdectomie.

**Matériel et Méthodes :** Il s'agissait d'une étude observationnelle, descriptive et rétrospective allant de janvier 2020 à janvier 2023.

Ont été inclus dans notre étude les patients ayant consulté pour dysphonie, dyspnée après une thyroïdectomie ; ayant consulté pour autres symptômes laryngés après une thyroïdectomie et dont le résultat de la nasofibroscopie ou la

laryngoscopie en suspension a conclu à une immobilité d'une ou des cordes vocales.

**Résultats :** Au total nous avons colligé 27 cas. L'âge moyen de nos patients était de 46,18 ans. La tranche d'âge la plus représentée était de 41 ans à 55 ans. Nous avons noté une prédominance féminine dans 96%. Le résultat anatomo-pathologique n'a pas trouvé de signes de malignité chez tous les patients. La maladie de basedow était la principale indication opératoire dans 51,9% suivi des goitre multi nodulaire dans 40,7%. La thyroïdectomie totale a été réalisée dans 74,1%. Nous n'avons pas eu d'information sur la dissection du nerf dans 63%. La dyspnée inspiratoire et la dysphonie ont été associées dans 81,5%. La diplégie laryngée a représenté 77,8% et la monoplégie dans 22,2%. La PR était transitoire dans 22,2%, permanente dans 77,8% dont un taux de mortalité de 3,7%. Le traitement médical dans 100% des cas, orthophonique dans 77,8% et la cordotomie postérieure transverse a été réalisée dans 95,2%.

**Conclusion :** Au Mali, l'insuffisance du plateau technique constitue un handicap à la prise en charge des patients. Les examens complémentaires à visée diagnostique sont complexes et ne sont pas de pratique courante au Mali. Le traitement de cette complication est variable selon qu'il s'agisse d'une PR unilatérale ou bilatérale.

**Mots clés :** Thyroïdectomie, nerf récurrent, paralysie récurrentielle, nasofibroskopie, cordotomie postérieure transverse, ORL-CCF.

## SUMMARY :

**Background :** Recurrent paralysis is the dysfunction of one or both lower laryngeal nerves, most often resulting in paralysis of the intrinsic muscles of the larynx which are innervated by the lower laryngeal nerves. Post-thyroidectomy recurrent paralysis (PR) is the most common and feared complication.

The objective of our study was to describe the epidemiological, diagnostic and therapeutic aspects of post-thyroidectomy recurrent paralysis.

**Material and Methods:** This was an observational, descriptive and retrospective study spanning from January 2020 to January 2023.

Patients who consulted for dysphonia or dyspnea after thyroidectomy were included in our study; who consulted for other laryngeal symptoms after a thyroidectomy and whose result of nasofibroscope or suspension laryngoscopy concluded that one or more vocal cords were immobility.

**Results :** In total we collected 27 cases. The average age of our patients was 46.18 years. The most represented age group was 41 to 55 years. We noted a female predominance in 96%. The anatomic-pathological result did not find signs of malignancy in all patients. Graves' disease was the main indication for surgery in 51.9% followed by multi-nodular goiter in 40.7%. Total thyroidectomy was performed in 74.1%. We had no information on nerve dissection in 63%. Inspiratory dyspnea and dysphonia were associated in 81.5%. Laryngeal diplegia accounted for 77.8% and monoplegia in 22.2%. PR was transient in 22.2%, permanent in 77.8% including a mortality rate of 3.7%. Medical treatment in 100% of cases, speech therapy in 77.8% and posterior transverse cordotomy was performed in 95.2%.

**Conclusion :** In Mali, the insufficiency of the technical platform constitutes a handicap in the care of patients. Additional diagnostic examinations are complex and are not common practice in Mali. The treatment of this complication varies depending on whether it is unilateral or bilateral RA.

**Keywords:** thyroidectomy, recurrent nerve, recurrent paralysis, nasofibroscope, Posterior cordotomy, ORL-CCF.





### 3-MODE DE RECRUTEMENT :

Urgence /..... /                      Box de consultation /..... /                      référer  
/..... /

### 4-EXAMEN GENERAL DU PATIENT :

Etat général du patient selon l’OMS : .....                      Conscience :  
.....

Coloration conjunctivo-palmo-plantaire : .....

TA : .....                      T° : .....                      Pouls: .....                      OMI :.....  
FR : .....

### 5-EXAMEN PHSYSIQUE ORL :

1-Examen de la cavité buccale et de l’oropharynx

.....  
.....  
.....  
.....  
.....

2-Examen                      peau                      cou                      et                      face :

.....  
.....  
.....  
.....  
.....  
.....  
.....  
.....

3-Otoscopie :

.....  
.....  
.....  
.....  
.....

4-Rhinoscopie :

.....  
.....  
.....  
.....  
.....

5-Examen des aires ganglionnaires :

.....  
.....  
.....  
.....  
.....

6-Examen des paires crâniens :

.....  
.....  
.....  
.....  
.....

**6-SYMPHTHOMATOLOGIE LARYNGEE PREOPERATOIRE :**

-signes fonctionnels : Absente /..... /                      Dyspnée laryngée /..... /  
Dysphonie /..... /                      Troubles de déglutition /..... /  
Autres :.....

-Durée d'évolution des troubles : .....

-La nasofibroscopie : non réalisée /..... /                      Morphologie pharyngo-  
laryngée:

.....  
.....

**7-CARACTERISTIQUES DE LA PATHOLOGIE THROIDIENNE OPEREE :**

Goitre modulaire /..... /                      Goitre diffus /..... /                      hypothyroïdie  
/..... /                      hyperthyroïdie /..... /                      Goitre compressif /..... /  
Goitre plongeant /..... /

Diagnostic définitif histopathologique :(malignité)  
.....

## 8-DEROULEMENT CHIRURGICAL :

• L'opérateur : chirurgien ORL /..... / Autres chirurgiens :.....

• Intubation : facile /..... / difficile /..... / inconnu /..... /

• Geste opératoire :

-Thyroïdectomie totale /..... /

-Lobo-isthmectomie : droite /..... / gauche /..... /

-Curage ganglionnaire : non /..... / droite /..... / gauche /..... /

Bilatéral /..... / Type :.....

-Dissection du nerf récurrent : non /..... / oui /..... /

neurostimulation /..... / lésion du nerf /..... / inconnu /..... /

## 9- SUITES OPERATOIRES :

Simple /..... / hématome /..... / surinfection /..... /

Hypo-parathyroïde /..... / réanimation /..... /

-Dyspnée : inspiratoire /..... / expiratoire /..... /

Stadification de la dyspnée selon Chevalier Jackson et Pineau :

.....

Délais d'apparition après chirurgie :.....

-Dysphonie : Voix rauque /..... / bitonale /..... / fatigable /..... /

Délais d'apparition :.....

-Trouble de déglutitions : Type :.....

Délais d'apparition :.....

-durée d'hospitalisation :.....





.....  
.....  
.....

Reprise de la cordotomie postérieure transverse : non /..... / nombre de  
fois.....

## **SERMENT D'HIPPOCRATE**

En présence des maîtres de cette faculté, de mes chers condisciples, devant l'effigie d'Hippocrate, je promets et je jure, au nom de l'être suprême, d'être fidèle aux lois de l'honneur et de la probité dans l'exercice de la médecine.

Je donnerais mes soins gratuits à l'indigent et n'exigerais jamais un salaire au-dessus de mon travail, Je ne participerai à aucun partage clandestin d'honoraires. Admis à l'intérieur des maisons, Mes yeux ne verront pas ce qui s'y passe, Ma langue taira les secrets qui me sont confiés et mon état ne servira pas à corrompre les mœurs, Ni à favoriser le crime.

Je ne permettrai pas que des considérations de religion, De nation, de race, de parti ou de classe sociale viennent s'interposer entre mon devoir et mon patient. Je garderai le respect absolu de la vie humaine dès la conception.

Même sous la menace, Je n'admettrai pas de faire usage de mes connaissances médicales contre les lois de l'humanité.

Respectueuse et reconnaissante envers mes maîtres, je rendrai à leurs enfants l'instruction que j'ai reçue de leurs pères.

Que les hommes m'accordent leur estime si je suis fidèle à mes promesses.

Que je sois couverte d'opprobre et méprisée de mes confrères si j'y manque.

Je le jure