

SUPERIEUR ET DE LA RECHERCHE
SCIENTIFIQUE

UN peuple - Un But - Une Foi

UNIVERSITE DES SCIENCES DES
TECHNIQUES ET DES TECHNOLOGIES
DE BAMAKO



U.S.T.T-B

FACULTE DE MEDECINE ET
D'ODONTO-STOMATOLOGIE
(FMOS)



ANNEE UNIVERSITAIRE 2022-2023

N°

Thèse

**ASPECTS TOMODENSITOMETRIQUES DES LESIONS
TRAUMATIQUES DU RACHIS DANS LE SERVICE
D'IMAGERIE MEDICALE DU CHU Pr BOCAR SIDY
SALL DE KATI.**

Présentée et soutenue publiquement le 31/1/2023 devant la
Faculté de Médecine et d'Odontostomatologie (FMOS)

Par M. Bekaye KOUMA

Pour obtenir le grade de Docteur en Médecine

(DIPLOME D'ETAT)

Jury

Président : M. Adama Diaman KEITA (Professeur titulaire)

Membre: M. Youssouf TRAORE (Médecin spécialiste)

Co-directeur: M. Ilias GUINDO (Maitre-assistant)

Directeur : M. Salia COULIBALY (Maitre de conférences)

DEDICACES

Je dédie ce travail :

A ALLAH :

Louange à ALLAH seigneur de l'univers, le tout miséricordieux, le très miséricordieux, point de divinité à part lui, l'unique, le dominateur suprême. Celui qui subsiste par lui-même, ni somnolence ni sommeil ne le saisissent. Il n'a jamais engendré, n'a pas été engendré non plus, et nul n'est égal à lui.

Maître du jour de la rétribution, c'est toi seul que nous adorons, et c'est toi seul dont nous implorons le secours. Guide-nous dans le droit chemin, le chemin de ceux que tu as comblé de faveurs, non pas de ceux qui ont encouru ta colère, ni des égarés.

ALLAH ! Accorde-nous une belle part ici-bas et une belle part aussi dans l'au-delà.

Au prophète MOUHAMAD paix et salut sur lui, qu'Allah lui accorde clémence et miséricordieux.

A mes parents :

C'est avec les yeux débordant de larmes, d'amour et de reconnaissance que je rédige ces mots.

Ma mère Aissata SIBY "Boiba" :

Tous les mots du monde ne pourraient exprimer l'immense amour que je te porte, ni la profonde gratitude que je te témoigne pour tous les efforts et les sacrifices que tu n'as jamais cessé de consentir pour m'avoir donné la vie, m'avoir éduqué et m'avoir soutenu à tout moment de ma vie. Ta bonté et ta générosité extrême sont sans limites.

Je suis fier et très chanceux d'avoir eu comme maman.

C'est grâce à tes immenses sacrifices, tes sages conseils, tes bénédictions que j'ai pu réaliser ce travail.

J'espère t'avoir rendu fier de m'avoir eu comme enfant.

Je te rends hommage par ce modeste travail en guise de ma reconnaissance éternelle et de mon infini amour.

Puisse Allah le tout puissant te garder toujours à mes côtés en bonne et parfaite santé.

Mon défunt père Alou KOUMA:

Tu as été et tu seras toujours un exemple pour moi par tes qualités humaines, ton autorité stricte dans l'éducation. Tu as fait de moi un homme, un vrai.

Tu m'as appris le sens du bon travail, de l'honnêteté et de la responsabilité. Aucun mot, aucune dédicace ne saurait exprimer mon respect, ma considération et l'amour éternel pour les sacrifices que tu as consentis pour mon éducation et mon bien-être.

J'aurai tout donné pour que tu sois là ce jour et voir ta joie de voir aboutir tes espoirs. J'espère avoir été digne de ta confiance.

Qu'Allah le tout puissant te garde dans son paradis éternel.

Mon frère Moctar KOUMA :

Ce modeste travail, qui est avant tout le tien, n'est que la consécration de tes grands efforts, ta générosité extrême et tes immenses sacrifices. Sans toi je ne saurais arriver où je suis.

J'espère rester toujours digne de ton estime. Puisse Allah le tout puissant te préserver du mal, te combler de santé, de bonheur et t'accorder une longue et heureuse vie afin que je puisse vous rendre un minimum de ce que je te dois.

Mon épouse Kadia DEMBELE :

Toi qui as accepté de suivre le chemin difficile avec moi. Que notre vie de couple soit pleine de succès, de respect mutuel et surtout d'amour réciproque. Trouve ici tout mon amour, mon affection inébranlable et mes sincères remerciements pour tout ce que tu as fait pour moi. Qu'Allah nous laisse unis à jamais. Amen !

REMERCIEMENTS

A mes sœurs Djeneba, Assetou, Gueda, Assan, Youma et mon grand frère Dramane :

Je vous remercie pour tous les moments de joie et de taquineries que nous avons passé ensemble. Je prie Dieu, le tout puissant de vous accorder santé, bonheur et succès. Vous avez toujours pris soins de moi depuis mon enfance et vous vous êtes souciés de mon avenir, merci pour votre soutien, votre solidarité et fraternité.

A mon tonton Makan KANE : merci pour tous tes conseils qui ont été pour moi d'une grande importance pour la réalisation de ce travail.

A tous mes oncles, tantes, cousines et cousins: Mes sincères remerciements pour tout ce que vous avez fait pour moi.

A tous mes frères et sœurs de la grande famille : Avec tout mon amour et mon estime, je vous souhaite santé, bonheur et prospérité.

A mes beaux-parents : Je ne pourrais jamais exprimer le respect que j'ai pour vous. Merci de m'avoir accueilli, fait confiance et d'avoir accepté de me donner votre fille en mariage. Puisse Allah le tout puissant vous préserver du mal, vous combler de santé, de bonheur et vous procurer une longue vie.

A toutes mes belles sœurs : Merci pour le respect et l'amour que vous m'accordez.

A mes amis et camarades de lutte : Feu Abdrahamane Youssouf CISSE(paix à son âme), Bakary GOUNDOUROU, Brahim AGGE, Albouhari Ag ABBA, Dedah NASSRANE, Ladji DIARRA, Nama Kanté, Boubakary KAMISSOKO, Alpha Hama SYLLA, Housseiny SERRY, Youssouf GUINDO, Mahamadou KASSAMBARA, Mahamadou TRAORE Foro, Alassane COULIBALY, Diakaridja DAGNOKO, Adizatou WT Albachar, Aminata WT Abderrahmane, Nouhoum TANGARA, Aly NIANG, Bako KEITA pour les bons et durs moments que nous avons passé ensemble, pour la joie et la tristesse que nous avons partagé. Soyez assuré de mon éternelle amitié et sympathie.

A tous mes amis et camarades de promotion de la Faculté de Médecine, et d'Odonto-Stomatologie, sans oublier ceux des écoles primaires et secondaires. Merci à toutes et tous.

Aux internes et collègues de travail : Zoumana TRAORE, Cheickna DOUKARA, Emmanuel DIARRA, Abdoul Aziz DIALLO, Kassim KONE, Mahamane CISSE et Abdoulaye SANGARE. Merci pour le bon vivre ensemble.

Aux aînés, ami(e)s et collègues de travail : Dr Moussa FOMBA, Dr HELEM, Aliou B MAIGA, Soumaila DIALLO, Tiessama TRAORE.

Merci pour les encadrements, les conseils, les encouragements et les soutiens que vous m'avez toujours donné.

Je vous souhaite la réussite dans la vie. Qu'Allah vous bénisse et vous protège.

Aux docteurs : Youssouf GOITA, Issoufou DIABATE et Zeinabou TOURE, recevez ici toute ma reconnaissance pour l'encadrement reçu et mon respect.

Aux radiologues : GUINDO Ilias, DIARRA Issa, merci pour l'encadrement réussi.

Aux DES d'imagerie médicale, merci pour votre collaboration.

Aux techniciens du service d'Imagerie Médicale du CHU Pr Bocar Sidy SALL de Kati et particulièrement au major Aliou Maiga et Bakoroba Keita : Merci pour votre soutien.

A tous mes enseignants tout au long de mes études primaires et secondaires, sans oublier Mme Fanta CAMARA, M. Bebane DIARRA, M. MAIGA, M. AZAVIAKOYE M. Youssouf SANGARE et Mme KEITA Lelle BAH, merci pour l'enseignement, les conseils et les encouragements reçus.

*Aux encadreur*s de la Faculté de Médecine et d'Odonto-Stomatologie (FMOS), merci pour la formation reçue.

A tous les militantes et militants de la Renaissance Convergence Syndicale, merci pour les formations, les conseils et les encouragements reçus sur le développement spirituel, social et personnel. Veuillez accepter toute ma gratitude.

A tous les militantes et militants de l'association des élèves, étudiants du cercle de Nara et sympathisants (AEERCNS), merci pour le socialisme.

A tous les personnels du CHU Pr Bocar Sidy SALL de Kati : Merci pour votre soutien, je vous souhaite une vie pleine de réussite, de santé et de bonheur.

A tous ceux qui ont contribué de près ou de loin, moralement, physiquement ou financièrement à la réalisation de ce travail.

A tous ceux qui me sont chers et que j'ai omis involontairement.

**HOMMAGES AUX MEMBRES
DU JURY**

A notre Maître et président du jury :

Pr Adama Diaman KEÏTA

- Professeur titulaire de radiologie à la Faculté de Médecine et d'Odonto-Stomatologie (FMOS).
- Chef du service de radiologie et d'imagerie médicale du CHU du Point G.
- Coordinateur de la spécialisation D.E.S d'imagerie médicale de Bamako.
- Recteur de l'université des sciences, des techniques et des technologies de Bamako (USTTB) de 2012 à 2019.
- Spécialiste en radiodiagnostic et imagerie médicale.
- Spécialiste en imagerie médico-légale.
- Spécialiste en imagerie parasitaire.

Cher Maître,

La spontanéité avec laquelle vous avez accepté de présider ce jury malgré vos multiples occupations et votre état de santé est la preuve de votre générosité et de votre modestie. Vos qualités scientifiques, votre courtoisie et votre humilité font de vous un exemple à suivre pour les jeunes que nous sommes. Veuillez agréer cher maître, l'expression de nos considérations les plus distinguées. Puisse Allah vous accorder santé et longévité.

A notre Maître et juge de thèse :

Docteur Youssouf TRAORE

- Spécialiste en Neurochirurgie ;
- Chef de l'unité de Neurochirurgie ;
- Chargé de cours à l'INFSS ;
- Certificat en gestion d'entreprenariat ;
- Membre de la société de Neurochirurgie de langue française(SNLF) ;
- Membre de la société panafricaine de Neurochirurgie(SNPC) ;
- Membre de la société sénégalaise de Neurochirurgie(SSNC) ;
- Membre du groupe d'étude du rachis de Dakar ;
- Secrétaire à l'information et à la communication de la société de Neurochirurgie du Mali(SNCM)

Cher maitre,

C'est pour nous un très grand honneur que vous acceptiez de siéger parmi notre honorable jury. Nous avons été impressionnés par vos compétences, vos qualités humaines ainsi que les efforts déployés à nous former. Nous sommes également particulièrement reconnaissants et sensible à votre soutien précieux au cours de l'élaboration de ce travail. Nous vous prions de croire l'expression de notre profond respect et admiration.

A notre Maître et Co-Directeur :

Docteur Ilias GUINDO

- Médecin radiologue et praticien hospitalier au service de radiologie et d'imagerie médicale du CHU de Kati ;
- Maître-assistant à la FMOS ;
- Membre de la société malienne d'imagerie médicale (SOMIM) ;
- Membre de la société de radiologie d'Afrique noire Francophone (SRANF) ;
- Membre de la société française de radiologie ;
- Titulaire d'un Diplôme Universitaire (D.U) en sénologie.

Cher Maître,

Votre rigueur, votre modestie, votre simplicité et votre encadrement si précieux a contribué à l'élaboration de ce travail qui d'ailleurs est le vôtre. Votre dévouement à la formation des étudiants, votre connaissance scientifique, votre amour pour le travail bien fait et vos qualités humaines, font de vous un homme exemplaire. Recevez, cher maître l'expression de notre profonde reconnaissance.

A notre Maître et directeur de thèse :

Pr Salia COULIBALY

- Médecin radiologue, chef du service de radiologie et d'imagerie médicale du CHU Pr BSS de Kati,
- Maître de conférence à la Faculté de Médecine et d'Odonto-Stomatologie (FMOS).
- Spécialiste en Biologie et Médecine du Sport de l'université de Cocody (Abidjan).
- Titulaire du Diplôme d'Université en Santé Publique mention « santé et développement » de l'école de santé publique de l'Université Henri Poincaré de Nancy (France).
- Titulaire du Diplôme de Formation Médicale Spécialisée Approfondie (DFMSA) de l'Université Pierre et Marie Curie de Paris.
- Membre actif de la commission Médicale de la fédération Malienne de Football.
- Membre de l'Association Malienne de Médecine du sport (AMMS).
- Membre de l'association ivoirienne de Médecine du sport (AIMS).
- Membre de l'union Africaine de Médecine du Sport (UAMS).
- 1^{er} vice-président de la Fédération Malienne de Canoë Kayak et discipline assimilées (FEMACKDA).
- Membre de la Société Malienne d'Imagerie Médicale (SOMIM).
- Membre de la société ivoirienne d'Imagerie Médicale (SIIM).

Cher Maître,

Nous avons été émus par votre disponibilité, votre modestie, votre sens de responsabilité, votre exactitude scientifique, vos qualités humaines et pédagogiques qui font de vous un modèle à suivre. Merci de nous avoir acceptés parmi vos élèves, plus qu'un maître, mais vous avez su être un père.

Soyez rassuré cher Maître, de notre entière disponibilité et de notre profonde gratitude.

LISTE DES ABREVIATIONS :

AVP : Accident de la Voie Publique.

2D : Reconstruction bidimensionnelle.

C1: Première vertèbre Cervicale.

C2 : Deuxième vertèbre Cervicale.

C3 : Troisième vertèbre Cervicale.

C4 : Quatrième vertèbre Cervicale.

C5 : Cinquième vertèbre Cervicale.

C6 : Sixième vertèbre Cervicale.

C 7 : Septième vertèbre Cervicale.

CBV : Coups et Blessure Volontaires.

CHU Pr BSS Kati : Centre Hospitalier Universitaire Pr Bocar Sidy Sall de Kati.

Coll. : Collaborateur

T1 : Première vertèbre Thoracique.

T2 : Deuxième vertèbre Thoracique.

T3 : Troisième vertèbre Thoracique.

T4 : Quatrième vertèbre Thoracique.

T5 : Cinquième vertèbre Thoracique.

T6 : Sixième vertèbre Thoracique.

T7 : Septième Vertèbre Thoracique.

T8 : Huitième Vertèbre Thoracique.

T9 : Neuvième Vertèbre Thoracique.

T10 : Dixième Vertèbre Thoracique.

T11 : Onzième Vertèbre Thoracique.

T12 : Douzième Vertèbre Thoracique.

IRM : Imagerie par Résonance Magnétique

L 1 : Première Vertèbre Lombar

L 2 : Deuxième Vertèbre Lombar

L 3 : Troisième Vertèbre Lombar

L 4 : Quatrième Vertèbre Lombar

L 5 : Cinquième Vertèbre Lombar

MI : Membre Inferieur

PCI : Perte de Connaissance Initiale

PDC : Produit De Contraste

RCI : République de Côte d'Ivoire

S 1 : Première Vertèbre Sacrée

S 2 : Deuxième Vertèbre Sacrée

S 3 : Troisième Vertèbre Sacrée

S 4 : Quatrième Vertèbre Sacrée

S 5 : Cinquième Vertèbre Sacrée

SMR : Segment Mobile Rachidien

SVM : Segment Vertébral Moyen

TC : Traumatisme Crânien

TDM : TomoDensitoMétrie.

LISTE DES FIGURES :

FIGURE 1: VUE LATÉRALE GAUCHE ANNOTÉE DU RACHIS MONTRANT LES DIFFÉRENTES COURBURES.[11]	8
FIGURE 2: DISQUE INTERVERTEBRAL ANNOTE [11].....	9
FIGURE 3: RACHIS CERVICAL, VUE LATÉRALE DROITE ANNOTÉE [11].....	14
FIGURE 4: ATLAS (C1) : VUE SUPÉRIEURE ANNOTÉE [11].....	15
FIGURE 5: AXIS (C2) : VUE ANTERIEURE ANNOTÉE [11].....	16
FIGURE 6: VERTEBRE T6,A: VUE SUPÉRIEURE ANNOTÉE, B: VUE LATÉRALE ANNOTÉE [11].....	19
FIGURE 7: RACHIS LOMBAIRE, VUE LATÉRALE GAUCHE ANNOTÉE [11].....	21
FIGURE 8:RACHIS SACRE ET LE COCCYX [11].....	26
FIGURE 9: RECONSTRUCTION FRONTALE CENTRÉE SUR C1-C2 (MPR).....	33
FIGURE 10: COUPE AXIALE PASSANT PAR C2.....	34
FIGURE 11: TDM DE LA COLONNE THORACIQUE - PLAN AXIAL - FENÊTRE OSSEUSE MONTRANT LES SURFACES ARTICULAIRES, LE DISQUE, LE CANAL VERTEBRAL ET LES CÔTES.....	35
FIGURE 12: TDM DE LA COLONNE LOMBAIRE –PLAN SAGITTAL (A) ET PLAN AXIAL (B) - FENÊTRE OSSEUSE.	35
FIGURE 13: TDM DE LA COLONNE LOMBAIRE - COUPES SAGITTALES (MPR) - FENÊTRE « PARTIE MOLLES ».	36
FIGURE 14: LUXATION ROTATOIRE ATLANTO-AXOÏDIENNE[21].....	39
FIGURE 15: CLASSIFICATION D’ANDERSON ET D’ALONZO [21].....	40
FIGURE 16: BURST-FRACTURE [21].....	44
FIGURE 17: LES TROIS COLONNES DU RACHIS (CLASSIFICATION DE FRANCIS DENIS) [21].....	45
FIGURE 18: REPARTITION DES PATIENTS SELON LE SEXE.....	61
FIGURE 19: REPARTITION DES EXAMENS SELON LA NATURE DES LÉSIONS.....	66
FIGURE 20: REPARTITION DES PATIENTS SELON LA STABILITÉ DES LÉSIONS.....	67
FIGURE 21: REPARTITION DES EXAMENS EN FONCTION DE LA PRÉSENCE DES LÉSIONS TRAUMATIQUES ASSOCIÉES.	68
FIGURE 22: SCANNER DU RACHIS CERVICAL.....	71
FIGURE 23: SCANNER DU RACHIS LOMBAIRE.....	72
FIGURE 24: SCANNER DU RACHIS THORACO-LOMBAIRE.....	73
FIGURE 25: SCANNER THORACIQUE.....	74
FIGURE 26: SCANNER CERVICAL.....	75
FIGURE 27: SCANNER DU RACHIS LOMBAIRE.....	76

LISTE DES TABLEAUX:

TABLEAU I: CLASSIFICATION DE FRÄNKEL.....	30
TABLEAU II: PRINCIPAUX NIVEAUX LESIONNELS DU RACHIS [17].....	31
TABLEAU III: REPARTITION DES ACTIVITES EN FONCTION DU TYPED'EXAMEN.....	59
TABLEAU IV: REPARTITION EN FONCTION DU TYPE D'EXAMEN SCANNOGRAPHIQUE.....	59
TABLEAU V:REPARTITION DES TDM RACHIDIENSEN FONCTION DES TRAUMATISMES.....	60
TABLEAU VI: REPARTITION DES PATIENTS SELON LA TRANCHE D'AGE.....	60
TABLEAU VII: REPARTITION DES PATIENTS SELON L'ETHNIE.....	61
TABLEAU VIII: REPARTITION DES PATIENTS SELON LE SEXE ET LA TRANCHE D'AGE.....	69
TABLEAU IX: REPARTITION DES PATIENTS SELON LEUR COUCHE SOCIO-PROFESSIONNELLE.....	62
TABLEAU X: REPARTITION DES PATIENTS SELON LEUR DE RESIDENCE.....	62
TABLEAU XI: REPARTITION DES PATIENTS EN FONCTION DE LA PERIODE DE SURVENUE ET DE REALISATION DE L'EXAMEN TDM.....	63
TABLEAU XII: REPARTITION DES PATIENTS SELON LE MODE DE TRANSPORT VERS L'HOPITAL.....	63
TABLEAU XIII:REPARTITION DES PATIENTS SELON LES RENSEIGNEMENTS CLINIQUES.....	64
TABLEAU XIV:REPARTITION DES EXAMENS SELON L'ETIOLOGIE DU TRAUMATISME.....	64
TABLEAU XV:REPARTITION DES EXAMENS SELON LE DELAI ENTRE LE TRAUMATISME ET LA REALISATION DU SCANNER.....	65
TABLEAU XVI: REPARTITION DES EXAMENS SELON LE SIEGE DE LA LESION.....	65
TABLEAU XVII: LA REPARTITION DES EXAMENS SELON LA TOPOGRAPHIE DE L'ATTEINTE VERTEBRALE.....	66
TABLEAU XVIII: REPARTITION DES EXAMENS SELON LA NATURE DE L'ATTEINTE DU CANAL RACHIDIEN.....	67
TABLEAU XIX: REPARTITION DES EXAMENS SELON L'ETIOLOGIE ET LE SIEGE LESIONNEL.....	69
TABLEAU XX: REPARTITION DES EXAMENS EN FONCTION DE L'ETIOLOGIE ET DE LA NATURE DES LESIONS.....	70
TABLEAU XXI: REPARTITION DES LESIONS ASSOCIEES.....	68

SOMMAIRE :

INTRODUCTION :	1
OBJECTIFS :	4
GENERALITES :	6
1. RAPPELS ANATOMIQUES DU RACHIS :.....	7
2. LES ETIOLOGIES ET LES MECANISMES DES TRAUMATISMES VERTEBRO-MEDULLAIRES :.....	27
3. LA PHYSIOPATHOLOGIE DES LESIONS DISCOLIGAMENTAIRES:	28
4. LE DIAGNOSTIC :.....	30
5. LES MOYENS D'EXPLORATIONS :.....	32
6. LE RAMASSAGE ET LE TRANSPORT :.....	50
7. LES COMPLICATIONS :.....	50
8. LE CHU PR BSS de KATI :.....	51
METHODOLOGIE :	58
I. METHODE :.....	56
II. LA RÉALISATION DE L'EXAMEN :.....	57
RESULTATS :	61
I. LES DONNES EPIDEMIOLOGIQUES :.....	59
II. LES DONNÉES SCANNOGRAPHIQUES :.....	65
III. ICONOGRAPHIE :.....	71
DISCUSSION :	80
CONCLUSION ET RECOMMANDATIONS :.....	86
REFERENCES :	89
FICHE D'ENQUETTE :.....	90
FICHE SIGNALETIQUE :.....	94
SERMENT D'HIPPOCRATE :.....	96

INTRODUCTION

Les traumatismes du rachis constituent un problème majeur de santé publique de par leur fréquence et leur gravité [1].

Ils regroupent les lésions du système ostéo-disco-ligamentaire de la colonne vertébrale avec ou sans troubles neurologiques survenues à la suite d'une action vulnérante [1].

L'atteinte médullaire met en jeu le pronostic vital et est responsable des conséquences fonctionnelles qui rendent difficile l'intégration socio-économique ultérieure des victimes [2].

La grande majorité des traumatisés du rachis sont des adultes jeunes entre 21 et 30 ans et le plus souvent de sexe masculin [3,4].

Les accidents de la voie publique(AVP) représentent la majorité des traumatismes rachidiens suivis des éboulements, des chutes et des accidents de sports [2]

Les traumatismes du rachis constituent une pathologie fréquente, qui se complique d'atteinte médullaire dans 15 à 30 % des cas [3,5]. On estime ainsi le risque de lésion médullaire traumatique dans les pays développés entre 30 et 50 millions / an, soit 10 à 15 000 nouveaux cas par an aux États Unis et 1000 à 2000 en France [3,6,7].

Peu de blessures sont aussi dévastatrices que celles affectant la moelle épinière, les hospitalisations, les longues réhabilitations, les dommages émotionnels pour le patient et sa famille sont toujours très importants. De ce fait, on se doit de suspecter et d'exclure les atteintes vertébro-médullaires au plus vite afin de minimiser par une prise en charge dès le pré-hospitalier systématique et rigoureuse, les dommages causés à la moelle épinière. L'imagerie médicale est indispensable dans le bilan des lésions traumatiques du rachis.

Elle intervient tant dans le diagnostic que dans la surveillance thérapeutique.

Les stratégies d'exploration devant une suspicion de traumatisme du rachis ont évolué avec le développement de nouvelles techniques (scanner hélicoïdal en particulier).

Un choix doit être fait parmi les techniques disponibles afin d'adapter au mieux la pratique [8].

L'examen tomodensitométrique est de plus en plus facile à obtenir, même en urgence. Sa réalisation nécessite peu de manipulations du blessé. Il permet un triple bilan : osseux, discal et médullaire [8].

Il est utile pour confirmer une fracture corporéale ou une atteinte du mur vertébral postérieur douteuse sur les clichés radiographiques standards (stabilité). Il représente l'examen de choix en cas de fragment osseux déplacés dans le canal rachidien [8].

Au niveau national certaines études ont été menées sur ce sujet et particulièrement une étude similaire a été menée par rapport aux éboulements de mines traditionnelles. Cette fois nous nous sommes proposé de mener une étude sur les aspects tomodensitométriques des traumatismes du rachis dans le service de Radiologie, d'Imagerie médicale du centre hospitalier universitaire Pr Bocar Sidy Sall de Kati (CHU BSS KATI).

OBJECTIFS

1. OBJECTIF PRINCIPAL :

Etudier les aspects tomodensitométriques des lésions traumatiques du rachis dans le service d'imagerie médicale du CHU PR BSS de Kati.

2. OBJECTIFS SPECIFIQUES :

- ✓ Déterminer les aspects épidémiologiques des traumatismes rachidiens au CHU PR BSS de Kati.
- ✓ Identifier les mécanismes des traumatismes rachidiens au CHU PR BSS de Kati.
- ✓ Décrire les aspects tomodensitométriques des lésions traumatiques au CHU PR BSS de Kati.

GENERALITES

1. RAPPELS ANATOMIQUES DU RACHIS :

1.1. L'anatomie descriptive du rachis : [9]

La colonne vertébrale (rachis) est un assemblage de pièces osseuses appelées vertèbres, empilées les unes sur les autres et creusées en leur centre d'un canal : canal médullaire où réside un organe noble : la moelle épinière.

Chez l'homme, elle constitue avec le crâne le squelette axial postérieur, supporte la tête et transmet le poids du corps jusqu'aux articulations de la hanche.

Elle se divise en quatre segments, de haut en bas : le rachis cervical formé de 7 vertèbres ; le rachis thoracique (ou dorsal) formé de 12 vertèbres sur lesquelles s'appuient les côtes ; le rachis lombaire, formé de 5 vertèbres ; le segment sacrococcygien constitué du sacrum et du coccyx formé de vertèbres soudées (5 vertèbres pour le sacrum, et 4 ou 5 vertèbres pour le coccyx).

Elle s'articule en haut avec le crâne et en bas avec le bassin.

1.1.1. La vertèbre type :

A l'exception des deux premières vertèbres cervicales et du sacrum, chaque vertèbre a des caractéristiques générales assez similaires constituant la vertèbre type [10].

Elle est formée en avant d'un arc antérieur constitué par un corps vertébral, un disque et d'un arc osseux postérieur ou arc neural.

➤ L'arc antérieur :

Le corps vertébral est essentiellement constitué de substance spongieuse, délimitant des espaces remplis de tissu hématopoïétique. Ceci explique l'importance du système veineux représenté notamment par une volumineuse veine basi-vertébrale qui sort à la face postérieure médiane du corps vertébral et se draine dans les plexus épiduraux.

Avec le vieillissement l'os spongieux devient graisseux.

Les faces supérieures et inférieures du corps constituent les plateaux vertébraux.

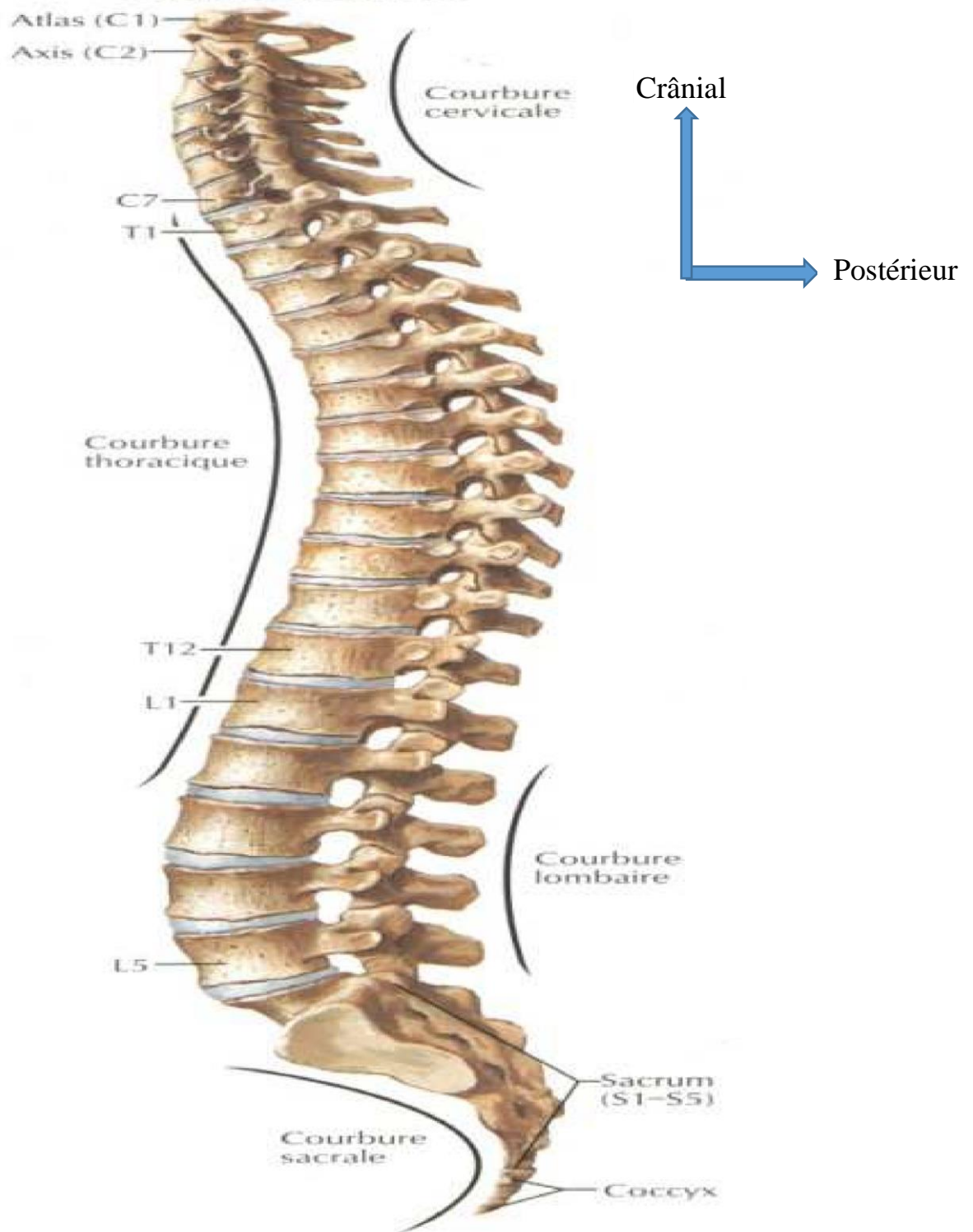


Figure 1: Vue latérale gauche annotée du rachis montrant les différentes courbures.[11]

➤ Le disque intervertébral ou espace inter somatique :

Les corps vertébraux sont unis entre eux par l'intermédiaire des disques intervertébraux dont l'épaisseur varie entre 3 mm (premiers disques thoraciques), 5 à 6 mm (disques cervicaux) et 10 à 15 mm (disques lombaires). Constitués de 2 parties : une partie périphérique ayant la forme d'un anneau, constituée de fines couches fibreuses concentriques et une partie centrale, noyau gélatineux contenant 88% d'eau emprisonnée dans l'anneau. Ce dernier agit comme un ballon rempli d'eau prise en deux plans. Il est déformable mais incompressible. En association avec les couches de fibres élastiques et étanche de l'anneau, il permet une bonne répartition des efforts et sert d'amortisseur fibro-hydraulique [9]. Dans les régions cervicale et lombaire, le disque est plus épais en avant qu'en arrière. La composition histochimique du disque de l'adulte comprend dans des proportions variables, des protéo-glycanes, de l'eau (65 à 90%) et des fibres de collagène (type I et II).

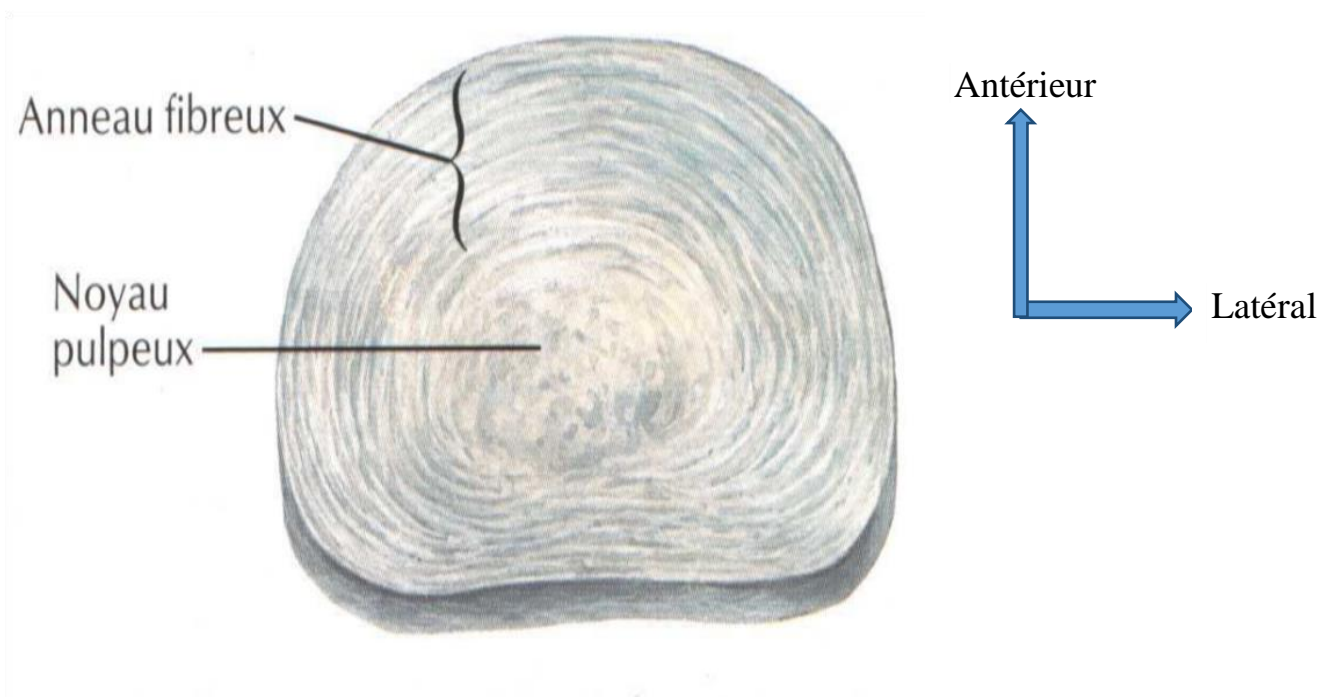


Figure 2: Disque intervertébral annoté [11]

➤ L'arc postérieur :

L'arc postérieur est formé de deux pédicules, de deux lames vertébrales, d'un processus (apophyse) épineux, de deux processus transverses et de quatre processus articulaires.

Les arcs postérieurs sont réunis entre eux par plusieurs ligaments.

a.) Les particularités C1 et C2 :

La première vertèbre cervicale ou atlas se présente sous la forme d'un anneau constitué par deux colonnes latérales ou masses latérales réunies par deux arcs osseux, antérieur et postérieur.

La deuxième vertèbre cervicale ou axis se rapproche plus de la vertèbre cervicale type mais présente la particularité de posséder une apophyse volumineuse ou dent (ou processus odontoïde) qui se détache de la face supérieure du corps vertébral et s'engage dans le foramen atloïdien pour s'articuler avec la face postérieure de l'arc antérieur de C1.

Arcs antérieur et postérieur délimitent le canal vertébral.

b.) Le canal vertébral :

Le canal vertébral occupe toute la hauteur du rachis (à l'exception du coccyx). Il est limité en avant par les faces postérieures des corps vertébraux et le bord postérieur des disques intervertébraux, revêtus par le ligament longitudinal postérieur (ou ligament vertébral commun postérieur) ; en arrière, par les lames vertébrales et les ligaments jaunes ; et latéralement (récessus latéraux ou défilés inter-discoligamentaires) par les pédicules et les foramens intervertébraux et les articulations zygapophysaires.

Le canal rachidien contient la moelle épinière et les méninges rachidiennes, les nerfs spinaux qui en émergent, les plexus veineux intrarachidiens et le tissu cellulograisieux de l'espace épidual.

La moelle se termine au niveau de la deuxième vertèbre lombaire (cône terminal) et le sac dural classiquement au niveau de la 2ème pièce sacrée.

La morphologie du canal vertébral varie : prismatique triangulaire dans la région cervicale ; cylindrique dans la région thoracique et lombaire supérieure ; prismatique triangulaire dans les régions lombaire et sacrée. C'est au niveau de la première vertèbre cervicale (foramen atloïdien) qu'il présente sa plus grande surface de section.

Les dimensions canalaies sont liées à la mobilité du segment rachidien.

c.) L'espace épidual (ou périural) :

C'est un espace de glissement compris entre la dure-mère et les parois osseuses du canal vertébral. Il contient de la graisse en quantité variable, des vaisseaux, notamment des plexus veineux (plexus veineux intrarachidiens très développés dans l'espace épidual antérieur), des nerfs (nerf sinuvertébral) des ligaments (ligament longitudinal postérieur, ligaments jaunes). Il améliore les rapports mécaniques entre sac dural et paroi osseuse et s'adapte aux dimensions du canal et du sac dural. Il est divisé en espace épidual antérieur et postérieur. Il est parcouru par des tractus fibreux qui fixent partiellement la dure-mère au ligament longitudinal postérieur.

d.) Les foramens intervertébraux (ou trous de conjugaison ou canaux de conjugaison) :

Orifices situés sur les parties latérales du rachis, limités en haut et en bas par les pédicules, en avant par les corps vertébraux et le disque et en arrière par l'articulation zygapophysaire et le ligament jaune, ils commencent en C2-C3.

Le dernier foramen est le plus étroit et livre passage au 5ème nerf lombaire qui est le plus volumineux de tous les nerfs lombaires.

Chaque foramen livre passage au nerf spinal (et ganglion spinal), à des plexus veineux, à l'artère et aux veines radiculaires, au nerf sinuvertébral. Il contient également dans des proportions variables de la graisse.

Les foramens cervicaux forment un angle approximativement de 45° avec l'axe antéro-postérieur du rachis et une inclinaison caudale d'environ 15° avec l'horizontal.

Les foramens lombaires et thoraciques ont une orientation uniquement latérale.

e.) Les ligaments :

Le ligament longitudinal antérieur (ou ligament vertébral commun antérieur) est un ruban fibreux qui tapisse les faces antérieure et latérale des corps vertébraux et des disques intervertébraux.

Le ligament longitudinal postérieur (ou ligament vertébral commun postérieur) est une bande fibreuse étroite, verticale, médiane, tendue depuis l'occipital jusqu'au sacrum, qui adhère intimement à la face postérieure des disques, et qui passe en pont au niveau de la partie moyenne des corps vertébraux dont il reste séparé par de gros plexus veineux. Il s'élargit au niveau des disques et se rétrécit en arrière des corps vertébraux.

Les arcs postérieurs sont réunis entre eux par plusieurs ligaments. Les lames vertébrales sont réunies les unes aux autres par les ligaments jaunes (ligaments interlamaires) puissants, élastiques, qui ferment en arrière le canal rachidien, latéralement ils s'étendent en avant et se confondent avec les capsules des articulations zygapophysaires. Les processus épineux sont réunis entre eux par les ligaments interépineux et à leur sommet par le ligament surépineux qui, dans la région cervicale prend l'aspect d'une cloison sagittale médiane triangulaire à base occipitale: le ligament cervical postérieur ou nuchal. Les processus transverses sont unis entre eux par les ligaments intertransversaires qui n'existent qu'au niveau thoracique et lombaire.

f.) Les articulations zygapophysaires ou interapophysaires postérieures :

Les surfaces articulaires sont unies par une capsule mince dans la région cervicale, épaisse dans les régions thoracique et lombaire, et tapissées par une synoviale, qui, dans la région cervicale envoie un prolongement postérieur entre la lame et le ligament jaune. Le ligament jaune s'étend en avant pour se confondre avec la capsule de l'articulation inter-apophysaire postérieure. L'interligne articulaire à l'étage cervical et thoracique se rapproche du plan frontal et à l'étage lombaire du plan sagittal (avec des variations en fonction du niveau vertébral).

Le drainage veineux des vertèbres se fait dans les plexus veineux intrarachidiens antérieurs (avalvulés), situés en arrière des corps vertébraux, et reliés par des veines longitudinales qui communiquent avec les plexus extra-rachidiens par l'intermédiaire des veines des foramens intervertébraux.

g.) La vascularisation et l'innervation :

A l'exclusion de sa partie cervicale, le rachis est vascularisé par des artères métamériques, d'origine aortique, artères lombaires (rachis lombaire) et intercostales (rachis thoracique). Ces artères donnent notamment une branche dorso-spinale qui se distribue en partie aux parois du canal rachidien.

L'innervation du rachis lombaire est assurée par le nerf sinuvertébral de Luschka (né de deux racines, l'une spinale, l'autre sympathique) et de la branche dorsale du nerf rachidien. L'annulusfibrosus et le ligament longitudinal postérieur sont très innervés

(et peuvent être à l'origine de douleurs discogéniques). La partie centrale du disque par contre n'est pas innervée.

h.) Les muscles du rachis :

Les muscles agissent sur la stabilité et la mobilité du rachis. Il existe des muscles extenseurs (muscles para vertébraux, muscles de la nuque) et des muscles fléchisseurs (psoas iliaque, carré des lombes et muscles de la paroi abdominale).

i.) Les courbures :

Dans le plan sagittal, on distingue une courbure cervicale à convexité antérieure (lordose cervicale), une courbure thoracique à concavité antérieure (cyphose thoracique), une courbure lombaire à convexité antérieure (lordose lombaire), une courbure pelvienne à concavité antérieure (cyphose sacrée) [12].

Ces courbures sagittales sont variables avec l'âge : le nouveau-né et le nourrisson ne possèdent qu'une courbure dorsale à convexité postérieure.

La courbure cervicale apparaît avec la position assise et la courbure lombaire avec l'orthostatisme (la courbure dorsale est la courbure principale primitive alors que les deux autres sont des courbures secondaires, de compensation, liées à la position debout). Dans le plan frontal il peut exister également au niveau de la région thoracique une discrète courbure à concavité gauche (de la 3 à la 6e vertèbre thoracique) [12].

1.2. L'anatomie régionale :

1.2.1. Le rachis cervical :

Il est constitué de deux segments : la charnière crânio-rachidienne et le rachis cervical inférieur de C3 à C7 [12].

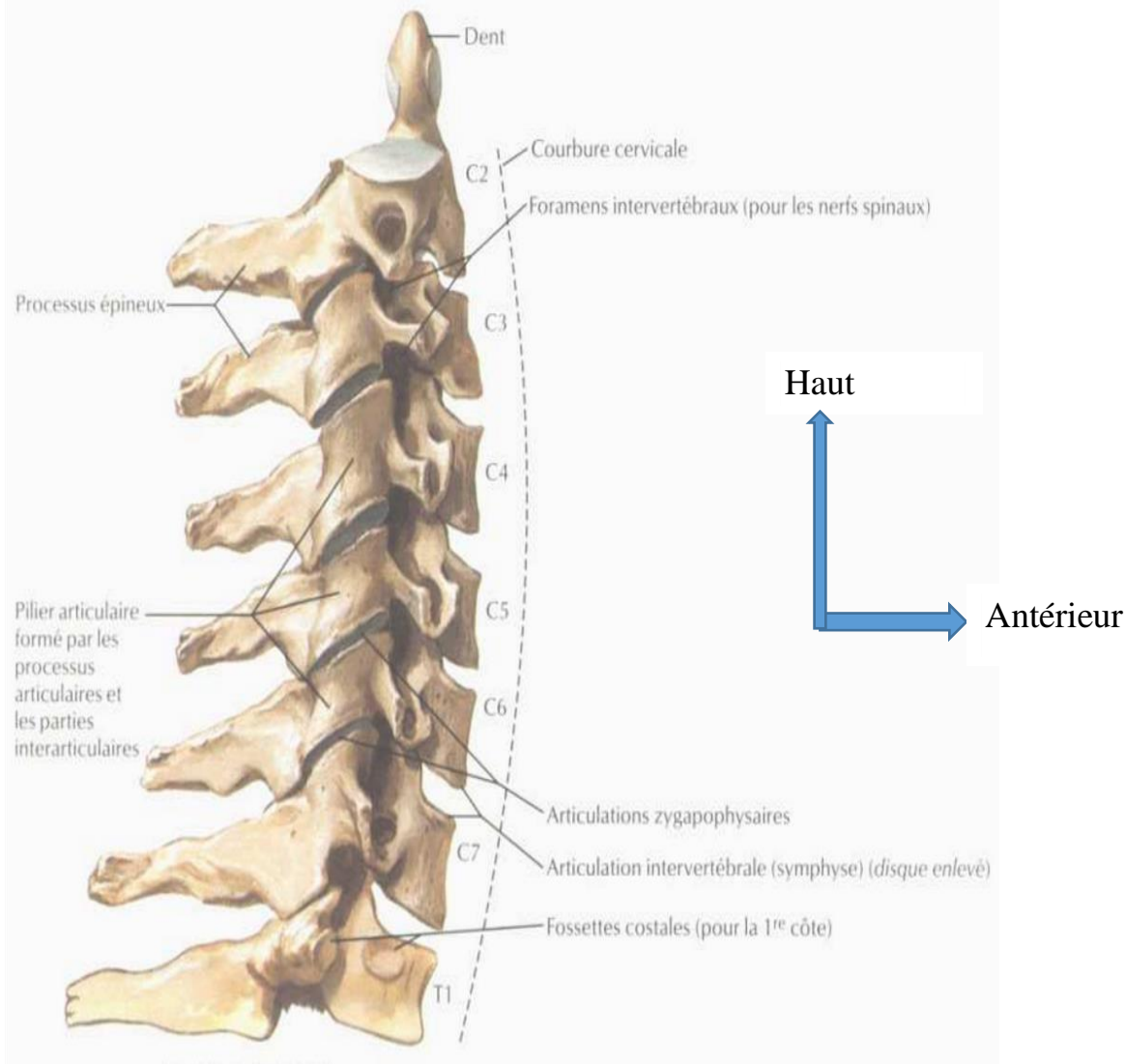


Figure 3: Rachis cervical, Vue latérale droite annotée [11]

1.2.1.1. Les structures vertébrales :

La vertèbre cervicale type présente un corps quadrangulaire dont la face supérieure est caractérisé par la présence d'uncus, surélévations latérales du plateau supérieur, surtout développées à sa partie postérieure et qui s'adaptent dans les encoches correspondantes postéro-latérales du plateau inférieur sus-jacente. Il s'agit d'une pseudo-articulation, dénommée articulation unco-vertébrale de Luschka. Les pédicules sont très courts, obliques en arrière et en dehors.

Les processus transverses ont la morphologie de gouttières, et sont percées d'un foramen transversaire dans lequel chemine le paquet vasculo-nerveux vertébral (le plus souvent à partir de C6). Le processus transverse se termine par deux tubercules (1 antérieur, 1 postérieur). Les processus articulaires sont volumineux et présentent 2

facettes articulaires, une supérieure orientée en arrière et en haut, une inférieure orientée en avant et en bas. Les lames sont longues et emboîtées les unes sur les autres (les espaces interlamaires sont étroits sauf en C1-C2). Les processus épineux sont bifides sauf en C7 qui a la particularité d'avoir l'épineuse la plus longue. Le foramen à la même orientation que le processus transverse (oblique en dehors de 40° avec le plan sagittal et vers le bas de 15° avec le plan horizontal).

Deux vertèbres ne répondent pas à cette description, l'atlas et l'axis :

➤ L'atlas (première vertèbre cervicale) :

Elle est dépourvue de corps et d'épineuse, elle est formée d'un arc postérieur réuni par deux masses latérales qui supportent le poids de la tête. Elles présentent chacune 4 faces : une face supérieure, orientée en haut et en dedans qui s'articule avec le condyle occipital, une face inférieure orientée en bas et en dedans qui répond à l'articulaire supérieure de l'axis, une face externe avec le processus transverse, une face interne avec le tubercule d'insertion du ligament transverse) [13].

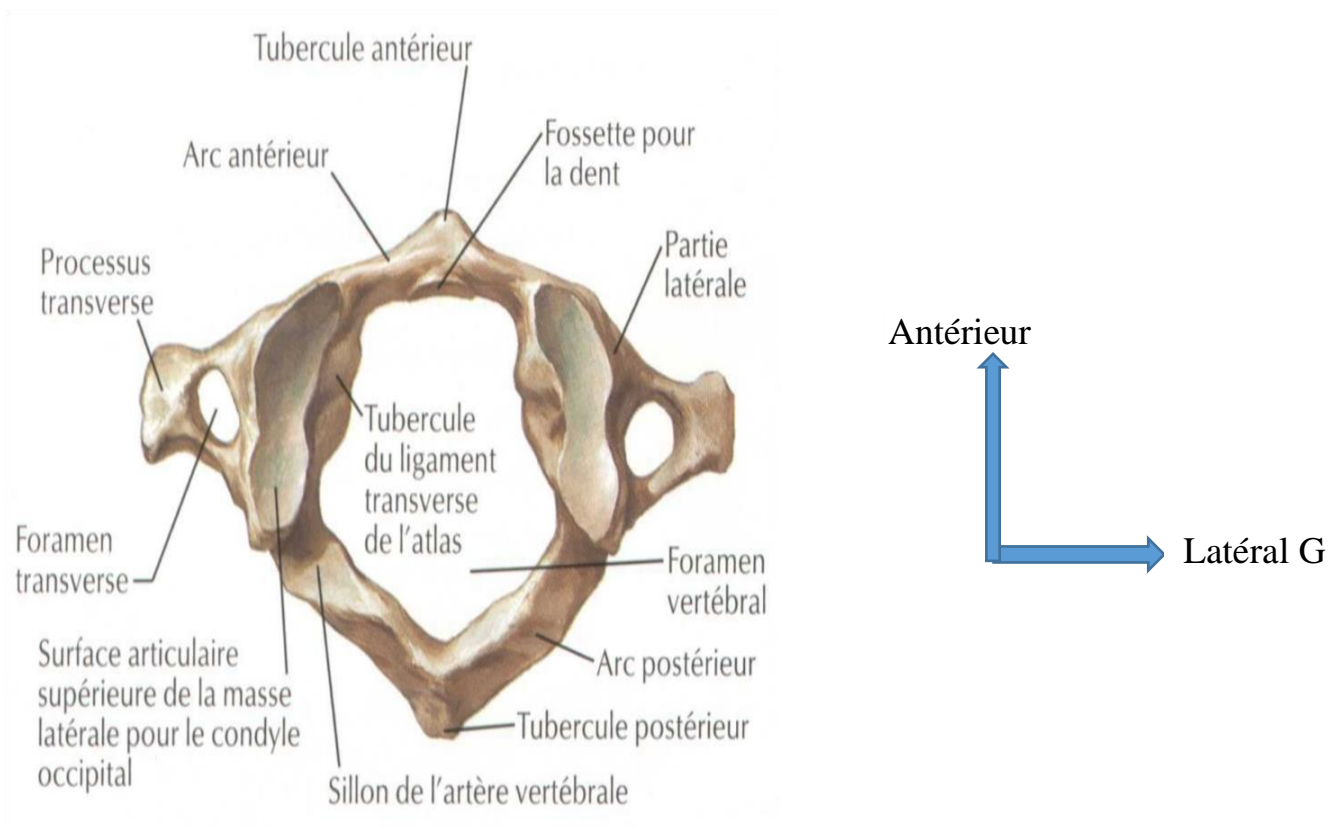


Figure 4: Atlas (C1) : Vue supérieure annotée [11]

➤ L'axis (deuxième vertèbre cervicale) :

Elle est caractérisée par la présence d'une grosse apophyse située sur la face supérieure du corps : l'odontoïde, qui présente 4 portions : la base, le col, le corps, l'apex. Ses processus articulaires sont décalés les uns par rapport aux autres : les supérieurs sont situés de part et d'autre de l'apophyse odontoïde et sont orientés en haut et en dehors, les inférieurs sont situés plus en arrière, sous les lames.

Son épineuse est hypertrophiée, plus volumineuse que les sous-jacentes) [12].

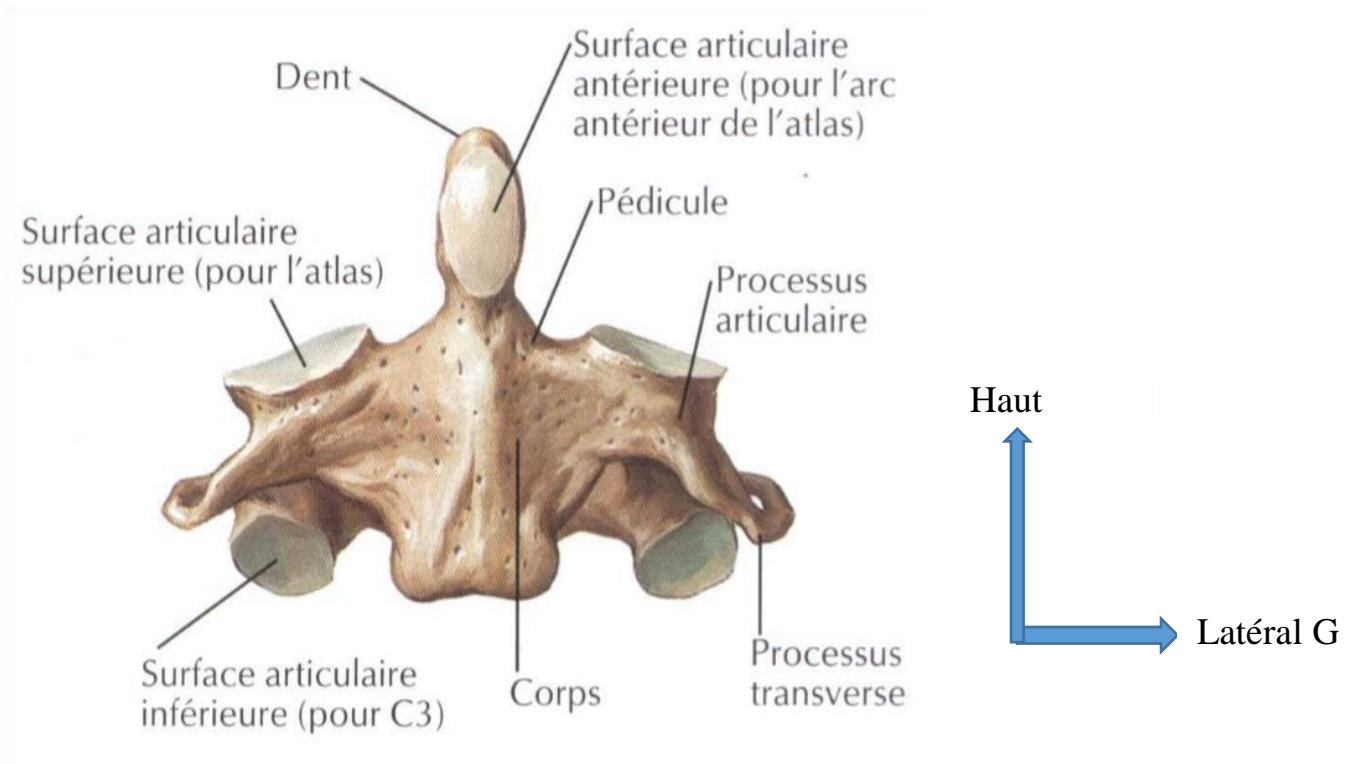


Figure 5: Axis (C2) : Vue antérieure annotée [11]

a.) Le canal vertébral cervical :

Il est triangulaire à sommet postérieur ; il diminue de taille de C1 à C3. Le diamètre antéropostérieur minimum est de 18 mm en C1, 16 mm en C2, 13 mm de C3 à C6 et 14 mm en C7. Il contient la moelle épinière et les racines rachidiennes, entourées par les enveloppes méningées.

La dure-mère est séparée des parois du canal par l'espace épidual sauf à son extrémité supérieure où elle se fixe à la face postérieure du corps de l'axis et au périoste du trou occipital.

b.) L'espace épidural :

L'espace épidural cervical entoure la dure-mère qui devient libre sous le corps de l'axis. Il est situé entre la dure-mère et les parois du canal limité en avant par le ligament longitudinal postérieur les disques et les corps vertébraux et arrière par les ligaments jaunes et les lames. Les ligaments jaunes sont moins épais qu'à l'étage lombaire. L'espace épidural cervical est pauvre en graisse contrairement à l'espace épidural lombaire, mais riche en plexus veineux qui s'étendent latéralement dans les foramens, notamment à leur partie supérieure, et moulent les éléments nerveux foraminaux.

c.) Le foramen intervertébral :

Il est limité par l'articulation zygapophysaire (recouverte par le ligament jaune) en arrière, les corps, le disque et l'uncus en avant et les pédicules en haut et en bas. Ils contiennent à leur partie inférieure les racines rachidiennes (racines antérieure, racine postérieure avec le ganglion spinal) et à leur partie supérieure des veines, les plexus veineux foraminaux qui moulent les structures nerveuses. Il existe huit paires rachidiennes cervicales de chaque côté, C8 sortant par le foramen C7-D1. Ils sont orientés vers l'avant à 45° par rapport au plan sagittal et se prolongent par les gouttières transversaires perforées par le foramen de l'artère vertébrale. La superposition des foramens transversaires constitue le canal transversaire qui contient le paquet vasculo-nerveux vertébral séparé du disque par l'uncus.

d.) Le disque :

Les disques intervertébraux ont une composition identique à celle des disques thoraciques et lombaires. Leur expansion latérale est limitée par la présence d'uncus qui évitent le bombement latéral du disque et par là une éventuelle compression de l'artère vertébrale. Ils ont une morphologie cunéiforme, plus épais à leur partie antérieure avec pour conséquence la lordose cervicale.

e.) Les articulations des processus articulaires :

Ces articulations sont des arthrodies constituées d'une capsule fibreuse revêtue d'une membrane synoviale et renforcée en arrière par un ligament. Chaque surface articulaire est revêtue d'un cartilage. L'interligne est oblique par rapport à un plan horizontal (les facettes articulaires, dans le plan frontal, sont inclinées de haut en bas et d'avant en arrière approximativement de 45°). Cette obliquité plus importante au niveau du rachis

cervical qu'au niveau du rachis lombaire ou thoracique et la présence de capsule plus lâche permet des mouvements étendus.

f.) Les articulations de la charnière crânio-cervicale :

Les articulations entre les condyles occipitaux et l'atlas, l'atlas et l'axis, l'odontoïde et l'atlas, sont des articulations synoviales.

L'articulation de l'occipital avec l'atlas, articulation atlanto-occipitale, met en rapport les condyles occipitaux, convexes d'avant en arrière, obliques en avant et en dedans et les cavités glénoïdes de l'atlas, souvent bilobées, obliques en avant et en dedans, à surface concave. Des ligaments renforcent la capsule (membrane atlanto-occipitale antérieure et postérieure).

Les articulations latérales entre l'atlas et l'axis, articulations atlanto-axoïdiennes latérales, sont situées dans un plan plus antérieur que les facettes sous-jacentes. Les surfaces articulaires de l'atlas sont légèrement concaves (rendues convexes par le cartilage d'envoûtement) et orientées en bas et en dedans. Les surfaces articulaires de l'axis sont orientées en haut et en dehors. La capsule est renforcée par les membranes atlanto-axoïdiennes antérieure et postérieure.

L'articulation entre l'atlas et la dent (l'odontoïde), atlanto-axoïdienne médiane, (ou atloïdo-odontoïdienne), est une trochoïde (un pivot, l'odontoïde, autour duquel tourne l'atlas et la tête). La face antérieure de l'odontoïde s'articule avec l'arc antérieur de l'atlas et sa face postérieure avec le ligament transverse.

De nombreux ligaments peuvent être identifiés au niveau de la charnière crâniorachidienne: le ligament de l'apex de la dent et les ligaments alaires entre l'occipital et l'odontoïde ; le ligament cruciforme et le ligament occipito-axoïdien (membranatectoria) entre l'occipital et le corps de l'axis ; les membranes atlanto-axoïdiennes antérieures et postérieures des articulations atlanto-axoïdiennes latérales ; les membranes atlanto-occipitales antérieure et postérieure entre le trou occipital et l'atlas.

Le ligament cruciforme présente deux faisceaux, l'un transversal qui correspond au ligament transverse, l'autre longitudinal entre le trou occipital et le corps de l'axis [10].

1.2.2. Le rachis thoracique :

a.) Les corps vertébraux :

Ils sont convexes en avant et concaves en arrière. Le diamètre antéropostérieur est égal au diamètre transversal. A la partie postérieure des faces latérales du corps vertébral, il existe des surfaces articulaires : les fovéas costales, deux crâiales (supérieures), deux caudales (inférieures). Les corps de D11 et D12 ne possèdent pas de fovéa costale. Le corps de D10 n'a pas de facette costale inférieure. Les pédicules sont obliques en arrière et en dehors. Les lames sont larges et courtes. Elles sont verticales et se superposent (absence d'espace inter-lamaire). Le processus épineux est long et très oblique en arrière et en bas. Les processus articulaires ont une situation frontale. Les facettes articulaires crâiales (supérieures) sont orientées en arrière en haut et en dehors, les facettes articulaires caudales (inférieures) sont orientées en avant en bas et en dedans. Les processus transverses sont obliques en dehors et en arrière. A la face antérieure de leur sommet il existe une facette articulaire qui répond à la tubérosité costale [12].

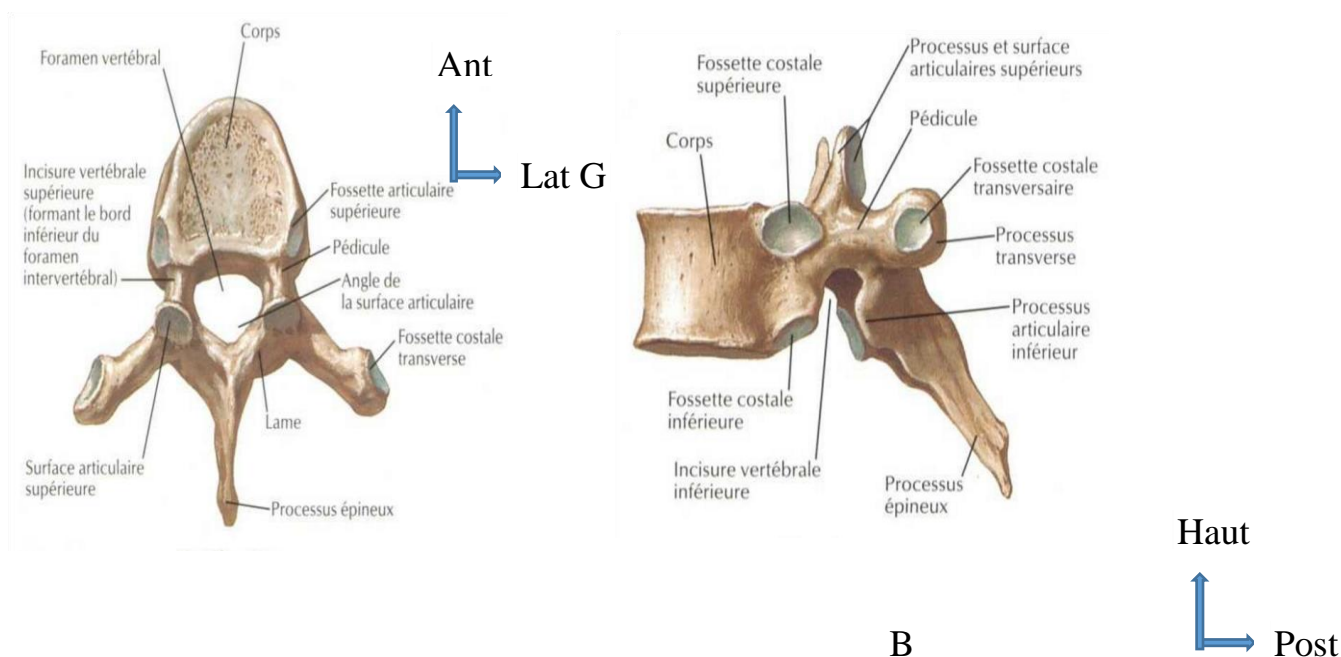


Figure 6: Vertèbre T6, A: vue supérieure annotée, B: vue latérale annotée [11]

b.) Le canal vertébral :

Il a un diamètre relativement constant et une morphologie circulaire, sauf au niveau de la région thoracique haute où il se rapproche de la morphologie du canal cervical et à

la région thoracique basse où il prend un aspect triangulaire. Le diamètre des foramens est réduit par les têtes costales.

c.) Les disques intervertébraux :

Ils sont moins épais que les disques lombaires ou cervicaux. Ils ont une épaisseur de l'ordre de 3 à 5 mm qui est dans l'ensemble assez uniforme sur toute la hauteur du rachis thoracique. La cyphose thoracique est liée à la disparité entre la hauteur antérieure et postérieure des corps vertébraux [10].

d.) L'espace épidural :

La graisse épidurale est abondante en arrière du fourreau dural et latéralement dans les foramens intervertébraux. Par contre il y a moins de graisse au niveau de la partie antérieure de cet espace épidural que dans la région lombo-sacrée. Le ligament longitudinal postérieur (de même que le ligament longitudinal antérieur) est plus épais que dans les régions cervicale et lombaire.

1.2.3 Le Rachis Lombaire :

Le rachis lombaire se compose de cinq vertèbres lombaires (ou lombales), dénommées par la lettre L, de L1 à L5.

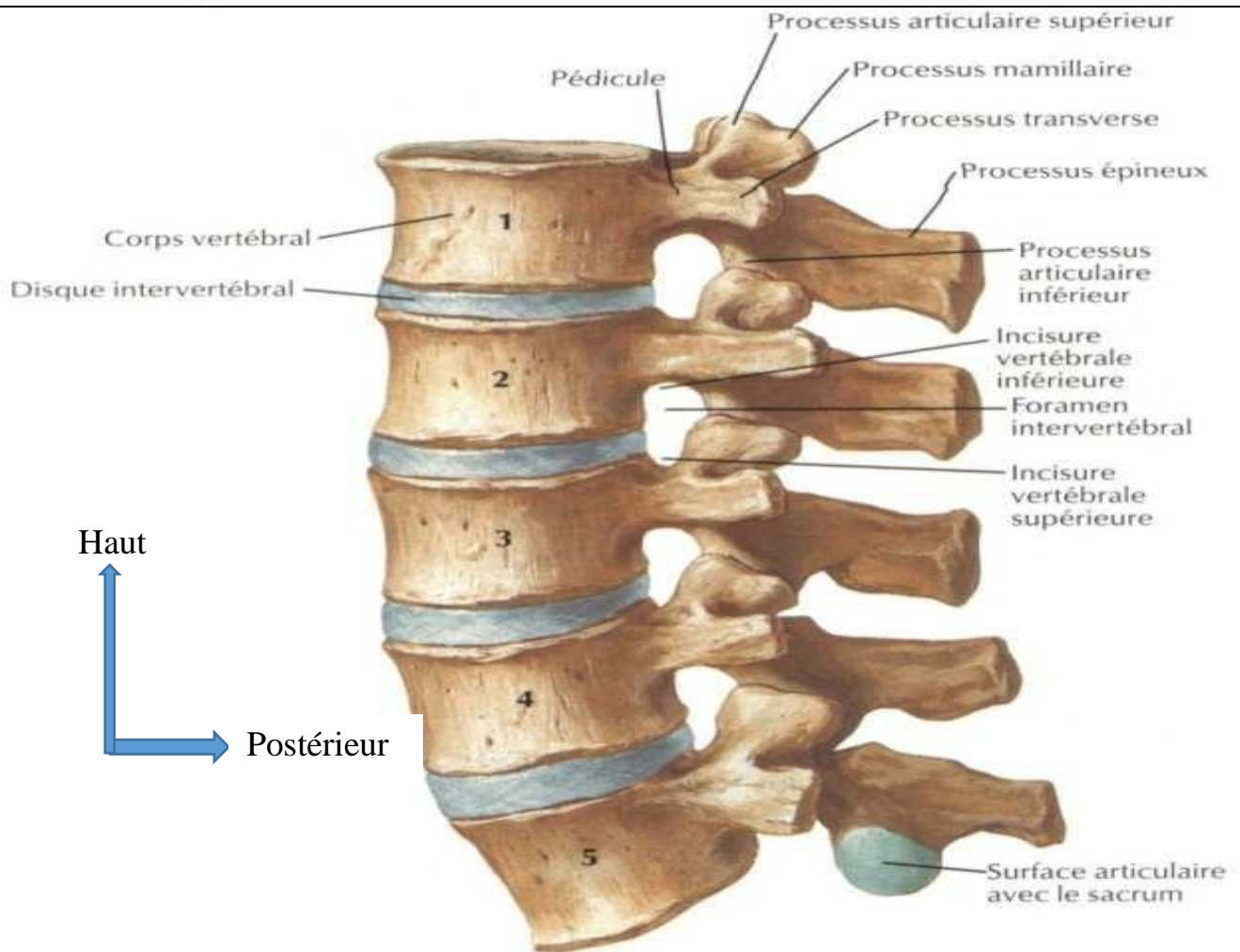


Figure 7: Rachis lombaire, Vue latérale gauche annotée [11]

a.) Les structures osseuses :

Le corps vertébral des vertèbres lombaires est beaucoup plus volumineux que les autres. Il est plus étendu dans le sens frontal et prend un aspect réniforme :

- le trou vertébral est petit et triangulaire ;
- l'arc neural limite en arrière le trou vertébral. Il est formé par un pédicule très épais et une lame courte et massive ;
- le processus épineux est formé par la réunion des deux lames en arrière ; il est aplati et horizontal ;
- les processus transverses sont disposés dans un plan frontal, et donnent l'impression d'ébauches costales soudées aux vertèbres ;
- les processus articulaires sont à la jonction pédicule-lame. Les surfaces articulaires regardent vers la ligne médiane pour les apophyses supérieures et latéralement pour les apophyses inférieures [13].

b.) Le disque intervertébral :

Plus haut en avant qu'en arrière (expliquant la lordose lombaire) la hauteur moyenne des disques intervertébraux lombaires chez l'adulte est normalement de 8 à 15 mm sauf en L5-S1 où elle est approximativement de l'ordre de 5 mm. En coupe axiale, les 4 premiers disques ont un bord postérieur concave ou plat, en L5-S1 le disque a un bord postérieur plat ou légèrement convexe en arrière [9].

c.) Les articulations zygapophysaires (interapophysaires postérieures) :

Les surfaces articulaires des articulations inter-apophysaires postérieures sont revêtues de cartilage hyalin (2 à 4 mm d'épaisseur). Elles sont unies par une capsule articulaire épaisse et renforcées du côté du canal rachidien, sur sa face médiale, par le ligament jaune. Cette capsule, qui forme deux récessus, un antéro-supérieur (intra-canalair) et un postéro-inférieur (le plus volumineux), est tapissée de synoviale et contient des franges graisseuses notamment au niveau de la partie supérieure de l'articulation, mais aussi à sa partie inférieure en extra-capsulaire. On peut également constater des invaginations capsulaires ménischoïdes intra-articulaires. A la partie supérieure du rachis lombaire ces articulations ont une orientation pratiquement sagittale, et à la partie inférieure une orientation pratiquement frontale [10].

d.) Le canal rachidien lombaire :

Le canal rachidien est formé de 4 parois. Une paroi antérieure : face postérieure des corps vertébraux et bord postérieur des disques intervertébraux, le tout revêtu par le ligament longitudinal postérieur. Une paroi postérieure : formée sur la ligne médiane par les lames vertébrales réunies entre elles par les ligaments jaunes qui recouvrent partiellement la face antérieure des lames vertébrales sus-jacentes et latéralement la partie supéro-interne de la capsule articulaire postérieure. Cette paroi postérieure est complétée latéralement par les processus articulaires et les articulations postérieures. Deux parois latérales représentées par les pédicules et interrompues par les forams intervertébraux. Le canal rachidien se divise en :

-Canal central qui contient le sac dural et qui est constitué par la succession de segments fixes (anneaux osseux formés par les corps vertébraux des pédicules et des lames) et de segments mobiles (disques intervertébraux, articulaires postérieures et ligament jaune). La largeur du canal augmente régulièrement de L1 à L5.

-Canal radiculaire (ou canal latéral) où circule la racine depuis son émergence du Sac dural jusqu'à sa sortie du foramen. Ce canal latéral est subdivisé de haut en bas en trois segments : défilé interdisco-articulaire, récessus latéral, foramen intervertébral).

Dans le défilé inter disco-articulaire la racine (segment discal) est située entre le disque intervertébral en avant et l'apophyse articulaire supérieure en arrière. C'est le lieu d'élection des conflits disco-radiculaires.

Dans le récessus latéral la racine (segment pédiculaire) chemine au niveau de la face interne du pédicule. Ce récessus est compris entre la face postérieure du corps vertébral en avant, la face médiale du pédicule en dehors, la base de l'articulaire supérieure en arrière. Le récessus latéral n'existe qu'inconstamment en L4 (72 % des cas) et constamment en L5-S1.

Le foramen intervertébral limité en bas et en haut par les pédicules, en avant par le corps vertébral et le disque (tapissé du ligament longitudinal postérieur) et en arrière par l'articulation zygapophysaire recouverte du ligament jaune et l'isthme. Dans le plan sagittal on peut distinguer un plan foraminal externe ou pédiculo-articulaire (pédicule articulaire supérieur) et un plan foraminal interne ou pédiculo-isthmique (isthme et facettes articulaires). La hauteur du foramen est conditionnée par celle du disque. A la partie supérieure du foramen se trouve la racine nerveuse qui s'élargit à cet endroit pour former le ganglion spinal (racine postérieure). La partie inférieure du foramen est occupée par la graisse et les veines. Le foramen est également traversé par des branches artérielles et le nerf sinuvertébral ainsi que par les ligaments transforaminaux et corporéo-transversaires. Le canal lombaire contient essentiellement le fourreau dural, les racines nerveuses, la graisse et les veines de l'espace épidural [10].

Le fourreau dural (ou sac dural) occupe le canal central et contient le cône terminal, les racines de la queue de cheval qui entourent le filum terminal, les méninges molles, les vaisseaux spinaux et le liquide céphalo-rachidien. Sa paroi est constituée de la juxtaposition de la dure-mère et de l'arachnoïde. Le liquide cérébro-spinal est situé dans l'espace sous-arachnoïdien. La taille et la terminaison (cul de sac) du sac dural sont variables (cul de sac se situant à hauteur de S1 ou S3). Les émergences radiculaires se font soit en regard du disque soit un peu au-dessus, soit un peu en dessous. Les racines sont entourées de gaines radiculaires. Elles cheminent dans le canal radiculaire,

au niveau du récessus latéral puis dans le foramen où elles s'élargissent pour former le ganglion spinal. Le sac dural et la gaine des racines sont fixés à la paroi antérieure du canal par les ligaments de Hofmann.

e.) L'espace épidual lombaire :

L'espace épidual est compris entre la dure-mère et les parois osseuses du canal rachidien. Il contient de la graisse en quantité très importante servant de contraste naturel lors de la réalisation du scanner du rachis lombo-sacré, des ligaments, des nerfs et des vaisseaux notamment un important réseau veineux. L'espace épidual est également traversé par des tractus fibreux qui fixent le sac dural et les gaines radiculaires à la paroi du canal (ligaments de Hofmann).

1.2.4 Le Rachis sacré ou sacrum et le Coccyx :

I. a.) Le sacrum :

Le rachis sacré est également appelé rachis sacral. Il se compose de cinq vertèbres sacrées ou sacrales, dénommées par la lettre *S* : de S1 à S5. Il fait suite au rachis lombaire et précède le rachis coccygien. Les cinq vertèbres sacrées sont soudées à l'âge adulte, et ne forment plus qu'un seul bloc osseux appelé sacrum. Il est incliné d'environ 45 degrés en arrière. Il forme la partie postérieure du pelvis et en assure ainsi la solidité. Les processus transverses, du fait de cette soudure, ne sont plus distingués et forment une lame osseuse des deux côtés, ce sont les ailes du sacrum. Il en est de même pour les processus épineux qui ne forment plus que de petites bosses à la face postérieure du sacrum.

La surface articulaire supérieure de la première vertèbre sacrée S1 forme la tête du sacrum, qui s'articule avec la cinquième vertèbre lombaire, L5.

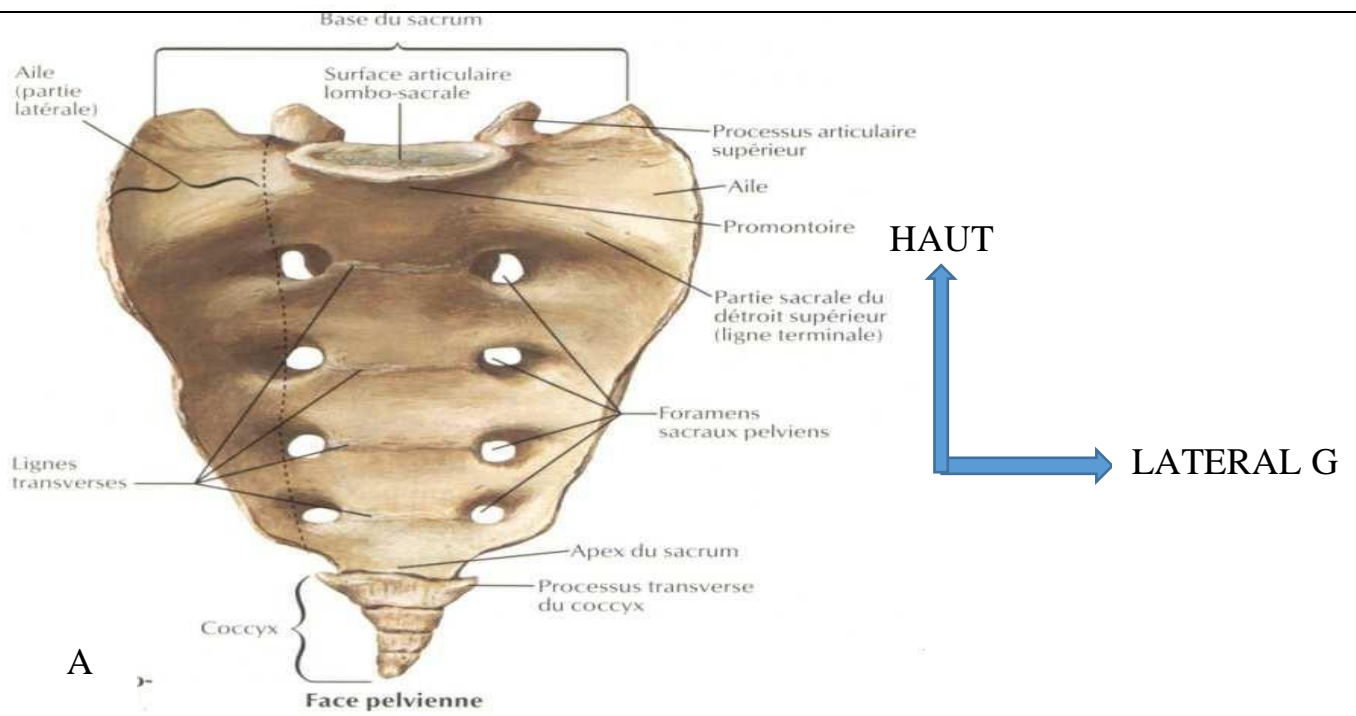
Sur les bords du sacrum, dans la partie supérieure, on retrouve une surface articulaire avec l'os iliaque (os coxal), c'est la face articulaire auriculaire (car elle a une forme d'oreille). Elle est tournée vers l'arrière et est en rapport avec son homologue de l'os iliaque pour former l'articulation sacro-iliaque (articulation synoviale, renforcée par des ligaments sacro-iliaques antérieur, postérieur et interosseux). Cette articulation ne permet que très peu de mouvements et transmet le poids du haut du corps aux articulations de la hanche quand la personne se tient debout.

Sur les faces antérieure et postérieure, quatre paires de foramens sacraux laissent passer les rameaux ventraux et dorsaux des nerfs spinaux.

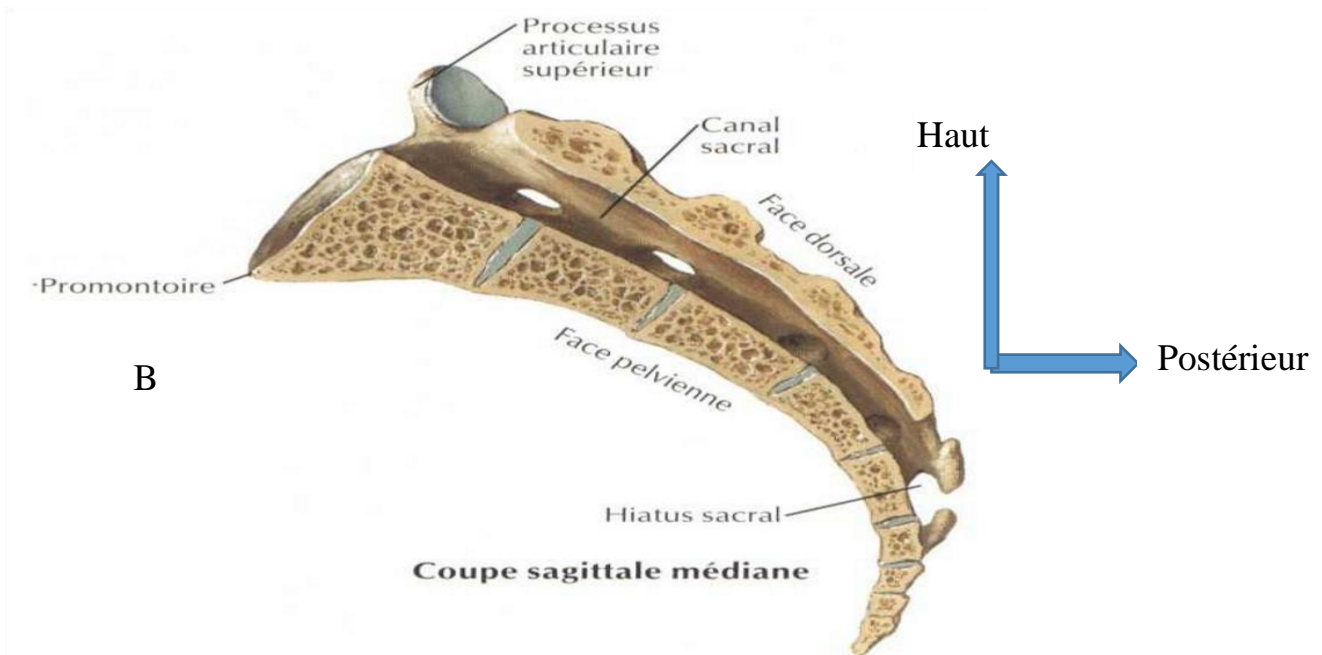
À la partie proximale (inférieure) du sacrum, on retrouve l'articulation sacro-coccygienne, qui l'articule avec le coccyx. C'est une articulation cartilagineuse ne permettant quasiment aucun mouvement [9,10,14].

II. b.) Le coccyx :

Vestige osseux, il correspond à la queue des mammifères. Il est composé de quatre ou cinq vertèbres coccygiennes soudées entre elles. Il fait suite au sacrum et constitue l'extrémité inférieure du rachis, éjecté en avant. Volontiers il est le siège de douleurs lors d'un choc sur le postérieur ou même de fracture-luxations [9,10].



A



B

Figure 8: Rachis sacré et Le Coccyx [11]

A : Vue antérieure annotée

B : Coupe anatomique annotée

2. LES ETIOLOGIES ET LES MECANISMES DES TRAUMATISMES

VERTEBRO-MEDULLAIRE :

2.1. Les étiologies :

Les traumatismes vertébro-médullaires sont dus à des traumatismes violents : les accidents de la circulation sont les causes les plus fréquentes suivis des accidents sportif, domestique ou du travail.

2.2. Les mécanismes :

Quatre types de mécanismes sont à l'origine des traumatismes du rachis : flexion, extension, rotation et compression axiale. Chaque type de lésion a des manifestations qui sont relativement spécifiques selon leur topographie sur le rachis [4, 15,16].

a.) La lésion par flexion :

Elle est fréquente dans la région cervicale et thoracique ainsi qu'à la jonction thoraco-lombaire. Ce mécanisme entraîne typiquement un tassement cunéiforme et une fracture du corps vertébral. La rupture du ligament vertébral commun postérieur ainsi que des ligaments inter-épineux se voit dans les traumatismes sévères. L'arrachement des facettes et la luxation antéro-postérieure est courante dans les traumatismes sévères [4,15,16].

b.) La lésion par extension :

Elle est particulièrement fréquente dans la région cervicale. L'anomalie la plus fréquente est une fracture de l'arc postérieur. Dans les formes graves, le ligament vertébral commun antérieur est rompu et une subluxation peut être présente [4,15,16].

c.) La lésion par compression axiale :

Les forces sont dirigées dans le plan vertical. L'exemple typique est la fracture du plongeur au niveau cervical et la chute sur les fesses au niveau thoraco-lombaire. La compression axiale résulte habituellement en une fracture-éclatement du corps vertébral. Elle peut toucher les éléments latéraux (pilier articulaire) notamment au niveau cervical.

d.) La lésion par rotation :

Le mécanisme par rotation est rarement isolé et est généralement associé à d'autres mécanismes de flexion-extension.

La fracture des masses latérales et les luxations des facettes articulaires sont fréquentes [4, 15,16].

3. LA PHYSIOPATHOLOGIE DES LESIONS DISCOLIGAMENTAIRES:

D'un point de vue fonctionnel, on distingue :

Le segment vertébral moyen (SVM), qui comprend le mur vertébral postérieur, les pédicules, les isthmes et les facettes articulaires, et, le segment mobile rachidien (SMR) qui correspond à l'ensemble des ligaments unissant deux vertèbres entre elles.

De l'atteinte de ces deux segments va être extraite la notion de stabilité, qui est fondamentale à déterminer pour porter les indications chirurgicales. Schématiquement, une lésion n'intéressant qu'un seul segment est considérée comme stable, c'est le cas par exemple d'une fracture tassement d'un corps vertébral. Une lésion touchant les deux segments sera considérée comme instable, de même qu'une lésion globale du SMR (entorse grave). Si les traits de fractures sont multiples, ou si le déplacement est important, ces lésions sont considérées comme très instables.

La répartition des atteintes vertébro-médullaires est la conséquence de la vulnérabilité relative des différents étages.

Le rachis cervical est touché dans plus de 50 % des cas, car il constitue la partie la plus mobile de l'ensemble du rachis. Ceci explique aussi qu'il soit le plus susceptible de se déplacer secondairement en cas de lésion instable. Schématiquement, les lésions cervicales prédominent au niveau de la charnière cervico-dorsale (C5-C7). Elles intéressent le SMR (entorses, luxations) dans 80 % des cas, et sont responsables d'un tiers des lésions médullaires. Toutefois 2,4 % seulement des traumatismes cervicaux isolés s'accompagnent d'une lésion médullaire. Les atteintes du rachis cervical supérieur (C1-C2) entraînent plutôt des lésions du SVM (fractures). Elles sont la plupart du temps soit gravissimes, avec décès précoce par détresse respiratoire et cardio-vasculaire, soit paucisymptomatiques, avec bon pronostic neurologique.

Trois cas particuliers méritent d'être relevés [15,16] :

La « fracture du pendu » qui touche les isthmes de C2, conséquence d'un traumatisme en hyper-extension de la tête,

Le « coup du lapin » secondaire à une décélération brutale qui entraîne des lésions ligamentaires du rachis cervical par mécanisme d'hyper extension / hyper flexion, auxquelles peut s'associer une fracture de l'odontoïde,

La fracture en « tear drop » résultant d'un mécanisme en compression (plongeon en eau peu profonde par exemple), qui associe un fragment antéro-inférieur, un recul du mur postérieur, et une atteinte ligamentaire sévère. Les lésions de C3 et C4 sont les moins fréquentes de l'étage cervical.

L'étage thoracique est atteint dans 20 à 30 % des cas. Les lésions touchent majoritairement le SVM (fractures, tassement corporeaux, voire fracture comminutive : « burst-fracture »), mais elles sont le plus souvent stabilisées par le thorax en l'absence de fractures multiples des côtes [15,16].

L'atteinte médullaire est le plus souvent la conséquence d'un recul du mur postérieur, voire de la présence de fragments osseux intracanalaires, d'autant que le canal médullaire thoracique est étroit.

La « seat-belt fracture » est une fracture à trait horizontal, résultant d'un mouvement de flexion forcé autour d'un point fixe antérieur tel que la ceinture de sécurité. Elle est souvent associée à une lésion viscérale (pancréas). La jonction dorso-lombaire (T11-L2) constitue à nouveau une zone vulnérable, siège de 15 % des fractures rachidiennes, mais deuxième site en termes de lésions instables. Les conséquences neurologiques sont médullaires ou radiculaires, en fonction du niveau de la terminaison de la moelle (qui se situe sous L1-L2 dans 20 % des cas) [4].

Les fractures lombo-sacrées sont plus rares, mais aussi potentiellement instables.

Les atteintes rachidiennes résultant le plus souvent de traumatismes violents, s'accompagnent fréquemment de lésions associées qui posent des problèmes diagnostiques (trouble de conscience pouvant masquer un traumatisme rachidien ou un traumatisme rachidien pouvant masquer une perforation d'organe intra-abdominal) et thérapeutique (imposant un choix de priorité dans la stratégie chirurgicale) ou encore pronostique (un choc hémorragique pouvant aggraver une lésion médullaire et réciproquement [15]).

4. LE DIAGNOSTIC :

4.1. L'examen clinique :

L'examen se passe habituellement dans un contexte de polytraumatisme. Un traumatisme crânien associé, avec éventuel coma ou sans trouble neurologique.

4.2. L'examen neurologique :

Cotation de la force musculaire (de 0 à 5), recherche de paralysie phrénique, recherche d'atteinte des muscles intercostaux ;

Etude de la sensibilité (superficielle, proprioceptive, thermo algique) ;

Recherche des réflexes ostéo-tendineux, des signes pyramidaux, de signes péjoratifs, de la sensibilité périnéale, de priapisme, de signe de Guillain et de réflexe bulbo caverneux.

Il est soigneux et conduit de façon systématique, consigné par écrit pour servir de base de référence évolutive. Il a pour objectif de rechercher une atteinte neurologique, de préciser le niveau moteur et sensitif de la lésion et son caractère, complet ou incomplet. Cet examen neurologique a été codifié par l'American Spinal In jury Association (ASIA), ce qui permet d'établir un score moteur et un score sensitif ASIA et la classification de Fränkel (tableau 2) [14].

Score de Fränkel	Etat neurologique sous le niveau lésionnel
Fränkel A	Déficit moteur et sensitif complet
Fränkel B	Déficit moteur complet + déficit sensitif incomplet
Fränkel C	Préservation sensitive + Force motrice 1-2
Fränkel D	Préservation sensitive + Force motrice 3-5
Fränkel E	Pas de déficit

Tableau I: Classification de Fränkel

En pratique, les lésions neurologiques sont classées selon leur niveau métamérique et le caractère complet ou incomplet.

Tableau II: Principaux niveaux lésionnels du rachis [17]

C4 et sus-jacents	Pronostic vital engagé par atteinte des centres phréniques
	Fonction diaphragmatique intacte
C5	Tétraplégie complète Sensibilité perçue par tête, cou et épaule Deltoïdes et biceps présents
C6	Flexion du coude possible Sensibilité présente sur la face externe du bras
C7	Présence des muscles radiaux : extension du poignet Sensibilité : Face externe de l'avant-bras Présence du triceps : extension du coude
C8	Présence des extenseurs des doigts Sensibilité de la face externe du membre supérieur
D1	Présence des fléchisseurs des doigts Sensibilité : Face interne du bras et de l'avant-bras
D4	Sensibilité abolie en dessous du mamelon
D6	Sensibilité abolie en dessous de la xiphoïde
D10	Sensibilité abolie en dessous de l'ombilic
D12	Sensibilité abolis sous le pli de l'aîne et le pubis
L1	Aucun muscle au membre inférieur ni aucune sensibilité
L2	Présence du couturier
L3	Présence du psoas (flexion de la hanche)
L4	Verrouillage du genou par le quadriceps (extension) Sensibilité antérieure jusqu'au genou
L5	Flexion dorsale possible (jambier antérieur)

	Anesthésie : selle, face postérieure de cuisse et de jambe, face externe de jambe, pieds
S1	Présence des ischio-jambiers
S2	Présence des triceps (flexion plantaire) Anesthésie : selle et face postérieure de la cuisse Tous les muscles des membres inférieurs sont intacts
S3 – S5	Atteinte des 3 fonctions sacrées (vésico-sphinctérienne, ano-rectale, génito-sphinctérienne)

5. LES MOYENS D'EXPLORATIONS :

La stratégie de prescription des examens d'imagerie dépend de la sévérité du traumatisme [18]. Que la lésion rachidienne soit évidente ou simplement suspectée, la plus grande prudence est de rigueur lors de la mobilisation du blessé, dans le double but de ne pas aggraver une atteinte neurologique existante, et surtout de ne pas provoquer l'apparition de signes neurologiques jusque-là absents.

III. 5.1. La radiographie standard :

Le premier examen à effectuer est une radiographie standard de face et de profil avec un minimum de mobilisation du patient sur le brancard d'urgence. Ce bilan d'urgence (en particulier le profil) permet de dépister efficacement fractures, luxations, désalignement et lésions des parties molles pré-vertébrales.

IV. 5.2. La tomodensitométrie (TDM) :

V. a.) Définition :

Le scanner ou tomodensitométrie est un examen radiographique qui utilise les rayons X en faisceau très étroit, avec leur propriété de traverser les tissus en fonction de leur densité, pour réaliser des images en coupes axiales et fines du corps avec le plus souvent, l'utilisation de produit de contraste qui permet de renforcer les contrastes au niveau des viscères pleins.

VI. b.) L'historique :

Le principe de la tomodensitométrie repose sur le théorème de Radon 1917 qui décrit comment il est possible de reconstruire la géométrie bidimensionnelle d'un objet à partir d'une série de projections mesurées tout autour de celui-ci.

Cette méthode peut être étendue à la reconstruction de la tomographie interne d'un objet à partir de la façon dont les rayons le traversant sont absorbés suivant leurs angles de pénétration.

c.) La technique :

L'examen du scanner est réalisé :

- En décubitus dorsal avec les mains placées derrière la tête ;
- Avec ou sans injection intra veineuse de produit de contraste.

d.) Les résultats normaux :

❖ Rachis cervical :

Exploration Tomodensitométrie Cervicale sans injection de PCI

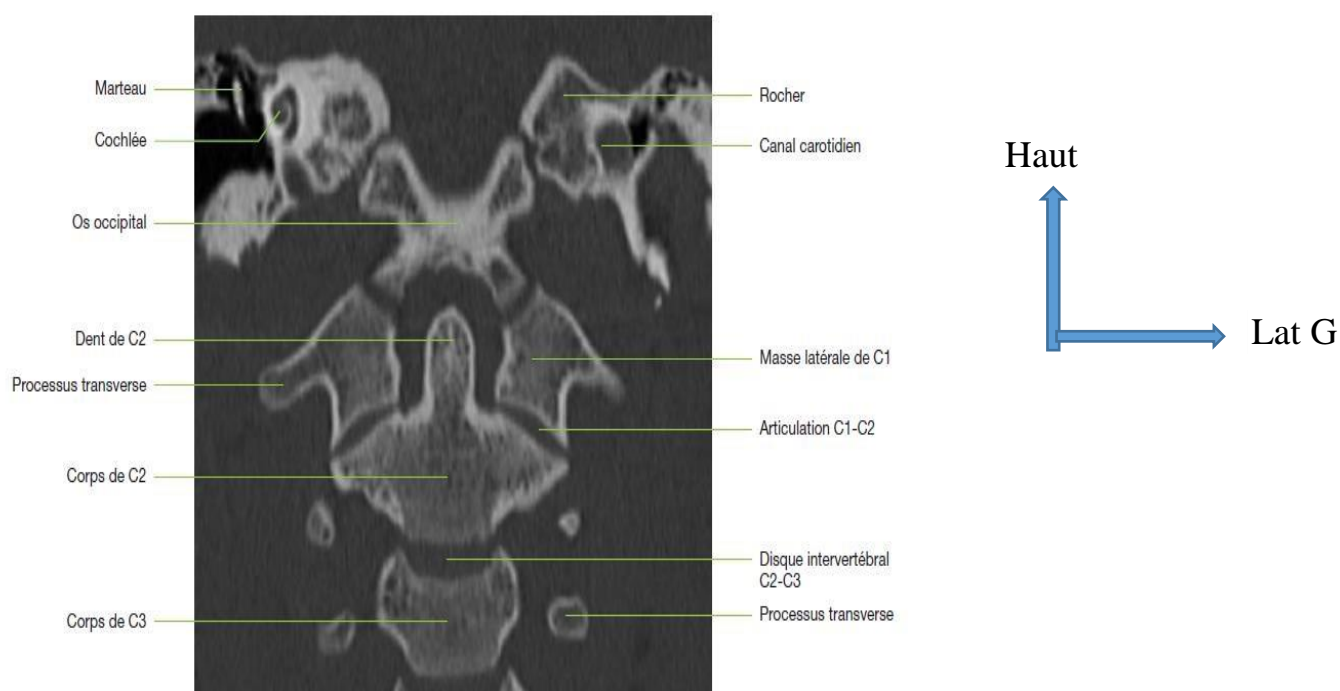


Figure 9 : Reconstruction frontale centrée sur C1-C2 (MPR). [19]

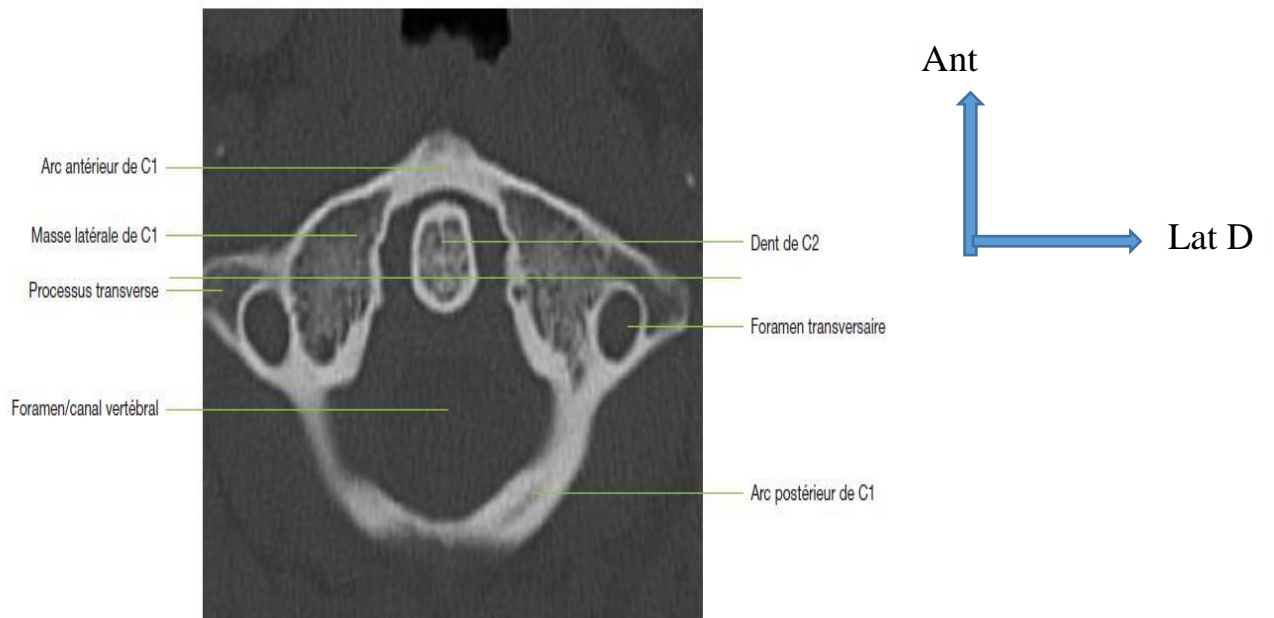


Figure 10: Coupe axiale passant par C2. [19]

❖ Rachis thoracique :

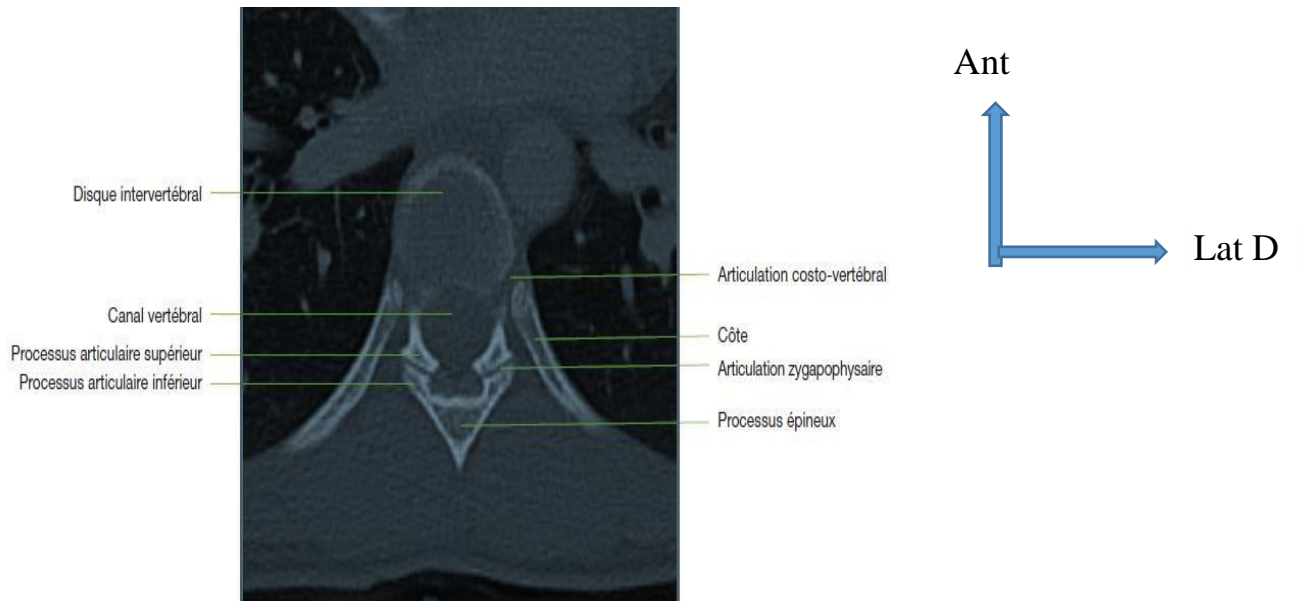


Figure 11: TDM de la colonne thoracique - Plan axial - Fenêtre osseuse montrant les surfaces articulaires, le disque, le canal vertébral et les côtes. [19]

❖ Rachis lombaire :

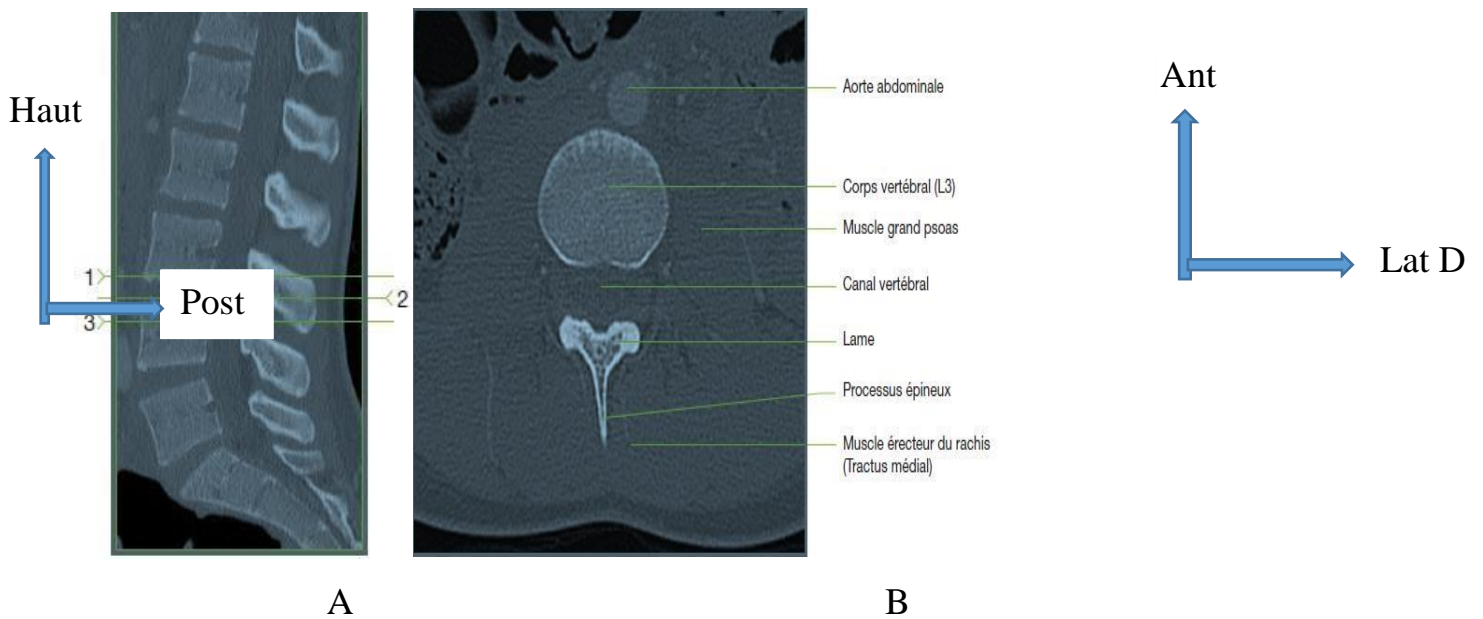


Figure 12: TDM de la colonne lombaire - Plan sagittal (A) et Plan axial (B) - Fenêtre osseuse. [19]

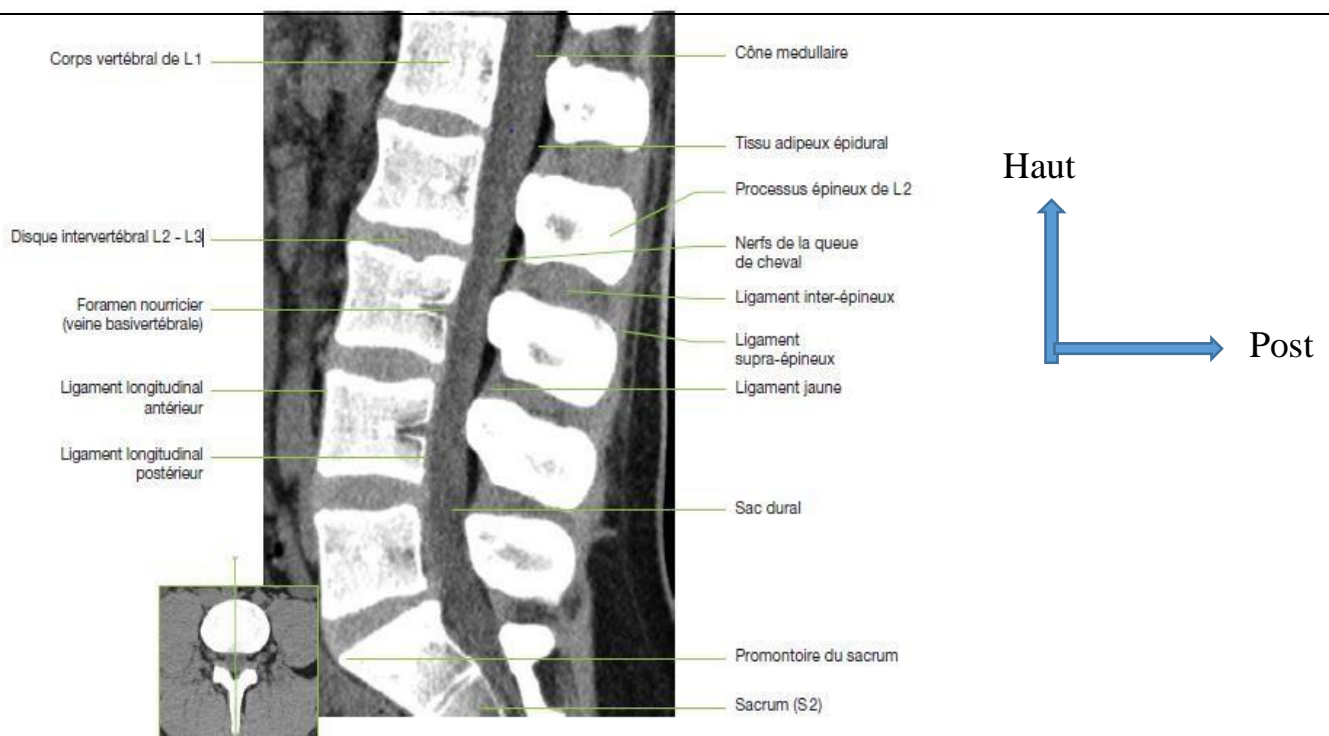


Figure 13: TDM de la colonne lombaire - Coupes sagittales (MPR) - Fenêtre « partie molles ». [19]

e.) Les résultats anormaux :

❖ Les traumatismes du rachis cervical :

Les lésions traumatiques du rachis cervical sont les plus fréquentes, car ce segment rachidien est peu protégé, très mobile, la tête agissant comme centre d'énergie lors des mécanismes de décélération brusque [20,21]. Des facteurs comme un canal cervical étroit constitutionnel ou acquis, une polyarthrite rhumatoïde, une spondylarthrite ankylosante, une anomalie congénitale de la jonction cervico-occipitale prédisposent à des lésions plus sévères [6].

❖ Les traumatismes de la jonction cervico-occipitale :

Les traumatismes de la jonction cervico-occipitale n'entraînent que rarement un déficit neurologique à l'exception des lésions bulbo-médullaires majeures ou artérielles vertébrales le plus souvent fatales.

Le scanner est l'examen de choix pour étudier cette région [4].

❖ La dislocation occipito-atloïdienne :

Rare, pratiquement toujours fatale, plus fréquente chez l'enfant, elle est liée à un mécanisme d'hyper-extension forcée.

Le diagnostic est fait sur la radiographie standard de profil montrant une augmentation de la distance entre l'odontoïde et le basion supérieur à 12,5mm [4].

La fracture de Jefferson :

C'est une fracture par compression axiale de l'atlas entraînant une fracture bilatérale des arcs antérieurs et postérieurs. Selon l'importance du traumatisme et la position de la tête au moment du choc, la fracture peut être unilatérale ou limitée à l'arc antérieur ou postérieur. Il n'y a habituellement pas de déficit neurologique, sauf si le ligament transverse est rompu.

Le diagnostic est fait sur la radiographie de face bouche ouverte, montrant l'écartement des masses latérales de l'atlas dont l'importance reflète l'intégrité, la distension ou la rupture du ligament transverse : un déplacement supérieur à 7mm traduit habituellement une rupture du ligament transverse [16].

Le scanner est l'examen de choix montrant le ou les traits de fracture et les rapports de C1 avec l'odontoïde. Il faut savoir reconnaître les signes d'instabilité d'une fracture de Jefferson : avulsion du tubercule d'insertion du ligament transverse, traduisant une rupture de celui-ci, et luxation C1-C2. La fracture bilatérale de l'arc antérieur est le plus souvent associée avec une atteinte médullaire sévère alors que la fracture uni ou bilatérale de l'arc postérieur est au contraire le plus souvent indemne de signe neurologique.

La fracture de Jefferson ne doit pas être confondue avec la gouttière de l'artère vertébrale ou un défaut congénital à la jonction masse latérale-lame [4].

❖ Les lésions atloïdo-axoïdiennes :

Elles comprennent les luxations antéropostérieures et les luxations rotatoires [5].

➤ Les luxations antéropostérieures :

Elles sont le plus souvent associées à une fracture de l'odontoïde et représentent des lésions instables. La luxation antérieure par glissement de l'atlas en avant de l'axis par un mécanisme de flexion est la plus fréquente. La luxation postérieure est due à un mécanisme d'extension. L'absence de fracture de l'odontoïde doit faire rechercher une déficience préexistante ou une laxité du ligament transverse ou du ligament occipito-odontoïdien : polyarthrite rhumatoïde, pharyngite, adénite, abcès rétro-pharyngien.

Le diagnostic est porté sur la radiographie standard de profil montrant une augmentation de la distance entre l'odontoïde et l'arc antérieur de l'atlas : celle-ci est inférieure à 3mm chez l'adulte et à 5mm chez l'enfant. Le scanner est indispensable pour apprécier les rapports anatomiques entre l'odontoïde, l'atlas et le canal rachidien, l'IRM pour montrer les rapports entre l'odontoïde et la jonction bulbo-médullaire [4].

➤ Les luxations rotatoires :

Cliniquement, le patient se présente avec un torticolis, la tête tournée le plus souvent du côté opposé à la luxation.

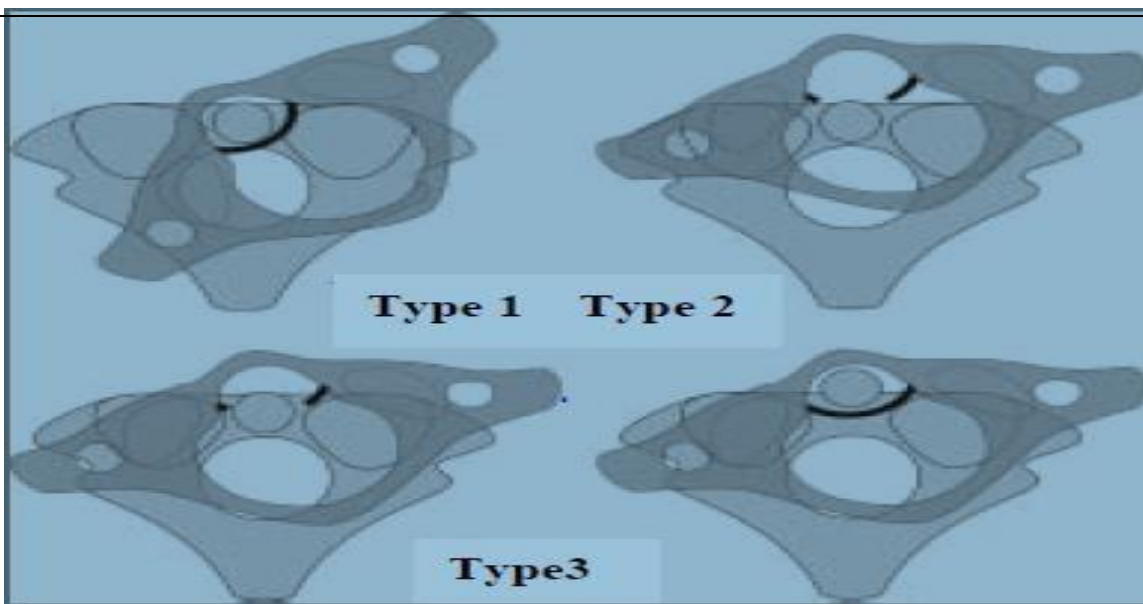
La radiographie de profil strict montre que le rachis est en rotation. Le scanner en coupes axiales utilisant l'addition d'images à 2 niveaux différents avec fenêtre inversée est indispensable, montrant l'importance de la rotation de C1 sur C2.

Il existe 3 types de luxation rotatoire :

- **Type I** : Luxation atloïdo-axoïdienne antérieure unilatérale,
- **Type II** : Luxation atloïdo-axoïdienne postérieure,
- **Type III** : Luxation antérieure et postérieure associées.

Dans les types I et II, le pivot de rotation se situe au niveau de la masse latérale alors que dans le type III le pivot est central au niveau de l'odontoïde.

Ces lésions peuvent se produire spontanément chez l'enfant atteint de pharyngite. La traction est habituellement efficace pour réduire la luxation [4].



Figur14: Luxation rotatoire atlanto-axoïdienne[22]

❖ Les fractures de l'odontoïde :

Elles sont les plus fréquentes des fractures de C2 et représentent 13 % des fractures du rachis cervical. Il en existe 3 types [15,16] :

- **Type I** : Trait de fracture oblique passant par le sommet de l'odontoïde. Elle est stable mais c'est la plus rare.
- **Type II** : Le trait passe par le col de l'odontoïde à la jonction avec le corps de C2. La plus fréquente, elle est instable et présente un risque de pseudarthrose important (30 à 50 %) en cas de traitement conservateur.
- **Type III** : Le trait s'étend dans le corps de C2, elle est aussi instable, et le risque de pseudarthrose est grand (40%) lorsque le déplacement est supérieur à 5mm.

Les fractures de l'odontoïde sont souvent méconnues sur les radiographies standards de face et de profil. Un bon signe de fracture de l'odontoïde : les parties molles en avant de C2 sont convexe et ont une épaisseur supérieure au diamètre antéropostérieur de l'apophyse odontoïde à sa base ("axis obèse"). Le scanner en coupes axiales fines peut méconnaître des fractures horizontales d'où la nécessité impérative d'obtenir des reconstructions sagittales ou coronales de bonne qualité.

L'IRM est indispensable à distance en cas de myélopathie secondaire par compression chronique de la moelle [3].

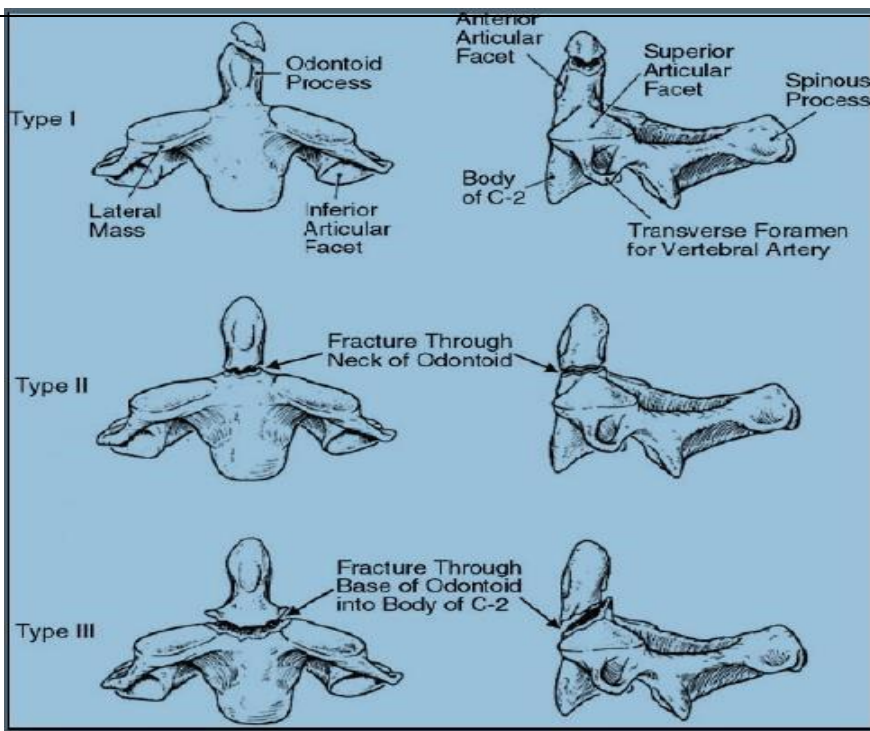


Figure 15: Classification d'Anderson et d'Alonzo [22]

❖ Les fractures bi-pédiculaires de C2 (hangman's fracture ou fracture du pendu) :

Le mécanisme le plus fréquent est une hyper-extension et une compression de la tête. Le trait de fracture passe habituellement par les 2 pédicules de C2 en avant des articulaires inférieures.

Quand l'extension prédomine, le ligament vertébral commun antérieur peut être rompu avec souvent arrachement d'un fragment osseux du listel marginal de C2 ou C3. Une extension plus marquée rompt à la fois le disque et le ligament vertébral commun postérieur avec risque de luxation antérieure et instabilité du corps de C2. En raison de la fracture des pédicules, l'arc postérieur de C2 reste aligné et le canal rachidien est élargi sans atteinte médullaire.

La radiographie standard de profil montre la fracture bilatérale des pédicules de C2, la bascule en avant de C2 sur C3 et le recul de l'épineuse de C2.

Si la fracture bi-pédiculaire de C2 est la plus typique, elle n'est pas la plus fréquente et le scanner montre les multiples variantes, le trait pouvant être isthmique articulo-corporéal ou bi-lamaire. Les lésions sont bilatérales mais rarement symétriques.

L'IRM est indispensable en cas de moindre doute sur une lésion médullaire [4, 15,16].

❖ Les lésions du rachis cervical moyen et inférieur :

Ce sont les lésions les plus fréquentes du rachis cervical et également les plus graves en raison des déficits neurologiques associés. On retrouve les 4 mécanismes lésionnels de flexion, d'extension, de rotation et de compression [4,15,16].

➤ Les lésions par flexion :

Ce sont les plus fréquentes, allant de l'entorse bénigne à la fracture-dislocation grave. L'hyperflexion rompt d'abord le ligament inter-épineux (ouverture de l'espace inter-épineux) ; plus importante, elle entraîne la rupture des ligaments jaunes (ouverture de l'espace interlaminaire) puis des capsules articulaires (ouverture de l'espace interapophysaire). Un anté-listhésis traduit une rupture discale et du ligament vertébral commun antérieur et postérieur.

La radiographie standard de profil révèle d'avant en arrière : un hématome des parties molles pré-vertébrales, un tassement cunéiforme antérieur éventuellement associé à une avulsion du coin vertébral antéro-supérieur, et une intégrité du mur postérieur. Plus en arrière, sur l'arc neural, on retrouve les lésions par traction : luxation, subluxation ou entorse grave inter-apophysaire postérieure associée ou non à des lésions osseuses par avulsion comme une fracture de l'apophyse articulaire supérieure, une fracture horizontale de la lame ou de l'apophyse épineuse (clayshoveler's fracture ou fracture du terrassier).

Ce type de fracture présente une instabilité disco-ligamentaire majeure.

Le scanner n'est en principe pas nécessaire dans les lésions par flexion, mais peut révéler une fracture d'une lame ou d'une épineuse passée inaperçue.

L'IRM montre en T1 et en T2 l'augmentation du signal des muscles para-vertébraux, des capsules articulaires, des ligaments jaunes et inter-épineux. Les lésions discales accompagnant les lésions par hyper flexion ainsi que la rupture du ligament vertébral commun postérieur dans les lésions plus graves sont également mises en évidence.

La combinaison d'un mécanisme de flexion et de rotation prédispose à la rupture des capsules articulaires postérieures et des ligaments inter-épineux. Ce mécanisme permet le glissement de l'articulaire inférieure en avant de l'articulaire supérieure de la vertèbre sous-jacente produisant une luxation unilatérale.

Le scanner est ici intéressant, montrant dans le plan axial le signe de la "facette nue": l'articulaire inférieure de la vertèbre sus-jacente (reconnaissable à son bord postérieur

arrondi) est située en avant de l'articulaire supérieure de la vertèbre sous-jacente (reconnaissable à son bord postérieur plat). Les reconstructions sagittales passant par les apophyses articulaires sont utiles montrant bien la luxation ou un trait de fracture des articulaires fréquemment associé à la luxation unilatérale.

Si le mécanisme d'hyperflexion est plus important, les capsules articulaires des 2 côtés sont rompues et la luxation postérieure est bilatérale entraînant un antélisthésis supérieur à 50 %. Il s'agit d'une lésion très instable entraînant le plus souvent un déficit neurologique sévère souvent complet, qui est à réduire avant toute exploration complémentaire par scanner ou IRM. L'IRM est indispensable pour mettre en évidence les lésions médullaires associées (contusion ou hémorragie) [4,15,16].

Rappelons ici les signes de l'entorse postérieure grave [18] :

- Bâillement inter-épineux,
- Angulation intervertébrale supérieure à 11 degré.
- Découverte des surfaces articulaires supérieures à 50 %,
- Anté-listhésis modéré supérieur à 2mm pour le rachis cervical inférieur, supérieur à 4 mm pour le rachis cervical sus-jacent à C4.

Ces signes sont d'autant plus fiables qu'ils existent sur les clichés en position indifférente, qu'ils se majorent en flexion et qu'ils ne se réduisent que partiellement en extension.

➤ Les fracture-tassements (burst-fracture) :

Cette variété de fracture est rare au niveau cervical. Le mécanisme est une flexion, une compression ou une combinaison des deux. Associé au tassement vertébral, peut également se produire un déplacement du mur vertébral postérieur dans le canal rachidien ou une hernie discale.

La lésion la plus sévère est l'avulsion du coin vertébral antéro-inférieur ("tear drop fracture") provoquant habituellement une atteinte médullaire sévère.

Les clichés standards de profil montrent en plus de l'avulsion du coin antéro-inférieur, un rétrolisthésis et un désalignement de la ligne spino-lamaire, et de face, une

augmentation de la distance inter-pédiculaire entraînant une diastasis inter-vertébral transversal par fracture sagittale du corps vertébral et de l'arc postérieur.

L'exploration de choix est ici le scanner en coupes axiales montrant les lésions sur l'arc postérieur.

L'IRM montre la déformation "en coin" du corps vertébral, le désalignement et, en cas de complication neurologique fréquemment associée, l'hématome épidual, les anomalies de signal médullaire (œdème ou hémorragie) [4]

➤ Les lésions par extension :

Ces lésions doivent être suspectées en cas de traumatisme facial ou d'accident de voiture avec choc postérieur. Le ligament vertébral commun antérieur est rompu, il existe un élargissement de l'espace intervertébral antérieur ; un hématome des parties molles rétro-pharyngées est fréquemment associé. Dans ce cas il peut se produire dans la partie antéro-inférieure du corps vertébral une fracture par compression des piliers articulaires. En cas de traumatisme plus violent, le ligament vertébral commun postérieur peut être arraché avec luxation du corps vertébral supérieur vers l'arrière ; dans ce cas, la moelle risque d'être prise "en baïonnette" entre le corps vertébral luxé et la lame ou le ligament jaune sous-jacent.

Si l'arc postérieur n'est pas lésé, le rachis peut se replacer en position normale après le choc, expliquant la négativité fréquente des radiographies standards dans ces lésions en hyper-extension. En cas de traumatisme plus sévère, une rupture capsulaire articulaire postérieure et des ligaments jaunes peut survenir entraînant une lésion extrêmement instable. L'atteinte neurologique radiculaire ou médullaire est fréquente lors des luxations en hyper-extension avec prédominance du syndrome centromédullaire surtout lorsqu'il existe une arthrose cervicale ou un canal cervical étroit [6,21].

Des lésions en hyper-extension sont suspectées sur les radiographies standards devant un épaississement des parties molles pré-vertébrales (œdème ou hématome), une avulsion du coin antéro-inférieur de la vertèbre, un alignement rachidien respecté.

Le scanner peut montrer la fracture de l'arc postérieur passée inaperçue.

L'IRM montre la rupture du ligament vertébral commun antérieur, l'hématome rétropharyngé, la lésion discale et, en cas de complication neurologique, les anomalies de signal médullaire [4].

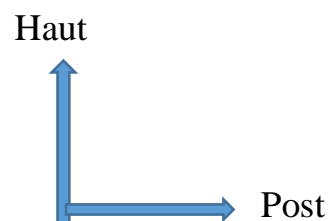
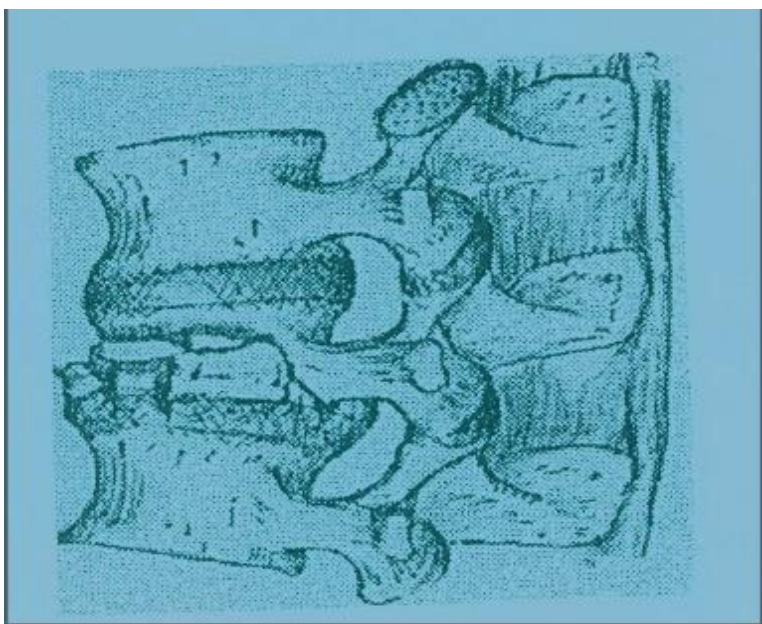


Figure 16: Burst-Fracture [22].

❖ Les fractures des massifs articulaires :

La fracture isolée d'un massif articulaire est produite par une inflexion latérale, par un mécanisme d'extension et de rotation. Ces lésions passent fréquemment inaperçues sur les radiographies de routine en l'absence d'incidence oblique. Le scanner montre les fractures et les rapports des fragments osseux avec le canal rachidien et le canal de conjugaison.

Il peut y avoir cliniquement une atteinte d'une racine cervicale et il faut dans ce cas, rechercher un fragment osseux dans le canal de conjugaison [22].

Les fractures-séparation du massif articulaire relèvent d'un mécanisme par hyper-extension. Trois stades ont été décrits :

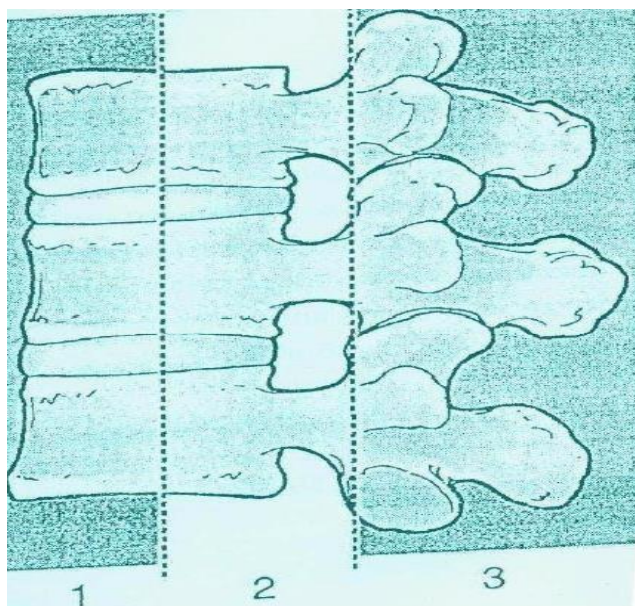
Stade 1 : sans lésion disco-ligamentaire, stable,

Stade 2 : pronostic excellent si reconnu et immobilisé parfaitement, évoluant vers le stade suivant s'il est méconnu,

Stade 3 : avec atteinte disco-ligamentaire où l'instabilité est maximale [4].

❖ Les traumatismes du rachis thoraco-lombaire :

Les fractures thoraciques hautes (T1-T9) sont rares car ce segment du rachis est peu mobile, le gril costal apportant stabilité et protection. Les fractures thoraco-lombaires (T10-L1) sont plus fréquentes [4, 15,16].



- 1 : Colonne antérieure
- 2 : Colonne moyenne
- 3 : Colonne postérieure

Figure 17: Les trois colonnes du rachis (classification de Francis DENIS) [22]

Les fractures du rachis thoracique haut :

Il s'agit le plus souvent de fracture-tassement survenant surtout chez les personnes âgées sans entraîner de déficit neurologique. Le diagnostic repose sur les radiographies standards et scanner et IRM ne sont pas indiqués.

Une fracture-tassement plus grave (plus de 50 % de tassement) peut entraîner une instabilité à distance par glissement antérieur progressif.

La cyphose thoracique prédispose aux lésions par flexion et aux fractures-luxation sévères avec déficit neurologique complet sous-lésionnel. Un hemo- médiastin et un hémithorax sont souvent associés.

Les fractures de l'arc postérieur se voient dans les lésions thoraciques sévères. Le scanner en coupes axiales dépiste les fractures de l'arc neural bien mieux que la radiographie standard.

L'IRM est indispensable en cas de complication neurologique pour mettre en évidence la compression médullaire [4].

- ❖ Les traumatismes de la jonction thoraco-lombaire et lombaire haute : (T10-L1) :

Cette partie du rachis est particulièrement vulnérable au traumatisme car il n'y a pas de protection par la cage thoracique et les apophyses articulaires postérieures sont sagittalisées. On en distingue 4 types : les fractures-tassement, les fractures éclatements, les fractures par arrachement et les fractures-dislocation [4, 15,16].

➤ Les fractures-tassements:

Le mécanisme est une compression et une flexion. La radiographie standard de profil montre un tassement antérieur du corps vertébral avec respect de la distance interpédiculaire sur l'incidence de face. Le mur vertébral, l'arc postérieur et les ligaments sont respectés. Les déficits neurologiques sont rares. Une compression de plus de 40 % rend la fracture corporelle mécaniquement instable et impose une stabilisation par ostéosynthèse [4].

➤ Les fractures-éclatement (burst-fracture) :

Elles correspondent à une compression du corps vertébral avec rétro-pulsion du mur vertébral postérieur dans le canal rachidien. Elles s'accompagnent de lésions neurologiques dans 65 % des cas siègent préférentiellement au niveau de la charnière thoraco-lombaire et résultent d'un mécanisme combiné d'hyperflexion et de compression.

Les radiographies standards montrent de face un élargissement de la distance interpédiculaire et un recul plus ou moins prononcé du mur vertébral postérieur de profil.

Le scanner est particulièrement utile montrant sur les coupes axiales la fracture du corps vertébral, verticale, en forme de "Y" orientée sagittalement depuis le foramen basi-vertébral (aspect différent de la fracture par tassement simple), l'impaction du mur postérieur dans le canal rachidien, l'élargissement de la distance inter-pédiculaire et la fracture verticale des lames. Les reconstructions sagittales précisent le siège des fragments déplacés notamment dans le canal rachidien.

Une instabilité ligamentaire doit être suspectée lorsqu'il existe un baillement des articulaires postérieures ou une subluxation.

L'IRM montre la rétropulsion des fragments du corps vertébral dans le canal rachidien et ses conséquences sur le cône médullaire [4,15].

➤ Les fractures-arrachements :

Elles sont dues à un mécanisme d'hyperflexion fréquemment associé à une chute d'une hauteur ou au port d'une ceinture de sécurité à sangle abdominale. La plus classique est la fracture de Chance.

Les radiographies standards montrent, de profil un trait de fracture horizontal passant par l'apophyse épineuse, les pédicules, le corps vertébral avec augmentation de hauteur du corps vertébral au niveau de sa paroi postérieure, et de face, un trait de fracture bipédiculaire. Le déficit neurologique est présent dans 15 % des cas.

Ce type de fracture peut passer inaperçu en scanner sur les coupes axiales, mais il peut cependant préciser l'extension de la fracture au niveau des isthmes et retrouver un baillement inter-apophysaire, témoin d'une lésion des articulaires postérieures [4].

➤ Les fractures-dislocation :

Elles relèvent d'un mécanisme complexe et on en décrit 3 types : fracture-dislocation antérieure, transversale et postérieure :

✚ La fracture-dislocation antérieure :

Elle associe au niveau de l'arc postérieur une luxation verticale des articulaires postérieures avec ou sans accrochage, à une subluxation antérieure du corps vertébral. Elle se traduit sur les coupes axiales par le signe de la "facette articulaire nue" : l'articulaire inférieure de la vertèbre n'est plus située en arrière de l'articulaire supérieure de la vertèbre sous-jacente, mais déplacée vers l'avant ; l'articulaire supérieure apparaît ainsi dénudée sur les coupes axiales ; les reconstructions bi ou tridimensionnelles sont très utiles.

✚ La fracture dislocation transversale et fracture-dislocation postérieure :

Elles sont mises en évidence sur les radiographies standards de face et de profil. L'impaction osseuse dans le canal médullaire est très importante avec phénomène de cisaillement médullaire ou des racines de la queue de cheval [4,15].

❖ Les traumatismes du rachis lombaire bas :

Ils sont moins fréquents qu'au niveau de la jonction thoraco-lombaire et font intervenir un mécanisme de compression et de flexion. Les atteintes viscérales associées sont fréquentes (lésion rénale, hématome péritonéal).

La lésion la plus typique et la plus fréquente est le spondylolisthésis traumatique entraînant une fracture bipédiculaire stable. Les clichés standards (face, profil, 3/4) en font en général le diagnostic. Ce type de fracture peut passer inaperçu au scanner sur les coupes axiales à moins d'une étude minutieuse des articulations interapophysaires postérieures [5, 23,24].

❖ Les traumatismes sacrés :

On décrit 4 types de fractures sacrées : disjonction sacro-iliaque, fracture des ailerons sacrés, fracture-cisaillement vertical du corps du sacrum et fracture comminutive.

Les radiographies conventionnelles méconnaissent 20 à 30 % des fractures sacrées. Le scanner en coupes semi-coronales permet une meilleure évaluation de ces fractures ; les coupes axiales montrent certaines complications comme l'hématome pré-sacré et les reconstructions sagittales sont utiles pour dépister les traits de fracture horizontaux. La localisation du trait de fracture par rapport aux éléments nerveux permet de rapporter certains déficits neurologiques à l'atteinte anatomique (lésion du nerf obturateur ou du tronc lombo-sacré en cas de fracture de l'aileron sacré par exemple) [4].

❖ Les traumatismes médullaires :

Dix à 15 % des traumatismes du rachis s'accompagnent d'un déficit neurologique radiculaire ou médullaire [6, 15, 16, 21,24].

Plusieurs syndromes neurologiques peuvent être observés après un traumatisme médullaire :

➤ Le syndrome de section médullaire complète :

Le plus grave et malheureusement le plus fréquent avec perte totale des fonctions motrices et sensibles au-dessous du niveau lésionnel avec paralysie respiratoire si la lésion siège au-dessus de C4. Le mécanisme peut être consécutif à une rupture de la moelle, à une compression, à une ischémie ou à la combinaison de ces mécanismes.

➤ Le syndrome centromédullaire :

Il se voit particulièrement lors d'atteinte cervicale entraînant un déficit moteur plus marqué aux membres supérieurs. Il se voit surtout lors des traumatismes en extension surtout en cas de canal étroit ou arthrosique. Il entraîne un déficit moteur et sensitif

thermo-alginique avec respect de la sensibilité proprioceptive résultant d'une lésion touchant les faisceaux cortico-spinaux et spino-thalamiques ; il est plus souvent d'origine ischémique en rapport avec une lésion de l'artère spinale antérieure.

➤ Le syndrome de Brown-Séquard :

Il entraîne un déficit moteur et de la sensibilité proprioceptive du côté de la lésion associée à un déficit contro-latéral thermo-algésique ; il se voit surtout dans les traumatismes pénétrants.

➤ Le syndrome radiculaire :

Le plus souvent par atteinte cervicale avec déficit périphérique.

L'IRM joue un rôle clé dans l'évaluation du traumatisé vertébro-médullaire, traumatisé particulièrement [21] :

- chez le traumatisme rachidien avec déficit neurologique surtout incomplet ;
- en cas de déficit neurologique progressif ou d'apparition secondaire ;
- en cas de déficit neurologique avec bilan radiologique normal ou lorsque les signes neurologiques ne sont pas corrélés avec les lésions osseuses ;
- en cas de traumatisme pénétrant touchant le canal rachidien ;
- avant une décompression ou une immobilisation chirurgicale ;
- chez un patient avec des douleurs persistantes et un bilan standard négatif ;
- pour différencier une fracture pathologique d'une fracture ostéoporotique ;
- enfin dans l'évaluation des séquelles ou quand un déficit neurologique s'installe progressivement chez un traumatisé ancien.

5.3 L'Imagerie par Résonance Magnétique (IRM) :[16]

Elle est demandée systématiquement devant l'existence de signes médullaires et radiculaires. C'est l'examen idéal pour l'étude de la moelle et des espaces péri-médullaires, permettant de rechercher une compression ou une rupture médullaire.

Elle remplace de plus en plus le Myéloscanner.

Cependant, sa réalisation en urgence peut être difficile (indisponibilité de l'appareil, agitation, matériel métallique de réanimation).

5.4 L'échographie :

Elle n'est possible en pratique que s'il existe une fenêtre osseuse acoustique, c'est-à-dire chez le nourrisson avant l'ossification des arcs postérieurs (moins de 6 mois). Elle peut être utile dans toutes les atteintes superficielles et médullaires.

L'étude est réalisée en temps réel avec une sonde de 7 à 10 MHz

6. LE RAMASSAGE ET LE TRANSPORT :

6.1. Le ramassage :

Un ramassage correct vise, avant tout, à prévenir les complications neurologiques et à ne pas aggraver les lésions ostéo-articulaires, en maintenant l'axe rachidien en rectitude. Il comprend successivement le dégagement, l'enlèvement et l'immobilisation du blessé avant le transport, ainsi qu'un bilan clinique rapide, mais précis. [16]

6.2. Le transport :

Il s'agit de transporter le blessé depuis le lieu de l'accident jusqu'au centre de soins le plus proche, ce qui permettra la prise en charge du patient pour les gestes thérapeutiques urgents et le conditionnement pour une évacuation secondaire. Ce type d'évacuation s'applique aux accidentés loin d'un CHU. Son succès repose sur trois piliers : la rapidité du transport, une immobilisation parfaite et, idéalement une médicalisation efficace. [19]

7. LES COMPLICATIONS :

7.1. Les complications neurologiques :

Elles peuvent être :

- les syncopes mortelles : surviennent dans les fractures des première et deuxième vertèbres cervicales ;
- les paraplégies et les tétraplégies sont des complications neurologiques entraînant souvent des handicaps très lourds ;
- les troubles sympathiques tels que le syndrome de Claude Bernard Horner (enophtalmie, ptosis et myosis) ;
- le syndrome central de la moelle de Schneider qui évoque un œdème ou une ischémie médullaire et qui peut être associé à une hernie discale [24] ;

- les troubles génito-sphinctériens peuvent également s'installer.

7.2. Les autres complications :

On peut citer :

- les cals vicieux et les pseudarthroses sont fréquents dans les fractures obliques de l'apophyse odontoïde ;
- les escarres s'observent dans les tétraplégies à cause d'un alitement prolongé [17].
- les déformations rachidiennes : cyphose, lordose, scoliose et une raideur du rachis.

8. LE CHU PR BSS de KATI :

8.1. La présentation du CHU Pr Bocar Sidy SALL de Kati :

VII. a.) La Situation géographique :

Le CHU. Pr Bocar Sidy SALL de Kati est situé à 12 km au Nord de Bamako, dans le camp militaire Soundjata KEITA de la ville de Kati et à 100m de la place d'armes. Il est aujourd'hui un hôpital de 3^{ème} référence dans le domaine de la traumatologie-orthopédie et 2^{ème} référence en médecine générale.

VIII. b.) Le cadre institutionnel du C.H.U. Pr Bocar Sidy SALL:

Ancienne infirmerie de la garnison militaire, devenue hôpital le 22 août 1967 et Hôpital National de Kati en 1968, il sera spécialisé en traumatologie orthopédie en 1976. Ensuite il deviendra Etablissement Public à caractère Administratif (E.P.A.) par la loi N°92-025 et enfin Etablissement Public Hospitalier (E.P.H.) en 2003. L'hôpital a évolué avec le temps partant des missions qui lui sont assignées conformément au contexte socio sanitaire du Mali.

Dans la pyramide sanitaire du Mali, il est considéré comme un hôpital de 3^{ème} référence en traumatologie orthopédique et à cet effet le décret N°03-345/ P-RM du 7 août 2003 fixe son organisation et les modalités de son fonctionnement. Le Centre Hospitalier de Kati est devenu un Centre Hospitalier Universitaire (CHU.) depuis le 12 Décembre 2006 suite à la signature d'une convention qui le lie au rectorat de l'Université de Bamako. Il fut baptisé le 17 Novembre 2016 en CHU PR BOCAR SIDY SALL de Kati.

A la mémoire du feu Pr. Bocar Sidy Sall qui fût l'un des brillants spécialistes en traumatologie orthopédique depuis les premières années de l'existence de cet hôpital. Il fut aussi un Professeur à l'école nationale de médecine et de pharmacie (ENMP) et décédé en 2017.

ix. c.) Les missions:

Le CHU Pr BOCAR SIDY SALL de Kati a pour mission de participer à la mise en œuvre de la politique nationale de santé. A cet effet, il est chargé de :

- Assurer le diagnostic, le traitement des patients.
- Prendre en charge les urgences et les cas référés.
- Assurer la formation initiale et continue des professionnels socio- sanitaires.
- Conduire des travaux de recherche dans le domaine médical.

8.2. LE SERVICE D'IMAGERIE MEDICALE :

X. a.) Le local :

Il est de deux niveaux et comprend :

➤ Au Rez-de-chaussée :

- la salle d'accueil,
- la salle d'attente de l'échographie,
- deux salles d'échographie avec toilette chacune,
- deux salles de radiographie os/poumon,
- la salle pour les examens spécialisés avec sa toilette,
- la salle pour le traitement d'images,
- la salle de préparation pour le scanner et l'IRM,
- la salle d'IRM avec la salle d'acquisition et de machine de l'IRM,
- la salle de scanner et ses accessoires,
- une toilette publique,
- la salle de lecture,
- le bureau du surveillant de service avec sa toilette,
- la salle de garde avec sa toilette,
- la salle des manœuvres.

➤ A l'étage :

- La salle d'attente du chef de service,
- le secrétariat du chef de service,
- le bureau du chef de service avec toilette,
- deux toilettes publiques,
- la salle de cours,
- la salle de conférences,
- trois bureaux pour médecin radiologue avec toilette chacun,
- la salle des étudiants,
- le magasin,
- la salle des techniciens ou vestiaire des techniciens,
- deux balcons,
- une terrasse.

XI. b.) Le personnel du service :

Il est composé de :

- trois radiologues, dont un maître de conférences et un maître-assistant de la FMOS,
- quatre assistants médicaux en imagerie médicale,
- un technicien supérieur qualifié en imagerie médicale,
- un technicien supérieur de santé,
- une secrétaire,
- deux manœuvres,

NB : Il y a aussi les stagiaires de l'INFSS, les étudiants de la FMOS en année de thèse et les stagiaires de Diplôme d'Etudes Spécialisées (DES).

XII. c.) L'équipement :

Il est composé de :

- deux appareils de radiographie os/poumon dont un en panne. L'appareil fonctionnel est de 2009 de marque ITALRAY et celui en panne de marque SIEMENS 2016.
- deux appareils d'échographie dont un en panne. L'appareil fonctionnel est de 2016 de marque MINDRAY et celui en panne est de 1998 de marque TOSHIBA CAPASSE II.
- un appareil de radiographie télécommandé en cours d'installation,

-
- un appareil IRM 1.5 tesla et accessoires en cours d'installation,
 - un appareil de scanner de 16 barrettes de marque SIEMENS installé en 2015,
 - trois (03) postes de traitement d'images (un en panne) non utilisés actuellement,
 - deux (02) lecteurs d'images CR,
 - un détecteur DR.
 - quatre (04) reprographes (dont un en panne).

Les postes de traitement d'images, les lecteurs et trois (03) des reprographes sont de marque AGFA et le reprographe de l'IRM est de marque FUGIFILM (modèle : DryPix SMART)

d.) Les activités au service d'imagerie :

- L'accueil : Les matins les patients sont accueillis dans la salle d'attente après leur enregistrement. Sur appel les patients sont admis par ordre d'arrivée dans les salles d'examens. Cependant les urgences et les personnes âgées sont prioritaires.
- Les examens de radiographie standards : Le service d'imagerie médicale effectue tous les examens radiographiques des os, de l'abdomen et du thorax.
- Les examens spécialisés : Ce sont essentiellement : l'urographie intraveineuse (U.I.V.), l'HystéroSalpingoGraphie (H.S.G.), l'Urétro-Cystographie-Rétrograde (U.C.R.), le Lavement Baryté (L.B.), le Transit-Œso-Gastro-Duodéal (T.O.G.D.). Ils sont réalisés sur rendez-vous après une préparation du malade.
- Les examens d'échographie : Ce sont les échographies : abdominale, pelvienne, obstétricale ; urinaire, thyroïdienne, mammaire, et musculaire.
- Les examens de scanner : Il s'agit des examens sans injection de produit de contraste et après injection du produit de contraste.
- Les examens d'IRM : Il s'agit des examens sans injection de produit de contraste et après injection du produit de contraste.

METHODOLOGIE

I. METHODE :

1. Le cadre de l'étude :

Notre étude s'est déroulée dans le service d'imagerie médicale du CHU PR BSS de Kati.

2. La période et le type d'étude :

Il s'agit d'une étude prospective descriptive réalisée durant 12 mois allant du 1er Décembre 2021 au 30 Novembre 2022.

3. La population d'étude :

L'étude a porté sur les patients des deux sexes, de tout âge ayant été adressés au service d'imagerie médicale pour scanner dans un contexte de traumatisme du rachis.

3.1. Les critères d'inclusion :

Ont été inclus dans l'étude :

-Tout patient ayant bénéficié d'un examen de scanner pour traumatisme du rachis dans le service d'imagerie médicale pendant les heures de travail des jours ouvrables avec lésion du rachis associée ou non à d'autres lésions.

XIII. 3.2. Les critères de non inclusion :

N'ont pas été retenus dans l'étude :

-Les patients ayant bénéficié d'un examen de scanner dans le service d'imagerie médicale pour traumatisme du rachis pendant les jours non ouvrables et les gardes.

-Les patients ayant bénéficié d'un examen de scanner du rachis pour autre motif.

-Les patients ayant bénéficié d'un examen de scanner des autres parties du corps.

4. La collecte et l'analyse des données:

La collecte des données a été faite sur une fiche d'enquête individuelle préétablie sur laquelle étaient consignées les variables d'étude.

Les données ont été saisies avec le logiciel Microsoft Word 2016 et analysées par les logiciels SPSS version 25 et Excel 2019.

Les références ont été ordonnées par le logiciel Zotero.

II. LA RÉALISATION DE L'EXAMEN :

1. Le matériel :

Nous avons utilisé un appareil de scanner 16 barrettes marque SIEMENS doté des accessoires suivants :

- une console d'acquisition ;
- une console de traitement avec le logiciel de traitement syngovia;
- un injecteur automatique double tête ;
- un onduleur ;
- un reprographe.

XIV. 2. La Préparation des malades :

Les examens n'ont nécessité aucune préparation des malades.

Les patients étaient en décubitus dorsal, la tête dirigée vers le tunnel et les mains sous la tête.

XV. 3. Le protocole d'examen :

Le protocole adopté a été le suivant :

- + Réalisation d'un topogramme pour le repérage des lésions.
- + Acquisition hélicoïdale millimétrique ou infra millimétrique.
- + L'orientation des coupes est parallèle au plan du disque.
- + L'épaisseur doit être réduite afin de minimiser les effets de volume partiel.
- + Les coupes sont jointives, voire chevauchées et sont présentées en deux fenêtres de visualisation : la fenêtre osseuse et la fenêtre parenchymateuse.
- + Reconstructions multiplanaires sagittale, frontale et en 3D.

RESULTATS

XVI. LES DONNEES EPIDEMIOLOGIQUES :

Pendant la période d'étude 103 patients ont été retenus pour l'étude.

1. Les activités du service :

Tableau III: Répartition des activités en fonction du type d'examen.

Activités du service	Effectif	Pourcentage
Echographies	3204	23,5
Radiographies	8160	59,9
Scanners	2265	16,6
Totaux	13629	100

La radiographie a représenté 59,9% des examens du service.

2. La répartition des types de scanner réalisé:

Tableau IV: Répartition en fonction du type d'examen scannographique.

Type d'examen scannographique	Effectif	Pourcentage %
Crânio-encéphalique	988	43,6
Thoracique	183	8,1
Abdomino-pelvienne	326	14,4
Rachis	352	15,5
Uro-scanner	152	6,7
Angio-scanner	130	5,7
Membres	126	5,6
Rocher	8	0,3
Total	2265	100

Les TDM du rachis ont représenté 15,5% des TDM réalisées.

3. Les examens TDM du rachis :

Tableau V: Répartition des TDM rachidiens en fonction des traumatismes.

TDM du rachis	Effectif	Pourcentage %
Rachis traumatiques	103	29
Rachis non traumatiques	249	71
Total	352	100

Les traumatismes du rachis ont représenté 29% de l'ensemble des scanners rachidiens effectués.

4. La tranche d'âge :

Tableau VI: Répartition des patients selon la tranche d'âge.

Tranches d'âge	Effectif	Pourcentage %
11-20 ans	14	13,6
21-30 ans	52	50,5
31-40 ans	34	33
41-50 ans	3	2,9
TOTAL	103	100

La tranche d'âge 21-30 ans était la plus représentée avec 50,5%.

La moyenne d'

âge était 25 ans et les âges extrêmes étaient 12 ans et 49 ans.

5. Le sexe :

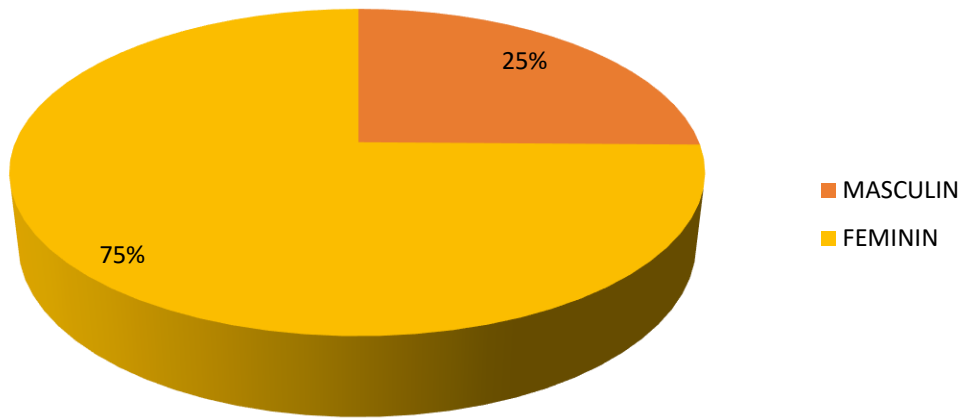


Figure 18: Répartition des patients selon le sexe.

Le sexe masculin prédominait avec 75 %. Le sex-ratio était de 3 en faveur des hommes.

6. L'ethnie :

Tableau VII: Répartition des patients selon l'ethnie.

Les ethnies	Effectif	Pourcentage%
Bamanan	47	45,6
Malinké	25	24,3
Soninké	3	2,9
Peulh	14	13,6
Sonrhäi	5	4,8
Dogon	9	8,7
Total	103	100

L'ethnie Bamanan a été la plus représentée avec 45,6% des cas.

7. Les couches socio-professionnelles:

Tableau VIII: Répartition des patients selon leur couche socio-professionnelle.

Activité principale	Effectif	Pourcentage%
Paysans	21	20,4
Militaires	18	17,5
Commerçants	14	13,6
Etudiants /élèves	13	12,6
Orpailleurs	13	12,6
Transporteurs	11	10,7
Maçons	5	4,8
Femmes au foyer	4	3,9
Enseignants	4	3,9
Total	103	100

Les paysans ont été les plus touchés avec 20,4% des cas.

8. La résidence des patients :

Tableau IVIII: Répartition des patients selon leur de résidence.

Lieu du traumatisme	Effectif	Pourcentage%
Bamako	15	14,5
Kati	48	46,6
Kita	17	16,5
Kayes	5	4,8
Bougouni	5	4,8
Guinée (Conakry)	8	7,8
Kenieba	4	3,9
Total	103	100

La majorité des patients résidaient à Kati avec 48 cas soit 46,6%.

9. La période de survenue du traumatisme et de réalisation de la TDM :

Tableau X: Répartition des patients en fonction de la période de survenue et de réalisation de l'examen TDM.

Décembre	14	13,6
Janvier	6	5,8
Février	19	18,4
Mars	5	4,8
Avril	4	3,9
Mai	6	5,8
Juin	8	7,8
Juillet	6	5,8
Aout	6	5,8
Septembre	10	9,7
Octobre	5	4,8
Novembre	14	13,6
Total	103	100

Le plus grand nombre d'examens a été enregistré pendant le mois de février avec 18,4%.

10. Le mode de transport vers l'hôpital :

Tableau XI: Répartition des patients selon le mode de transport vers l'hôpital.

Taxi	2	1,9
Engins à deux roues	3	2,9
Voiture personnelle	15	14,6
Transport collectif	40	38,8
Ambulance	43	41,7
Total	103	100

La majorité des patients a été transportée par ambulance avec 41,7% des cas.

11. Les renseignements cliniques :

Tableau IX: Répartition des patients selon les renseignements cliniques.

Renseignements cliniques	Effectif	Pourcentage %
Paraplégie	21	20,4
Traumatisme crânien	35	33,9
Douleur	13	12,6
Gibbosité	8	7,8
Paraparésie	5	4,8
Traumatisme rachidien	17	16,5
Tétraplégie	4	3,9
Total	103	100

Le traumatisme crânien a été le renseignement clinique le plus fréquent avec 35% des cas.

12. L'étiologie du traumatisme :

Tableau XIII: Répartition des examens selon l'étiologie du traumatisme.

Etiologies	Effectif	Pourcentage %
AVP	43	41,7
Eboulement	27	26,2
Accident de travail	24	23,3
Chute	9	8,7
Total	103	100

Les accidents de la voie publique ont été la cause la plus fréquente avec 41,7% des cas.

13. Le délai entre le traumatisme et la réalisation de la TDM :

Tableau XIV: Répartition des examens selon le délai entre le traumatisme et la réalisation du scanner.

Délai (heure : H)	Effectif	Pourcentage%
Avant 6H	50	48,5
6H à 24H	15	14,6
Après 24H	38	36,8
Total	103	100

La TDM a été faite chez 48,5% des patients dans moins de 6 heures.

XVII. LES DONNÉES SCANNOGRAPHIQUES :

1. Le siège de la lésion :

Tableau XV: Répartition des examens selon le siège de la lésion.

Siège de la lésion	Effectif	Pourcentage %
Thoracique	5	4,8
Thoracique et lombaire	5	4,8
Cervicale et thoracique	10	9,7
Lombaire	40	38,8
Cervicale	43	40,8
Total	103	100

La région cervicale a été la plus atteinte avec 40,8% des cas.

2. La nature de la lésion :

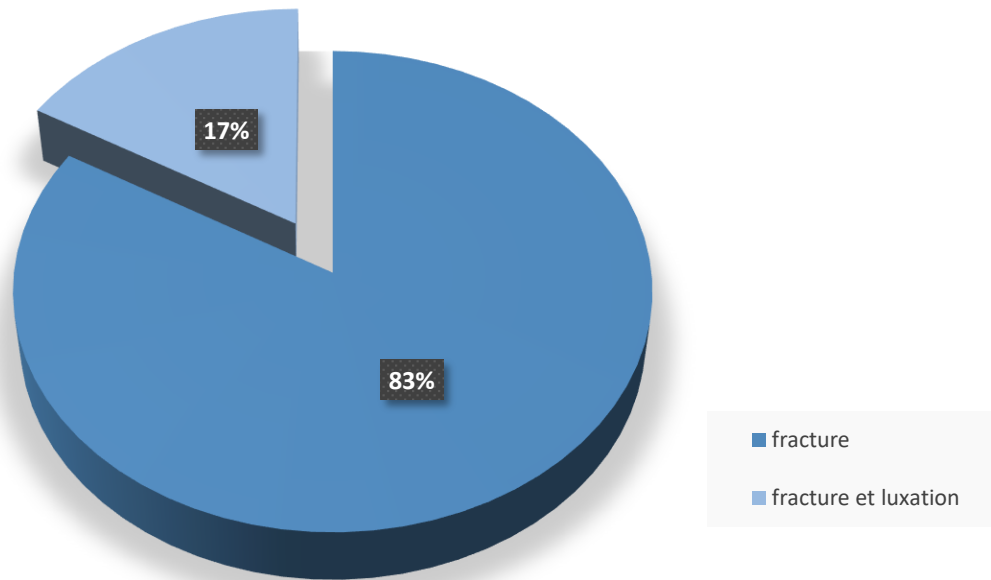


Figure 19: Répartition des examens selon la nature des lésions.

Les fractures ont représenté la lésion la plus fréquente avec 83% des cas.

3. La topographie de l'atteinte vertébrale :

Tableau X: la répartition des examens selon la topographie de l'atteinte vertébrale.

Topographie de l'atteinte	Effectif	Pourcentage%
Arc postérieur	14	13
Corps vertébral	18	17
Arc postérieur et corps vertébral	71	70
Total	103	100

L'atteinte du corps vertébral et de l'arc postérieur associée a représenté 70% des cas.

4. La stabilité des lésions :




Figure 20: Répartition des patients selon la stabilité des lésions.

Les lésions stables représentaient 52% des cas.

5. La nature de l'atteinte du canal rachidien :

Tableau XI: répartition des examens selon la nature de l'atteinte du canal rachidien.

Atteinte du canal rachidien	Effectif	Pourcentage%
Fragment osseux intracanalalaire	34	52
Compression médullaire	21	32
Compression médullaire et fragment osseux intracanalalaire	10	16
Total	65	100

Le fragment osseux intracanalalaire représentait 52% des atteintes du canal rachidien.

6. La présence des lésions traumatiques :

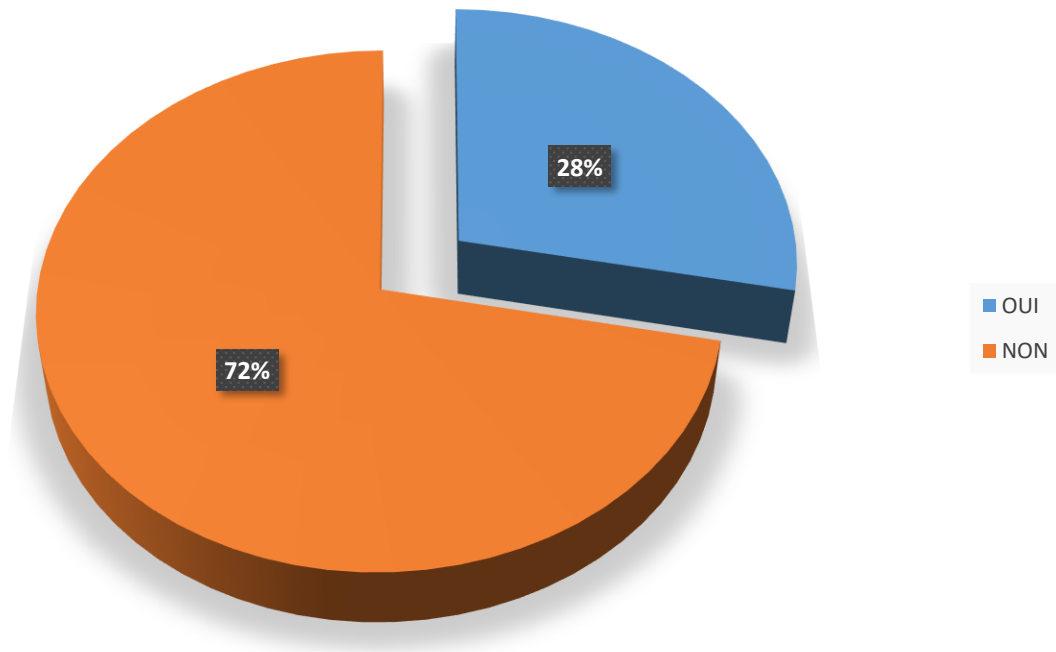


Figure 21: Répartition des examens en fonction de la présence des lésions traumatiques associées.

D'autres lésions étaient associées chez 28% des patients

7. Les lésions associées:

Tableau XII: Répartition des patients selon les lésions associées.

Lésions associées	Effectif	Pourcentage %
Traumatisme crânien	9	8,7
Fracture costale	11	10,7
Hémothorax	5	4,8
Autres	4	3,9
Sans lésion associée	74	71,9
Total	103	100

Les fractures costales étaient présentes dans 10,7% des cas.

III. Etude analytique :

1. Le sexe et la tranche d'âge :

Tableau XIX: Répartition des patients selon le sexe et la tranche d'âge.

Sexe AGE	MASCULIN		FEMININ		TOTAL	
	Effs	%	Effs	%	Effs	%
11-20 ans	8	57,1	6	42,8	14	13,6
21-30 ans	39	75	13	25	52	50,5
31-40 ans	30	88,2	4	11,8	34	33,0
41-50 ans	1	33,3	2	66,7	3	2,9
TOTAL	77	74,7	26	25,3	103	100

Le sexe masculin a représenté 75% des traumatisés de la tranche 21-30 ans

2. L'étiologie et le siège lésionnel :

Tableau XIII: Répartition des examens selon l'étiologie et le siège lésionnel.

Siège Etiologie	Cervicale		Thoracique		Lombaire		Cervicale et Thoracique		et Thoracique et lombaire		Total	
	Eff	%	Eff	%	Eff	%	eff	%	Eff	%	Eff	%
AVP	25	58,1	4	9,3	12	27,9	0	0	0	0	43	41,7
Éboule-ment	8	29,6	0	0	13	48,1	0	0	5	18,5	27	26,2
Chute	0	0	0	0	9	100	0	0	0	0	9	8,7
Accident de travail	9	37,5	0	0	6	25	9	37,5	0	0	24	23,4
Total	42	40,8	4	9,3	40	30,8	9	37,5	5	15,5	103	100

Les accidents de la voie publique ont entraîné 58,1% de lésion cervicale, 27,9% de lésion lombaire et 9,3% de lésion thoracique.

3. L'étiologie et de la nature des lésions :

Tableau XVI: Répartition des examens en fonction de l'étiologie et de la nature des lésions.

Nature Etiologie	Fracture		Fracture +luxation		Total	
	Eff	%	Eff	%	Eff	%
AVP	43	100	0	0	43	41,7
Eboulement	23	81,5	4	14,8	27	26,2
Chute	9	100	0	0	9	8,7
Accident de travail	11	45,8	13	54,2	24	23,3
Total	86	83,5	17	16,5	103	100

Les accidents de voie publique ont provoqué 50% des fractures du rachis.

IV. ICONOGRAPHIE :

- Monsieur M. K, cultivateur, âgé de 25 ans, adressé par le service d'accueil des urgences pour TC + PCI suite à un accident de la voie publique (AVP) avec douleur cervicale.

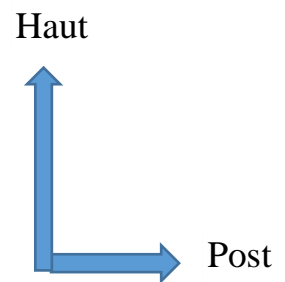
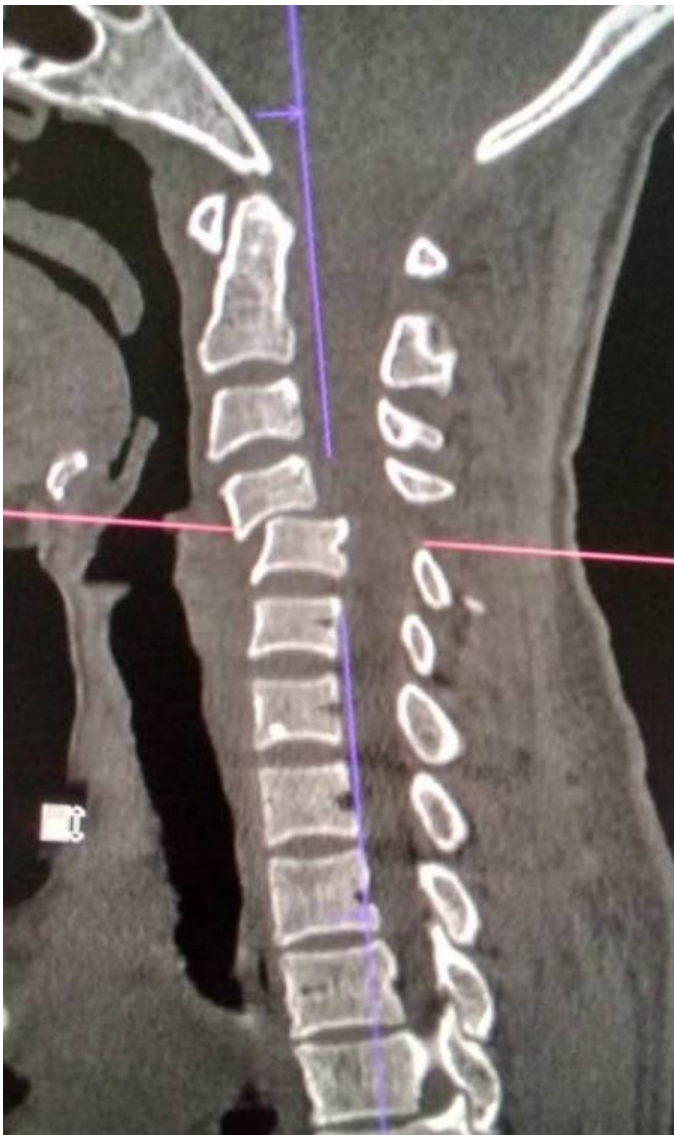

Figure 22: Scanner du rachis cervical

Reconstruction sagittale en fenêtre osseuse objectivant une luxation C4 sur C5 avec compression médullaire et pincement discal C4-C5.

-Monsieur M.S orpailleur, âgé de 49 ans adressé par le service d'accueil des urgences, pour douleur cervicale par suite d'éboulement.

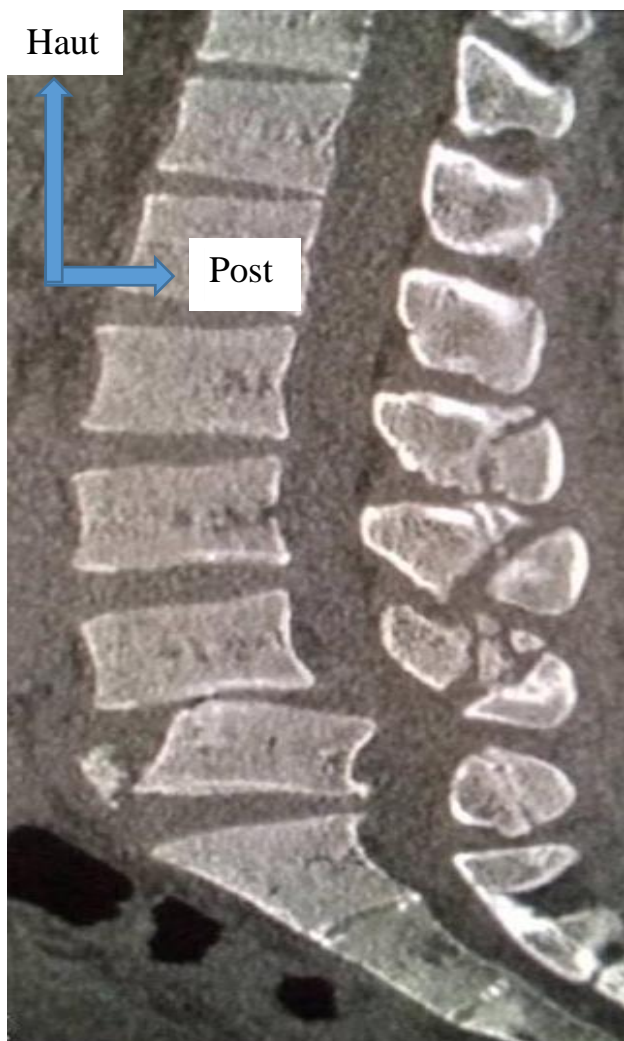


Figure 23: Scanner du rachis lombaire

Reconstruction sagittale en fenêtre osseuse objectivant une luxation L4 sur L5 avec fractures du listel antéro-supérieur de L5 et des processus épineux de L2 à S1.

- Monsieur M. C. paysan, âgé de 27 ans, adressé par le service d'accueil des urgences pour paraplégie post éboulement.

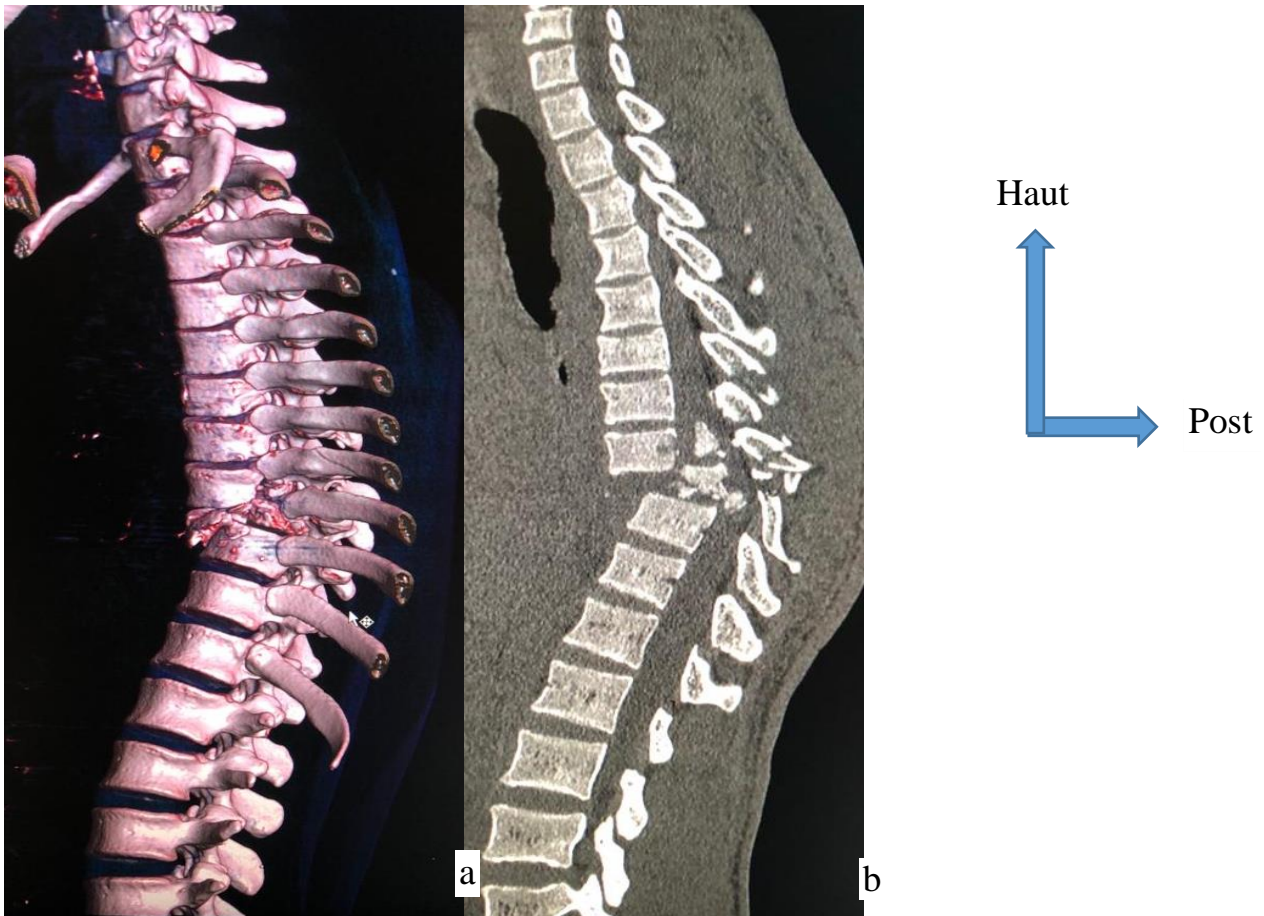


Figure 24: scanner du rachis thoraco-lombaire

a-Reconstitutions en 3D et b- sagittale en fenêtre osseuse du rachis thoraco-lombaire objectivant :

- fracture tassement comminutive du corps et de l'arc postérieur de T9 responsable d'une gibbosité thoracique ;
- des fragments osseux intracanaux ;
- pincement discal de T8-T9 et T9-T10.

- Mademoiselle M. D, élève, âgée de 13 ans adressée par le service d'accueil des urgences pour traumatisme dorsal post chute avec paraplégie.

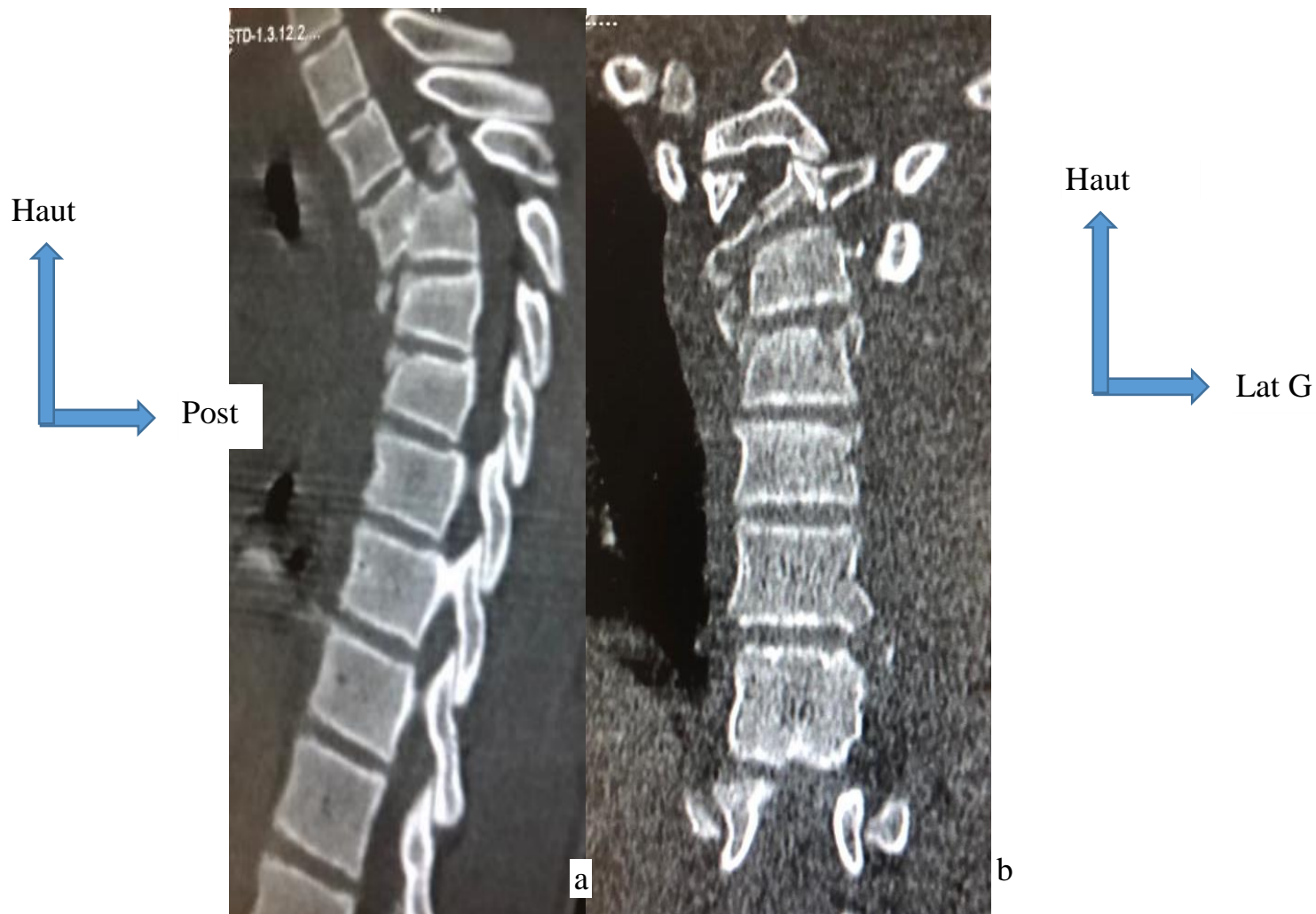

Figure 25: scanner thoracique

Reconstruction sagittale (a) et coronale, (b) en fenêtre osseuse objectivant :

- Une fracture-tassement T5 et T6 avec des fragments osseux intra canaux ;
- Gibbosité thoracique et compression médullaire ;
- Une fracture tassement cunéiforme des corps vertébraux T7 et T8 ;
- Fracture du listel antéro-supérieur de T7 et T8 ;
- Pincement discal T7-T8.

- Monsieur M.C. élève âgé de 17 ans adressé par le service d'accueil des urgences pour traumatisme cervical post AVP.

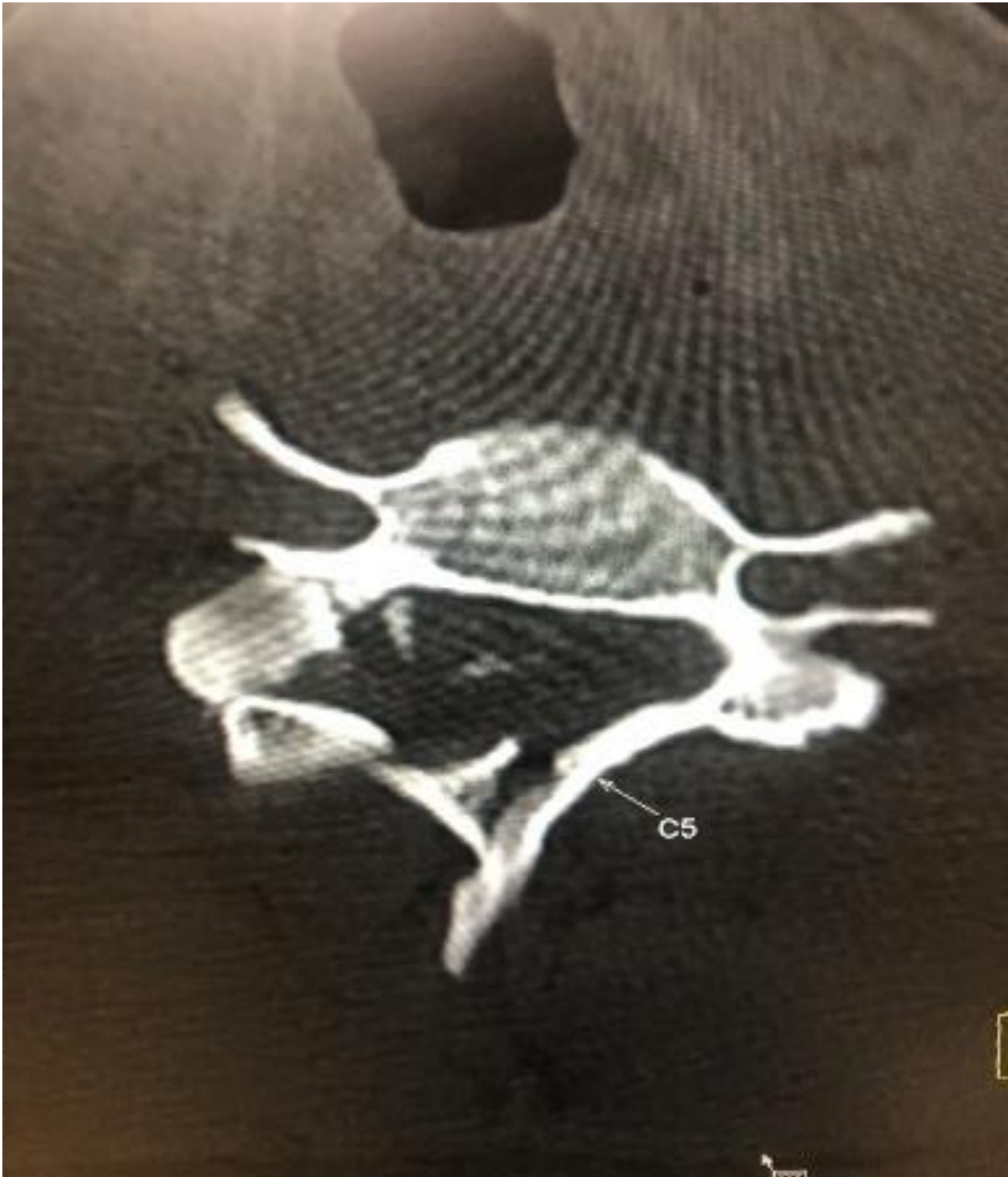

Figure 26: scanner cervical

Coupe axiale objectivant une fracture comminutive de l'isthme, la lame du C5 et le processus épineux avec fragment osseux intra canalaire.

- Monsieur L.K. paysan âgé de 21 ans adressé par le service de neurochirurgie pour paraplégie par suite d'éboulement.

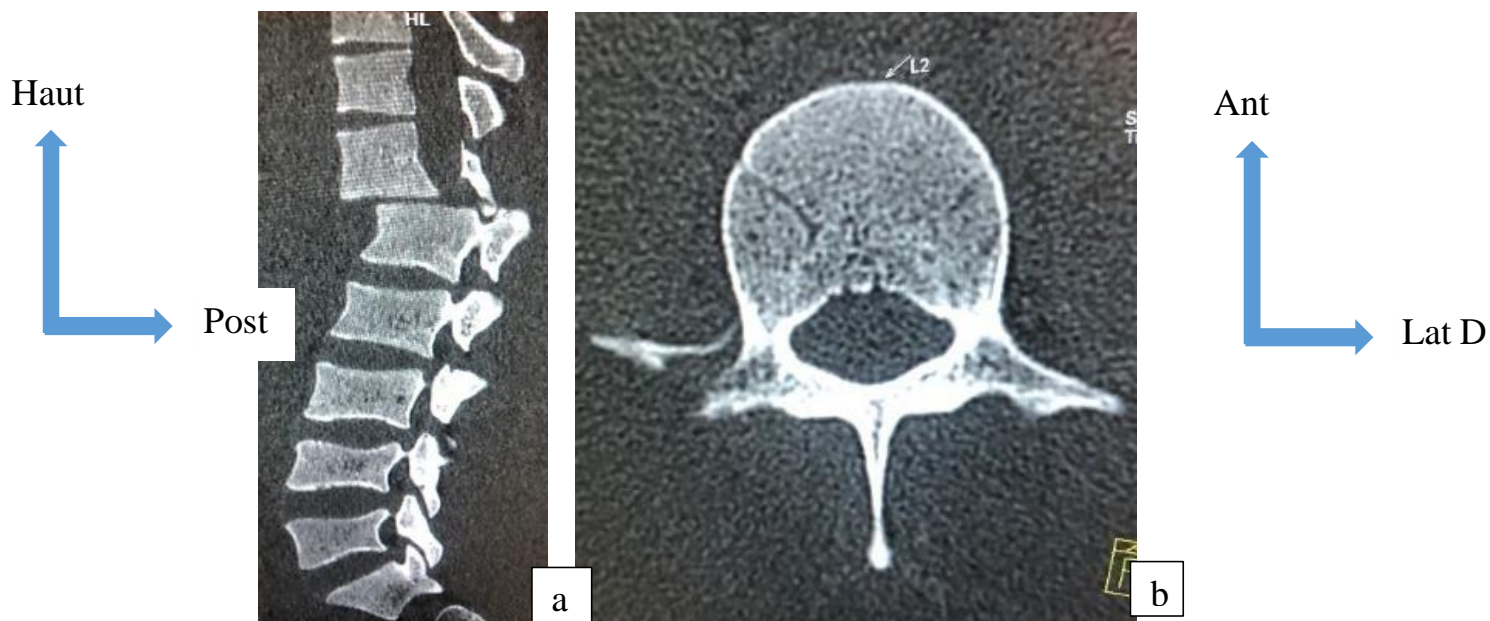


Figure 27: scanner du rachis lombaire

Reconstruction sagittale(a) et coupe axiale (b) en fenêtre osseuse objectivant :

- une luxation antérieure T12-L1 avec anté-listhésis grade II (recul du mur postérieur) de T12/L1 responsable d'une compression médullaire et pincement discal T12-L1;
- une fracture du listel marginal antérieur de L1 ;
- une fracture du processus transverse droit de L2.

DISCUSSION

I. Les aspects épidémiologiques:

Les traumatismes du rachis ont représenté 4,5% de l'ensemble des scanners effectués et 29,26% des TDM du rachis.

1. Le Sexe:

Le sexe masculin a été le plus atteint avec un taux de 75 % soit un sexe ratio de 3 en faveur des hommes.

Dans l'étude de TRAORE Y. [25] sur les aspects tomodensitométriques des traumatismes rachidiens chez les orpailleurs traditionnels, le sexe masculin prédominait avec 92% et celle menée par DOUMBIA A. [19] notifiait une prédominance masculine avec 83%.

Nos résultats sont conformes aux données de la littérature selon lesquelles les traumatismes du rachis touchent plus le sexe masculin.

Cette prédominance masculine pourrait s'expliquer par l'hyperactivité et la prise de risque des hommes dans la circulation ainsi que la tendance féminine à la sédentarité.

2. L'âge :

La tranche d'âge 21 - 30 ans a été la plus représentée avec un taux de 50,5%.

Nos résultats sont conformes à ceux de CAMARA N. [26] sur les traumatismes vertebro-médullaires suite à un éboulement de mines traditionnelles qui rapporté 54,5% pour la tranche 20 à 29 ans.

TRAORE Y. [25] a rapporté une fréquence de 72% pour la tranche 15 à 35ans.

Ces résultats montrent que le traumatisme du rachis est une pathologie de l'adulte jeune.

Cette fréquence élevée s'expliquerait l'exposition cette sous population aux étiologies habituellement responsables de ces lésions (accidents de circulation, éboulements de mines traditionnelles).

3. L'ethnie :

Dans notre étude, l'ethnie Bamanan a été majoritaire avec 45,6% des patients, suivie de l'ethnie Malinké.

TRAORE Y. [25], DOUMBIA A. [19], et CAMARA N. [26] ont rapporté respectivement 38%, 40% et 31,8% pour l'ethnie bambara Ce fait est lié au pourcentage majoritaire de l'ethnie bambara au Mali.

4. Les couches socioprofessionnelles :

Dans notre étude, les paysans ont été le groupe socioprofessionnel le plus représenté 20,4% suivis par les militaires 17,5%.

DOUMBIA A. [19] a retrouvé une fréquence de 36% pour les paysans et 35% pour les élèves et étudiants.

Ceci peut être expliquée par le fait que dans notre étude les accidents de la voie publique ont été la première cause des traumatismes du rachis avec 41,7% suivis par les éboulements des mines traditionnelles.

5. La résidence des patients :

Dans notre étude 46,6% des traumatismes ont eu lieu à Kati.

SANOGO D.K. [27] et DOUMBIA A. [19] ont rapporté une prédominance des traumatismes dans le district de Bamako avec respectivement 52% et 66%. Ceci pourrait s'expliquer par la fréquence élevée des accidents de la voie publique dans les milieux urbains du fait du non-respect du code de la route et de l'incivisme dans la circulation.

6. Les moyens de transport vers l'hôpital :

Dans notre étude, les patients amenés par ambulance ont représenté 41,7%.

Dans l'étude de TRAORE Y. [25], la moto a été le moyen de transport chez 38% des patients, dans celle menée par CAMARA N. [26] les transports en commun ont représenté 31,81%.

Cette différence s'explique par la disponibilité de véhicule médicalisé pour le transport des patients dans notre milieu d'étude.

7. Les étiologies :

Les accidents de la voie publique (AVP) ont été la première cause de traumatismes du rachis dans notre étude avec 41,7% des cas suivis des éboulements 26,2%.

Ce résultat est conforme à celui de DIARRA F. [28] qui a rapporté 46% et différent de KINTA H. [29] qui a rapporté 46,8% pour les AVP.

Cette fréquence élevée des AVP pourrait s'expliquer par: l'excès de vitesse, la fatigue, le sommeil d'une part et le laxisme dans le respect de l'application des mesures de sécurité routière.

8. L'étiologie et la topographie des lésions rachidiennes :

Les accidents de la voie publique ont été responsables de 58,1% de lésions cervicales, 27,9% de lésions lombaires et 9,3% lésions thoraciques.

L'éboulement a été responsable de 48,1% de lésions lombaires, 29,6% de lésions cervicales et de 18,5% de lésions thoraco-lombaires.

Dans l'étude de DOUMBIA A. [19], les accidents de la voie publique ont été responsables de 35% de lésions cervicales, 18% de lésions thoraciques et 15% de lésions lombaires.

Ces données pourraient prouver que les AVP seraient plus à l'origine de lésions cervicales et les éboulements seraient plus responsables de lésions lombaires.

9. La période et fréquence des traumatismes du rachis :

Le plus grand nombre de patients victimes de traumatisme rachidien a été enregistré en février 2022 soit 18,4%.

DOUMBIA A. [19] a enregistré le plus grand nombre de patients en mars soit 17%.

L'exode des adultes jeunes après l'hivernage vers les centres urbains et les mines traditionnelles pourrait expliquer cette période de pic.

10. Les renseignements cliniques :

Le polytraume avec 33,9% a été le renseignement clinique le plus fréquent suivi par la paraplégie 20,4%. L'association d'atteintes thoracique (4,8%), lombaire (38,8%) et jonction thoraco-lombaire (4,8%) soit 48,4% en tout, pourrait expliquer ces données de notre étude.

Ces résultats sont différents de ceux de TRAORE Y. [25] CAMARA N. [26] qui ont rapporté respectivement une fréquence 48% et 77,2% de paraplégie.

Les troubles neurologiques sont corrélés au niveau lésionnel, ainsi l'atteinte du rachis thoracique et lombaire est susceptible d'entraîner une paraplégie.

11. Le délai entre le traumatisme et la réalisation de l'examen TDM :

L'examen TDM a été fait chez 48,5% des patients en moins de 6heures et 14,6% entre 6 et 24heures soit 63,2% avant 24heures.

Ce qui est conforme à celui de l'étude de TRAORE Y. [25] chez qui le scanner a pu être effectué chez 58% des patients en moins de 24heures.

Ceci pourrait s'expliquer par le fait que les prescripteurs soient plus familiers avec la TDM et la prise en charge par l'Assurance Maladie Obligatoire(AMO) qui permet à l'assuré la réalisation de cette investigation en urgence.

II. Les aspects scannographiques :

La tomodensitométrie a été l'examen de première intention chez 98% de nos patients.

1. Le siège des lésions rachidiennes :

Dans notre étude les atteintes rachidiennes ont été réparties comme suite : rachis cervical 40,8%, charnière cervico-thoracique 9,7%, rachis thoracique 4,8%, charnière thoraco-lombaire 4,8% et le rachis lombaire 38,8%, ce résultat est comparable à celui de DOUMBIA A. [19] qui a trouvé 43% de lésion du rachis cervical et différent de celui de TRAORE Y. [25] qui a rapporté un taux de 40% au niveau du rachis lombaire. Cette différence pourrait s'expliquer par les mécanismes variés selon le contexte étiologique.

Les accidents de la voie publique sont plutôt responsables de lésions cervicales et les éboulements de lésions lombaires.

2. La Nature des lésions :

Les fractures vertébrales représentaient de loin la lésion la plus fréquente avec 83% des cas.

Ce résultat est supérieur à ceux de TRAORE Y. [25] et DOUMBIA A. [19] qui ont rapporté respectivement 66% et 52% de fractures vertébrales.

Ceci pourrait s'expliquer par le mécanisme de survenu des traumatismes.

3. Les atteintes vertébrales et stabilité des lésions rachidiennes :

Dans notre étude 70% des patients ont présenté une atteinte somatique associée à celle du mur postérieur et 52% des lésions étaient instables.

La stabilité du rachis dépend de l'atteinte de ces deux segments qui est fondamentale à déterminer pour déterminer une indication chirurgicale.

Schématiquement, une lésion n'intéressant qu'un seul segment est considérée comme stable.

DOUMBIA A. [19] et TRAORE Y. [25] ont rapporté respectivement une fréquence de 76% et 70% de lésions instables.

Ceci pourrait s'expliquer par l'action vulnérante portée par le rachis au cours du traumatisme.

4. L'état du canal rachidien :

L'atteinte du canal rachidien a été observée chez 63,1% des patients. Les lésions du canal rachidien se répartissent comme suit: compression du canal rachidien 32%, compression avec fragment intracanalalaire 16%, fragment intracanalalaire 52%. Ce résultat est comparable à celui de DOUMBIA A. [19] qui a rapporté 61% d'atteinte du canal rachidien et inférieur à celui de TRAORE Y. [25] chez qui l'atteinte du canal rachidien a été observée chez 68% des cas.

L'atteinte médullaire est le plus souvent la conséquence d'un recul du mur postérieur, voire de la présence de fragment osseux intracanalalaire.

5. Les Lésions associées :

Dans notre étude 28% des patients ont présenté des lésions associées. Ces lésions étaient réparties comme suit: traumatisme crânien 8,7%, fractures costales 10,7%, hémothorax 4,8%.

Nos résultats sont comparables à ceux de DOUMBIA A. [19] qui a rapporté 24% de lésions associées, dont 6% de contusions pulmonaires, 5% de fractures costales,

3% d'hématome latéro-rachidien, 3% de fracture du massif facial et 2% de contusion cérébrale.

Il n'y a pas de lien statistique entre les types de lésions associées et le niveau des fractures rachidiennes.

CONCLUSION

RECOMMANDATIONS

1. CONCLUSION :

Les traumatismes du rachis sont fréquents dans notre centre. Ils touchent plus l'adulte jeune et de sexe masculin.

Les étiologies les plus retrouvées étaient les accidents de la voie publique et les éboulements de mines.

L'examen tomodensitométrique a été fait chez 48,5% des patients avant 6heures.

A la TDM, la topographie des lésions était surtout cervicale et lombaire avec une atteinte médullaire et une fréquence élevée des lésions associées.

Cette TDM nous a permis de faire aisément le diagnostic des lésions osseuses du rachis ; elle a permis d'appréhender les différents types de fracture en précisant l'extension des lésions, leur topographie exacte et l'état du canal rachidien, simplifiant les indications chirurgicales et la prise en charge de complications.

Une prise en charge précoce des traumatismes du rachis contribue à une amélioration du pronostic vital et fonctionnel du patient.

2. RECOMMANDATIONS :

Au terme de cette étude nous recommandons :

❖ A l'administration de l'hôpital:

- Renforcer les services des urgences et de neuro-chirurgie pour améliorer la prise en charge correcte des traumatisés du rachis ;
- Doter le service d'imagerie en équipements adéquats.

❖ Au personnel socio-sanitaire de:

- Sensibiliser la population sur les risques en cas de traumatisme du rachis et les mesures de sécurité appropriées devant tout cas ;
- Référer tous les cas de traumatisme du rachis vers un service spécialisé.

❖ A la population de :

- Respecter le code de la route ;
- Procéder à la visite technique régulière des véhicules ;
- Eviter l'excès de vitesse, l'utilisation de téléphone et l'état d'ivresse au volant.

- Sensibiliser la population rurale du danger de l'orpaillage traditionnelle.

❖ **Aux parents et aux familles** : Renoncer au traitement traditionnel du fait de ses effets néfastes.

❖ **Aux équipes de ramassages en milieu rural** : Respecter les règles de transport d'un malade traumatisé du rachis.

REFERENCES

1. **PIAT C.** Traumatismes du rachis : diagnostique, évolution et pronostic, principe du traitement. *Revue Prat.*, Paris, 1990; 40 :2839-2843.
2. **BEYIHA G., ZE M.J., BINAMT., IBRAHIMA T., NDA M. JP, SOSSOM A.** Aspects épidémiologiques des traumatismes du rachis au cameroun : à propos de 30 cas. *J. Magh. A. Réa. Méd. Urg*, Douala, 2008, 258-261.
3. **ENRAND N.** Traumatisme vertebro-médullaire: prise en charge des 24 premières heures. Service d'Anesthésie-Réanimation, Centre Hospitalier de Bicêtre, Paris, 2005,148-170.
4. **MANELFE C., BERRY I., BONAFE A.** Traumatismes rachidiens et médullaires, Hôpital Purpan–Toulouse,Ediceref, Toulouse ; 1994, 257-270p.
5. **CHIROSSEL J.P., PASSAGIA J.G., COLNET G.** traumatismes vertébro-médullaires. In Decq P, et KéravelY: Neurochirurgie. Univ franco, Paris, 1995, 370 – 393.
6. **OLSEN W.L., CHAKERES D.W., BERRY I., RICHAUD J.** Spine and spinal cord trauma. In: ‘Imaging of the spine and spinal cord’, Manelfe édit RevenPress, New York, 1992, 407- 444.
7. **AGHAKHANI N., VIGUE B., TADIE M.** Traumatismes de la moelle épinière. *EncyclMédChir, Neurologie*, Elsevier, Paris, 1999,685-710.
8. **TRAN R., GENSE D.E., BEAUFORT D., LOUAIL C., VITAL J.M., CAILLE J.M.**, Apport du scanner 3D dans les fractures du rachis dorsolombaire, Bordeaux, 1992, 33-41.
9. **GREGOIRE R., OBERLIN S.** : Précis d’anatomie 9^e édition, J. B. BAILLIERE, Paris, 1987, 76-81.
10. **MICHEL J.L., LHOSTE-TROUILLOUD A.**, Anatomie radiologique de la colonne vertébrale : Hôpital G. Montpied, CLERMONT-FERRAND, 1998, 12-29.
11. **NETTER F. H.**, atlas d’anatomie humaine, deuxième édition, maloine, Paris, 1999, 531P.
12. **ROUVIERE H.** : Anatomie humaine, description topographique et fonctionnelle. MASSON, Paris, 1975, 720P.
13. **PETIT JEAN M. E., SENAMAUD K., THICOIPE M., LASSIE P., DABADIE P.** Les traumatismes graves du rachis : Conférence d’actualisation, Edit sc et méd. Elsevier SAS, et Sfar 2002, 501-518.

14. **BOUTILLIER B., PR. OUTREQUIN G.** Anatomie, (<http://www.anatomie-hunaine.com>), La moelle épinière-1-Anatomie.html ,22/07/2011 16:00.
15. **TAOUREL P.**, Traumatismes du Rachis in Imagerie des urgences MASSON, Paris ,2001: 303 – 331.
16. **LOSHKAJIAN A.**, Imagerie des traumatismes du rachis in Imagerie Médicale, STEM, Paris, 2000 : 317-327.
17. **ALLEN ET COLL** : Classification des lésions traumatiques du rachis cervical inférieur, Service Orthop. Et Chir. Vertébrale, Nice, 2000, 1- 27.
18. **MOSER T.** et al. Le bilan d'imagerie dans les traumatismes récents du rachis. Revue Chir Orthop Réparatrice,2007, 653 – 65.
19. **DOUMBIA A.**, Aspet tomодensitometrique dans le traumatisme du rachis au service d'imagerie médicale du CHU Gabriel touré., Thèse méd. FMOS, Bamako., 2014, 90P
20. **DOSCHJ C.** Traumatisme du rachis, Encycl. méd. Chir., Paris, 1987,31038 A10 ; 1987 ; 44.
21. **SAINTAMOUR TH. E, HODGES S. C, LAAKMAN R.W., TAMAS D.E.:** MRI of the spine. RavenPress;New-York 1994, 1-11.
22. **EL BERKAOUI Y.**, Prise en charge des traumatismes du rachis cervical supérieur au chu Mohamed VI. Thèse Med. MARRAKECH, 2007 (n°15) 132 P.
23. **JUDET. R., JUDET J., ROY-CAMILLE. R., ZERAH J.C., SAILLANTG.** Fracture du rachis cervical : facture séparation du massif articulaire, Revue. Chir. Orthop. Paris,1970, 155-164.
24. **MANELFE. C.**, Imagerie du rachis et de la moelle. Scanner, IRM et Ultrason, Vigot, Paris, 1989,387- 426.
25. **TRAORE Y. :** Aspects tomодensitometriques des traumatismes rachidiens chez les orpailleurs traditionnels admis au service de radiologie et d'imagerie médicale du CHU Gabriel Touré, Thèse med., FMOS, Bamako, 2019, 121P.
26. **CAMARA N. :** aspects épidémiologique, clinique et thérapeutique des traumatismes vertebro-medullaires suite à un éboulement de mines traditionnelles au service de neurochirurgie du CHU Gabriel Toure, Thèse med., FMOS, Bamako, 2018.
27. **SANOGO D.K.:** Etudeépidémio-clinique des fractures du rachis cervical dans le service de chirurgie orthopédique et traumatologie du CHU Gabriel Touré, Thèse Méd., FMPOS, Bamako ; 2009: 55, 88P.

- 28. DIARRA F.**, Etude épidémiologique et diagnostique des traumatismes du rachis dorsolombaire dans le service de Traumato-neurochirurgie du CHU Gabriel Touré : A propos de 90 cas, Thèse de Med., FMPOS, Bamako, 2008,87P.
- 29. KINTA H.** : Fractures vertébro-médullaires : Attitudes thérapeutiques dans le service d'orthopédie, traumatologie et de neurochirurgie du CHU Gabriel Touré. Thèse méd., FMPOS, Bamako ; 2010, 90P.

FICHE D'ENQUETTE :

I- DONNEES SOCIO- ÉPIDÉMIOLOGIQUES :

Date d'examen TDM : -----

Q1 Age : 00-10ans/.../ 11-20 ans /-----/ 21-30 ans/.../ 31-40 ans/.../ 41-50 ans/.../ 51 ans et plus/.../

Q2-Sexe / ----/ 1- masculin 2-féminin

Q3- Ethnie : -----

Q4-Residence: -----

Q5-Profession : -----

II- DONNEES CLINIQUES

Q6- La demande :

a-Provenance :

b-Service demandeur :

c-Prescripteur :

d-Renseignements cliniques :

Q7- Date de survenu du traumatisme : -----

Q8-Moyens de transport :

Q8a-Du lieu d'accident au premier centre de secours :

1-Ambulance / .../ 2-Charette / .../ 3-Voiture personnel /... / 4-Moto/.../

5- transport collectif /... / 6-Autres à préciser-----

Q8b-Du premier centre de secours à l'hôpital :

1-Ambulance / .../ 2-Voiture personnel /... / 3-Moto/.../

4- transport collectif /... / 5-Autres à préciser-----

Q8c-Du service d'accueil au service d'imagerie :

1-Chariot /---/ 2-brancard /---/ 3-autres à préciser -----

-

Q9- Circonstances du traumatisme et son mécanisme :

Type d'accident :

a- Eboulement/--- / b-AVP/---- / c-Chute /---- / d-CBV /---/ e-autres à Préciser---

Mécanisme :

a-choc direct /---/ b-Choc indirect /---/

Q10-Douleur rachidienne :

a-Oui /--- / b-Non /---- /

Cervicale /---- / Thoracique /---- / Lominaire /---- / Sacrum /---- / coccyx /---- /

Q11-Etat de la Conscience : score de Glasgow 13-15 /... / 13 - 08 /... / 07 -03 /.../

Q12-Délai entre le traumatisme et la réalisation du scanner :

a-Inférieur à 24 heures /---/ b-entre 24-48 heures/---/ c-supérieur à 48 heures /--- /

III-RÉSULTATS TDM :

Q13-Type de lésion:

1-Fracture /... / 2-Luxation/... / 3-Fracture + Luxation /... / 4-autres à préciser-----

Q14-Région de la lésion :

1-cervical /... / 2-thoracique/... / 3-lominaire/... / 4- Sacrum /... / 5-coccyx /... /

Q15-Fractures rachidiennes :

Q15a Cervicale :

C1	C2	C3	C4	C5	C6	C7

Q15b Thoracique :

T1	T2	T3	T4	T5	T6	T7	T8	T9	T10	T11	T12

Q15c Lombarie :

L1	L2	L3	L4	L5

Q15d Sacrée :

S1	S2	S3	S4	S5

Q15e Coccygienne /... /

Q16-Fracture vertébrale :

1-fracture du corps vertébral :

a-fracture parcellaire du corps vertébral /... /

b-fracture totale du corps vertébral avec tassement cunéiforme /... /

c-fracture comminutive totale du corps vertébral /... /

d-fracture-luxation du corps vertébral /... /

e-Autres à préciser-----

2-fracture du mur postérieur :

Stable/... / b-Instable/... /

3-Fracture de l'arc postérieur :

a-fracture des lames /... /

b-fractures des apophyses épineuses /... /

c-fracture des apophyses transverses /... /

d-fracture des apophyses articulaires /... /

e-fracture isthmique /... /

Q17-Etat du canal rachidien :

1-normal/... /

2-fragment osseux intra canalaire /... /

3-compression médullaire /... /

4-2+3/... /

Q18-Luxation : 1-antérieur /... / 2-postérieur /... / 3-Autres Préciser-----

Q19-Autres Lésions associées : / / 1- traumatisme crânien / /2-tramatisme maxillo-facial /... / 3- hémopéritoine /... /4-Rupture ligamentaire /... /5- fracture costale /... /6-Hémothorax /... / 7-Hématome latéro-rachidien /... / 8-Autres à préciser : -----

FICHE SIGNALÉTIQUE :

Nom : KOUMA

Prénom : Bekaye

Contact : (00223) 71 79 06 41

Titre de thèse : Aspect tomodensitométrique des lésions traumatiques du rachis au service d'imagerie médicale du CHU Pr BSS de Kati.

Année de soutenance : 2023

Pays : Mali.

Lieu de soutenance : FMOS Bamako.

Lieu de naissance : Région de NARA.

Lieu de dépôt : Bibliothèque de la Faculté de Médecine et d'Odontostomatologie (FMOS).

Secteur d'intérêt : Imagerie médicale, neurochirurgie et traumatologie, Urgence, Neurologie.

RÉSUMÉ :

Notre étude a été réalisée dans le service d'imagerie médicale du Centre Hospitalier Universitaire Pr Bocar Sidi Sall de Kati.

Il s'agissait d'une étude prospective portant sur les patients traumatisés du rachis reçus dans le service pendant une période de 12 mois allant de Décembre 2021 à Novembre 2022.

Les traumatismes du rachis ont représenté 29% de l'ensemble des scanners rachidiens effectués.

La tranche d'âge 21-30 ans était la plus représentée avec un taux de 50,5%.

Le sexe-ratio était de 3 en faveur des hommes.

Dans notre étude le traumatisme crânien 33,9% a été le renseignement clinique le plus fréquent de l'examen tomodensitométrique.

Les accidents de la voie publique (AVP) ont représenté la première cause de traumatismes du rachis dans notre étude soit 41,7% suivis des éboulements de mine 26,2%.

L'examen TDM a été fait chez 64% des patients dans moins de 24 heures.

Les atteintes rachidiennes retrouvées sont réparties comme suit : rachis cervical 40,8%, rachis lombaire 38,8%, charnière cervico-thoracique 9,7%, charnière thoraco-lombaire 4,8% et le rachis thoracique 4,8%.

La TDM a permis de faire aisément le diagnostic des lésions osseuses du rachis. Une prise en charge précoce des traumatismes du rachis contribue à une amélioration du pronostic vital et fonctionnel du patient.

Mots clés: traumatisme, rachis, tomodensitométrie, AVP.

SERMENT D'HIPPOCRATE

En présence des maîtres de cette faculté, de mes chers condisciples, devant l'effigie d'Hippocrate, je promets et je jure au nom de l'Être Suprême, d'être fidèle aux lois de l'honneur et de la probité dans l'exercice de la médecine. Je donnerai mes soins gratuits à l'indigent et n'exigerai jamais un salaire au-dessus de mon travail, je ne participerai à aucun partage clandestin d'honoraires. Admis à l'intérieur des maisons, mes yeux ne verront pas ce qui s'y passe, ma langue taira les secrets qui me seront confiés et mon état ne servira pas à corrompre les mœurs ni à favoriser le crime. Je ne permettrai pas que les considérations de religion, de nation, de race, de parti ou de classe sociale viennent s'interposer entre mon devoir et mon patient. Je garderai le respect absolu de la vie humaine dès la conception. Même sous la menace, je n'admettrai pas de faire usage de mes connaissances médicales contre les lois de l'humanité. Respectueux et reconnaissant envers mes Maîtres, je rendrai à leurs enfants l'instruction que j'ai reçue de leurs pères. Que les hommes m'accordent leur estime si je suis fidèle à mes promesses. Que je sois couvert d'opprobre et méprisé de mes confrères si j'y manque.

Je le jure !