

**MINISTRE DE L'ENSEIGNEMENT  
MALI  
SUPERIEUR ET DE  
une Foi  
LA RECHERCHE SCIENTIFIQUE**

**REPUBLIQUE DU**

**Un Peuple – un But –**

**UNIVERSITE DU MALI**

**FACULTE DE MEDECINE, DE PHARMACIE ET D'ODONTO-STOMATOLOGIE  
ANNEE UNIVERSITAIRE 2009 – 2010**



N° .....

**THESE :**



**APPORT DE L'ECHOGRAPHIE DANS LE DIAGNOSTIC DES  
METRORRAGIES DU PREMIER TRIMESTRE DE LA GROSSESSE  
DANS LE SERVICE DE RADIOLOGIE DU CHU GABRIEL TOURE  
A PROPOS DE 110 CAS**

**Présentée et soutenue publiquement le / /2010**

**Devant la Faculté de Médecine, de Pharmacie et d'Odonto-Stomatologie**

**(F. M.P.O.S.)**

**Par : M. Yamoussa COULIBALY**

**Pour obtenir le grade de Docteur en Médecine (Diplôme d'Etat)**

**JURY**

**Président: Professeur Salif DIAKITE**

**Membres: Professeur Mamady KANE**

**Co-directeur**

**Docteur Dr Mahamadou DIALLO**

**Directeur :**

**Professeur SY Assitan SOW**

## **DEDICACES**

**Je dédie ce travail à Dieu, le clément et miséricordieux pour sa  
grâce.**

**Puisse Allah le tout puissant m'éclairer de sa lumière divine  
amen !**

### **Allah**

Donne à mes yeux la lumière pour voir ceux qui ont besoin de  
soins ;

Donne à mon cœur la compassion et la compréhension ;

Donne à mes mains l'habilité et la tendresse ;

Donne à mes oreilles la patience d'écouter ;

Donne à mes lèvres les mots qui »confortent ;

Donne à mon esprit le désir de partager ;

Donne moi Allah, le courage d'accomplir ce travail ardu et fait que  
j'apporte un peu de joie dans la vie de ceux qui souffrent.

Amen !

➤ A la mémoire de mes deux parents :

Feu Mamary (Paix à son âme)

et Feu Djenebou Coulibaly dite Yaba (Paix à son âme)

Vous avez bien voulu me conduire sur le bon chemin dans la vie et faire de moi ce que vous pouvez imaginer. J'aurai tellement aimé que vous soyez là aujourd'hui, mais le destin en a décidé autrement. Reposez en, mes parents.

- A feues mes sœurs Yassa et Mah Coulibaly
- A mon oncle adoptif Amadou T Coulibaly et son épouse Kadidia Diarra :

Voici le fruit de vos longues années de sacrifice. Vous vous êtes battus jour et nuit pour ma réussite dans cette vie.

- A ma fiancée : Fatoumata T Diarra dite Maman

# REMERCIEMENTS

- A toute la famille à molodo
- A mes oncles : Madou Coulibaly , Baba Coulibaly, Salif Coulibaly , Daouda Coulibaly, Sidi L Coulibaly.

C'est l'occasion pour moi de vous dire un grand merci du fond du cœur pour m'avoir donné à manger.



➤ A mes collègues et amis du service : Namakan Keita, Diarikou Diallo, Bamoye Dao, Fousseiny Sacko, Diakaridia Traore, Diarra dit Blaise, Dembélé, chers collègues acceptez avec plaisir mes remerciements les plus sincères pour tout ce que j'ai appris avec vous, et aussi pour vos encouragements interminables.

➤ Au personnel du cabinet médical les étoiles  
Merci de votre disponibilité et de votre bonne collaboration.

# **HOMMAGES AUX MEMBRES DU JURY**

**A notre maître et président du jury :**

**Professeur Salif Diakité**

**-Gynécologue Obstétricien au CHU Gabriel TOURE**

**-Professeur Titulaire de Gynéco-Obstétrique**

**Cher Maître**



-Vous nous avez séduits à travers vos qualités de formateur votre pragmatisme, votre modestie, votre rigueur et surtout votre franchise.

-Vous nous faites un grand honneur et un réel plaisir en acceptant de juger ce travail.

Encore merci pour tous les efforts que vous faites pour le bien être des étudiants du corps professoral et surtout de l'ensemble du personnel soignant du Mali.

Qu'allah le tout puissant vous accorde encore longévité et santé

## **A notre maître et juge**

**Dr Mahamadou Diallo**

**-Maître assistant en radiologie et à la FMPOS**

**-Radiologue au Service de Radiologie et d'imagerie au CHU**

**Gabriel Touré.**

**-Expert en Radioprotection et Sûreté des sources de rayonnement**

**Cher maître,**

Nous sommes très honorés par votre présence dans ce jury malgré vos multiples préoccupations. Nous apprécions votre promptitude en acceptant de contribuer à la perfection de ce travail.

Veillez recevoir, cher maître, l'expression de nos profonds remerciements.

**A notre maître et juge**

**Pr Mamady Kané**

**-Professeur titulaire de la radiologie à l'université du Mali**

**-Chef de service de radiologie au CHU Gabriel Touré**

**-Secrétaire général du syndicat national de la santé et de  
l'action sociale**

**Cher maître**

Vos qualités humaines intellectuelles et surtout votre sens élevé de responsabilité sont à nos yeux des atouts incontournables pour l'amélioration de la qualité de ce travail.

Nous sommes très honorés de vous compter parmi les juges de ce travail malgré vos multiples occupations.

Soyez rassuré cher maître de notre admiration pour les qualités que vous incarnez

**A notre maître et Directrice de thèse**

**Professeur Sy Assitan Sow**

- Professeur titulaire de gynécologie et Obstétrique à la FMPOS**
- Présidente de la société Malienne de Gynécologie- Obstétrique (SOMAGO)**
- Chevalier de l'ordre national du mérite de la santé**

**Cher Maître, communément appelée « Tanti »**

Ce jour est le votre. C'est une fierté pour nous d'être comptés parmi vos nombreux élèves. Les mots manquent en pareils circonstances pour apprécier tout ce que nous ressentons pour vous. Vos précieux conseils resteront gravés sur des pierres précieuses dans notre cœur.

Merci pour tout et soyez assurée de notre profond dévouement à suivre vos traces jour après jour.

Nous vous souhaitons longévité et santé pour la perfection de l'école malienne de gynécologie et d'obstétrique.

## **ABREVIATIONS**

**ATCD** : antécédent

**SA** : semaine d'aménorrhée

**CPN** ; consultation prénatale

**CSCOM** : centre de santé communautaire

**CHU** : centre hospitalo-universitaire

**GEU** : grossesse extra utérine

**IST** : infection sexuellement transmissible

## **SOMMAIRE**

**I-INTRODUCTION**

**II-OBJECTIFS**

**III-GENERALIES**

**A-ECHOGRAPHIE DU PREMEIR TRIMESTRE DE LA  
GROSSESSE**

**A-1 Technique**

**A-2 Echo anatomie**

**B-DATATION ET EVOLUTIVITE DE LA GROSSESSE**

**C-ECHOGRAPHIE DES PATHOLOGIES RESPONSABLES**

**DES METRORRAGIES DU PREMIER TRIMESTRE**

**C-1 grossesse extra-utérine**

**C-2 menaces d'avortement**

**C-3 grossesse molaire**

**C-4 grossesses interrompues**

**C-5 Menace d'avortement**

**D-MASSES ASSOCIEES A LA GROSSESSE**

**IV-METHODOLOGIES**

**1-Cadre et lieu d'étude**

**2-période d'étude**

**3-Population d'étude**

**3-1-critère d'inclusion**

**3-2critère de non inclusion**

**V-RESULTATS**

**VI DISCUSSION**

**VI-CONCLUSION**

**VII-BIBLIOGRAPHIE**



# INTRODUCTION



L'échographie est maintenant une technique d'imagerie à part entière et qui a de plus en plus la faveur des cliniciens.

Ce succès s'explique par son coût abordable et son accessibilité.

Le principe de l'échographie repose sur l'exploration du corps humain à l'aide d'ondes ultrasonores.

Les ultrasons sont des vibrations mécaniques qui se propagent dans les liquides et les solides [1].

En diagnostic médical, les fréquences habituellement utilisées couvrent la gamme de 2-15 MHz bien que l'utilisation de fréquence plus élevée soit possible.

### **Principe de base de l'imagerie ultrasonore :**

Un transducteur (sonde) émet de brèves impulsions ultrasonores. Ces trains d'ondes ultrasonores se propagent à travers le corps humain.

Des échos sont produits aux interfaces de structure différente constituant une information qui est réfléchiée vers le transducteur.

Ces échos en retours sont convertis en signal électrique puis en image affichée sur un moniteur.

Il s'agit donc d'une méthode diagnostique qui utilise l'énergie mécanique des ondes ultrasonores qui exploite les propriétés acoustiques de la matière.

L'échographie permet de répondre avec précision aux problèmes urgents pouvant survenir au cours de la grossesse.

Depuis son introduction dans la pratique médicale, elle n'a cessé de prendre une importance de plus en plus croissante dans les moyens diagnostiques.

Les métrorragies du premier trimestre constituent un saignement d'origine utérine survenant chez une patiente enceinte de 12 SA au plus (4).

Les hémorragies du premier trimestre de la grossesse constituent un grand problème de santé publique dans notre pays.

Au Service de Radiologie du CHU Gabriel Touré après l'apport de l'échographie dans la prise en charge des urgences Gynéco-obstétricales dans le service de radiologie de l'HGT Thèse médecine 2001-2002 notre étude est la deuxième sur l'apport de l'échographie dans le diagnostic des métrorragies du premier trimestre de la grossesse.

# **OBJECTIFS**

## **1-Objectif général**

-Etudier l'intérêt de l'échographie dans la prise en charge des métrorragies du premier trimestre de la grossesse.

## **2-Objectifs spécifiques**

-Evaluer la fréquence des métrorragies du premier trimestre de la grossesse;  
-préciser les aspects échographiques des métrorragies du premier trimestre de la grossesse;

# **GENERALITE**

L'échographie du premier trimestre de la grossesse a pour but de:

- Poser le diagnostic de la grossesse ;
- préciser le siège de la grossesse ;
- apprécier son évolutivité ;
- dater la grossesse ;
- préciser le caractère unique ou multiple de la grossesse ;
- diagnostiquer également les pathologies responsables du saignement du premier trimestre de la grossesse.

# **I-ECHOGRAPHIE DU PREMIER TRIMESTRE DE LA GROSSESSE**

L'échographie est actuellement en raison de son innocuité et son excellente résolution, la méthode de choix pour la surveillance de la grossesse et le dépistage de certaines malformations [13].

En dehors de situations pathologiques, il est préconisé de réaliser la première échographie vers 12 semaines d'aménorrhée. Elle permet de confirmer l'âge de la grossesse et une première analyse de l'embryon [13].

L'âge de la grossesse est exprimé selon les conventions en semaines d'aménorrhée (SA) comptabilisées à partir des dernières règles [13].

## **I-1 Technique**

L'examen se pratique par voie abdominale avec une sonde de 3,5 MHz, vessie en semi réplétion, et permet la visualisation de l'utérus, du sac ovulaire, des annexes et de l'embryon dans sa globalité.

Cet examen peut être complété par un examen endovaginal, vessie vide, avec une sonde sectorielle de 5 à 7,5 MHz, dans certaines situations :

- grossesse jeune (inférieur à 7 SA) ;
- utérus rétro versé ou patiente obèse ;
- étude de la morphologie embryonnaire ; étude d'une image annexielle anormale.

Le doppler donne peu d'indications au cours du premier trimestre. L'activité cardiaque de l'embryon peut être enregistrée en mode TM [13].

## **I-2 Écho anatomie**

Après fécondation, le blastocyte parvient à l'utérus et s'enfuit dans l'endomètre à j 20. L'endomètre subit une réaction dite déciduale et s'épaissit (formation de caduques).

Le sac ovulaire devient visible à 4,5 SA sous forme d'une image liquidienne de 2 à 3mm, excentrée, fundique, siégeant dans l'épaisseur de l'endomètre décidualisé et entouré d'un fin anneau : la couronne trophoblastique.

A 5 SA, le diamètre interne du sac atteint 7 à 10mm. Il est entouré d'une double couronne hyperéchogènes, correspondant à l'accolement des caduques et du trophoblaste.

A ce terme apparaît la vésicule ombilicale, structure arrondie à paroi fine de 2 à 3mm.

L'embryon devient visible à 6 SA sous forme d'un écho dense au contact de la vésicule ombilicale. Dès que l'embryon est visible, son activité cardiaque est repérée en temps réel [13].

En 6 et 8 SA, l'embryon grandit, s'incurve, prenant une forme de haricot dans lequel s'individualise un pôle céphalique renflé, un pôle caudal et l'ébauche des membres.

Les mouvements de l'embryon sont perceptibles dès 9 SA sous forme de mouvements globaux de flexion-extension survenant à intervalles irréguliers [13].

L'embryon est relié par le cordon ombilical à la vésicule ombilicale qui atteint vers 7 SA un diamètre maximal de 5 à 6 mm et s'écarte progressivement de l'embryon, elle disparaît dans la paroi vers 11-12 SA [13].

Avant 7 SA, l'image liquidienne dans laquelle baigne l'embryon correspond au cœlome externe. La cavité amniotique se creuse rapidement à l'intérieur du cœlome qui va disparaître complètement vers 12 SA. La membrane amniotique séparant les deux cavités est souvent visible à partir de 8 SA sous forme d'une ligne arciforme échogène.



Le pôle céphalique de l'embryon se développe avec apparition vers 10 SA d'un écho médian et deux croissants hyperéchogènes symétriques de part et d'autre : les plexus choroïdes.

Les trois segments des membres sont individualisables dès 9 SA et mobiles dès 10 SA.

Le rachis se dessine sous forme de deux lignes échogènes parallèles à la face dorsale de l'embryon.

L'estomac est visible à 10 SA et la vessie à 12 SA.

Les orbites sont bien limitées à 12 SA.

On observe jusqu'à 13 SA une hernie physiologique de l'intestin primitif vers le cordon ombilical.

Le trophoblaste est homogène, hyperéchogène et s'épaissit localement à partir de 10 SA, préfigurant l'emplacement du futur placenta.

Le corps jaune de la grossesse visible sur l'ovaire peut subir une transformation kystique sans caractère pathologique (3 à 10cm) et disparaît durant le quatrième mois de la grossesse [13].

## **II-DATATION ET EVOLUTIVITE DE LA GROSSESSE**

La meilleure précision est obtenue par la longueur crano-caudale (LCC) vers 9-10 SA. La précision est alors classiquement de plus ou moins 3 jours.

-de 5 à 7 SA : la datation est peu précise et repose sur le diamètre interne du sac ovulaire ;

-entre 7 et 11 SA : le terme est apprécié sur la mesure de la longueur crano-caudale de l'embryon ;

-au-delà de 11 SA : la détermination du terme repose sur la mesure du diamètre bipariétal (BIP).

L'évolutivité de la grossesse repose sur la mise en évidence d'un embryon intra-utérin présentant une activité cardiaque.

Tout embryon de plus de 4 mm doit présenter une activité cardiaque visible en temps réel [13].

La fréquence cardiaque est lente en tout début de grossesse (65 à 75 battements/mn) et augmente progressivement pour atteindre 160 à 180 battements/mn vers 10 SA [13].

### **III-ECHOGRAPHIE DES PATHOLOGIES RESPONSABLES DES METRORRAGIES DU PREMIER TRIMESTRE**

#### **III-1 Grossesse extra-utérine**

**Définition:** Elle se définit comme la nidation et le développement de l'œuf hors de la cavité utérine. Le diagnostic et le traitement des grossesses extra-utérines ont bénéficié ces dernières années d'importants progrès autorisant un diagnostic de plus en plus précoce et la réalisation des actes chirurgicaux plus conservateurs et beaucoup moins invasifs.

**Circonstances favorisant les risques de grossesse extra-utérine :** le risque est plus important chez les femmes ayant des antécédents d'infections ou de chirurgie tubaire et chez les patientes portant un stérilet ou traitées par microprogestatifs.

### **Signes cliniques**

Associés, aménorrhée, signes sympathiques de grossesse, métrorragies sépia, douleur pelvienne prédominante, la lipothymie.

Au toucher vaginal on perçoit une masse annexielle douloureuse et parfois une douleur du cul de sac de Douglas. Mais cette forme de grossesse extra-utérine est rare ; les signes sont souvent dissociés, voire absents.

La fréquence de la GEU est de 1 à 2, 5% des grossesses. Elle reste grave en raison des risques d'hémorragie interne massive qu'elle peut entraîner.

Négligée, elle est responsable de près de 10% de la mortalité maternelle [11].

**III-1-1 Diagnostic échographique de grossesse extra-utérine dans sa forme complète :** rare repose sur la constatation de :

**-Signes :** ils sont plus inconstants : présence en dehors de l'utérus d'un sac ovulaire typique entouré d'une couronne trophoblastique contenant ou non un embryon avec ou sans activité cardiaque et éventuellement une vésicule ombilicale.

**III-1-2 Les formes atypiques de grossesse extra-utérine :** sont les plus fréquentes bien que non spécifiques.

Dans ce cas certains signes doivent permettre d'évoquer le diagnostic.

**-Au niveau de l'utérus:**

L'endomètre est décidualisé, hyperéchogène, homogène et épais.

La présence d'échos denses intra -utérins pouvant correspondre à des caduques de grossesse extra-utérine.

La présence intra-utérine d'une image liquidienne ovulaire à bords nets faiblement échogène peut correspondre à un faux sac fréquemment observé dans les grossesses extra-utérines.

**-L'épanchement péritonéal :** signe la rupture, il peut être absent au cours d'une grossesse extra-utérine. A l'inverse il peut être isolé sans masse annexielle décelable et sans pathologie utérine.

**-Une masse annexielle :** n'est pas visible lorsqu'elle est trop petite ou masquée par une structure digestive. Lorsque la masse tubaire est visible elle se présente sous la forme d'une structure ovale à contours nets finement échogène à côté de laquelle on peut mettre en évidence l'ovaire homolatéral. Cette image dont la taille n'est pas proportionnelle à l'âge de la grossesse correspond à un hématosalpinx. Plus rarement la masse peut être hétérogène soulignée par une mince lame de liquide. Il existe parfois une petite image liquidienne ronde non bordée de trophoblastes à proximité de cette masse correspondant à un kyste du corps jaune.

On ne peut pas éliminer formellement une grossesse extra-utérine par un examen échographique.

Elle doit toujours être couplée à un test de grossesse qui permet dans 95% d'orienter le diagnostic.

Si l'HCG est supérieur à 1000 et les conditions d'examen satisfaisantes, la localisation ectopique est extrêmement probable. Si le dosage est inférieur à 10, il s'agit d'un retard de règles simple sans grossesse [avec parfois présence d'un corps jaune persistant réalisant le syndrome de pseudo grossesse de Halban. Entre 10 à 1000, il faudra contrôler l'échographie et l'HCG au bout de 2 à 3 jours [12].

### **III-1-3-Les localisations atypiques:**

**-Grossesse interstitielle:** se développe dans la portion intra-murale de la trompe. Cette forme est redoutable car latente en début de grossesse et menacée de rupture brutale vers 3 à 4 mois.

**-La grossesse abdominale :** peut être envisagée dans trois circonstances :

- Au cours du 1<sup>er</sup> trimestre c'est le diagnostic de la grossesse extra-utérine porté devant l'absence de sac ovulaire intra-utérine chez une femme se sachant enceinte.
- Entre trois et quatre mois dans sa forme pelvienne ce diagnostic est porté devant la constatation d'une grossesse normalement développée mais sans rapport habituel avec le col et associée à la présence d'un utérus non gravide.
- La grossesse peut être implantée dans le Douglas. Dans ce cas elle refoule l'utérus vers l'avant dont elle reste bien séparée de la plicature du corps utérin gravide sous son col avec lequel il reste en continuité.

## **III-2 La grossesse molaire:**

**III-2-1 Définition :** La mole hydatiforme est caractérisée par une dégénérescence kystique des villosités choriales se manifestant dès le premier trimestre [10].

Il n'y a pas de cause connue, mais les facteurs favorisants sont :

- Les âges extrêmes de l'activité génitale: période après puberté et avant ménopause [11] ;
- La parité : la fréquence de la mole hydatiforme augmente parallèlement à l'augmentation de la parité ;
- La susceptibilité génétique, la malnutrition et les mauvaises conditions socio-économiques ont été évoquées.

La symptomatologie clinique est dominée par des métrorragies et des vomissements gravidiques incoercibles et le dosage sanguin d'HCG retrouve des taux habituellement supérieurs à 500.000UI/L.

Les complications, peu fréquentes mais graves, à type de prolifération trophoblastique persistante simple ou métastasée, de mole invasive dans le myomètre, ou de choriocarcinome, nécessitent la surveillance biologique de la croissance du taux d'HCG jusqu'à négativation pour confirmer la guérison.

**III-2-2 Sémiologie échographique de la mole :** elle n'acquiert habituellement un aspect échographique qu'à partir de 2 mois et ne se manifeste cliniquement qu'en fin du deuxième trimestre [12].

On peut distinguer trois formes de grossesse molaire :

-mole complète avec développement exclusif de tissu trophoblastique multi vésiculaires, occupant la totalité de la cavité utérine, s'associant rapidement à de gros kystes ovariens fonctionnels, bilatéraux et multiloculaires (par hyperstimulation) [12].

L'aspect classique en tempête de neige a fait à plus haute fréquence à de multiples kystes de taille variable, à parois fines, associées à des plages échogènes et à des zones liquidiennes hémorragiques.

Un diagnostic précoce est parfois possible à haute fréquence, des 6 à 8 SA, devient une petite masse multi kystiques intra cavitaire qui peut être confondue avec un endomètre hypertrophique (mais taux d'HCG très élevé).

La mole complète ne présente pas, par définition, de vascularisations villositaires et le doppler sera donc silencieux dans la masse trophoblastique, un signal étant seulement retrouvé en périphérie dans la caduque et le myomètre.

-la mole partielle ou embryonnée : ou le trophoblaste hypertrophique contient un petit sac ovulaire avec un embryon habituellement mort. Il s'agit presque toujours d'une triploïdie, les kystes d'hyperstimulation sont généralement absents et les risques de dégénérescence sont faibles [à surveiller quand même] ;

-la mole gémellaire est exceptionnelle avec coexistence d'un œuf embryonné normal, possédant son propre trophoblaste sain et d'une grossesse molaire typique [12].

### **III-3 Les grossesses interrompues**

Elle est révélée par des métrorragies importantes, les coliques utérines, et un col ouvert.

Sur le plan épidémiologique, on estime que 15-20% des femmes enceintes font une fausse couche [2].

Les facteurs de risque de fausse couche sont :

- L'âge maternel (les âges extrêmes de la vie génitale);
- antécédent de fausse couche ;
- antécédent d'IVG ;
- les techniques de procréation médicalement assistées qui augmentent le nombre de grossesses multiples.

La grossesse n'est pas évolutive, plusieurs circonstances sont possibles.

#### **III-3-1 les formes typiques : Il peut s'agir de :**

- Un sac ovulaire intra utérin cerné par un trophoblaste dense contenant un embryon caractéristique, mais sans activité cardiaque ;
- Un sac ovulaire typique intra utérin dont la taille est en rapport avec le terme, mais qui ne contient qu'un petit amas d'échos denses sans activité cardiaque et dont les mensurations sont nettement inférieures à la valeur théorique de la longueur cranio caudale pour le terme.

Cet aspect est celui d'une mort embryonnaire précoce avec néanmoins persistance de croissance du sac embryonnaire.

- Un sac ovulaire intra utérin cerné par le trophoblaste net et dense, mais ses contours sont aplatis, festonnés, hypotoniques. Ses dimensions sont inférieures d'au moins deux semaines par rapport au terme théorique et il ne contient pas d'embryon.

L'absence d'embryon dans un sac de plus de vingt millimètres définit l'œuf clair [12].



**III-3-2 Les formes atypiques d'avortement :** elles résultent des changements d'écho-structure du Trophoblaste. Il peut s'agir:

-une image liquidienne intra utérine à contours nets, aplatie, mais sans trophoblaste dense en périphérie. Elle est bordée par une couronne à peine plus échogène que le myomètre.

Il peut s'agir soit d'un avortement en rétention prolongée avec un trophoblaste lytique, soit d'un pseudo sac ovulaire.

-un sac ovulaire aplati cerné par du trophoblaste contenant des petites lacunes liquidiennes en sa périphérie. Ceci peut correspondre soit à un avortement simple avec dégénérescence hydropique des villosités, soit à une mole embryonnée interrompue ; cela implique un contrôle anatomo-pathologique.

**III-3-3 L'œuf en voie d'expulsion :** le sac peut être observé à tous les stades. Il se prolonge d'abord en bissac à l'intérieur du canal endo- cervical après l'ouverture de l'orifice interne du col. A un stade plus avancé, le sac est intra-vaginal.

### **III-4 Menace d'avortement**

L'échographie retrouve un aspect inhabituel de l'œuf qui laisse planter un doute sur l'évolution ultérieure de la grossesse, même si l'activité cardiaque embryonnaire est retrouvée [11]. Plusieurs circonstances sont possibles.

#### **III-4-1 Localisation de l'œuf**

L'implantation peut être fundique, latérale, au niveau de l'ostium tubaire ne permettant d'exclure une implantation cornuale de la grossesse ou cervicale avec des risques majeurs d'hémorragie par rupture et envahissement de l'artère utérine.

### **III-4-2 Dimensions ovulaires anormales**

-Sac gestationnel trop petit ou à l'inverse trop grand par rapport à la taille de l'embryon ;

-cavité amniotique petite.

### **III-4-3 Aspect du sac gestationnel**

-Déformé, irrégulier.

### **III-4-4 Anomalie du rythme cardiaque embryonnaire**

Il peut être trop rapide, trop lent.

### **III-4-5 Hématome décidual ou hématome péri ovulaire :**

Il s'agit d'une situation échographique fréquente, découverte de façon inopinée ou à l'occasion de métrorragies.

La traduction échographique de l'hématome péri ovulaire est variable en fonction de :

-sa taille : image en croissant souvent petite de 1 à 3cm de plus grand axe, parfois étendue jusqu'à entourer presque totalement l'œuf ;

-son contenu : hyperechogène plus ou moins homogène selon qu'il s'agit d'un saignement récent (échogène) ancien (anéchogène +/- cloisonné) ou organisé (hypoéchogène à cloison épaisse) ;

-sa localisation par rapport à la couronne trophoblastique.

L'évolution de la grossesse est néanmoins favorable dans 80 à 90 % des cas [11].

Les facteurs de mauvais pronostic sont représentés par les hématomes de grande taille, la localisation près de la zone de placentation faisant craindre une extension rétro placentaire et la persistance du décollement et/ou des saignements au-delà de

13 SA, risquant de fragiliser les membranes par processus inflammatoire ou infectieux et d'entraîner une rupture très précoce de celles-ci.

Une localisation recouvrante du trophoblaste n'est souvent que transitoire à cet âge de la grossesse.

Néanmoins, elle doit être mentionnée car elle peut être responsable de métrorragies importantes.

## **VI-MASSES ASSOCIEES A LA GROSSESSE**

### **VI-1 Les kystes de l'ovaire:**

L'examen échographique est demandé devant la perception d'une masse annexielle, souvent sensible au début de la grossesse, posant le problème d'une éventuelle grossesse extra utérine.

Le kyste en début de grossesse est fréquent. Il s'agit le plus souvent d'un kyste fonctionnel du corps jaune gravidique ;

quel que soit son aspect, un contrôle échographique sera pratiqué à 3 mois. Sa persistance signe son organicité.

Ils sont fréquents et souvent multiples en cas de grossesse induite et la grossesse molaire.

**IV-2 Les myomes :** De diagnostic difficile en raison de leur augmentation de taille au cours de la grossesse.

Deux aspects sont plus fréquemment associés à la grossesse :

- des formes pauvres en échos avec un discret renforcement postérieur correspondant à un fibrome oedématié;

-des formes de structure hétérogène comportant des zones liquidiennes irrégulières avec augmentation de la taille du fibrome très douloureux correspondant à une nécrobiose aseptique.

### **IV-3 Autres anomalies associées à la grossesse:**

La survenue d'une grossesse chez une femme portant un stérilet implique une échographie pour localiser la grossesse intra-utérine, il faut localiser le stérilet par rapport à celle-ci.



# **METHODOLOGIE**

## **I-type et cadre d'étude**

### **I-1-Type d'étude**

C'est une étude prospective effectuée dans le Service de Radiologie du CHU Gabriel Touré de Janvier à Décembre 2008.

### **I-2 Cadre d'étude**

L'Hôpital Gabriel Touré est l'un des Hôpitaux nationaux du Mali. Il est situé en plein centre ville de Bamako. Le Service de Radiologie est situé au côté ouest de l'Hôpital. Il se compose de :

- une salle d'échographie ;
- deux salles pour radiologie standard ;
- Une salle de scanner ;
- une salle de numérisation ;
- une salle d'interprétation ;
- une salle d'accueil ;
- une salle de garde ;
- quatre bureaux pour personnels ;
- sept toilettes.

### **I-3-Matériel d'étude**

Notre étude a porté sur des femmes enceintes de 12 SA au plus. Elles ont été explorées par un appareil échographique Esoate Mylab muni de trois sondes multifréquences 3,5 MHz, 7MHz et une sonde vaginale dans le Service de Radiologie du CHU Gabriel Touré.

## **II-Population d'étude**

### **II-1-Critères d'inclusion**

-Femmes enceintes de 12SA au plus faisant des métrorragies et ayant effectué une échographie dans notre service.

### **II-2-Critères de non inclusion**

- Les cas de métrorragies sans grossesse.
- Les grossesses avec métrorragies et de plus de 12SA.

### **III-Mode d'étude:**

Pour mener cette étude nous avons établi une fiche d'enquête sous forme de questionnaires portés en annexes.

### **IV- Analyse des données :**

Les logiciels SPSS version 11.0 et EPI INFO version 6.0 ont servi à la saisie et l'analyse des données. Le traitement des textes et des tableaux a été réalisé grâce au logiciel Word et Excel 2003.

# RESULTATS



Au cours de notre étude nous avons recensé 110 cas de métrorragie du premier trimestre de grossesse sur 948 échographies obstétricales soit 8,62 %.

**Tableau -I :** Répartition des patientes selon l'âge.

<b>Age</b>	<b>Effectif</b>	<b>Pourcentage</b>
15-19	25	22,7%
20-24	25	22,5%
25-29	18	16,4%
30-34	28	25,5%
35-44	9	8,2%
45-50	5	4,5%
<b>Total</b>	<b>110</b>	<b>100</b>

L'âge moyen des patientes était de 32 ans avec des extrêmes 15ans et 50ans.

**Tableau -II :** Répartition des patientes selon leur statut scolaire.

<b>Statut Scolaire</b>	<b>Effectif</b>	<b>Pourcentage</b>
Scolarisée	43	39,1%
Non Scolarisée	67	<b>60,9%</b>

<b>Total</b>	<b>110</b>	<b>100%</b>
--------------	------------	-------------

Les patientes non scolarisées ont représenté 60 ,9%.

**Tableau -III:** Répartition des patientes selon leur statut matrimonial.

<b>Statut matrimonial</b>	<b>Effectif</b>	<b>Pourcentage</b>
Mariée	83	<b>75,5%</b>
Célibataire	24	21,8%
Divorce	2	1,8%
Veuve	1	0,9%
<b>Total</b>	<b>110</b>	<b>100%</b>

Les mariées ont représenté 75,5% des patientes.

**Tableau -IV:** Répartition des patientes selon leur provenance.

<b>Résidence</b>	<b>Effectif</b>	<b>Pourcentage</b>
Commune I	12	11%
Commune II	27	<b>24,5%</b>
Commune III	16	14,5%
Commune IV	12	11%
Commune V	25	22,7%
Commune VI	6	5,4%
Hors des 6 Communes	12	10,9%
<b>Total</b>	<b>110</b>	<b>100%</b>

Les patientes venant de la commune II ont représenté 24 ,5%.

## CLINIQUE

**Tableau-V:** Répartition des patientes selon les motifs d'échographie.

<b>Motif</b>	<b>Effectif</b>	<b>Pourcentage</b>
Métrorragies	62	<b>56,4%</b>
Métrorragies+Algies pelviennes	27	30,9%
Métrorragies+Masse pelvienne	1	0,9%
Métrorragies+stérilité primaire	13	11,8%
<b>Total</b>	<b>110</b>	<b>100%</b>

La métrorragie a représenté 56,4% de motif de consultation.



**Tableau-VI:** Répartition des patientes selon les ATCD médicaux.

<b>Antécédents médicaux</b>	<b>Effectif</b>	<b>Pourcentage</b>
Sans antécédents médicaux	50	45,6%
Angine	1	0,9%
Asthme	3	2,7%
Diabète	1	0,9%
Drépanocytose	2	1,8%
Syndrome ulcéré gastrique	4	3,6%
HTA	7	6,4%
IST	33	<b>30,0%</b>
Migraine	3	2,7%
Pneumopathie	1	0,9%
Toxoplasmose	3	2,7%
Transfusion	1	0,9%
<b>Total</b>	<b>110</b>	<b>100%</b>

L'IST a été retrouvée chez 30 % des patientes.

**Tableau-VII:** Répartition des patientes selon les ATCD chirurgicaux.

<b>Antécédents chirurgicaux</b>	<b>Effectif</b>	<b>Pourcentage</b>
Aucun	80	72,7%
Césarienne	22	<b>20,0%</b>
Appendicectomie	5	4,5%
Grossesse extra-utérine	1	0,9%
Hernie ombilicale	1	0,9%
Kystectomie	1	0,9%

---

<b>Total</b>	<b>110</b>	<b>100%</b>
--------------	------------	-------------

---

La césarienne a représenté 20% des ATCD chirurgicaux.

**Tableau-VIII:** Répartition des patientes selon la gestité.

<b>Nombre de grossesse</b>	<b>Effectif</b>	<b>Pourcentage</b>
0-1	32	29,1%
2-3	33	<b>30,0%</b>
4-5	31	28,2%
6	14	12,7%
<b>Total</b>	<b>110</b>	<b>100%</b>

Les patientes qui ont fait 2-3 grossesses ont représenté 30%.

**Tableau-IX:** Répartition des patientes selon le nombre d'avortement.

<b>Nombre d'avortement</b>	<b>Effectif</b>	<b>Pourcentage</b>
0-1	91	<b>82,7%</b>
2-3	14	12,8%
4-5	3	2,7%
6	2	1,8%
<b>Total</b>	<b>110</b>	<b>100%</b>

Les patientes qui ont fait un avortement ont représenté 82,2%.

**Tableau-X:** Répartition des patientes selon la parité.

<b>Nombre de parité</b>	<b>Effectif</b>	<b>Pourcentage</b>
Nullipare	27	24,5%
Primipare	13	11,8%
Paucipare	50	<b>45,5%</b>
Multipare	11	10,0%
Grande multipare	9	8,2%
<b>Total</b>	<b>110</b>	<b>100%</b>

Les paucipares sont les plus fréquentes soit 45,5%.

**Nullipare** : 0 accouchement

**Primipare** : 1 accouchement

**Paucipare** : 2-3accouchements

**Multipare** : 4-5 accouchements

**Grande multipare** :  $\geq 6$  accouchements

**Tableau XI:** Répartition des patientes en fonction de l'agent prescripteur.

<b>Agent demandeur</b>	<b>Effectif</b>	<b>Pourcentage</b>
Sage femme	54	<b>49%</b>
Médecins généralistes	39	35,5%
Médecins spécialistes	17	15,5%
<b>Total</b>	<b>110</b>	<b>100%</b>

Les sages femmes sont les premières prescripteurs des échographies du premier trimestre.



**Tableau-XII:** Répartition des patientes selon les pathologies associées.

<b>Pathologies associées</b>	<b>Effectif</b>	<b>Pourcentage</b>
Pas de pathologies	107	97,3%
fibrome	3	2,7%
<b>Total</b>	<b>110</b>	<b>100%</b>

Le myome était la seule pathologie associée.

## ECHOGRAPHIE

**Tableau-XIII:** Répartition des pathologies retrouvées à l'échographie.

<b>Pathologies retrouvées à l'échographie</b>	<b>Effectif</b>	<b>pourcentage</b>
Décollement trophoblastique	58	52,7%
Avortement incomplet	12	10,9%
Avortement complet	10	9,1%
Grossesse arrêtée	9	8,2%
Grossesse extra-utérine	8	7,3%
Mole	4	3,6%
Oeuf clair	9	8,2%
<b>Total</b>	<b>110</b>	<b>100%</b>

Le décollement trophoblastique était la pathologie la plus retrouvée soit 52,7%.

**Tableau-XIV:** Répartition des causes de métrorragie accompagnées de pelvialgie.

Douleur pelvienne		
Etiologie	Effectif	Pourcentage
Décollement trophoblastique	2	5,9 %
GEU	8	26,5 %
Grossesse arrêtée	3	8,2 %
Œuf clair	1	3,0 %
Avortement complet	3	8,2 %
Avortement incomplet	12	<b>40,0 %</b>
Grossesse molaire	1	3,3 %
<b>Total</b>	<b>34</b>	<b>100,0 %</b>

L'avortement incomplet a représenté 40 % des étiologies retrouvées à l'échographie devant les cas de métrorragies associées à la douleur.

**Tableau-XV:** Répartition des étiologies de métrorragie selon le personnel demandeur.

Etiologies	Sages femmes		Médecins généralistes		Médecins spécialistes	
	Effectif	pourcentage	Effectif	pourcentage	Effectif	pourcentage
Décollement trophoblastique	31	<b>28,2</b>	20	18,2	7	6,4
GEU	1	0,9	2	1,8	5	4,5
Grossesse arrêtée	3	2,7	4	3,6	2	1,8
Œuf clair	4	3,6	4	3,6	1	0,9
Avortement incomplet	6	5,4	5	4,5	1	0,9
Avortement complet	7	6,4	1	0,9	2	1,8
Grossesse molaire	2	1,8	2	1,8	0	0

Les sages femmes sont les premières à être consultées soit 28,2%.

**Tableau-XVI** Répartition des patientes en fonction de la provenance de la fiche d'échographie.

Structure sanitaire	Effectif	pourcentage
HGT	56	<b>51,0%</b>
HPG	6	5,4%

CSREF	9	8,2%
CSCOM	34	31,0%
Hors de BAMAKO	6	5,4%
<hr/>		
Total	110	100%
<hr/>		

L'HGT a été la structure sanitaire qui a demandé plus d'échographie soit 51%.

**Tableau-XVII:** Répartition des étiologies retrouvées à l'échographie selon la provenance de la fiche d'échographie.

Structure	HGT		HPG		CSREF		CSCOM		Hors BKO	
Etiologies										
Décollement trophoblastique	30	27,3	3	2,7	2	1,8	20	18,2	3	2,7
GEU	6	5,4	0	0	0	0	2	1,8	0	0
Grossesse arrêtée	5	4,5	0	0	0	0	3	2,7	1	0,9

Œuf clair	3	2,7	1	0,9	2	1,8	2	1,8	1	0,9
Avortement incomplet	6	5,4	1	0,9	2	1,8	3	2,7	0	0
Avortement complet	4	3,6	1	0,9	2	1,8	3	2,7	1	0,9
Grossesse molaire	2	1,8	0	0	1	0,9	1	0,9	0	0
<b>Total</b>	<b>56</b>	<b>50,7</b>	<b>6</b>	<b>5,4</b>	<b>9</b>	<b>7,2</b>	<b>34</b>	<b>30,9</b>	<b>6</b>	<b>5,4</b>

L'HGT prend en charge 50,7% des métrorragies du premier trimestre de la grossesse.

**Tableau-XVIII:** Confrontation des résultats échographiques et de la chirurgie.

N°	Echographie	Chirurgie
1	Masse latero-utérine gauche+épanchement	G.E.U ampullaire gauche rompue avec hémopéritoine
2	G.EU intra abdominale de 9SA non évolutive	G.EU intra abdominale arrêtée non rompue
3	G.E.U droite avec embryon vivant	G.E.U ampullaire droite avec embryon vivant
4	G.E.U momifiée comblant le Douglas	Débris foétoplacentaire avec collection purulente dans le douglas
5	Masse latero-utérine gauche à centre kystique : G.E.U ?	Kyste ovarien gauche à paroi épaisse

La plupart de nos résultats échographiques étaient conformes aux diagnostics post chirurgicaux.

**Tableau-XIX:** Répartition de la vitalité de l'embryon selon les patientes présentant une GEU à l'échographie.

<b>Résultat de l'écho</b>	<b>Effectif</b>	<b>Pourcentage</b>
Embryon vivant	2	25%
Embryon non vivant	6	75%
<b>Total</b>	<b>8</b>	<b>100%</b>

Les GEU embryonnées sans activité cardiaque ont représenté 75%.

**Tableau-XXI:** Répartition des patientes selon la vitalité de l'embryon en cas de décollement trophoblastique

Résultat à			
l'échographie	Vitalité	Effectif	Pourcentage
Hématome partiel	56	56	<b>96,6%</b>
Hématome total	0	2	3,4%
<b>Total</b>	56	58	100%

Le décollement trophoblastique partiel a représenté 96,6% avec embryon vivant.



**Tableau-XXII:** Répartition des patientes selon le type de mole.

<b>Type de mole</b>	<b>Effectif</b>	<b>Pourcentage</b>
Mole non embryonné	3	75%
Mole embryonné	1	25%
<b>Total</b>	<b>4</b>	<b>100%</b>

Les moles non embryonnées ont représenté 75%.

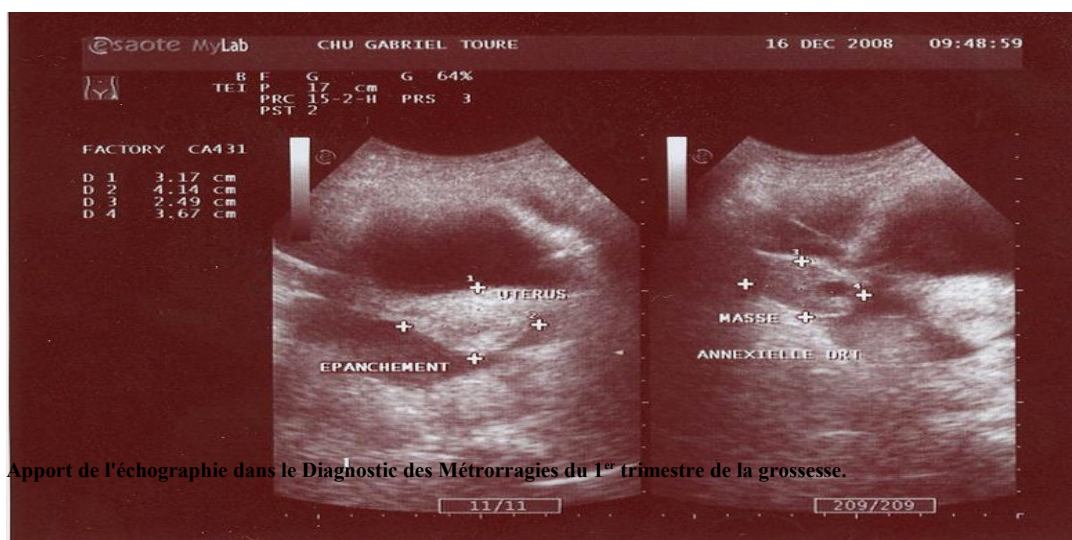
## **BIOLOGIE**

**Tableau-XXIII:** Répartition des patientes présentant une GEU selon le résultat de test de grossesse.

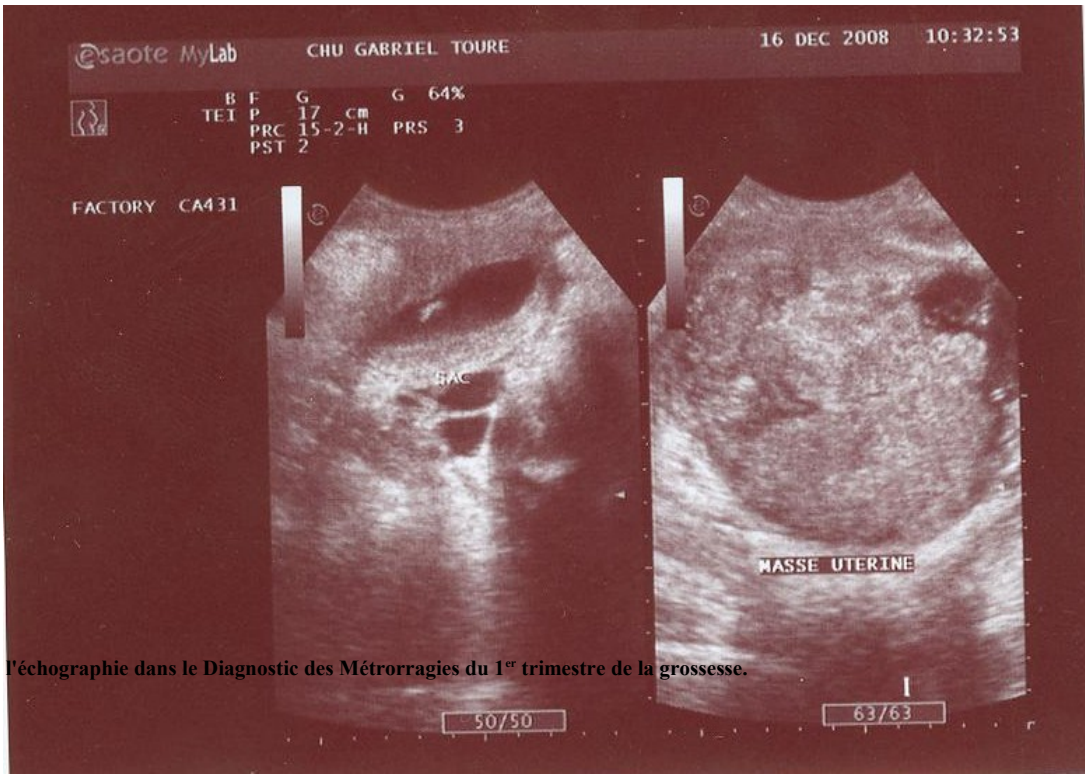
Biologie		
Test de grossesse	Effectif	Pourcentage
Positif	4	50%
Négatif	2	25%
Non fait	2	25%
Total	8	100%

Parmi les 8 GEU, 6 ont fait le test ; 50% sont revenus positifs.

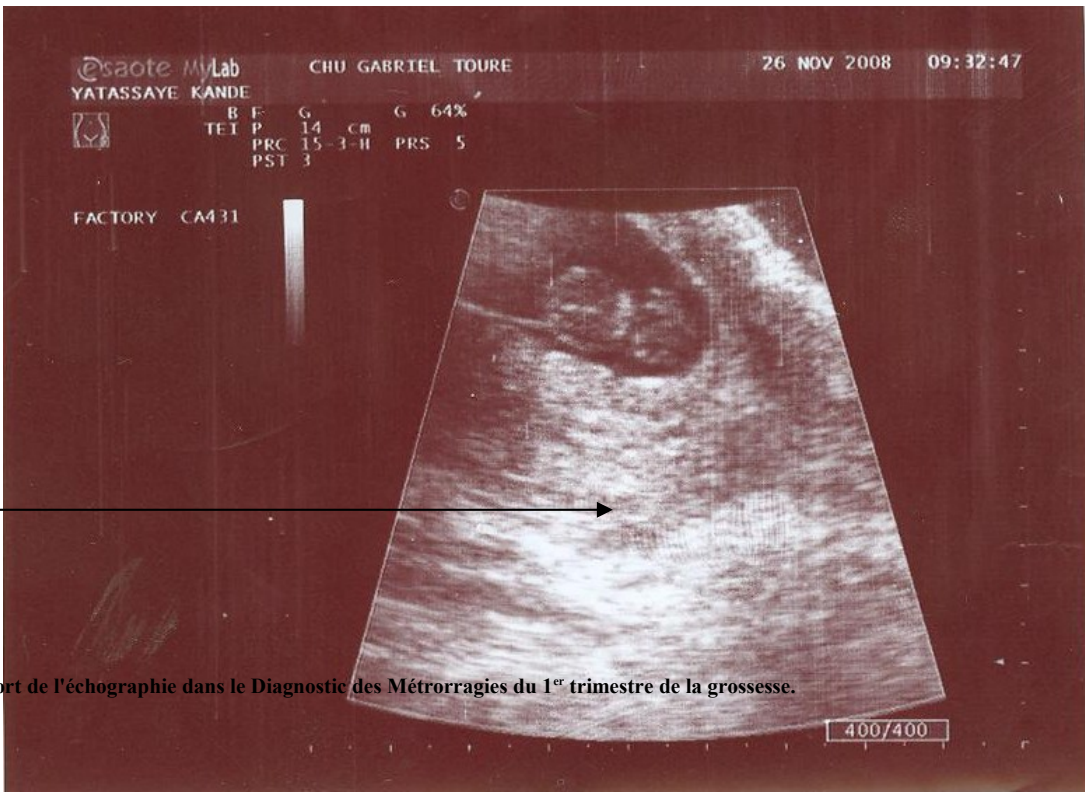# QUELQUES IMAGES ECHOGRAPHIQUES DES PATHOLOGIES DU PREMIER TRIMESTRE DE LA GROSSESSE.



Grossesse extra-utérine rompue avec hémopéritoine



Grossesse intra utérine arrêtée à 9 SA avec un gros myome sous muqueux

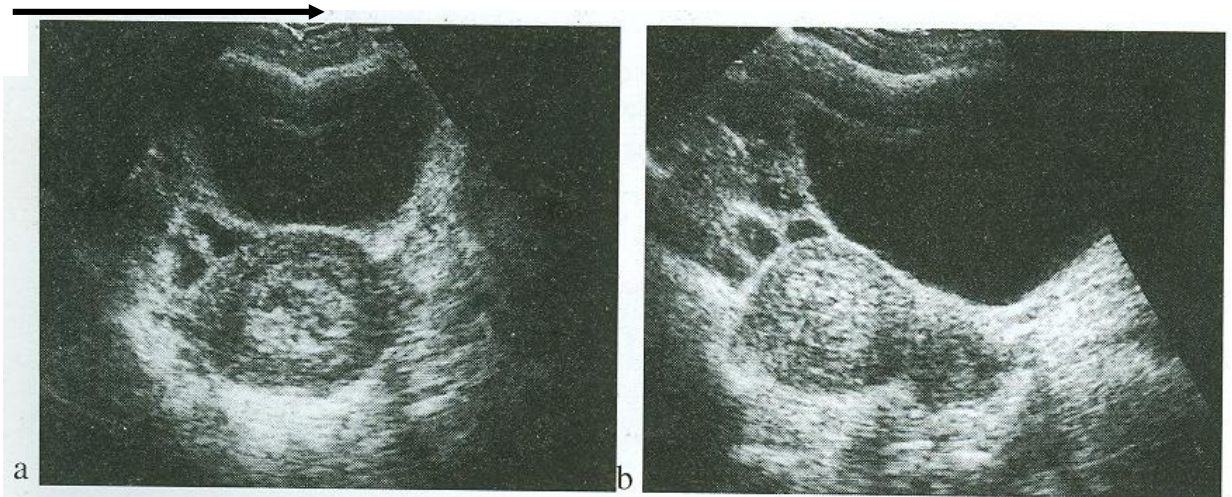


Apport de l'échographie dans le Diagnostic des Métrorragies du 1<sup>er</sup> trimestre de la grossesse.

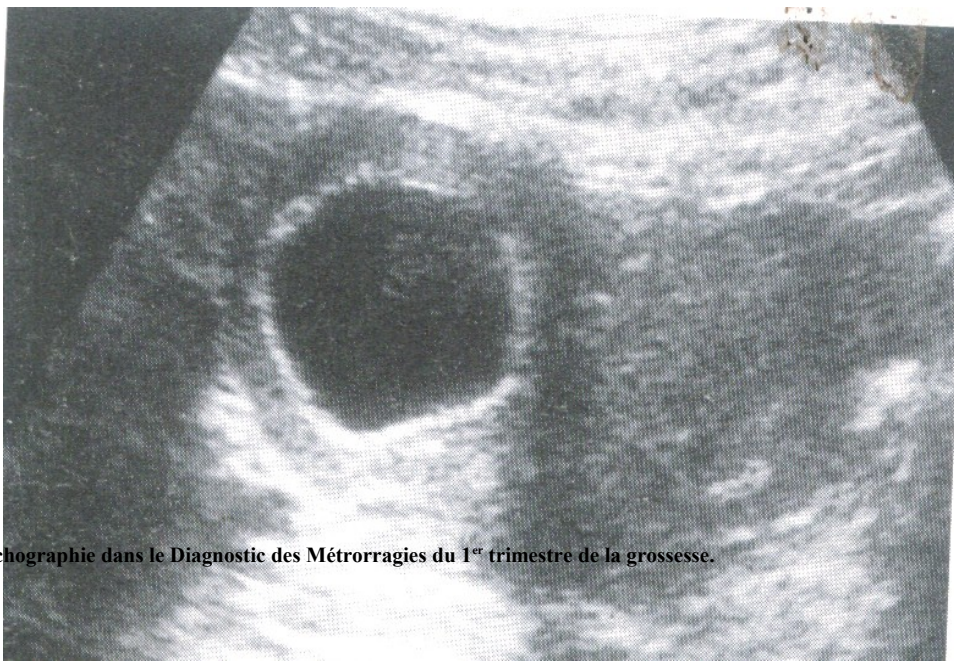
Grossesse intra-utérine non évolutive (arrêtée) à 11SA

•

Debris  
ovulaire



Rétention intra-utérine des débris ovulaires hyperéchogènes  
hétérogènes

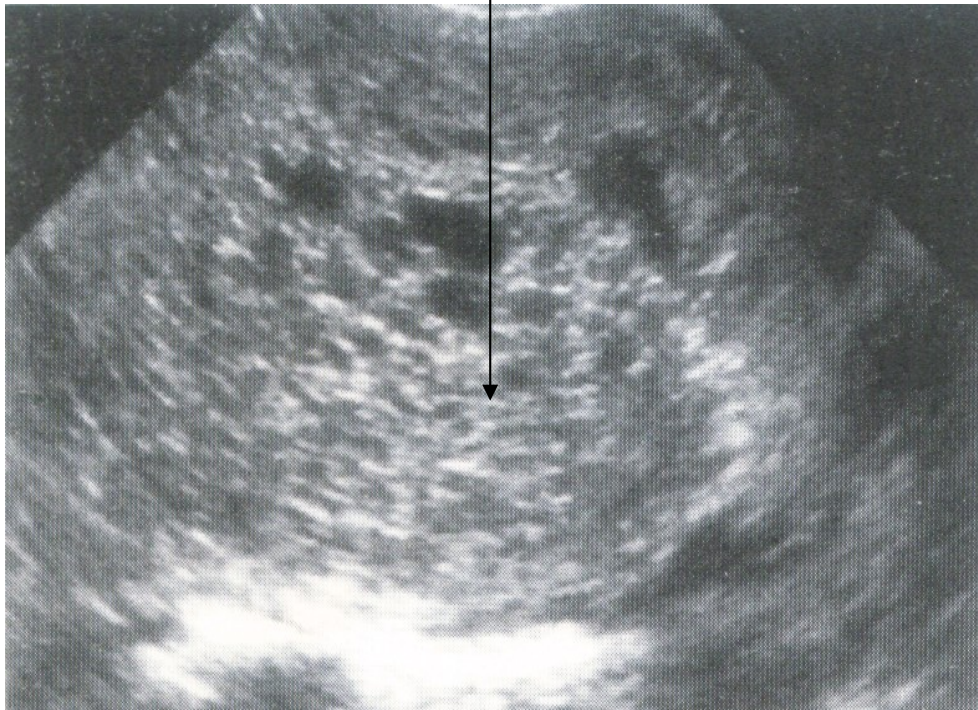


← Œuf clair

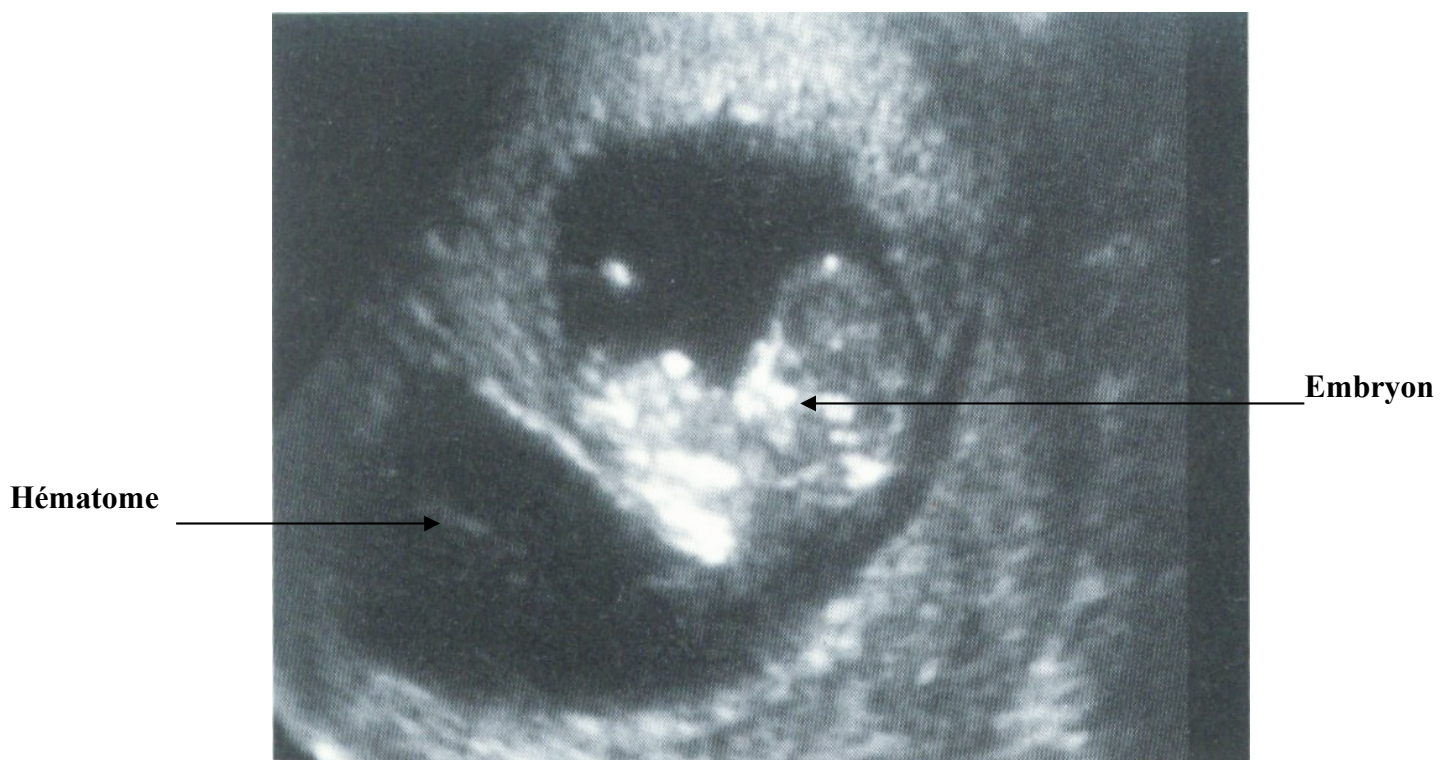
Œuf clair : gros sac rond, irrégulier sans embryon.



**Masse tissulaire**

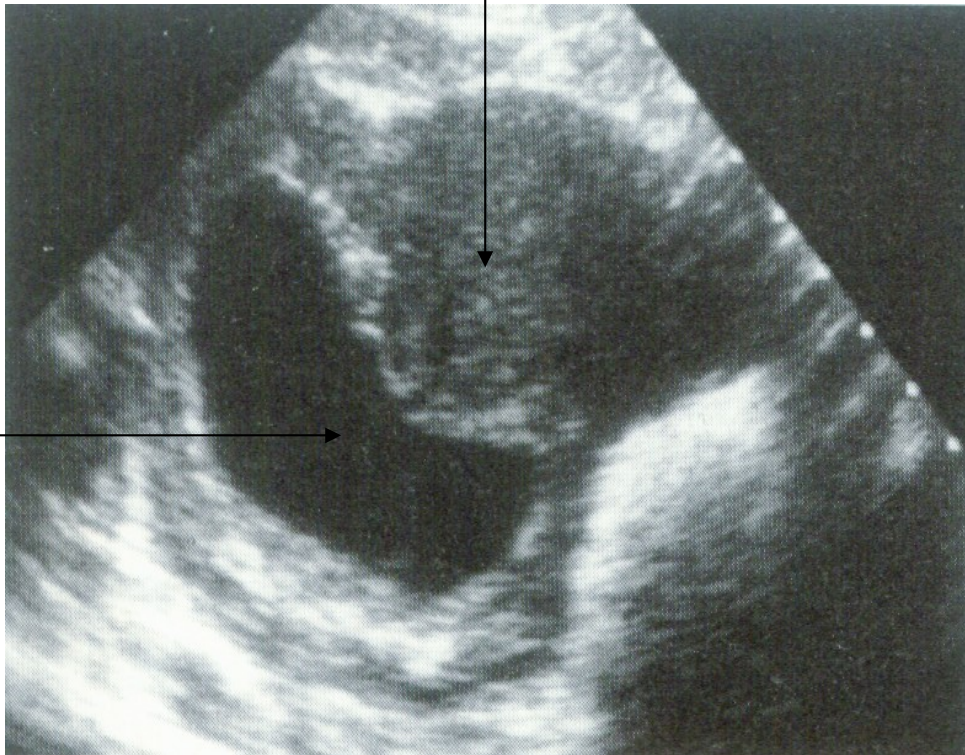


Grossesse molaire : masse vésiculaire amorphe multi-kystique remplissant la cavité utérine



Hématome rétroplacentaire faiblement échogène, qui décolle le bord du placenta et déforme le sac gestationnel

**Myome utérin**



Fibrome comprimant le sac gestationnel et saillant en dehors de l'utérus.

# **COMMENTAIRES ET DISCUSSIONS**

## **I-Epidémiologie**

Au cours de notre étude effectuée dans le Service de Radiologie de l'HGT de janvier à décembre 2008, nous avons recensé 110 cas de métrorragie du premier trimestre de grossesse sur 948 échographies obstétricales soit 8,62 %.

**BALAYIRA .M [5]** avait trouvé 150 cas soit 6,49 % sur une année de janvier à décembre 2003.

**TRAORE A [4]** avait recensé 350 cas soit 6,92 %. Sur 18mois de 2000 à 2001

## **II- Données sociodémographiques**

### **1-Age :**

L'âge moyen de nos patientes était de 32ans avec comme extrême 15ans et 50ans.

### **2-Profession :**

Dans notre étude les métrorragies du premier trimestre sont plus fréquentes chez les patientes non scolarisées soit 60,9% contre 39,1 % chez les scolarisées.

**Traoré M [6]** avait trouvé 33,33 % de scolarisées;

**Samaké A [8]** avait trouvé 48,61 % de scolarisées,

**DEMBELE F [9]** notait 38,62 % de scolarisées.

Cela nous montre que la fréquence des métrorragies du premier trimestre est plus élevée chez les non scolarisées soit 60,9 %.

### **3-Provenance :**

Il ressort de notre étude que la plupart de nos patientes résident à Bamako inégalement réparties à travers le district.

Le taux le plus élevé a été enregistré en COMMUNE II avec 27 cas puis suivent les communes V et III avec respectivement 25 et 16 cas.

Par contre **Traoré A [4]** trouve que 91,71 % des patientes étaient venues de la Commune I, IV et II.

**SAMAKE A [8]** trouve 48,93 % des évacuations provenaient des CSCOM et 38,3 % de PMI-Maternité.

La Commune II reste toujours celle qui réfère plus de patientes à l'HGT pour la prise en charge des métrorragies du premier trimestre.

#### **4-Etat matrimonial**

Il ressort de notre étude que les métrorragies sont plus fréquentes chez les patientes mariées soit 75,5 %.

#### **5-Parité**

La parité apparaît dans les études comme une variable explicative des hémorragies sur la grossesse chez les femmes africaines [6].

Notre étude révèle que les métrorragies sont plus fréquentes chez les paucipares 45,5 %, les nullipares 24,5 % et les primipares 11,8%.

### **III- Structure et personnel prescripteur**

L'HGT a été la structure sanitaire qui a demandé plus d'échographie soit 51 % et un nombre important des échographies ont été adressé pour décollement trophoblastique.

Les sages femmes sont les premières prescripteurs des échographies du premier trimestre soit 49 % ; ce qui témoigne leur importance dans la gestion de ces urgences.

#### **IV-ATCD et données cliniques:**

Dans notre étude nous avons trouvé que la métrorragie est accompagnée de pèlvialgie dans 30,9 %.

Les infections sexuellement transmissibles dominaient les ATCD médicaux soit 30,0 % et dans les ATCD chirurgicaux la césarienne a représenté 20%.

#### **V- Résultats de l'échographie :**

Le décollement trophoblastique a été la première étiologie de métrorragie du premier trimestre avec 52,7 %; ce pourcentage est le même que pour **BALAYIRA.M [5]** (52,8 %) et proche de celui de **Sidibé D.M [11]** (56,1 %).

On a classé les décollements en deux parties selon l'importance de l'hématome : l'hématome décidual partiel (93,1 %) c'est-à-dire le grand axe de l'hématome mesure entre 1-3mm ; l'hématome décidual total (6,9 %) ; c'est-à-dire l'hématome est plus étendu jusqu'à entourer totalement l'œuf.

L'absence de cet hématome ne permet pas d'éliminer le diagnostic du décollement trophoblastique.

En plus du diagnostic, l'échographie permet également d'apprécier la vitalité du fœtus.

Nous avons eu 8,2 % de grossesse arrêtée proche des 9,3 % de **Guissé H [10]**; mais différents des 26,9 % d' **Isabele B [7]**.

A noter que 7,3 % de métrorragie était due à la grossesse extra-utérine à peu près la moitié de celle retrouvée dans l'étude de **Sidibé D.M [11]** soit 16 %.

Cela pourrait être du à un faible taux des IST dans notre étude soit 30,0 %.

Sur les 8 cas de suspicion de GEU retrouvé à l'échographie :

3 cas, se présentent comme : une masse latéro-utérine gauche+épanchement, une GEU comblant le Douglas, une masse latero-utérine gauche à centre kystique (GEU ?).

On a retrouvé deux cas de signes directs de grossesse extra-utérine : une GEU intra abdominale de 9SA non évolutive, une GEU droite avec embryon vivant.

Ces résultats ont été conformes dans la plus part des cas à ceux de la chirurgie pour cela nous avons respectivement : une GEU ampullaire gauche rompue avec hémopéritoine ; des débris foeto-placentaires avec collection purulente dans le Douglas, un kyste ovarien gauche à paroi épaisse, une GEU intra abdominale arrêtée non rompue, une GEU ampullaire droite avec embryon vivant.

On a retrouvé un faut positif, et à la biologie et à l'échographie. La chirurgie a confirmé une masse latéro utérine gauche qui n'était qu'un kyste ovarien à paroi épaisse.



Nous avons retrouvé 3,6 % de métrorragies dues à une grossesse molaire contre 3,8 % retrouvée chez **Sidibé D.M [11]** et parmi ces grossesses molaires 75 % étaient non embryonnées.

**Guisse H [10]** avait trouvé 1,52 % de grossesse molaire.

A l'échographie le diagnostic de mole était pathognomonique avec dans la plupart des cas une masse tissulaire (trophoblaste) occupant toute la cavité utérine comportant des lacunes liquidiennes

Intra-trophoblastiques d'une part et d'autre part un sac gestationnel embryonné associé à une masse tissulaire (trophoblaste) occupant toute la cavité utérine comportant des lacunes liquidiennes.

L'avortement incomplet : a constitué 10,9 % des étiologies de métrorragies du premier trimestre.

L'avortement complet a constitué 9,1 %.

**Sidibé D.M [11]** avait trouvé 23,7 % pour les avortements incomplet et complet.

L'œuf clair a été retrouvé dans 9 cas soit 8,2 % des étiologies.

## **VI- Biologie**

Le test de grossesse a été positif chez 4 patientes suspectées pour GEU soit 50%.

## **VII- Pathologie associée**

Le myome a été la seule pathologie utérine associée soit 2,7 %.

# CONCLUSION

L'échographie constitue un examen primordial en cas de métrorragies du premier trimestre de la grossesse.

Par les renseignements qu'elle fournit, par sa rapidité d'exécution et son caractère atraumatique, elle occupe une place irremplaçable dans l'arsenal diagnostique du médecin gynécologue et obstétricien.

Elle permet de confirmer la grossesse, renseigner sur son caractère évolutif ou non, préciser l'étiologie du saignement et de ce fait orienter la conduite thérapeutique.

En fixant le diagnostic, l'échographie permet de réduire les pertes de temps pour la prise en charge de la décision thérapeutique ; mais également d'éviter les traitements inutiles. Cette technique a ses limites qui doivent être connues.

## **RECOMMANDATIONS:**

Au terme de notre étude, les recommandations suivantes sont proposées et s'adressent respectivement aux :

### **1-Prescripteurs d'échographie :**

-Préciser les renseignements cliniques sur le bulletin d'échographie afin de mieux orienter les échographistes dans leurs explorations.

-Renforcer les liaisons fonctionnelles avec les spécialistes d'échographie (retour de comptes rendus, informations verbales) pour une meilleure prise en charge des patientes.

### **2-Médecins généralistes et sages femmes :**

-Assurer un diagnostic précoce précis et une prise en charge correcte de l'hémorragie du premier trimestre de la grossesse ;

-Sensibiliser le plus possible les gestantes sur la nécessité et l'importance de l'échographie dans les CPN;

-Assurer des consultations prénatales de qualité permettant de détecter certaines situations à risque.

### **3-Gestantes :**

-Consulter précocement les structures sanitaires surtout en cas de signe d'alarmes du début de grossesse (douleur pelvienne, métrorragie) ;

-Effectuer les CPN dès le premier mois d'aménorrhée et les bilans para cliniques demandés (biologies, échographie).

# **BIBLIOGRAPHIE**

**1-Jouve P.**

Manuel d'apprentissage de l'échographie suramps Med ; 2001

**2-Merger R.**

Précis d'obstétrique, 6eme édition Masson Paris 1995.

**3-Soumare M:**

Les G.E.U à propos de 116 cas à HGT. Thèse médecine Bamako 1998. n° 98-M-69.

**4-Traoré A :**

Contribution à l'étude des hémorragies du premier trimestre de la grossesse au service de gynécologie obstétrique C.H.U Gabriel Touré à propos de 350 cas. Thèse médecine Bamako 2001, n°1-M14

**5-Balayira M.**

Les avortements spontanés étude descriptive à propos 150 cas collegiès à l'hôpital Gabriel Touré, thèse médecine. Bamako 2003 n°21

**6-Traoré M.**

Contribution a l'étude de la grossesse extra-utérine à propos de 100 cas. Thèse médecine .1985n°20-1985

**7-Isabele B.**

Avenir obstétrical des patientes opérées de grossesse extra-utérine : à propos de 106 cas. Thèse médecine 18,5 1992.

**8-Samaké A.**

Les avortements a risque au service de gynécologie obstétrique CHU. Gabriel Touré à propos de 216 cas. Thèse médecine Bamako 2000 n °00M-49.

**9-Dembélé F.**

Les avortements provoqués à propos de 216 cas à l'hôpital Gabriel Touré.  
Thèse médecine 2001.M20.

**10-Hassane Hama Guissé**

Apport de l'échographie dans la prise en charge des urgences Gynéco-obstétricales dans le service de radiologie de l'HGT Thèse médecine 2001-2002

**11-Sidibé D. M**

Apport de l'échographie dans le diagnostic étiologique des métrorragies du premier trimestre de la grossesse à propos de 481 cas au CSCOM de Banconi.  
Thèse médecine **2006.**

**12-V.Robert B.Gnerin DU Masgenet,Y.Arderns P.Bourgeot P.Vast**

Echographie en pratique Obstétricale 2me édition

**13-P Lezgman P.Bonnin-Fayet J. P Convard G Segrin**

Echographie 4 édition



## Fiche d'enquête

### I- Identification

Nom : ..... Prénom.....  
Age.....en année Ethnie.....  
Scolarisation/ /1=Oui 2=non Résidence.....  
Statut matrimonial / /a =marie b=célibataire c= divorce d =veuve

### II-Niveau d'instruction

1Analphabète/ / 2 -Niveau primaire/ /  
3- Niveau secondaire / / 4- Niveau tertiaire/ /

### Profil clinique

#### I -Renseignement clinique fourni par le médecin traitant

1- stérilité primaire/ / 2- stérilité secondaire / /  
3-avortements secondaires/ / 4-algies pelviennes / /  
5-avortement non lie a la grossesse / /6 métrorragies/ /  
7-tumeurs de l utérus et de ses annexes  
8-Autres .....

#### II - Antécédent médicaux

1-HTA / / 2-Diabète/ /  
2-IST/ / 4-Toxoplasmose/ /  
5 -Autres.....

#### III- Antécédent chirurgicaux

1- césarienne/ / 2- GEU/ /  
3-Appendicectomie/ / 4-Autres.....

#### IV-Antécédent obstétricaux

1-Nombre de grossesse/ / 2-Nombre de parité / /  
3-Nombre d'avortement/ / 4- Nombre d enfant vivant/ /

### **Résultats**

#### **I Pathologies évoquées**

1- GEU	2-Avortement incomplet
3-mole	4-Avortement complet
5- Menace d'avortement	6- grossesse arrêtée
7-œuf clair	8-décollement trophoblastique
9-Autres.....	

**II-**

#### **Pathologies associées**

1-Fibrome/ /  
2-Autres/ /

## **Fiche signalétique**

**Nom :** COULIBALY

**Prénom :** YAMOOUSSA

**Titre :** Apport de l'échographie dans le diagnostic des métrorragies du premier trimestre de la grossesse a propos de 110 cas au service de radiologie du CHU Gabriel Touré

**Année de soutenance :** 2008-2009

**Lieu de dépôt :** Bibliothèque de la FMPOS

**Secteur d'Intérêt :** Imagerie médicale gynéco-obstétricale

### Résumé

IL s'agit d'une étude prospective dans le service de radiologie du CHU GT de janvier 2008 au Décembre 2008.

L'objectif de ce travail était d'étudier l'Intérêt de l'échographie dans le diagnostic des métrorragies du premier trimestre de la grossesse.

Pour atteindre cet objectif une enquête prospective a été conduite au service de radiologie du CHU Gabriel à Bamako.

Au total l'étude a concerné 110 patientes faisant des métrorragies sur grossesse sur 948 échographies obstétricales consultantées âgées de 15 à 50 ans avec un âge moyen de 32 ans

Parmi les patientes 52,7 % faisaient un décollement trophoblastique.

Un seul cas de fausse positivité de GEU a été suspecté à l'échographie.

Les môles non embryonnées étaient de 75 % des grossesses molaires.

Les paucipares ont été les plus nombreuses.

**Mots clés :** Apport de l'échographie ; Métrorragie du premier trimestre

### **SERMENT D'HYPPOCRATE**

En présence des maîtres de cette faculté, de mes chers condisciples, devant l'effigie d'Hippocrate, je promets et je jure, au nom de l'être suprême, d'être fidèle aux lois de l'honneur et de la probité dans l'exercice de la médecine.

Je donnerai mes soins gratuits à l'indigent et n'exigerai jamais un salaire au dessus de mon travail, je ne participerai à aucun partage clandestin d'honoraires.

Admis à l'intérieur des maisons, mes yeux ne verront pas ce qui s'y passe, ma langue taira les secrets qui me seront confiés et mon état ne servira pas à corrompe les mœurs, ni à favoriser le crime.

Je ne permettrai pas que des considérations de religion, de race, de parti ou de classe sociale viennent s'imposer entre mon devoir et mon patient.

Je garderai le respect absolu de la vie humaine dès la conception.

Même sous la menace, je n'admettrai pas de faire usage de mes connaissances contre les lois de l'humanité.

Respectueux et reconnaissant envers mes maîtres, je rendrai à leurs enfants l'instruction que j'ai reçue de leurs pères.

Que les hommes m'accordent leur estime si je suis fidèle à mes promesses.

Que je sois couvert d'opprobre et méprisé de mes condisciples si j'y manque.

Je le jure.